

Técnica de recambio de electrodo percutáneo disfuncional para estimulación medular como tratamiento del dolor crónico refractario en paciente con schwannoma de raíz L2 izquierda: reporte de un caso

F. H. Criollo Muñoz¹, J. R. Hernández Santos² y L. F. Román Echavarría¹

¹Especialista en Anestesiología. Postgrado de Alta Especialidad en Algología - UNAM. ²Profesor Titular Postgrado de Alta Especialidad en Algología Intervencionista - UNAM. Centro Médico Nacional "20 de Noviembre". México

Criollo Muñoz FH, Hernández Santos JR y Román Echavarría LF. Técnica de recambio de electrodo percutáneo disfuncional para estimulación medular como tratamiento del dolor crónico refractario en paciente con schwannoma de raíz L2 izquierda: reporte de un caso. Rev Soc Esp Dolor 2018;25(3):141-144.

ABSTRACT

Introduction: Spinal cord stimulation systems can use percutaneous electrodes or percutaneous (PP) paddles, unlike surgical paddles that require a surgical approach for implantation by laminotomy or laminectomy. To date, there are no reports in the world literature regarding percutaneous withdrawal of dysfunctional (PP).

Materials and methods: It is a case report, descriptive and retrospective. Who required implantation of implanted medullary neurostimulator (NEMI) with (PP) for refractory chronic neuropathic pain, who attended with dysfunction and later candidate for replacement of the (PP) with percutaneous technique. Performed in service of Pain Clinic of the National Medical Center "November 20" in September 2016.

Results: A 54-year-old female with a diagnosis of Schwannoma of the left L2 root who presented dysfunction of the (PP) of the (NEMI) during an automobile accident. A percutaneous approach is performed in a fluoroscopy room using the Epiducer TM of ST. Jude Medical as a "bridge" for the removal of the dysfunctional (PP) and replacement of the new (PP) without conducting a laminotomy or laminectomy approach.

Conclusions: The percutaneous approach to replacement of (PP) is an effective minimally invasive technique, with a lower

probability of complications and without the need for laminectomy or laminotomy.

Key words: Percutaneous palatal replacement, medullary electrical stimulation, schwannoma, refractory chronic pain.

RESUMEN

Introducción: Los sistemas de estimulación medular espinal pueden utilizar electrodos percutáneos (EP) o paletas percutáneas, a diferencia de los electrodos quirúrgicos que se requiere un abordaje quirúrgico para su implantación mediante laminotomía o laminectomía. Hasta la fecha no existen reportes en la literatura mundial acerca del retiro percutáneo de EP disfuncional.

Materiales y métodos: Es un reporte de caso, descriptivo y retrospectivo, que ha requerido de colocación de Neuroestimulador Medular Implantable (NEMI) con EP por dolor neuropático crónico refractario, que cursó con disfunción y posteriormente candidato para recambio del EP con técnica percutánea. Realizado en el servicio de Clínica del Dolor del Centro Médico Nacional "20 de Noviembre" en el mes de septiembre de 2016.

Resultados: Paciente de sexo femenino de 54 años con diagnóstico de schwannoma de raíz L2 izquierda, que presentó disfunción del EP del NEMI durante accidente automovilístico. Se realizó abordaje percutáneo en sala de fluoroscopia mediante el uso del Epiducer™ de ST. Jude Medical como "puente" para el retiro del EP disfuncional y recolocación del nuevo EP sin realizar abordaje por laminotomía o laminectomía.

Conclusiones: El abordaje percutáneo para recambio de EP es una técnica efectiva mínimamente invasiva, con menor pro-

babilidad de complicaciones y sin necesidad de realizar laminectomía o laminotomía.

Palabras clave: Recambio de electrodo percutáneo, estimulación eléctrica medular, schwannoma, dolor crónico refractario.

INTRODUCCIÓN

La estimulación medular eléctrica (EME) está bien establecida como tratamiento eficaz del dolor crónico neuropático intratable desde 1960 (1,2). Los sistemas de EME pueden utilizar electrodos percutáneos (EP) o paleta percutánea, a diferencia de los electrodos quirúrgicos que requieren un abordaje quirúrgico para su implantación mediante laminotomía o laminectomía (3). Hasta la fecha no existen reportes en la literatura mundial acerca del retiro percutáneo del electrodo percutáneo disfuncional. El objetivo es reportar la técnica percutánea como alternativa para el recambio del electrodo disfuncional sin realizar abordaje quirúrgico.

MATERIALES Y MÉTODOS

Es un reporte de caso, descriptivo y retrospectivo, con diagnóstico de schwannoma de raíz L2 izquierda refractario al manejo farmacológico e intervencionista elemental que haya requerido de colocación de neuroestimulador medular implantable (NEMI) con electrodo percutáneo implantado en el año 2009 con adecuado control del dolor, quien presentó disfuncionalidad del mismo, con reaparición del dolor neuropático severo con Escala Visual Análoga (EVA) mayor o igual a 7 puntos, por lo que se reinicia manejo farmacológico, requiriendo recambio epidural de electrodo percutáneo en el mes de septiembre de 2016 por el servicio de Clínica del Dolor del Centro Médico Nacional “20 de Noviembre”, ISSSTE (Instituto de Seguridad y Servicios Sociales de los Trabajadores Del Estado). Se describe el recambio de un electrodo plano quirúrgico modelo St Jude Medical en forma percutánea, bajo anestesia local y sedación. Para el recambio se utiliza un kit de implante que proporciona el fabricante, el cual contiene un fiador modelo Epiducer TM con número de serie 1772 para realizar el intercambio del electrodo modelo S8-Paddle Lead con número de serie 3268.

RESULTADOS

Paciente de sexo femenino de 54 años, con diagnóstico de schwannoma de raíz L2 izquierda con disfuncionalidad

del NEMI después de accidente automovilístico, en el cual se documentó fractura del cable del EP (Figura 1). Se realizó el procedimiento intervencionista en sala de fluoroscopia. Se colocó a la paciente en decúbito prono sobre sistema de Spine System® para corrección de lordosis fisiológica lumbar; se apagó batería de neuroestimulador. Se realizó asepsia y antisepsia en región dorsolumbar con Isodine; se colocaron campos estériles; se infiltraron con lidocaína al 1 % 80 mg a nivel de piel y tejido celular subcutáneo a la altura de cicatriz quirúrgica (L2-L3) y a nivel del bolsillo de la batería. Se realizó disección por planos a nivel cicatriz quirúrgica del bolsillo de batería; se liberó la batería y se desconectó el EP disfuncional, usando el desarmador del kit. Posteriormente se realizó disección por planos a nivel de la cicatriz quirúrgica (L2-L3) hasta llegar a sitio de fijación a nivel de la fascia toracolumbar; se liberó el fijador del EP disfuncional y se pasó la guía metálica recta a través de la misma hasta llegar a la punta; se cortó la cabeza de la guía metálica para permitir el ingreso del fiador y a través de este se llegó al espacio epidural. Una vez posicionado el extremo distal a nivel epidural, a través de este se realizó retiro del EP disfuncional junto con la guía metálica, dejándolo como “puente” para el ingreso del nuevo EP con guía metálica, y se navegó bajo fluoroscopia a la altura de T9-T10 (Figura 2). Se confirmó la adecuada posición del electrodo mediante estimulación parestésica sobre el área del dolor, realizada por ingeniero de programación. Se retiró la guía metálica y se fijó el EP sobre fascia toracolumbar; una vez fijado se tunelizó el EP por vía subcutánea hasta el bolsillo de la batería, donde se conectó con la batería usando el desarmador del kit; se realizó nueva verificación por ingeniero de programación para adecuada estimulación sobre el área del dolor. Se inició el cierre por planos, dando por terminado procedimiento intervencionista. En la unidad de recuperación se realizaron ajustes finales de programación del neuroestimulador, confirmando su adecuada funcionalidad (Figura 3).

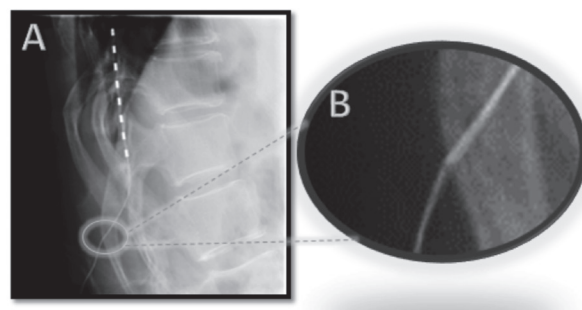


Fig. 1. Radiografía de columna torácica en proyección lateral. Fractura del cable de EP.

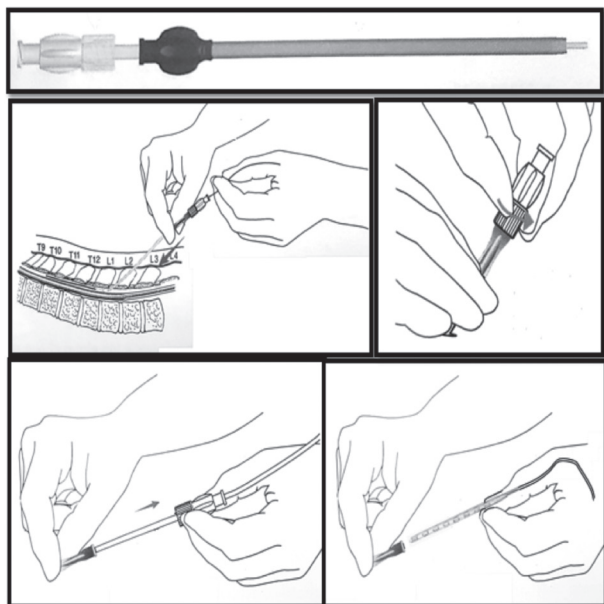


Fig. 2. Técnica de recambio de EP a través de Epiducer como "puente".

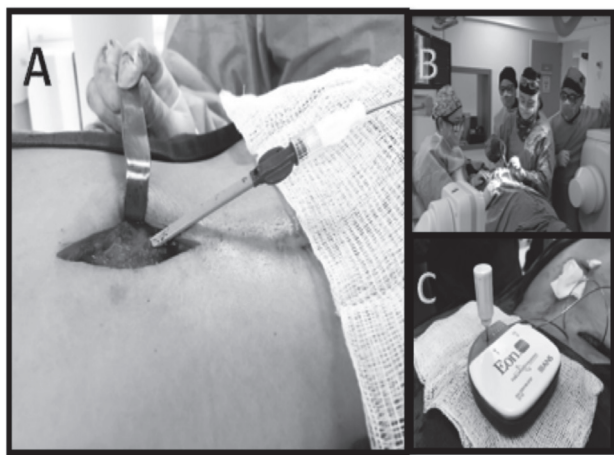


Fig. 3. Recambio del EP disfuncional en sala de fluoroscopia.

DISCUSIÓN

Alrededor de 1970 se desarrollaron los electrodos percutáneos, los cuales podían colocarse en el espacio epidural mediante una aguja Tuohy; esto permitió simplificar la técnica comparada al abordaje quirúrgico, obviando la realización de laminectomía. Los electrodos percutáneos están asociados a una frecuencia de migración (4). Los EP, a diferencia de los electrodos percutáneos "cilíndricos", tienen una mayor superficie de contacto, lo que permite

mayor estabilidad. North y cols. reportaron el implante de EP mediante abordaje con laminectomía (5). Recientemente se han publicado técnicas percutáneas para el implante de EP mediante el uso de aguja introductora de 10G (6). Sin embargo, Logé y cols. reportaron una alternativa percutánea segura para el implante de EP (7). Los reportes de reoperación mediante laminectomía después de implante del EP han sido asociados principalmente a la migración o disfunción del EP por fractura (8).

Hasta la fecha existen reportes de recambios de EP disfuncionales por vía percutánea. Esta es una técnica que propone un abordaje mínimamente invasivo usando el Epiducer como "puente de recambio", disminuyendo asimismo el traumatismo del espacio epidural al retirar el EP obviando la realización de laminectomía. Esta técnica permite, además, la realización del recambio mediante la aplicación solo de anestesia local y sedación consciente que, a su vez, proporciona al médico intervencionista e ingeniero de programación realizar los ajustes de estimulación que permitan confirmar durante la intervención con el paciente en estado consciente, el área de parestesia cubriendo toda su área de dolor.

CONCLUSIÓN

Esta técnica percutánea podría considerarse segura, mínimamente invasiva y relativamente fácil en manos experimentadas. Sin embargo, se requieren en el futuro estudios sistematizados que permitan establecer mayor nivel de evidencia sobre la eficacia de este abordaje percutáneo, comparado con la vía quirúrgica para el recambio de los EP disfuncionales.

CONFLICTO DE INTERESES

Los autores declaran no tener ningún conflicto de intereses.

BIBLIOGRAFÍA

1. Shealy CN, Mortimer JT, Reswick JB. Electrical inhibition of pain by stimulation of the dorsal columns: preliminary clinical report. *Anesth Analg* 1967;46(4):489-91.
2. Kumar K, Taylor RS, Jacques L, Eldabe S, Meglio M, Molet J, et al. Spinal cord stimulation versus conventional medical management for neuropathic pain: a multicentre randomised controlled trial in patients with failed back surgery syndrome. *Pain* 2007;132(1-2):179-88.
3. Villavicencio AT, Leveque JC, Rubin L, Bulsara K, Gorecki JP. Laminectomy versus percutaneous electrode placement for spinal cord stimulation. *Neurosurgery* 2000;46(2):399-405.
4. Cameron T. Safety and efficacy of spinal cord stimulation for the treatment of chronic pain: a 20-year literature review. *J Neurosurg* 2004;100(3 Supl.):254-67.

5. North RB, Kidd DH, Olin JC, Sieracki JM. Spinal cord stimulation electrode design: prospective, randomized, controlled trial comparing percutaneous and laminectomy electrodes-part I: technical outcomes. *Neurosurgery* 2002;51(2):381-9.
6. Vonhögen LH, Vancamp T, Vanneste S, Pollet W, Dirksen R, Bakker P, et al. Percutaneously implanted plate electrodes in failed back surgery syndrome (FBSS). *Neuromodulation* 2011;14(4):319-25. DOI: 10.1111/j.1525-1403.2011.00368.x.
7. Logé D, De Coster O, Pollet W, Vancamp T. A novel percutaneous technique to implant plate-type electrodes. *Min Invas Neurosurg* 2011;54(5-6):219-22. DOI: 10.1055/s-0031-1287830.
8. Babu R, Hazzard M, Huang K, Ugiliweneza B, Patil C, Boaky M. Outcomes of percutaneous and paddle lead implantation for spinal cord stimulation: a comparative analysis of complications, reoperation rates, and health-care costs. *Neuromodulation* 2013;16(5):418-27. DOI: 10.1111/ner.12065.