



# **Bloqueo del plano del erector espinal bilateral para cirugía de pectus excavatum en paciente pediátrico**

## *Bilateral spinal erector plane block for pectus excavatum surgery in pediatric patient*

J. C. Altamirano Gómez<sup>1</sup>, C. E. Vela Izquierdo<sup>2</sup>, M. Y. Rodríguez Calderón<sup>3</sup> y M. A. Fiestas Bancayán<sup>4</sup>

<sup>1</sup>Universidad Ricardo Palma. Departamento de Investigación, Docencia y atención en Anestesiología. Instituto Nacional de Salud del Niño. Breña, Lima, Perú. <sup>2</sup>Universidad Nacional Federico Villarreal. Servicio de Centro Quirúrgico y Unidad de Terapia del Dolor. Cuidados Paliativos. Instituto Nacional de Salud del Niño de San Borja. Lima, Perú. <sup>3</sup>Universidad Nacional Federico Villarreal. Servicio de Anestesiología y Centro quirúrgico. Hospital de Emergencias Pediátricas. Lima, Perú. <sup>4</sup>Universidad Nacional Federico Villarreal. Departamento de Investigación, Docencia y Atención en Anestesiología. Instituto Nacional de Salud del Niño. Breña, Lima, Perú.

### RESUMEN

El bloqueo del plano del erector espinal es una técnica de anestesia regional con resultados favorables en el manejo del dolor postoperatorio en pacientes pediátricos. Los reportes son escasos en Latinoamérica. Presentamos el caso de un paciente de 5 años con diagnóstico de *pectus excavatum* sometido a técnica quirúrgica convencional (técnica de Ravitch). Se realiza el bloqueo del plano del erector espinal bilateral con guía ecográfica a nivel de la apófisis transversa de T5 obteniéndose una adecuada estabilidad hemodinámica intraoperatoria y analgesia postoperatoria.

**Palabras clave:** Bloqueo del plano del erector espinal, pediatría, analgesia, ultrasonido.

### ABSTRACT

The spinal erector plane block is a regional anesthesia technique with favorable results in the management of postoperative pain in pediatric patients. Reports are few in Latin America. We present the case of a 5-year-old patient with a diagnosis of Pectus Excavatum undergoing a conventional surgical technique (Ravitch technique). Bilateral erector spinae plane block is performed with ultrasound guidance at the level of the transverse process of T5, obtaining adequate intraoperative hemodynamic stability and postoperative analgesia.

**Key words:** Erector spinae plane block, pediatric, analgesia, ultrasound.

### INTRODUCCIÓN

El uso del ultrasonido en la práctica de la anestesia regional disminuye el tiempo de ejecución, incrementa el éxito, mejora la calidad y prolonga la duración del bloqueo nervioso (1). El bloqueo del plano del erector espinal es una técnica de anestesia regional que con-

siste en el depósito de anestésico local en el plano profundo del músculo erector de la columna vertebral y superficial a la apófisis transversa, obteniéndose un bloqueo sensitivo de múltiples dermatomas de la pared torácica anterior y posterior (2).

El bloqueo del plano del erector espinal, o ESP por sus siglas en inglés, es una técnica relativamente

reciente [2] y simple que sugiere ser prometedora y ciertamente segura en la analgesia torácica en el dolor postquirúrgico. La inyección en esta región muestra diseminación del medicamento administrado por debajo del punto de inyección en dirección cefalocaudal [3], paravertebral e incluso hasta el origen de los nervios intercostales y ramos dorsales, lo que resulta en una muy buena analgesia del hemitórax en su pared lateral, anterior y posterior. El anestésico local también penetra anteriormente, a través del tejido conectivo intertransverso y entra en el espacio paravertebral torácico, donde puede bloquear potencialmente no solo las ramas ventrales y dorsales de los nervios espinales, sino también las ramas comunicantes que transmiten fibras simpáticas [4], lo que ofrece una explicación lógica para los amplios cambios sensoriales y analgésicos hallados posterior al procedimiento.

Actualmente, el bloqueo ESP se viene realizando en la población pediátrica, con solo pocos informes, para el manejo del dolor postoperatorio de cirugías torácicas [5-11], nefrectomía [12], reparación de hernia inguinal [13], colecistectomía laparoscópica [14], displasia de cadera [15] e hipospadias [16], con muy buenos resultados.

## REPORTE DE CASO

Para el reporte de caso se obtuvo el consentimiento informado de los padres. Se presenta a un niño de 5 años y 18 kg de peso, con diagnóstico de *pectus excavatum*, sometido a técnica quirúrgica convencional (técnica de Ravicht). El paciente no presenta antecedentes de importancia: hemoglobina (12 g/dl), hematocrito (35 %), ASA I. La inducción se realizó con sevoflurano al 8 % hasta canalizar vía periférica; se administró fentanilo 3 µg/kg y propofol 3 mg/kg. La intubación se realizó con tubo endotraqueal n.º 5.0 con balón.

Al término de la intubación se posicionó al paciente en decúbito lateral derecho, se respetó la norma de asepsia y antisepsia. Para la ejecución el bloqueo se utilizó un ecógrafo (BK medical, Flex Focus 800) y un transductor lineal pediátrico de alta frecuencia (Hockey Stick, BK Medical 15-6 MHz). Con el paciente

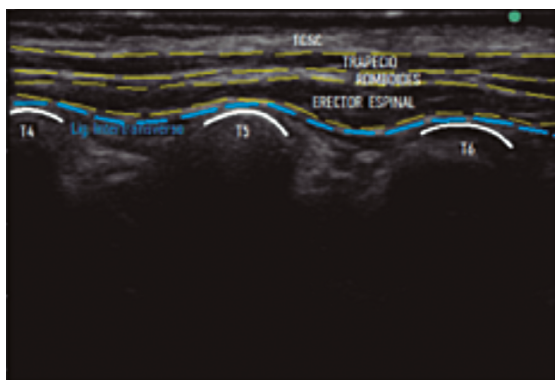
en posición decúbito lateral se identificó como reparo anatómico el plano interescapular con intersección en la cuarta vértebra torácica; en este punto se colocó el transductor en orientación longitudinal medial identificando apófisis espinosas de T4 y T5; luego se desplazó el transductor lateralmente hasta identificar el plano interfascial superficial a la apófisis transversa de T5 (Figura 1).

Una vez localizadas las estructuras, se procedió a la inserción en plano de la aguja biselada ecogénica de 50 mm (Bbraun, Stimuplex Ultra) en dirección cefalocaudal hasta el contacto con la punta de la apófisis transversa por debajo de la fascia del músculo erector espinal (Figura 2). En este punto se inyectó 6 cc (0,35 cc/kg) de bupivacaína al 0,25 % más lidocaína al 1 % en cada lado. El volumen total fue de 12 cc (0,7 cc/kg). Al término del procedimiento se regresó a la posición supina y se inició el acto quirúrgico. El mantenimiento anestésico fue con sevoflurano al 1,5 %, CAM 0,8 hasta el final de cirugía, los analgésicos intraoperatorios administrados fueron metamizol 600 mg, tramadol 25 mg, como adyuvantes dexametasona 4 mg, ranitidina 20 mg y dimenhidrinato 20 mg. El monitoreo intraoperatorio mostró estabilidad hemodinámica durante todo el acto operatorio, con un tiempo de 130 minutos y no se reportó complicaciones.

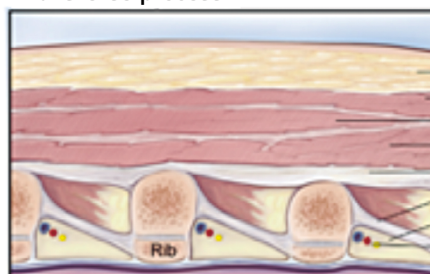
Al término de la cirugía se procedió a la extubación del paciente y fue llevado a la unidad de recuperación postanestésica (URPA). La evaluación de dolor postoperatorio se realizó con la escala LLANTO (Llanto, Actitud, Normorespiración, Tono postural, Observación facial) [18] (Tabla I). Este seguimiento reveló dolor leve durante las primeras 36 horas. El analgésico asociado en sala de hospitalización fue ketorolaco 20 mg cada 8 horas y no fue necesario el uso de analgésicos opioides como rescate.

## DISCUSIÓN

La cirugía torácica es uno de los procedimientos quirúrgicos que mayor dolor ocasiona, resultando un desafío el manejo del dolor postoperatorio. El catéter epidural torácico es una técnica de anestesia regional



Transverse process

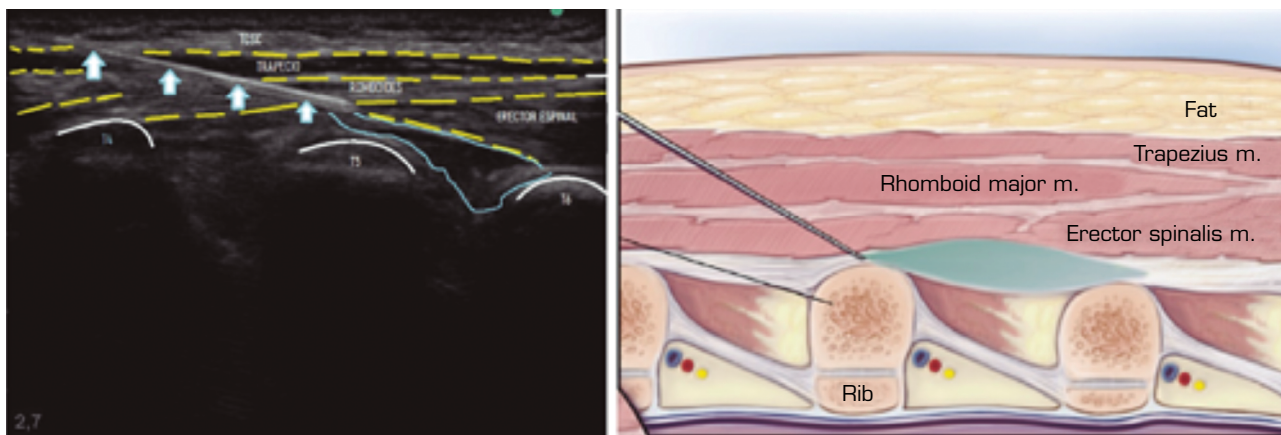


Fat  
Trapezius m.  
Rhomboid major m.  
Erector spinalis m.  
Intertransverse ligament  
Costotransverse ligament  
Paravertebral space  
Intercostal pedicle  
Pleura

T4, T5 y T6: apófisis transversa de T4, T5 y T6. TCSC: tejido celular subcutáneo.

Fuente: elaboración propia. Imagen anatómica reproducida de Brown atlas of regional anesthesia [17].

**Fig. 1.** Anatomía ecográfica para el bloqueo en el plano del erector espinal (ESP).



Flechas blancas: aguja de punción. Líneas celestes: anestésico local. T4, T5 y T6: apófisis transversa de T4, T5 y T6. TCSC: tejido celular subcutáneo.

Fuente: Elaboración propia. Imagen anatómica reproducida de Brown atlas of regional anesthesia [17].

**Fig. 2.** Bloqueo del plano del erector espinal guiado por ultrasonido, que muestra la ubicación de la aguja y el depósito del anestésico local.

**TABLA I**  
EVALUACIÓN DEL DOLOR POSTOPERATORIO MEDIANTE LA ESCALA LLANTO

Tiempo	Puntuación	Intensidad
15 minutos	2	Leve
30 minutos	2	Leve
1 hora	2	Leve
6 horas	2	Leve
12 horas	1	Leve
24 horas	1	Leve
36 horas	1	Leve

Escala LLANTO: dolor leve (1 a 3 puntos), dolor moderado (4 a 6 puntos) y dolor severo (7 a 10 puntos).

considerada como el estándar de oro en el manejo de dolor postoperatorio para las cirugías de tórax. Sin embargo, esta técnica se dificulta en pacientes pediátricos, considerando las diferencias anatómicas entre un neonato, lactante, preescolar, escolar, adolescente [19]. Estos catéteres epidurales torácicos presentan altas tasas de complicaciones [20].

La realización del bloqueo ESP con guía ecográfica resulta ser una técnica segura porque nos permite observar estructuras anatómicas, de acuerdo con lo descrito por Forero y cols. [2]. Además nos permite observar el ingreso de la aguja ecogénica durante todo el recorrido y la infiltración del anestésico local en tiempo real y, por tanto, disminuir el riesgo de complicaciones. La inyección en esta región muestra diseminación del medicamento administrado en dirección cefalocaudal [3], paravertebral e incluso hasta el origen de los nervios intercostales y ramos dorsales, lo que resulta en una muy buena analgesia del hemitórax en su pared

lateral, anterior y posterior. Esto explicaría el beneficio del bloqueo en este tipo de patologías, donde es necesario una adecuada analgesia en la región anterior.

Recientemente se ha publicado un reporte sobre la dosis de anestésicos locales usados en bloqueos de nervios periféricos en pacientes pediátricos (40.121 bloqueos), existiendo una amplia variabilidad en la dosificación, recomendando no sobrepasar la dosis tóxica. Este estudio no incluye al bloqueo del plano del erector espinal [21].

Actualmente no existen estudios sobre el volumen mínimo efectivo para este bloqueo. Los reportes existentes muestran volúmenes que varía desde 0,2 a 1,25 ml/kg en total [5,7-9,12,13]; en nuestro caso se administró 0,7 ml/kg en total.

En la evaluación del dolor postoperatorio mostró dolor leve durante las primeras 36 horas (Tabla I). La analgesia brindada por el bloqueo del plano del erector espinal se asoció con un AINE (ketorolaco), no requiriéndose analgésicos opioides de rescate. Este efecto ahorrador de opioides es compatible con otros reportes [5-7,9,13].

Existen reportes en los que se insertó un catéter en el plano profundo del músculo del erector espinal, logrando infusiones de 50 horas [9], hasta 4 días postoperatorios [7], mostrando adecuada analgesia y escaso uso de analgésicos opioides de rescate.

En nuestro servicio, los opioides son el pilar del manejo de dolor, con buenos resultados pero con efectos adversos conocidos. Presentamos el bloqueo del plano del erector espinal como una alternativa en el manejo del dolor postoperatorio en cirugías de *pectus excavatum*. Se sugiere mayores estudios para determinar el volumen, uso de adyuvantes, seguridad y nuevas aplicaciones.

## CONCLUSIÓN

El bloqueo del plano del erector espinal se viene realizando en la población pediátrica, con pocos informes.

En este bloqueo, el anestésico local se disemina por debajo del punto de inyección en dirección cefalocaudal; además penetra anteriormente a través del tejido conectivo intertransverso, obteniendo acceso indirecto al espacio paravertebral, donde puede bloquear potencialmente las ramas dorsal y ventral de los nervios espinales, lo que explicaría una excelente analgesia postoperatoria en cirugía convencional de *pectus excavatum*, reduciendo el consumo de opioides y sus efectos adversos.

## CONFLICTOS DE INTERESES

Los autores declaran no tener ningún conflicto de intereses.

## FUENTES DE FINANCIACIÓN

Los autores no recibieron patrocinio para llevar a cabo este artículo.

## BIBLIOGRAFÍA

- Lam DK, Corry GN, Tsui BC. Evidence for the use of ultrasound imaging in pediatric regional anesthesia: a systematic review. *Reg Anesth Pain Med.* 2016;41(2):229-41. DOI: 10.1097/AAP.000000000000208.
- Forero M, Adhikary SD, Lopez H, Tsui C, Chin LJ. The erector spinae plane block: a novel analgesic technique in thoracic neuropathic pain. *Reg Anesth Pain Med.* 2016;41(5):621-7. DOI: 10.1097/AAP.000000000000451.
- Vargas J, Vela C, Ricaurte L, Castillo O, Aparicio A. Bloqueo del plano del erector espinal como analgesia en fracturas costales múltiples unilaterales. *Rev Soc Esp Dolor.* 2019;26(3):199-202. DOI: 10.20986/resed.2019.3687/2018.
- Chin KJ, Malhas L, Perlas A. The Erector Spinae Plane Block Provides Visceral Abdominal Analgesia in Bariatric Surgery: A Report of 3 Cases. *Reg Anesth Pain Med.* 2017;42(3):372-6. DOI: 10.1097/AAP.000000000000581.
- Hernandez MA, Palazzi L, Lapalma J, Forero M, Chin KJ. Erector spinae plane block for surgery of the posterior thoracic wall in a pediatric patient. *Reg Anesth Pain Med.* 2018;43(2):217-9. DOI: 10.1097/AAP.000000000000716.
- Muñoz F, Cubillos J, Bonilla AJ, Chin KJ. Erector spinae plane block for postoperative analgesia in pediatric oncological thoracic surgery. *Can J Anaesth.* 2017;64(8):880-2. DOI: 10.1007/s12630-017-0894-0.
- La Cuadra-Fontaine, Concha M, Vuleton F, Arancibia H. Continuous Erector Spinae Plane block for thoracic surgery in a pediatric patient. *Pediatr Anesth.* 2018;28(1):74-5. DOI: 10.1111/pan.13277.
- Ueshima H, Otake H. Clinical experiences of erector spinae plane block for children. *J Clin Anesth.* 2018;44:41. DOI: 10.1016/j.jclinane.2017.10.021.
- Gaio-Lima C, Costa CC, Moreira JB, Lemos TS, Trindade HL. Bloqueo continuo en el plano del músculo erector del espinal para analgesia en cirugía torácica pediátrica: informe de un caso. *Rev Esp Anesthesiol Reanim.* 2018;65(5):287-90. DOI: 10.1016/j.redar.2017.11.010.
- Kaplan I, Jiao Y, AuBuchon JD, Moore RP. Continuous erector spinae plane catheter for analgesia after infant thoracotomy: a case report. *A A Pract.* 2018;11(9):250-2. DOI: 10.1213/XAA.0000000000000799.
- Patel N, Glover C, Adler A. Erector spinae plane catheter for postoperative analgesia after thoracotomy in a pediatric patient: a case report. *A A Pract.* 2019;12(9):299-301. DOI: 10.1213/XAA.0000000000000914.
- Aksu C, Gürkan Y. Ultrasound guided erector spinae block for postoperative analgesia in pediatric nephrectomy surgeries. *J Clin Anesth.* 2018;45:35-6. DOI: 10.1016/j.jclinane.2017.12.021.
- Hernandez MA, Palazzi L, Lapalma J, Cravero J. Erector spinae plane block for inguinal hernia repair in preterm infants. *Paediatr Anaesth.* 2018;28(3):298-9. DOI: 10.1111/pan.13325.
- Thomas DT, Tulgar S. Ultrasound-guided erector spinae plane block in a child undergoing laparoscopic cholecystectomy. *Cureus.* 2018;10(2):2241. DOI: 10.7759/cureus.2241.
- Elkoundi A, Bentalha A, El Kettani S, Mosadik A, Koraichi AE. Erector spinae plane block for pediatric hip surgery - a case report-. *Korean J Anesthesiol.* 2019;72(1):68-71. DOI: 10.4097/kja.d.18.00149.
- Aksu C, Gürkan Y. Sacral Erector Spinae Plane Block with longitudinal midline approach: Could it be the new era for pediatric postoperative analgesia? *J Clin Anesth.* 2020;59:38-9. DOI: 10.1016/j.jclinane.2019.06.007.
- Reinoso-Barbero F, Lahoz Ramón AI, Durán Fuente MP, Campo García G, Castro Parga LE. Escala LLANTO: instrumento español de medición del dolor agudo en la edad preescolar. *An Pediatr.* 2011;74(1):10-4. DOI: 10.1016/j.anpedi.2010.08.005.
- Semmelmann A, Kaltofen H, Loop T. Anesthesia of thoracic surgery in children. *Pediatr Anesth.* 2018;28(4):326-31. DOI: 10.1111/pan.13350.
- Polaner DM, Taenzer AH, Walker BJ, Bosenberg A, Krane EJ, Suresh S, et al. Pediatric Regional Anesthesia Network (PRAN): a multi-institutional study of the use and incidence of complications of pediatric regional anesthesia. *Anesth Analg.* 2012;115(6):1353-64. DOI: 10.1213/ANE.0b013e31825d9f4b.
- Suresh S, De Olivera G. Local anaesthetic dosage of peripheral nerve blocks in children: analysis of 40 121 blocks from the Pediatric Regional Anesthesia Network database. *Br J Anaesth.* 2018;120(2):317-22. DOI: 10.1016/j.bja.2017.10.019.
- Farag E y Mounir L. *Brown atlas of regional anesthesia.* 6ta ed. Philadelphia: Elsevier; 2021. [Citado: 2020 setiembre 20]. Disponible en <https://books.google.com.pe/books?hl=es&lr=&id=MDjrDwAAQBAJ&oi=fnd&pg=PP1&dq=Brown%27s+Atlas+of+Regional+Anesthesia&ots=mPR390kgGw&sig=qOfcTx9Xqokdih4xhYOwzA3gUfk#v=onepage&q=Brown's%20Atlas%20of%20Regional%20Anesthesia&f=false>