



Radiofrecuencia de los nervios geniculados para el tratamiento del dolor crónico en la osteoartritis de rodilla

Genicular nerve radiofrequency in osteoarthritis-related chronic knee pain

J. C. Pérez Moreno¹, D. C. Nájera Losada¹, M. Herrero Trujillano², R. Gálvez Mateos¹, M. A. Sánchez García¹, A. Vela de Toro¹ y R. López Martín¹

¹Unidad del Dolor. Hospital Universitario Virgen de las Nieves. Granada, España. ²Unidad del Dolor. Hospital Universitario Puerta de Hierro. Majadahonda, España

RESUMEN

Introducción: El uso de radiofrecuencia de los nervios geniculados para el tratamiento del dolor crónico de la rodilla secundario a osteoartritis inició en 2011, y desde entonces se han realizado varios estudios con diferentes metodologías. Sin embargo, continúan generándose muchas dudas con respecto a las dianas anatómicas, los criterios de selección y la evidencia de su efectividad.

Materiales y métodos: Se realizó una búsqueda electrónica desde enero de 2011 hasta abril de 2020 en las siguientes bases de datos: PubMed®, Embase®, Google Académico y Web of Science (WoS). La búsqueda inicial encontró 106 artículos, de los cuales tomamos 33 para realizar la presente revisión.

Resultados: Después de analizar cinco ensayos clínicos abiertos, un estudio de corte transversal, cuatro estudios prospectivos observacionales, ocho estudios de neuroanatomía, tres estudios retrospectivos, cuatro casos clínicos, dos series de casos, tres revisiones de la literatura y tres ensayos clínicos aleatorizados, controlados y doble ciegos; encontramos que la radiofrecuencia de los nervios geniculados disminuye el dolor asociado a la osteoartritis de rodilla, consiguiendo una mejoría funcional con una duración variable del efecto analgésico entre tres y doce meses. A pesar del avance científico en esta área, aún no hay un consenso en cuanto a la neuroanatomía de la cápsula articular de la rodilla, la

ABSTRACT

Introduction: The use of genicular nerve radiofrequency procedures to treat chronic knee pain due to osteoarthritis has surged in 2011, though many questions remain regarding anatomical targets, selection criteria, and evidence for effectiveness.

Materials and methods: An electronic search was performed from January 2011 to April 2020. Databases searched included PubMed®, Embase®, Google Scholar and Web of Science (WoS). The initial search found 106 articles. Thirty-three articles were taken for this review.

Results: After analyzing five open clinical trials, one cross-sectional study, four prospective observational studies, eight neuroanatomy studies, three retrospective studies, four clinical cases, two case series, three literature reviews and three randomized, double blind, controlled trials; we found genicular nerve radiofrequency achieves a pain reduction and functional improvement with a variable duration, between three and twelve months. There is no consensus regarding the neuroanatomy of the knee joint capsule, the location of the targets, the radiofrequency parameters used and the usefulness of diagnostic blocks.

Conclusion: More clinical trials are needed to standardize the parameters used and confirm the positive results of genicular nerve radiofrequency. Although

ubicación de las dianas, los parámetros empleados en radiofrecuencia y la utilidad de los bloqueos diagnósticos.

Conclusiones: Se necesitan más ensayos clínicos que estandaricen los parámetros utilizados y confirmen los resultados positivos de los estudios realizados con radiofrecuencia de los nervios geniculados. Aunque son pocos los casos de eventos adversos asociados a la radiofrecuencia de los nervios geniculados, necesitamos más estudios que avalen la seguridad de esta técnica y sus efectos secundarios a largo plazo en el tratamiento del dolor crónico de la rodilla secundario a osteoartritis que no responde a otros tratamientos.

Palabras clave: Gonalgia, osteoartritis, radiofrecuencia, ablación, denervación, nervios geniculados.

there are few cases of adverse events associated with radiofrequency of the geniculate nerves, more studies are needed to support the safety of this technique and its long-term side effects in osteoarthritis knee pain management associated that do not respond to other previous medical treatments.

Key words: Knee pain, osteoarthritis, radiofrequency, ablation, denervation, genicular nerve.

INTRODUCCIÓN

La osteoartritis (OA) es uno de los tipos más comunes de artritis en adultos, siendo a nivel mundial la principal causa de dolor musculoesquelético y discapacidad locomotora (1). La OA de rodilla es una de las principales causas de limitación para la marcha en la población de personas mayores en Europa; encontrando una prevalencia del 13,83 % de gonartrosis en España en mayores de 40 años (2).

El tratamiento de la OA está orientado a disminuir el dolor, aumentar la movilidad articular, reducir la discapacidad física, mejorar la calidad de vida, limitar la progresión del daño articular y fomentar la educación de los pacientes en el manejo de esta patología (3). Para conseguir estos objetivos terapéuticos se requiere la combinación de modalidades farmacológicas y no farmacológicas.

Dentro de las modalidades no farmacológicas encontramos uno de los pilares del tratamiento de la OA: los programas de fortalecimiento muscular, entrenamiento cardiovascular y ejercicios de fortalecimiento mental (como Tai Chi o Yoga), asociados a programas de control de peso basados en la dieta (1).

Con el tratamiento farmacológico debemos tener en cuenta las comorbilidades cardiovasculares (CV), gastrointestinales (GI) y la presencia de depresión. Los antiinflamatorios no esteroideos (AINE) se recomiendan inicialmente vía tópica, independientemente de las patologías asociadas que tenga el paciente. Si presenta comorbilidad GI asociada se deben usar COX-2 o AINE no selectivos, asociados a un inhibidor de la bomba de protones; si existe comorbilidad CV no se recomienda el uso de AINE. En caso de no controlar el dolor con AINE, podemos usar corticoides intrarticulares para un alivio del dolor a corto plazo (de cuatro a seis semanas) o ácido hialurónico intrarticular si se quiere conseguir un efecto analgésico a largo plazo (más allá de las doce semanas) con un perfil de seguridad favorable en caso requerir nuevas infiltraciones. Cuando existe depresión

asociada se recomienda iniciar duloxetina. El tratamiento con paracetamol no se recomienda debido a la falta de eficacia y el riesgo de hepatotoxicidad. Tampoco se recomienda el uso de opioides orales o transdérmicos debido al escaso beneficio en esta patología y al riesgo de farmacodependencia (1). Si el dolor no se controla con el tratamiento instaurado, se debe considerar realizar una artroplastia total de rodilla (ATR) (3). Aunque tenemos que considerar que la ATR no garantiza el alivio total del dolor, ya que persiste el dolor severo hasta en un 15 % de los pacientes después de una ATR (4).

Hay determinados pacientes que por las comorbilidades que presentan son desestimados para reemplazo articular, y otros que no desean someterse a la intervención o están en lista de espera quirúrgica o tienen dolor persistente después de una ATR, a quienes se les debería ofrecer la posibilidad de un tratamiento intervencionista para controlar su dolor con la radiofrecuencia (RF) térmica de los nervios geniculados (NG) (5).

Antes de profundizar en la RF de los NG, recordemos los principios básicos de esta técnica. La señal de RF produce dos tipos de campos a nivel tisular: un campo eléctrico y un campo magnético. A 500 KHz un campo magnético es despreciable, siendo el campo eléctrico el origen de todos los efectos que se observan en la lesión producida por la RF. El campo eléctrico produce fuerzas en los iones y otras estructuras cargadas eléctricamente, generando movimientos iónicos, corrientes eléctricas, estrés de membranas y de subestructuras celulares. La corriente generada produce fricción iónica, calor e incremento de la temperatura, produciendo destrucción nerviosa por encima de 45 °C. Todos estos mecanismos, y no solo el aumento de la temperatura, tienen el potencial de producir cambios estructurales en la arquitectura del nervio cuando el campo eléctrico es lo suficientemente alto (6). También es importante conocer los factores que modifican el tamaño y la forma de la lesión generada por la RF, dentro de los cuales encontramos: diámetro de la aguja, temperatura alcanzada, duración de la radiofrecuencia térmica (RFT), lon-

gitud y proximidad de la punta activa del electrodo al tejido diana [7,8].

Desde el año 2011, cuando Choi y cols. [9] publicaron el primer ensayo clínico de la radiofrecuencia térmica de los nervios geniculados (RFTNG) para el tratamiento del dolor crónico en la gonartrosis severa que no se controlaba con otras medidas conservadoras, se han publicado varios casos clínicos, estudios de neuroanatomía, sonoanatomía de la rodilla, y se vienen desarrollando nuevos ensayos clínicos. El objetivo de esta publicación es realizar una revisión de la neuroanatomía y de la literatura disponible de la radiofrecuencia de nervios geniculados para el tratamiento del dolor en la gonartrosis.

MATERIALES Y MÉTODOS

Realizamos una búsqueda electrónica desde enero de 2011 hasta abril de 2020 en PubMed®, Embase®, Google Académico y Web of Science (WoS) con las siguientes palabras clave: radiofrecuencia, ablación, denervación y nervios geniculados.

La búsqueda inicial encontró 106 artículos. Limitamos la búsqueda a publicaciones en inglés o español, descartamos comunicaciones a congresos, estudios de denervación con agentes químicos neurolíticos, estudios de radiofrecuencia intrarticular de rodilla, revisiones de técnicas quirúrgicas relacionadas con los nervios geniculados, uso de la RFTNG en el manejo del dolor postraumático o postquirúrgico (por ejemplo, en artroplastias de rodilla o artroscopias de rodilla) y casos clínicos que no aportaban información adicional.

RESULTADOS

Después de limitar la búsqueda inicial, obtuvimos 33 estudios para realizar la presente revisión bibliográfica: cinco ensayos clínicos abiertos, un estudio de corte transversal, cuatro estudios prospectivos observacionales, ocho estudios de neuroanatomía, tres estudios retrospectivos, cuatro casos clínicos, dos series de casos, tres revisiones de la literatura y tres ensayos clínicos aleatorizados, controlados y doble ciegos.

Neuroanatomía de la rodilla

Aunque hay un acuerdo general en que las ramas que inervan la cápsula articular de la rodilla provienen de los nervios femoral, ciático y obturador, no hay un consenso del origen y el número de ramas que inervan esta área (Tabla I). Para comprender la inervación de la cápsula articular de la rodilla, la dividimos en dos compartimentos: uno anterior y otro posterior [10]. La inervación de la cápsula articular posterior se origina del nervio tibial y de la división posterior del nervio obturador [11,12]. La inervación de la cápsula articular anterior (Figura 1) se divide en 4 cuadrantes [13,14]: el cuadrante superolateral está inervado por los nervios del vasto lateral (NVL), vasto intermedio (NVI), geniculado superolateral (NGSL) y peroneo común (NPC). El cuadrante inferolateral recibe la inervación de los

TABLA I
INERVACIÓN DE LA CÁPSULA ANTERIOR DE LA RODILLA

Nervio geniculado (NG)	Origen
Superomedial (SM)	Nervio del vasto medial [18] Nervio femoral [13]
Superolateral (SL)	Nervio ciático [18] Nervio peroneo común [13]
Inferomedial (IM)	Nervio articular posterior [18] Nervio tibial [13]
Inferolateral (IL)	Nervio peroneo común [13,18]
Infrapatelar (IP)	Nervio safeno [13,18]

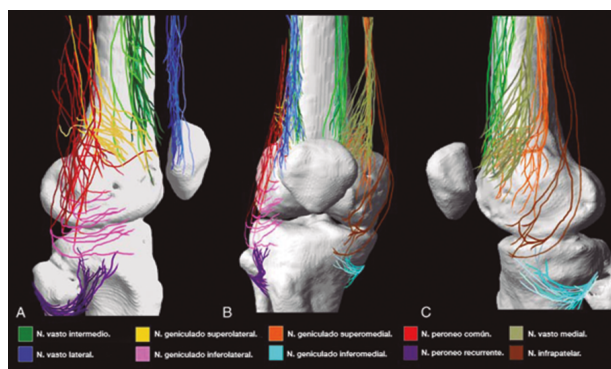


Fig. 1. Inervación de la cápsula anterior de la rodilla. A. Visión lateral. B. Visión anterior. C. Visión medial. Imagen tomada del artículo de Tran y cols. [13]. Reproducido con la autorización de Philip Peng Educational Series.

nervios geniculado inferolateral (NGIL) y peroneal recurrente (NPR). El cuadrante superomedial está inervado por los nervios del vasto medial (NVM), NVI y geniculado superomedial (NGSM). El cuadrante inferomedial recibe inervación del nervio geniculado inferomedial (NGIM) y en algunos casos de la rama infrapatelar del nervio safeno (RIPNS).

En los diferentes estudios que usan la RFT para el control de dolor asociado a la gonartrosis no se abordan todas las ramas descritas [13,14]. Los nervios que se bloquean y posteriormente se les realiza RFT son el NGSM, NGSL y NGIM porque distalmente tienen puntos de contacto constantes a nivel del fémur y de la tibia [10,14]. El NGIL no se aborda dada su cercanía al nervio peroneo [15].

Radiofrecuencia de los nervios geniculados guiados por fluoroscopia

Para realizar una RFTNG guiados por fluoroscopia necesitamos una visión anteroposterior (AP) y lateral de la rodilla (Figura 2). Primero ubicamos al paciente

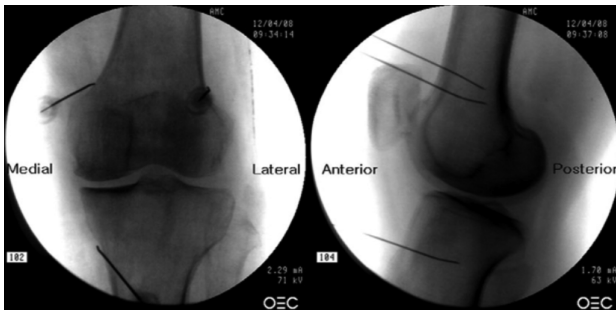


Fig. 2. Proyección AP y lateral donde se observan las dianas terapéuticas usando fluoroscopia. Imagen tomada del artículo de Choi y cols. [9]. Reproducido con la autorización de Jin Woo Shin.

en posición supina con una almohada debajo de la fosa poplítea (para que esté más cómodo) [16]. Después de realizar asepsia y antisepsia de la rodilla, procedemos a ubicar los NG (Tabla II). El NGSL se encuentra avanzando la aguja de RFT hacia la confluencia de la diáfisis femoral lateral con el cóndilo femoral lateral en una visión AP y en un punto medio del fémur en una visión lateral. El NGSM se localiza avanzando la aguja hacia la confluencia de la diáfisis femoral medial con el cóndilo femoral medial en una visión AP y en un punto medio del fémur en una visión lateral. Por último, el NGIM se localiza avanzando la aguja hacia la confluencia de la diáfisis tibial medial con el epicóndilo tibial en una visión AP y en un punto medio de la tibia en una visión lateral [16,17].

Es muy importante tener una buena visión AP y lateral. En la proyección AP, la articulación tibiofemoral debe tener una anchura similar a ambos lados de la rodilla con el interespacio abierto [9]. En la proyección lateral, debe existir una correcta superposición de ambos cóndilos femorales para realizar un bloqueo satisfactorio de los NGSM y NGSL [18].

La mayoría de autores toman las referencias descritas previamente para localizar estos nervios por fluoroscopia, excepto Fonkoué y cols. [18], quienes encuentran que las dianas terapéuticas del NGSM y NGSL (en una visión lateral) se encuentran en la unión del borde superior de sus respectivos cóndilos femorales con la corteza posterior de la diáfisis del fémur, y no en la mitad del espesor del fémur, como se describe clásicamente [9,10,13].

Dado que el éxito de la RFT de los nervios geniculados depende de la correcta ubicación de la punta de la aguja de RF (lo más cerca que se pueda al nervio), Know y cols. [17] demostraron con imágenes de resonancia magnética que los puntos que se usan clásicamente en fluoroscopia para la ablación de los tres nervios geniculados (NGSM, NGSL y NGIM) son correctos. Observaron que los NG pasan por la intersección formada por la línea diafisaria y metafisaria del fémur distal o de la tibia proximal (NGSL 92 %, NGSM 88 % y NGIM 100 %).

Después de ubicar la aguja de RFT (22G de 100 mm con punta activa de 10 mm) en los puntos deseados, procedemos a confirmar la posición del nervio utilizando un estímulo sensitivo a 50 Hz; el umbral de estimulación sensorial con el cual el paciente percibe una parestesia o dolor debe ser menor a 0,6 V. Luego confirmamos la ausencia de fasciculaciones en la extremidad inferior usando una estimulación motora a 2 Hz con 2,0 V. Finalmente se administra 2 ml de lidocaína al 2 % o mepivacaína al 2 % en cada nervio, y se inicia la RFT a 80 °C durante 90 segundos [9,14].

Aunque la mayoría de los estudios realizados toman como referencia un umbral sensitivo menor a 0,6 V, algunos autores como Iannaccone y cols. [15] usaron un umbral de estimulación sensitivo más bajo (0,15 V) para optimizar la posición de la aguja con buenos resultados hasta los seis meses después de la RF. Desafortunadamente no encontramos estudios que comparen diferentes umbrales de estímulo sensitivo y su efecto en la duración de la analgesia proporcionada por la RF.

Radiofrecuencia de los nervios geniculados guiados por ecografía

Aún no está claro qué método de imagen es superior como guía para realizar RFTNG, pero hay autores, como Kim y cols. [16], que concluyen que la ecografía podría ser el instrumento de elección. En su estudio no encontraron diferencias en la eficacia del bloqueo de nervios geniculados (BNG) al realizarlo de forma ecoguiada o guiada con fluoroscopia. Estos autores localizaron de forma ecoguiada los nervios geniculados y posteriormente realizaron imágenes con fluoroscopia más contraste, demostrando que las dianas para realizar el BNG se localizaban de forma similar independientemente del método de imagen usado. El alivio del dolor, la mejoría funcional usando la escala WOMAC (Wes-

TABLA II
LOCALIZACIÓN DE LOS NERVIOS GENICULADOS GUIADOS POR FLUOROSCOPIA

Nervio geniculado	Diana terapéutica en visión AP	Diana terapéutica en visión lateral
Superomedial	Intersección de la diáfisis y del cóndilo femoral medial. Anterior al tubérculo aductor	En la mitad del espesor de la diáfisis femoral, a nivel del borde superior del cóndilo femoral medial
Superolateral	Intersección de la diáfisis y del cóndilo femoral lateral	Punto medio del espesor de la diáfisis del fémur, a nivel del borde superior del cóndilo femoral lateral
Inferomedial	Unión de la diáfisis de la tibia y del cóndilo medial tibial	En la mitad del espesor de la tibia

tern Ontario and McMaster's Universities Osteoarthritis Index) y la seguridad fue similar en ambos grupos (16).

Para lograr una correcta ubicación de las referencias anatómicas por ultrasonido debemos colocar al paciente en posición supina con la rodilla flexionada y una almohada debajo de la fosa poplítea (14,16,19). Después de realizar asepsia/antisepsia de la rodilla, colocación de campos quirúrgicos y de la funda estéril del transductor lineal de alta frecuencia, procedemos a ubicar el NGSM (Figura 3). Colocando la sonda en un plano coronal sobre la cara interna de la rodilla, la deslizamos en sentido craneal hasta visualizar la unión de la metáfisis con la diáfisis femoral y la arteria/nervio geniculado superomedial (ANGSM), usualmente están localizados cerca al periostio del fémur (en caso de no encontrar esta estructura neurovascular, se toma como referencia la unión de la metáfisis y la diáfisis femoral). Después se marca en la piel el punto medio del transductor que corresponde a la ANGSIM y se gira el transductor para ubicarlo en el plano transversal o axial para visualizar la ANGSIM en eje corto (si no es posible la visualización de esta estructura, confirmar que estamos a un 50 % de la profundidad del fémur). En este corte transversal se avanza la aguja de RFT en plano desde anterior a posterior hacia la ANGSIM o hasta una profundidad del 50 % del espesor del fémur. Finalmente se vuelve a girar el transductor 90°, dejándolo en un plano coronal para comprobar que la punta de la aguja está cerca de la ANGSIM o de la unión de la metáfisis y la diáfisis femoral (14,16,19).

Para ubicar al NGIM (Figura 4) colocamos el transductor en un plano coronal sobre la cara interna de la

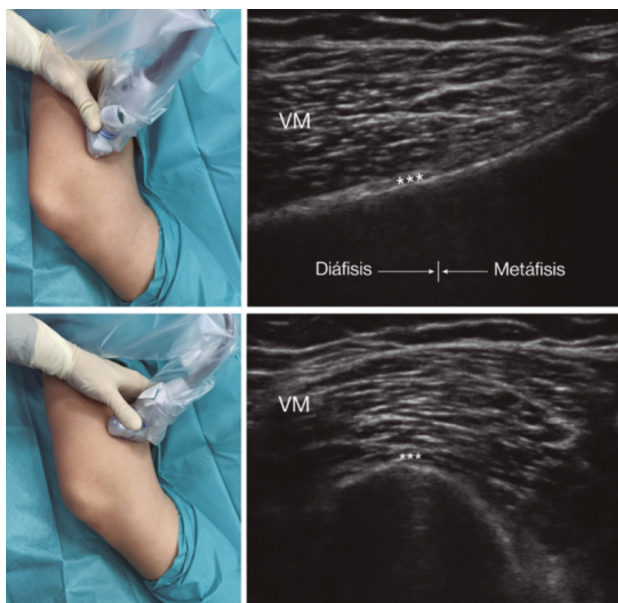


Fig. 3. Sonoanatomía y técnica para realizar el bloqueo del nervio geniculado superomedial (NGSM). El transductor se ubica en el eje largo distal del fémur y una vez que se tenga la posición del NGSM (asteriscos), se gira la sonda 90 grados para obtener una visión en eje corto del fémur (no olvidar mantener la misma profundidad a la que encontramos el NGSM en el eje largo). VM: vasto medial.

rodilla, lo deslizamos en sentido caudal hasta identificar la unión de diáfisis con la metáfisis tibial y la arteria/nervio geniculado inferomedial (ANGIM), y repetimos los mismos pasos que usamos para el NGSM. En caso de no encontrar la ANGIM, la referencia que se tomará será la profundidad del 50 % del espesor de la tibia (14,16,19).

Para ubicar el NGSL, el paciente debe estar en posición supina con el miembro inferior en rotación interna, consiguiendo una buena exposición de la cara lateral del muslo. Colocamos el transductor lineal en un plano coronal sobre la cara lateral de la rodilla, lo deslizamos en sentido craneal hasta visualizar la unión de la metáfisis con la diáfisis femoral y la arteria/nervio geniculado superolateral (ANGSL), y repetiremos los mismos pasos que usamos para el NGSM (14,16,19).

Después comprobamos que el umbral de estímulo sensitivo a 50 Hz que desencadene una parestesia o dolor sea menor de 0,6 V, y para evitar daño de nervios motores no debe existir fasciculaciones del miembro inferior con un estímulo motor a 2 Hz con 2,0 V. Si todo está correcto, administramos 2 ml de lidocaína al 2 % o mepivacaína al 2 % en cada nervio y procedemos a realizar la RFT a 80 °C durante 90 segundos (9,14).

En nuestra revisión encontramos otras referencias anatómicas que nos pueden ayudar a localizar los nervios geniculados. Yasar y cols. (20) identificaron que el NGSM se localiza un centímetro anterior al tubérculo aductor, el NGIM se localiza en el punto medio entre el pico del epicóndilo tibial medial y el inicio de la inserción de las fibras del ligamento colateral medial sobre la tibia.

Teniendo en cuenta las ventajas/desventajas de cada método de imagen (Tabla III) y las particularidades de cada paciente, debemos escoger la mejor herramienta a la hora de realizar el bloqueo o la RFT de los nervios geniculados.

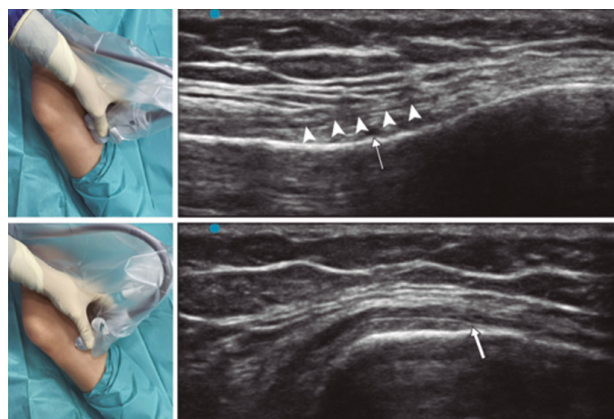


Fig. 4. Sonoanatomía y técnica para realizar el bloqueo del nervio geniculado inferomedial (NGIM). El transductor se ubica en el eje largo proximal de la tibia e identificamos el paquete vasculonervioso del NGIM (flecha) justo debajo ligamento colateral medial (puntas de flechas). Luego se gira la sonda 90 grados para obtener una visión en eje corto de la tibia (no olvidar mantener la misma profundidad a la que encontramos el NGIM en el eje largo).

TABLA III
VENTAJAS DE DESVENTAJAS DE FLUOROSCOPIA VS. ECOGRAFÍA. BNG (BLOQUEO DE LOS NERVIOS GENICULADOS)

<i>Método de imagen</i>	<i>Ventajas</i>	<i>Desventajas</i>
Fluoroscopia	<ul style="list-style-type: none"> - Puntos diana fácil de identificar - Buena visualización de la aguja independiente de la profundidad tisular (muy útil en pacientes obesos) - Al usar contraste podemos prevenir una inyección intravascular inadvertida - Posiciona la punta de la aguja en paralelo con el nervio. 	<ul style="list-style-type: none"> - Exposición a radiación - Si el paciente se mueve durante el procedimiento puede alterar los puntos diana y se tiene que reajustar el equipo o el paciente - Mayor necesidad de recolocación de la aguja que puede dificultar el procedimiento y el confort del paciente
Ecografía	<ul style="list-style-type: none"> - No hay exposición a radiación - Imagen en tiempo real de tejidos blandos y el avance de la aguja a través de estos - Visualización de arterias geniculadas y en ocasiones de los nervios geniculados - Mejor accesibilidad y portabilidad - Ideal para realizar BNG - Económico 	<ul style="list-style-type: none"> - Las agujas de calibre pequeño no tienen una buena ecogenicidad en tejidos profundos - No previene la inyección intravenosa inadvertida

Bloqueo de los nervios geniculados previo a la radiofrecuencia térmica

Aunque la mayoría de los estudios de RFT de los geniculados tienen previamente un bloqueo diagnóstico positivo (descrito como una mejoría mayor al 50 % del dolor basal) usando diferentes dosis de anestésico local: 2 ml de lidocaína 2 % (9,16,21), 1 ml de bupivacaína 0,5 % (15), 1 ml de lidocaína 2 % (22); se habla de posibles falsos positivos (22), al considerar que 2 ml es un volumen elevado para anestesiar los nervios pudiendo comprometer la selectividad del bloqueo (14). Incluso hay autores que consideran que 0,5 ml también puede llevar a tener falsos positivos (23); otros consideran que los bloqueos previos a la RFT no mejoran la tasa de éxito después de la ablación (22).

Por otro lado, el papel de los corticoides asociados a los anestésicos locales en el BNG en el tratamiento del dolor crónico de la OA continúa siendo controvertido. Kim y cols. (21) realizaron un estudio comparativo inyectando 2 ml de una mezcla de 6 ml de lidocaína al 2 % con 20 mg de triamcinolona vs. 2 ml de lidocaína 2 % en cada nervio, encontrando que el efecto analgésico en el grupo de triamcinolona con lidocaína se mantenía dos semanas más en comparación con el uso de lidocaína. Estos autores consideran que los efectos secundarios de los corticoides (alopecia, atrofia cutánea, supresión de cortisol, intolerancia a la glucosa y pérdida de la densidad ósea) no compensa el corto periodo de analgesia adicional que reciben los pacientes.

En nuestra revisión encontramos un estudio (24) que documentó que los corticoides son tan efectivos como la radiofrecuencia de los nervios geniculados a los 6 meses de seguimiento, pero tenemos que resaltar que la dosis que usaron en este estudio fue tres veces superior a la que usó Kim y cols. (21). Podríamos

catalogar este resultado como un efecto analgésico sistémico en lugar de un efecto local.

Aunque los bloqueos diagnósticos han generado controversia, de momento no existe evidencia suficiente para desaconsejar su uso. De hecho, es importante realizarlos para descartar dolores referidos a esta articulación.

Eficacia de la radiofrecuencia térmica de los nervios geniculados

El primer estudio que documentó una mejoría del dolor en los pacientes después de una RFT de los nervios geniculados (NGSM, NGSL y NGIM) fue realizado por Choi y cols. (9). Observaron una reducción del dolor mayor al 50 % en la primera, cuarta y duodécima semana (59, 65 y 59 %, respectivamente) (Tabla IV).

Posteriormente se desarrollaron otros estudios que observaron que la reducción del dolor se podía mantener incluso hasta un año. Iannaccone y cols. (15) encontraron no solo una mejoría del dolor a los tres meses en el 67 % de los pacientes, sino un mantenimiento de este alivio en el 95 % de los pacientes hasta los seis meses. Santana y cols. (14) observaron una mejoría del dolor al mes en el 88 % y a los seis meses en el 64 % de los pacientes estudiados. Sin embargo, este beneficio disminuyó progresivamente después de los seis meses, encontrando que al año un 32 % de los pacientes mantenían una mejoría del dolor, sin llegar al nivel de dolor que presentaban previo a la RFT.

Aunque la disminución en la escala del dolor es uno de los parámetros más importantes para valorar la efectividad de la RFTNG, no debemos olvidar cuantificar otros valores que también nos informan de la eficacia de la ablación de los nervios geniculados como son: una mejoría de la capacidad funcional, una buena satisfac-

EFICACIA DE LA RADIOFRECUENCIA TÉRMICA DE LOS NERVIOS GENICULADOS

Autores (año publicación)	Tipo de estudio	Grado de OA	Bloqueo diagnóstico	Guía radiológica	Aguja	UES	Tiempo	Temperatura	Resultados
Choi y cols. (2011)	Ensayo clínico	2, 3 y 4	Sí (lidocaína 2 %, 2 ml)	Fluoroscopia	22 G, 10 cm. PA 10 mm	< 0,6 V	90 s	70 °C	Mejoría EVA > 50 % la 1.ª semana (59 %), 4.ª semana (65 %) y 12 semana (59 %). Mejoría del Oxford knee score y efectivo global percibido
Qudsi-Sinclair y cols. (2016)	Ensayo clínico	ATR	No	Fluoroscopia	22 G, 10 cm. PA 10 mm	< 0,6 V	90 s	80 °C	Mejoría de la EVA y de la funcionalidad hasta los 6 meses en ambos grupos (sin diferencias entre RFTNG o bloqueo con AL + corticoide)
Iannaccone y cols. (2017)	Retrospectivo	No descrito	Sí (bupivacaína, 1 ml)	Fluoroscopia	22 G, 10 cm. PA curva 10 mm	< 0,15 V	120 s	60 °C	Mejoría EVA a los 3 meses (67 %) y 6 meses (64 %). Recomiendan la RF a un familiar (74 %)
Santana y cols. (2017)	Prospectivo observacional	3 o 4	No	Ecografía	23 G, 10 cm. PA 5 mm	< 0,6 V	90 s	80 °C	Mejoría de la EVA > 50 % al 1 mes (88 %), 6 meses (64 %) y 12 meses (32 %). Mejoría del escala de WOMAC
El-Hakeim y cols. (2018)	Ensayo clínico (simple ciego)	3 o 4	No	Fluoroscopia	22 G, 10 cm. PA 10 mm	< 0,6 V	270 s	80 °C	Mejoría EVA estadísticamente significativa a los 3 y 6 meses y del WOMAC a los 6 meses. Buena satisfacción (escala Likert) a los 3 y 6 meses
Konya y cols. (2020)	Retrospectivo	3 o 4	Sí (lidocaína 2 %, 1 ml)	Fluoroscopia	22 G, 10 cm. PA 10 mm	< 0,6 V	60 s	80 °C	Mejoría estadísticamente significativa de EVA y WOMAC a los 3 y 6 meses. Disminución en el consumo de opioides y AINE

UES: umbral de estímulo sensitivo. PA: punta activa. OA: osteoartritis. ATR: artroplastia total de rodilla. AL: anestésico local. RFTNG: radiofrecuencia térmica de los nervios geniculados. WOMAC: Western Ontario and McMaster's Universities Osteoarthritis Index.

ción de los pacientes y una disminución en el consumo de analgésicos. El-Hakeim y cols. (25) compararon la RFTNG con el tratamiento analgésico oral convencional, encontrando no solo una mejoría estadísticamente significativa en el alivio del dolor, sino también una mejoría en la calidad de vida usando la escala WOMAC y una buena satisfacción de los pacientes hasta los seis meses de seguimiento. Sin embargo, este trabajo se ve limitado al no tener un bloqueo pronóstico previo a la RFTNG y al no ser un estudio doble ciego. Konya y cols. (26) no solo encuentran una mejoría de la calidad de vida en el 79 % de los pacientes, sino también una disminución de la EVA a 2 puntos a los seis meses asociado a una disminución en el uso de AINE en el 40 %, logrando el abandono de los mismos en un 50 %.

Otra población que se puede beneficiar de la RFTNG son los pacientes que presentan dolor después de una ATR. Protzman y cols. (27) describieron por primera vez el alivio del dolor y la mejoría de la calidad de vida después de usar RFTNG guiada por ultrasonido y comprobada por fluoroscopia en un paciente con gonalgia persistente después de una ATR. Qudsi-Sinclair y cols. (24) confirmaron estos hallazgos en un ensayo clínico con 28 pacientes que presentaban gonalgia refractaria al tratamiento médico después de una ATR; la máxima mejoría la lograban a los tres meses, posteriormente presentaban un descenso progresivo de su efecto analgésico sin perderlo totalmente hasta el año de seguimiento.

También es importante conocer los factores predictores de éxito o fracaso de la RFTNG. Dentro de los factores que favorecen un éxito de la técnica se encuentran: osteoartrosis del compartimento medial con dolor concordante, bloqueos pronósticos previos, lesiones grandes y/o múltiples. Dentro de los factores que predicen un fracaso de la técnica están: enfermedad con una carga importante que genere una gran discapacidad, cirugía previa, uso de opioides, sintomatología de dolor difuso (fibromiálgicos) y antecedente de enfermedad psiquiátrica (28).

Los estudios mencionados muestran que la RFTNG es una técnica eficaz (en la mayoría de los pacientes

hasta los 6 meses) al disminuir la EVA, aumentar la funcionalidad, disminuir la dosis de analgésicos y mejorar la calidad de vida de los pacientes con gonartrosis.

Complicaciones y efectos secundarios de la RFT de los nervios geniculados

En nuestra revisión no encontramos ningún paciente que presentara debilidad o neuralgia persistente después de la RFTNG (15,25,26). Encontramos publicados un caso de una quemadura de tercer grado sobre el área donde se ubicaba el NGIM (29) y otro caso de una artritis séptica de rodilla después de realizar esta técnica intervencionista (30) (Tabla V).

Kim (31) realizó una revisión de las complicaciones vasculares de las arterias geniculadas descritas en la literatura quirúrgica. La complicación más frecuente fue la formación de pseudoaneurismas (principalmente después de sinovectomías abiertas, menisectomías, artroscopias y artroplastias totales de rodilla), otras complicaciones encontradas fueron: fistulas arteriovenosas, hemartrosis y osteonecrosis de la rótula. Afortunadamente estas complicaciones quirúrgicas no están descritas después de RFTNG, pero no quiere decir que no exista riesgo de lesión vascular. De hecho, está descrito un caso clínico de un hematoma que se trató de forma conservadora después de una RFTNG (32).

En general podemos decir que la RFTNG es segura y el riesgo de presentar una complicación mayor asociada es muy baja.

DISCUSIÓN

La OA es un problema de salud pública con un importante impacto económico a nivel global que puede empeorar en los próximos años debido al aumento de la expectativa de vida y obesidad en nuestra población. Para ayudar a contrarrestar el impacto de esta patología debemos conocer las indicaciones de técnicas mínimamente invasivas como la RFTNG; los candidatos

TABLA V
COMPLICACIONES Y EFECTOS SECUNDARIOS DE LA RFT DE LOS NERVIOS GENICULADOS

Antecedentes personales	Guía radiológica	Aguja	Tiempo	Temperatura	Infiltración postablación	Complicación	Tratamiento de la complicación
67 años. Obesidad. HTA. DM tipo 2. CI	Fluoroscopia	17 G. 75 mm. Punta activa 4 mm. RF fría	150 s	60 °C	Triamcinolona 20 mg + bupivacaína 0,5 %	Artritis séptica de rodilla	Antibióticos y lavado quirúrgico por artroscopia
50 años. No antecedentes de interés	Fluoroscopia	18 G. No mencionan longitud. Punta activa de 10 mm	90 s	80 °C	Ninguna	Quemadura de tercer grado	Limpieza y ausencia de humedad en la lesión
76 años. Fiebre reumática	Fluoroscopia	17 G. No se describen resto de características	150 s	80 °C	Triamcinolona 40 mg	Hematoma anteromedial de muslo	Vendaje compresivo, hielo y elevación del MI

HTA: hipertensión arterial. DM: diabetes mellitus. CI: cardiopatía isquémica. MI: miembro inferior. RF: radiofrecuencia.

a esta técnica intervencionista son: pacientes con OA grado 3-4 de la clasificación de Kellgren-Lawrence con un dolor moderado a severo y fracaso del tratamiento conservador; pacientes con persistencia del dolor después de una ATR y pacientes no candidatos a cirugía por comorbilidad importante o rechazo a la intervención quirúrgica [33].

La evidencia sugiere que la RFTNG es efectiva y segura. Está demostrado que la RFTNG reduce el dolor asociado a la gonartrosis hasta los seis meses, momento a partir del cual empieza a verse una disminución progresiva del efecto de la RFT [14]. En nuestra revisión solo encontramos tres casos clínicos que documentan complicaciones asociadas a esta técnica, por lo que podríamos pensar que es una técnica segura siguiendo las recomendaciones generales del intervencionismo en dolor.

Tanto la analgesia como la relajación muscular obtenida con la ablación de los nervios geniculados puede contribuir a una mejoría de la funcionalidad mecánica de la articulación, permitiendo un fortalecimiento efectivo gracias a la ausencia del dolor durante la rehabilitación [14]. Este logro es muy importante, ya que la rehabilitación es uno de pilares del manejo de los pacientes con OA.

Una de las principales bases de la anestesia regional y del intervencionismo en dolor crónico es tener un buen conocimiento de la anatomía para interpretar correctamente las imágenes que nos ayudan a bloquear las estructuras nerviosas deseadas.

Aunque no hay consenso con relación al origen y número de ramas que inervan la capsula de la rodilla, sí hay un acuerdo en la ubicación distal de los nervios geniculados (principalmente NGSM, NGSL y NGIM) al estar en estrecho contacto con el periostio de la tibia y el fémur [9,10], permitiendo usar estos zonas como dianas terapéuticas en nuestra práctica clínica. Sin embargo, hay trabajos de anatomía, como el de Fonkoué y cols. [18], que no están de acuerdo con las referencias anatómicas clásicas para realizar la RFT de los NGSL y NGSM, concluyendo que existe la necesidad de revisar las referencias clásicas para tener más precisión en la ablación por RFT de estos nervios. Algunos autores consideran que Fonkoué y cols. no deberían hacer este tipo de conclusiones porque el estudio realizado no es comparativo [34].

A favor de las dianas clásicas tenemos estudios como el de Know y cols. [17] donde se demostró con imágenes de resonancia magnética que los puntos que se usan clásicamente en fluoroscopia para la ablación de los tres nervios geniculados (NGSM, NGSL y NGIM) son correctos. Además, no debemos olvidar que la mayoría de los estudios clínicos se han hecho con las referencias anatómicas clásicas, corroboradas posteriormente por importantes estudios de anatomía de la capsula articular de la rodilla [10,13]. Los resultados de la RFT de todos estos estudios han sido favorables: la mayoría de los casos encontraron una mejoría del dolor hasta los seis meses y en algunos casos este beneficio se mantuvo hasta el año de seguimiento.

A pesar que la fluoroscopia es la guía radiológica más usada en la literatura, vemos que la ecografía toma cada vez más peso y son varios los autores que proponen el uso de ultrasonidos como método de elección para realizar BNG [16,19]. Los autores concluyen que la utilización del ultrasonido es ideal, dado que

hay una alta variabilidad en el recorrido de los nervios geniculados como muestran los estudios de anatomía [12] y además que se elimina el riesgo de radiación y lesión de las arterias geniculadas [19,31]. Otra razón para usar ecografía son los pacientes con gonalgia persistente después de una ATR, porque el recorrido de los nervios geniculados puede cambiar después de la cirugía, siendo impredecible su ubicación después de la reinervación [31].

En nuestra revisión encontramos que los corticoides asociados a los anestésicos locales en el BNG para tratamiento del dolor crónico son efectivos, pero su efecto es por un corto periodo de tiempo [21]. Deberíamos realizar un análisis del riesgo/beneficio antes de administrar corticoides en el BNG, teniendo en cuenta que la RFT mantiene un mayor periodo de analgesia. Podría ser preferible realizar una RFT previo BNG positivo con anestésico local como único agente. Sin embargo, el BNG diagnóstico se empieza a cuestionar, existiendo planteamientos en la necesidad de redefinir los criterios de selección antes de la RFTNG [28], teniendo en cuenta el número de falsos positivos que tiene esta prueba [23] y que para algunos autores un bloqueo positivo no es un factor pronóstico del éxito de la RFT [22].

El tamaño de la lesión que genera la RFTNG no solo depende de la distancia a la que nos encontremos del nervio, sino también de la duración de la RFT, la temperatura programada y la longitud de la punta activa. En los estudios que usan RFTNG no hay una estandarización de los parámetros, por ejemplo, la longitud de la punta activa varía entre 5-10 mm, la temperatura entre 60-80 °C y la duración del procedimiento varía entre 90-270 segundos. Esta variabilidad puede llevar a cambios en los resultados clínicos y la eficacia a largo plazo de la RFT [26]. En futuros ensayos clínicos se debería investigar cuáles son los parámetros ideales.

Merece la pena comentar que la mejoría clínica es mayor en los estudios que se han realizado con radiofrecuencia fría (RFF) [22,35], probablemente por el mayor tamaño de la lesión esférica que genera la aguja de RFF que podría abarcar un mayor número de ramas sensitivas (Figura 5). De hecho, Tran y cols. [13] plantean realizar técnicas con RFT bipolar basados en sus estudios de anatomía, donde no solo se realiza una ablación de las ramas sensitivas de los NGSM y SL, sino también de las ramas medial y lateral del nervio del vasto intermedio. En nuestra revisión solo encontramos un estudio donde se compara la RFT monopolar con la bipolar, sin mostrar diferencias en la duración del alivio del dolor [36].

Encontramos estudios que usan radiofrecuencia pulsada (RFP) a 42 °C durante 5 minutos en cada nervio geniculado con buenos resultados, disminuyendo el valor de la escala WOMAC y de la EVA, sin complicaciones o efectos secundarios [37,38]. Este tipo de RF tiene la ventaja de no producir una lesión nerviosa que pueda llevar a artropatía neuropática o articulación de Charcot y dolor neuropático secundario; siendo recomendada en la población que no presente una gonartrosis muy avanzada. Sin embargo, para algunos autores el uso de RFP en esta patología carece de base científica, dado que el tipo de dolor asociado a la gonartrosis no es neuropático, siendo menos efectiva que el uso de RFT, y el beneficio mostrado de la RFP puede ser un efecto placebo [28]. Creemos que para establecer

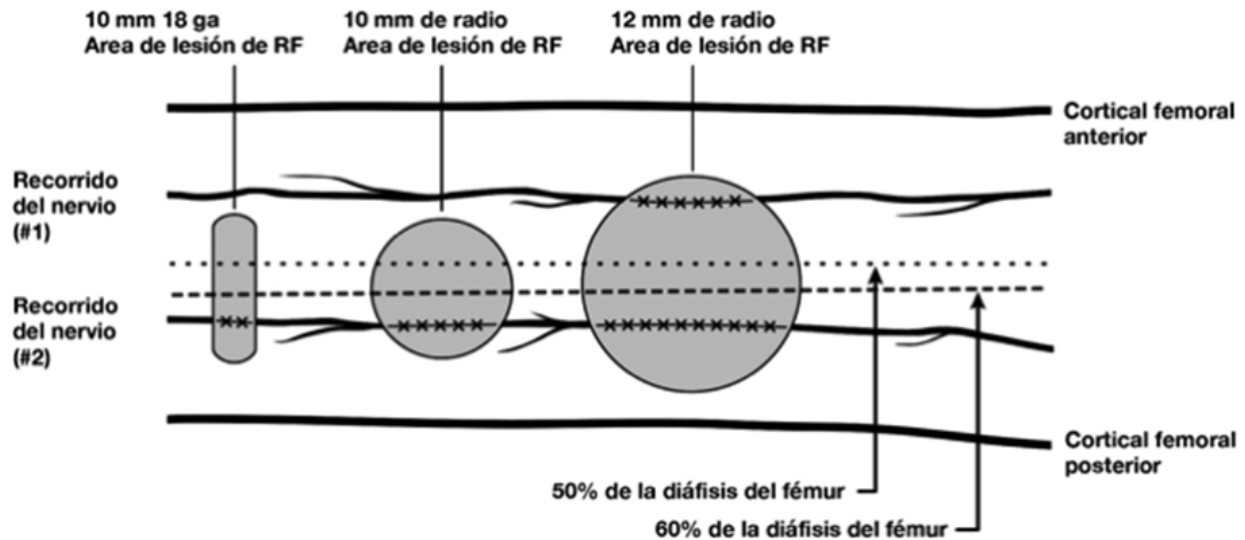


Fig. 5. Los tres tamaños de lesiones de radiofrecuencia (RF) más comúnmente usados (RF térmica, RF bipolar, RF fría). Imagen tomada del artículo de Franco y cols. (10). Reproducido con la autorización de Carlo D. Franco.

cuál es el papel de la RFP de los nervios geniculados, es importante realizar ensayos clínicos que comparen las diferentes técnicas y poder sacar conclusiones basados en una fuerte evidencia científica.

Finalmente, hay autores que realizan RFT sobre otros nervios como el suprapatelar (19) y el infrapatelar (39) que están descritos en los estudios de anatomía (12,18), siendo interesante incluirlos en futuros ensayos clínicos para valorar si existe una mejoría del dolor y una mayor seguridad con la ablación de estos nervios.

CONCLUSIONES

Se necesitan más ensayos clínicos que confirmen los resultados positivos de los trabajos realizados con radiofrecuencia de los nervios geniculados. También se necesitan más estudios que estandaricen los parámetros y los criterios de selección utilizados en la radiofrecuencia de estos nervios con el fin de conseguir muestras más homogéneas en futuros estudios.

Aunque existen pocos casos de eventos adversos asociados a la radiofrecuencia de los nervios geniculados, necesitamos más trabajos que respalden la seguridad de esta técnica y sus efectos secundarios a largo plazo en el tratamiento de dolor de pacientes con gonartrosis que no responden a otros tratamientos médicos previos, o que incluso continúan con dolor incapacitante después de una artroplastia total de rodilla.

CONFLICTO DE INTERESES

Los autores declaran no tener ningún conflicto de intereses.

BIBLIOGRAFÍA

1. Bannuru RR, Osani MC, Vaysbrot EE, Arden NK, Bennell K, Bierma-Zeinstra SMA, et al. OARSI guidelines for the non-surgical management of knee, hip, and polyarticular osteoarthritis. *Osteoarthr Cartil.* 2019;27(11):1578-89. DOI: 10.1016/j.joca.2019.06.011.
2. Seoane-Mato D, Sánchez-Piedra C, Silva-Fernández L, Sivera F, Blanco FJ, Pérez Ruiz F, et al. Prevalence of rheumatic diseases in adult population in Spain (EPISER 2016 study): Aims and methodology. *Reumatol Clin.* 2019;15(2):90-6. DOI: 10.1016/j.reuma.2017.06.009.
3. Zhang W, Moskowitz RW, Nuki G, Abramson S, Altman RD, Arden N, et al. OARSI recommendations for the management of hip and knee osteoarthritis, Part II: OARSI evidence-based, expert consensus guidelines. *Osteoarthr Cartil.* 2008;16(2):137-62. DOI: 10.1016/j.joca.2007.12.013.
4. Wylde V, Hewlett S, Learmonth ID, Dieppe P. Persistent pain after joint replacement: Prevalence, sensory qualities, and postoperative determinants. *Pain* 2011;152(3):566-72. DOI: 10.1016/j.pain.2010.11.023.
5. Ramírez Ogalla I, Moreno Martín A, Santana Pineda MM, Rodríguez Huertas F. Eficacia de la radiofrecuencia convencional de geniculados para el tratamiento del dolor en gonartrosis moderada-severa. *Rev Soc Esp Dolor.* 2014;21(4):212-8. DOI: 10.4321/S1134-80462014000400005.
6. Cosman ER, Cosman ER. Electric and thermal field effects in tissue around radiofrequency electrodes. *Pain Med.* 2005;6(6):405-24. DOI: 10.1111/j.1526-4637.2005.00076.x.
7. Ward E, Munk PL, Rashid F, Torreggiani WC. Musculoskeletal Interventional Radiology: Radiofrequency Ablation. *Radiol Clin North Am.* 2008;46(3):599-610. DOI: 10.1016/j.rcl.2008.02.006.
8. Cosman ER, Dolensky JR, Hoffman RA. Original Research Articles Factors That Affect Radiofrequency Heat Lesion Size. *Pain Med.* 2014;15(12):2020-36. DOI: 10.1111/pme.12566.

9. Choi WJ, Hwang SJ, Song JG, Leem JG, Kang YU, Park PH, et al. Radiofrequency treatment relieves chronic knee osteoarthritis pain: A double-blind randomized controlled trial. *Pain*. 2011;152(3):481-7. DOI: 10.1016/j.pain.2010.09.029.
10. Franco CD, Buvanendran A, Petersohn JD, Menzies RD, Menzies LP. Innervation of the Anterior Capsule of the Human Knee: Implications for Radiofrequency Ablation. *Reg Anesth Pain Med*. 2015;40(4):363-8. DOI: 10.1097/AAP.000000000000269.
11. Tran J, Peng PWH, Gofeld M, Chan V, Agur AMR. Anatomical study of the innervation of posterior knee joint capsule: Implication for image-guided intervention. *Reg Anesth Pain Med*. 2019;44(2):234-8. DOI: 10.1136/rapm-2018-000015.
12. Valls JMO, Vallejo R, Pais PL, Soto E, Rodríguez DT, Cedeño DL, et al. Anatomic and ultrasonographic evaluation of the knee sensory innervation a cadaveric study to determine anatomic targets in the treatment of chronic knee pain. *Reg Anesth Pain Med*. 2017;42(1):90-8. DOI: 10.1097/AAP.0000000000000516.
13. Tran J, Peng PWH, Lam K, Baig E, Agur AMR, Gofeld M. Anatomical Study of the Innervation of Anterior Knee Joint Capsule: Implication for Image-Guided Intervention. *Reg Anesth Pain Med*. 2018;43(4):407-14. DOI: 10.1097/AAP.0000000000000778.
14. Pineda MMS, Vanlinthout LE, Martín AM, Van Zundert J, Huertas FR, Ruiz JPN. Analgesic effect and functional improvement caused by radiofrequency treatment of genicular nerves in patients with advanced osteoarthritis of the knee until 1 year following treatment. *Reg Anesth Pain Med*. 2017;42(1):62-8. DOI: 10.1097/AAP.0000000000000510.
15. Iannaccone F, Dixon S, Kaufman A. A review of long-term pain relief after genicular nerve radiofrequency ablation in chronic knee osteoarthritis. *Pain Physician*. 2017;20(3):E437-44. DOI: 10.36076/ppj.2017.E444.
16. Kim DH, Lee MS, Lee S, Yoon SH, Shin JW, Choi SS. A prospective randomized comparison of the efficacy of ultrasound- vs fluoroscopy- guided genicular nerve block for chronic knee osteoarthritis. *Pain Physician*. 2019;22(2):139-46.
17. Kwon SS, Chazen JL, Kishore S, Habibi BA, Chi M, Rand E, et al. Investigation of genicular neurotomy of the knee: MRI characterization of anatomy and implications for intervention. *Clin Imaging*. 2020;59(1):78-83. DOI: 10.1016/j.clinimag.2019.09.006.
18. Fonkoué L, Behets C, Kouassi JÉK, Coyette M, Detrembleur C, Thienpont E, et al. Distribution of sensory nerves supplying the knee joint capsule and implications for genicular blockade and radiofrequency ablation: an anatomical study. *Surg Radiol Anat*. 2019;41(12):1461-71. DOI: 10.1007/s00276-019-02291-y.
19. Lash D, Frantz E, Hurdle MF. Ultrasound-guided cooled radiofrequency ablation of the genicular nerves: a technique paper. *Pain Manag*. 2020;10(3):147-57. DOI: 10.2217/prmt-2019-0067.
20. Yasar E, Kesikburun S, Kılıç C, Güzelkücüç Ü, Yazar F, Tan AK. Accuracy of ultrasound-guided genicular nerve block: A cadaveric study. *Pain Physician*. 2015;18(5):E899-904. DOI: 10.36076/ppj.2015/18/E899.
21. Kim DH, Choi SS, Yoon SH, Lee SH, Seo DK, Lee IG, et al. Ultrasound-guided genicular nerve block for knee osteoarthritis: A double-blind, randomized controlled trial of local anesthetic alone or in combination with corticosteroid. *Pain Physician*. 2018;21(1):41-51.
22. McCormick ZL, Reddy R, Korn M, Dayanim D, Syed RH, Bhave M, et al. A prospective randomized trial of prognostic genicular nerve blocks to determine the predictive value for the outcome of cooled radiofrequency ablation for chronic knee pain due to osteoarthritis. *Pain Med*. 2018;19(8):1628-38. DOI: 10.1093/pm/pnx286.
23. Cushman DM, Monson N, Conger A, Kendall RW, Henrie AM, McCormick ZL. Use of 0.5 mL and 1.0 mL of local anesthetic for genicular nerve blocks. *Pain Med*. 2019;20(5):1049-52. DOI: 10.1093/pm/pny277.
24. Qudsi-Sinclair S, Borrás-Rubio E, Abellan-Guillén JF, Padilla del Rey ML, Ruiz-Merino G. A Comparison of Genicular Nerve Treatment Using Either Radiofrequency or Analgesic Block with Corticosteroid for Pain after a Total Knee Arthroplasty: A Double-Blind, Randomized Clinical Study. *Pain Pract*. 2017;17(5):578-88. DOI: 10.1111/papr.12481.
25. El-Hakeim EH, Elawamy A, Kamel EZ, Goma SH, Gamal RM, Ghandour AM, et al. Fluoroscopic guided radiofrequency of genicular nerves for pain alleviation in chronic knee osteoarthritis: A single-blind randomized controlled trial. *Pain Physician*. 2018;21(2):169-77.
26. Konya ZY, Akin Takmaz S, Ba ar H, Baltaci B, Babao lu G. Results of genicular nerve ablation by radiofrequency in osteoarthritis-related chronic refractory knee pain. *Turkish J Med Sci*. 2020;50(1):86-95.
27. Protzman NM, Gyi J, Malhotra AD, Kooch JE. Examining the feasibility of radiofrequency treatment for chronic knee pain after total knee arthroplasty. *PM R*. 2014;6(4):373-6. DOI: 10.1016/j.pmrj.2013.10.003.
28. Jamison DE, Cohen SP. Radiofrequency techniques to treat chronic knee pain: A comprehensive review of anatomy, effectiveness, treatment parameters, and patient selection. *J Pain Res*. 2018;11:1879-88. DOI: 10.2147/JPR.S144633.
29. McCormick ZL, Walega DR. Third-degree skin burn from conventional radiofrequency ablation of the inferiomedial genicular nerve. *Pain Med*. 2018;19(5):1095-97. DOI: 10.1093/pm/pnx204.
30. Khanna A, Knox N, Sekhri N. Septic Arthritis following Radiofrequency Ablation of the Genicular Nerves. *Pain Med*. 2019;20(7):1454-56. DOI: 10.1093/pm/pny308.
31. Kim SY, Le PU, Kosharsky B, Kaye AD, Shaparin N, Downie SA. Is genicular nerve radiofrequency ablation safe? A literature review and anatomical study. *Pain Physician*. 2016;19(5):E697-705. DOI: 10.36076/ppj/2019.19.E679.
32. Strand N, Jorge P, Freeman J, D'Souza RS. A rare complication of knee hematoma after genicular nerve radiofrequency ablation. *Pain Reports*. 2019;4(3):E736. DOI: 10.1097/PR9.0000000000000736.
33. De Lima DA, Gonçalves MCK, Sá Grando STC, De Lima Cintra TL, Pinto DM, Gonçalves RK. Indications of the neurotomy of genicular nerves by radiofrequency for the treatment of knee osteoarthritis: A literature review. *Rev Bras Ortop*. 2019;54(3):233-40.
34. Tran J, Agur A, Peng P. Revisiting the anatomical evidence supporting the classical landmark of genicular nerve ablation. *Reg Anesth Pain Med*. 2020;45(5):393-94. DOI: 10.1136/rapm-2019-101024.
35. Menzies RD, Hawkins JK. Analgesia and Improved Performance in a Patient Treated by Cooled Radiofrequency for Pain and Dysfunction Postbilateral Total Knee Replacement. *Pain Pract*. 2015;15(6):E54-8. DOI: 10.1111/papr.12292.
36. Jadon A, Jain P, Motaka M, Swarupa CP, Amir M. Comparative evaluation of monopolar and bipolar radiofrequency ablation of genicular nerves in chronic knee pain due to

- osteoarthritis. *Indian J Anaesth.* 2018;62(11):876-80. DOI: 10.4103/ija.IJA_528_18.
37. Arican S, Hacibeyoglu G, Akkoyun Ö, Uzun ST, Reisli R. Fluoroscopy-guided genicular nerves pulsed radiofrequency for chronic knee pain treatment. *Agri.* 2020;32(1):38-43.
38. Kesikburun S, Ya ar E, Uran A, Adigüzel E, Yilmaz B. Ultrasound-guided genicular nerve pulsed radiofrequency treatment for painful knee osteoarthritis: A preliminary report. *Pain Physician.* 2016;19(5):E751-9. DOI: 10.36076/ppj/2019.19.E751.
39. Ikeuchi M, Ushida T, Izumi M, Tani T. Percutaneous Radiofrequency Treatment for Refractory Anteromedial Pain of Osteoarthritic Knees. *Pain Med.* 2011;12(4):546-51. DOI: 10.1111/j.1526-4637.2011.01086.x.