

Rev Soc Esp Dolor
2016; 23(2): 88-92

Tratamiento farmacológico invasivo articular en la artrosis

D. Benítez Pareja, P. Benítez Pareja¹ y L. M. Torres Morera²

FEA Anestesiología y Reanimación. Unidad de Tratamiento del Dolor. Hospital Universitario Puerta del Mar. Cádiz. ¹Enfermero. Servicio de Traumatología. Hospital Punta Europa. Algeciras. ²Jefe del Servicio de Anestesiología y Reanimación. Unidad de Tratamiento del Dolor. Hospital Universitario Puerta del Mar. Cádiz.

Benítez Pareja D, Benítez Pareja P y Torres Morera LM. Tratamiento farmacológico invasivo articular en la artrosis. *Rev Soc Esp Dolor* 2016;23(2):88-92.

ABSTRACT

The degeneration of the axial and peripheral joints are linked to the aging of the human being. It is responsible for local pain, and its pathophysiology is complex and not fully understood. The common denominator in osteoarthritis is the degeneration of articular cartilage, along with other secondary changes. His approach and pain management is a challenge for pain units. Historically the interventional treatment was carried out by blind injections of different substances that relieve pain. Currently, fluoroscopy, and more recently ultrasound, are the methods of choice for the guidance of our procedures. Regarding the drugs most commonly used in our joint invasive techniques we highlight hyaluronic acid (HA) and platelet rich plasma (PRP). Steroids remain in almost all studies the gold standard or reference drug, and on the other families of drugs are compared. A thorough examination of the patient, and an algorithm of decisions regarding the decision to carry out these techniques seems necessary, adapting to each workplace.

Key words: Arthrosis, infiltration, ultrasound, hyaluronic acid, platelet rich plasma, radio frequency.

Recibido: 1-3-2015.
Aceptado: 15-6-2015.

RESUMEN

La degeneración de las articulaciones axiales y periféricas va unida al propio envejecimiento del ser humano. Es responsable del dolor e impotencia funcional, y su fisiopatología es compleja y no del todo conocida. El denominador común en la artrosis es la degeneración del cartílago articular, junto a otras alteraciones secundarias. Su abordaje y manejo del dolor supone todo un reto para las Unidades del Dolor. Históricamente, el tratamiento intervencionista se llevó a cabo mediante infiltraciones a ciegas de diferentes sustancias que alivian el dolor. En la actualidad, la fluoroscopia, y más recientemente los ultrasonidos, son los métodos de elección para la guía de nuestros procedimientos. En cuanto a los fármacos utilizados más comúnmente en nuestras técnicas invasivas articulares destacaremos el ácido hialurónico (AH) y el plasma rico en plaquetas (PRP). Los esteroides siguen siendo, en prácticamente todos los estudios, el estándar de oro o fármaco de referencia y sobre los que se comparan el resto de familias de fármacos. Una exploración exhaustiva del paciente, y un algoritmo de decisiones en cuanto a la decisión de realización de estas técnicas, se antoja necesario, adecuándose a cada lugar de trabajo.

Palabras clave: Artrosis, infiltración, ecografía, ácido hialurónico, plasma rico en plaquetas, radiofrecuencia.

INTRODUCCIÓN

La degeneración articular periférica y del esqueleto axial es una consecuencia común que va de la mano con el en-

vejecimiento de la persona, y que desencadena dolor nociceptivo mecánico por múltiples causas y de diferentes factores fisiopatológicos.

Este tipo de dolor desencadena impotencia funcional a todos los niveles, reduciendo considerablemente la calidad de vida de los pacientes.

El denominador común en la artrosis es la degeneración del cartílago articular junto con la esclerosis del hueso subcondral, la proliferación e hiperplasia del tejido sinovial, la afectación peritendinosa y la deformidad ósea periarticular y subcondral, independientemente de la localización concreta de la articulación. Las que soportan más peso o más carga serán las que se afecten con mayor prevalencia, como es el caso de las facetas articulares a nivel lumbar y cervical a nivel axial, y la rodilla, cadera, hombro y manos a nivel periférico.

Necesita de un tiempo de evolución largo para que se produzcan estas lesiones. Así, podemos diferenciar diferentes estados evolutivos de la artrosis. Kellgren y Laurence establecen una clasificación radiológica en la osteoartritis de rodilla, en cuatro grupos o estados evolutivos.

Desde el punto de vista del tratamiento del dolor, puede aplicarse la escalera analgésica de la OMS, comenzando en estadios iniciales y cuando el dolor es leve/moderado con analgésicos menores y AINE, hasta opioides menores a mayores en función de la intensidad del dolor y del impacto de éste en la calidad de vida del paciente, siempre individualizando cada caso para minimizar, en la medida de lo posible, secundarismos a estos tratamientos. No deben considerarse los fármacos como terapia única, y siempre deben acompañarse de medidas higiénico-dietéticas, ejercicios personalizados y unos hábitos de vida saludables que disminuyan el dolor y que ralenticen la evolución de la enfermedad.

Cuando todo esto no es suficiente y el dolor no está controlado pese a estas medidas, podemos realizar tratamientos intervencionistas a nivel articular, que son muchos y muy diversos. Históricamente se han realizado a ciegas mediante punciones intraarticulares, con el riesgo de punción en un target no adecuado, extraarticular o incluso intravascular no advertido. La fluoroscopia es otro método muy usado para el correcto posicionamiento de la punta de la aguja en el lugar deseado, pero precisa para su utilización de una zona y de un personal entrenado y de un material específico para minimizar los efectos de las radiaciones ionizantes. Desde hace ya más de dos décadas, la ecografía comenzó a ser utilizada como método de localización y visualización de estas técnicas de infiltración, con una utilización que va en ascenso gracias a unos aparatos de ultrasonidos más compactos, portátiles y versátiles, con una mejor resolución y con unas aplicaciones cada vez más enfocadas a estos procedimientos intervencionistas. Obviamente, el operador debe conocer con profundidad los fundamentos básicos de la utilización de los ultrasonidos, y de integrarlos con las

técnicas de infiltración, junto a unos conocimientos anatómicos y sonoanatómicos concisos. Es por ello que la curva de aprendizaje puede resultar más larga y costosa que la técnica con fluoroscopia.

Actualmente, la ecografía puede ser considerada como la técnica de elección para la realización de intervencionismos sobre las articulaciones y tejidos periarticulares periféricos, ya que permite una visión en tiempo real de todas las estructuras, de la aguja y de los diferentes fármacos que depositemos, así como de las estructuras a evitar como vasos, nervios, pleura, etc. Cada vez los ecógrafos son más completos y presentan software que mejoran la calidad de la visualización de la aguja, lo que aporta un plus de seguridad en la realización de la técnica. Como característica más reseñable, no necesita una infraestructura plomada ni un personal protegido para radiaciones, por lo que pueden ser realizadas directamente en la consulta, lo que puede convertir el procedimiento en un acto único con el paciente, agilizando en gran medida la presión asistencial (Figura 1). En cuanto a los fármacos utilizados más comúnmente en

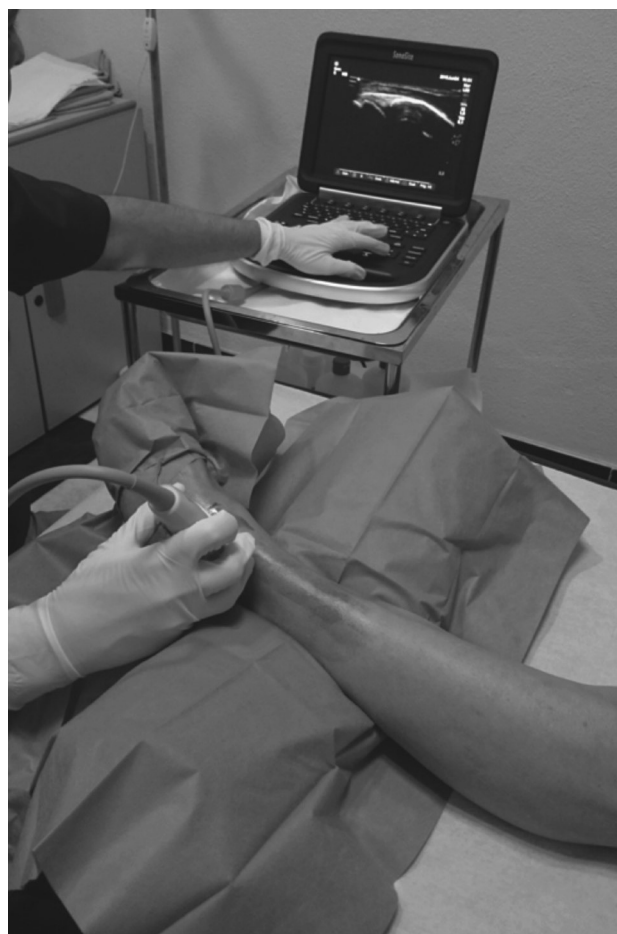

Fig. 1. Ecógrafo portátil de última generación, de pequeñas dimensiones y altas prestaciones.

nuestras técnicas invasivas articulares, destacaremos el ácido hialurónico (AH) y el plasma rico en plaquetas (PRP). Los esteroides siguen siendo, en prácticamente todos los estudios, el estándar de oro o fármaco de referencia, y sobre los que se comparan el resto de familias de fármacos.

CORTICOIDES

Multitud de estudios y guías de práctica clínica aceptan el uso y efectividad de los esteroides en la OA de rodilla. Los esteroides tienen un efecto beneficioso en estas situaciones, mayor que el placebo durante las tres primeras semanas (1). En resumen, los glucocorticoides actúan directamente sobre los receptores de esteroides nucleares que controlan la tasa de síntesis de ARNm y proteínas. Esto tiene una serie de consecuencias, incluyendo cambios en las funciones de linfocitos T y B, alteraciones en los niveles de citoquinas y enzimas y la inhibición de la fosfolipasa A2, que resulta en una reducción de derivados proinflamatorios del ácido araquidónico. Estabilizan las membranas lisosomales impidiendo la liberación de enzimas, la quimiotaxis de leucocitos y la síntesis de prostaglandinas.

A nivel clínico, su utilización por vía articular o en tejidos blandos precisa de formulaciones retardadas o depot, en forma de ésteres en suspensión cristalina, que les confiere una menor solubilidad pero una mayor durabilidad de su acción.

ÁCIDO HIALURÓNICO

Desde 1997, la FDA aprueba el uso del AH como tratamiento en la osteoartritis de rodilla en EE. UU. Se trata de un modelo de viscosuplementación articular, que disminuiría la fricción y el dolor ocasionado con el movimiento. No obstante, se ha descubierto que posee otras muchas acciones, tales como efecto regenerador del cartílago e, incluso, efecto antinociceptivo a más largo plazo. Inhibe la liberación de ácido araquidónico, la producción de PGE2 estimulada por IL-1, protege de los radicales libres y modula la adherencia, proliferación, migración y fagocitosis leucocitaria.

Está incluido en una familia de fármacos denominados "enlentecedores" de la evolución de la enfermedad degenerativa articular, SYSADOA/MDOAD (Symptomatic slow-acting drugs in osteoarthritis).

Las preguntas a formular son si el ácido hialurónico disminuye el dolor, si mejora la funcionalidad articular, si mejora la calidad de vida del paciente y si es rentable como arma terapéutica en una unidad de tratamiento del dolor (Figura 2). Extensamente utilizado, es curioso que carezca de estudios clínicos sistematizados de calidad que analicen su eficacia en el tratamiento de la osteoartritis, en parte porque en sus estudios se incluyen diferentes preparados, con diferentes

dosis, aplicados en diferentes tipos de articulaciones e infiltrados de distinta forma.

Khalaj estudia el impacto de la infiltración con AH sobre la estabilidad y el riesgo de caídas en pacientes con osteoartritis bilateral de rodilla. Se reclutó un total de 50 pacientes con OA grado II-III bilateral de entre 50 y 70 años, y los dividió en un grupo control y un grupo al que se le trató con AH mediante infiltración con técnica a ciegas. Se realizaron 5 infiltraciones semanales con 20 mg de AH en cada una, concluyendo que en el grupo de AH mejoró la estabilidad y disminuyó el riesgo de caídas con respecto al grupo control (2).

En un metanálisis realizado en 2015 por Wang, se comparó la eficacia del AH con respecto a los esteroides en el tratamiento de la OA de rodilla. Incluyó 7 estudios de una calidad metodológica alta y un total de 583 pacientes. Entre las conclusiones primarias destacó el hecho de que no se encontraron diferencias significativas en los parámetros estudiados de dolor y de funcionalidad y calidad de vida durante el primer mes tras la infiltración entre ambos fármacos, pero sí que aparecieron diferencias significativas entre el tercer y sexto mes (3).

Cochrane realizó una revisión sistemática en 2009, reeditada en 2015, sobre viscosuplementación en la osteoartritis de rodilla. En esta última se evaluaron 76 estudios de una calidad metodológica media-alta. 40 de esos estudios compararon el AH con placebo, 10 ensayos compararon AH con esteroides, 6 estudios lo compararon con AINE y el resto con otros tipos de actuaciones, tales como rehabilitación, osteopatía, fisioterapia, etc. En general, todos los productos fueron mejor que el placebo. Se encontraron diferencias significativas entre los distintos preparados de AH. Durante las primeras 12 semanas, el AH mejoró el dolor hasta en un 54 % y la funcionalidad articular hasta en un 32 %. En general, se detectó una eficacia similar a los AINE, con una eficacia a largo plazo (a partir de las tres semanas), mayor que los esteroides intraarticulares. No se detectaron efectos adversos graves entre los distintos preparados de AH (4).

Erturk y cols. describieron cómo la suma de anestésico local con lidocaína y una pequeña dosis de esteroides añadido al AH mejoraba la eficacia clínica del producto en cuanto al alivio del dolor y funcionalidad con más rapidez que el AH en solitario, durante las primeras 3 semanas, no existiendo

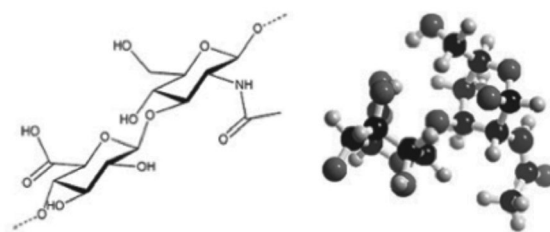


Fig. 2. Estructura molecular del ácido hialurónico.

diferencias significativas a partir de esa fecha. Concluyeron que la adición de anestésico y corticoides al AH mejoraba el dolor de forma más rápida y podría ser una modalidad de tratamiento a tener en cuenta para incorporar al paciente a realizar su actividad de forma más temprana (5).

Actualmente, en el mercado encontramos diferentes presentaciones de AH, de diferentes orígenes de producción y elaboración y con diferentes excipientes, y de diferentes dosis, motivo por el que existe tanta discrepancia en su uso y en sus resultados. En cualquier caso, nosotros apostamos por su colocación en las etapas iniciales de la osteoartrosis, guiado mediante ecografía siempre que sea factible, ya que mejora las tasas de éxito de nuestro tratamiento, acompañado o no de otros fármacos como anestésicos locales y/o esteroides (en ficha técnica se desaconseja el uso concomitante con otros productos).

PLASMA RICO EN PLAQUETAS

Como su nombre indica, se trata de la porción plasmática de la sangre a partir de una o varias centrifugaciones para separar la parte celular (serie roja y blanca). El producto obtenido contiene la porción plaquetaria, con diversos factores de crecimiento y de regeneración tisular. Su uso no es nuevo pero sí es novedoso a nivel articular como agente regenerador, y como todo lo reciente, carece de estudios clínicos de calidad que analicen su eficacia y lo comparen con otros fármacos utilizados hasta ahora. Parece tener un efecto beneficioso en el tratamiento de la pseudoartrosis y es una de sus indicaciones primarias. Muchos artículos publicados avalan su posible eficacia en el tratamiento de lesiones subagudas deportivas, musculotendinosas, y su efecto regenerador tisular (Figura 3). Guler comparó los resultados a corto plazo del PRP y del AH en pacientes con gonartrosis en etapas evolutivas iniciales. Para ello, realizó un total de tres infiltraciones semanales en cada grupo. Las variables estudiadas de alivio del dolor y mejoría en el funcionalismo mejoraron en ambos grupos comparado con placebo, encontrando resultados prometedores sin diferencias significativas entre ambos modelos de tratamiento. Concluyó que el PRP podría ser una modalidad a tener en cuenta en etapas iniciales de gonartrosis, sobre todo en adultos jóvenes (6).

ALGORITMO DE ACTUACIÓN DE TERAPIAS INVASIVAS ARTICULARES

En base a los estudios publicados y a nuestra experiencia en el uso de estas terapias invasivas articulares en pacientes con artrosis, podemos elaborar un primer algoritmo de actuación, moldeable y adaptable a cada lugar de trabajo, de forma que los pacientes con osteoartrosis sintomática cuyo dolor no se controla con fármacos analgésicos, no tengan una indica-




Fig. 3. A. Sistemática para la obtención de plasma rico en plaquetas. B. Infiltración ecoguiada de PRP.

ción quirúrgica y no hayan tenido éxito otros tratamientos previos, puedan ser candidatas a su realización (Figura 4). En estadios iniciales de OA (grado II-III), en pacientes jóvenes (< 70 años), puede realizarse una primera infiltración intraarticular con AH acompañado o no por esteroides, con un intervalo mínimo de 6 meses. El PRP puede ser una alternativa al tratamiento. Nosotros usamos un régimen de tres sesiones, con un intervalo de un mes entre cada infiltración, alternado incluso con AH, con buenos resultados. En estadios más avanzados (grado III-IV), pacientes mayores, donde lo antes expuesto no ha sido eficaz y donde la tolerancia a fármacos opioides es muy baja, es posible realizar otras técnicas de neuromodulación sobre las ramas nerviosas sensitivas que recogen el dolor de la articulación, como los nervios geniculados a nivel de la rodilla de femoral y obturador a nivel de la cadera, de nervio supraescapular y circunflejo a nivel del hombro, etc. (7) (Figura 5).

CONCLUSIONES

- Los tratamientos intervencionistas han demostrado mayor eficacia que los tratamientos conservadores.
- La viscosuplementación es efectiva en la OA de rodilla, mejorando parámetros de dolor, funcionalidad articular y calidad de vida de los pacientes.
- Las infiltraciones intraarticulares con esteroides presentan beneficios a corto plazo (3 primeras semanas).
- Las infiltraciones con AH han mostrado más eficacia que el placebo y que los esteroides a largo plazo.
- La suma de anestésicos locales más esteroides al AH proporciona un alivio más rápido y precoz.
- No hay estudios suficientes de calidad al respecto.
- Mucha variabilidad entre los diferentes productos de AH.
- No se han reportado complicaciones graves entre los diferentes AH.
- El PRP puede ser una opción terapéutica en OA de rodilla en fases iniciales.

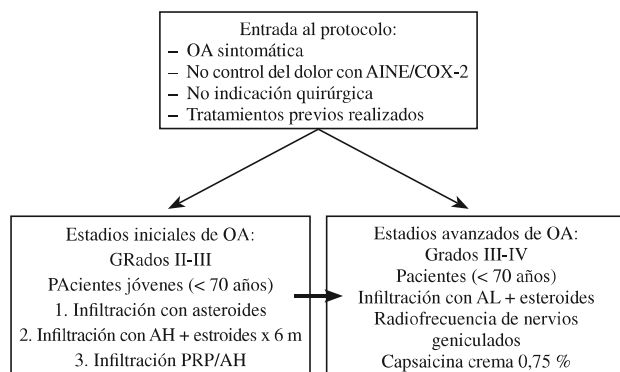


Fig. 4. Algoritmo de actuación de nuestra unidad de tratamiento del dolor en la OA de rodilla.

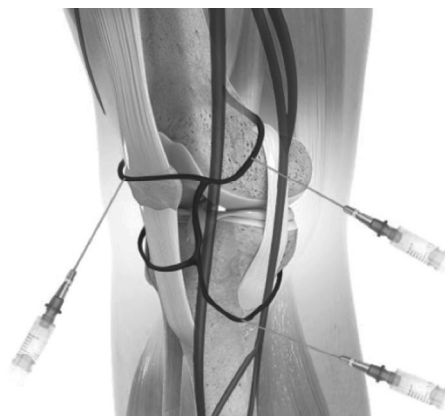

Fig. 5. Localización de arterias y nervios geniculados en la rodilla.

- En todos los casos, estos tratamientos deben ser visualizados en tiempo real y abandonar las clásicas técnicas a ciegas.
- La ecografía se muestra por sus cualidades como técnica de primera elección para estos procedimientos.

CORRESPONDENCIA:

Diego Benítez Pareja
dbpareja@gmail.com

BIBLIOGRAFÍA

1. Jones A, Doherty M. Intra-articular corticosteroids are effective in osteoarthritis but there are no clinical predictors of response. *Ann Rheum Dis* 1996;55:829-32. DOI: 10.1136/ard.55.11.829.
2. Khalaj N, et al. Effect on intra-Articular hyaluronic injection on postural stability and risk of fall in patients with bilateral knee osteoarthritis. *The scientific world journal* 2014; (6). DOI: 10.1155/2014/815184.
3. Wang F. Intra-articular hyaluronic acid and corticosteroids in the treatment of knee osteoarthritis: A meta-analysis. *Exp Ther Med* 2015;(9)2:493-500.
4. Viscosuplementación para el tratamiento de la osteoartritis de rodilla (revisión Cochrane traducida). *Cochrane Database of Systematic Reviews*. 2009. Issue 1. Art. No.: CD005321. DOI: 10.1002/14651858.CD005321.
5. Ertürk C, Altay MA, Altay N, Kalender AM, Oztürk IA. Will a single periarticular lidocaine-corticosteroid injection improve the clinical efficacy of intraarticular hyaluronic acid treatment of symptomatic knee osteoarthritis? *Knee Surg Sports Traumatol Arthrosc*. 2014 Nov 2. DOI: 10.1007/s00167-014-3398-2.
6. Guler O, Mutlu S, Isyar M, Seker A, Kayaalp ME, Mahiroglu M. Comparison of short-term results of intraarticular platelet-rich-plasma (PRP) and hyaluronic acid treatments in early-stage gonarthrosis patients. *Eur J Orthop Surg Traumatol* 2015;25(3):509-13. DOI: 10.1007/s00590-014-1517-x.
7. Choi WKJ, Hwang SJ, Song JG, Leen JG, Kang YU, Park PH, et al. Radiofrequency treatment relieves chronic knee osteoarthritis pain: A double-blind randomized controlled trial. *Pain* 2011;152(3):481-7. DOI: 10.1016/j.pain.2010.09.029.