

Rev Soc Esp Dolor
2024;31(Supl. 1):2-170

ID-6 NEUROESTIMULADORES EN EMBARAZADAS: ASPECTOS A CONSIDERAR DURANTE LA GESTACIÓN Y PARTO

NEUROSTIMULATORS IN PREGNANT WOMEN—ASPECTS TO CONSIDER DURING PREGNANCY AND LABOR

Geovanna García Carrera, David Sánchez Poveda, Felipe Hernández Zaballos, Francisco José Sánchez Montero, José Carlos Garzón Sánchez, Lucio San Norberto García

Complejo Asistencial Universitario de Salamanca

Palabras clave: Neuroestimuladores, embarazo, SDRC.

Temática: Tratamiento intervencionista – Neuroestimulación.

Introducción: Los sistemas de neuromodulación medular (ENM) se implantan para dolor crónicos de larga duración y sin respuesta a tratamientos. Aprobados para el dolor crónico neuropático, así como el síndrome doloroso regional complejo, entre otras indicaciones (1). El síndrome doloroso regional complejo (SDRC) más frecuente en mujeres, y se asocia a factores como fracturas intraarticulares, inmovilización, entre otros (2).

Motivo de consulta: Dolor en pie derecho.

Antecedentes personales: Mujer de 36 años, sin antecedentes de interés. Sufre fractura de tobillo derecho, con inmovilización de 2 meses.

Cuadro clínico de dolor: Posteriormente presenta dolor de características neuropáticas con gran intensidad, afecta su descanso y limita sus actividades. En la exploración destaca alodinia y cambios tróficos, cumple criterios de Budapest para SDRC. Recibió radiofrecuencia sobre nervios periféricos y bloqueos simpáticos sin respuesta. Ante la falta de mejoría, se implantar un ENM, refiere mejoría del 70 %, reducción de la medicación y mejoras sustanciales en su calidad de vida y reincorporación laboral. En una revisión posterior, la paciente expresa su deseo genésico. En consenso con la paciente, no desactiva el ENM. Cursa el segundo trimestre de embarazo, con adecuado crecimiento fetal. Suspende analgesia oral y continúa con fisioterapia. Seguimiento por obstetricia y unidad de dolor.

Recomendaciones: Decisión del paciente apagar la estimulación durante el primer trimestre; y se sugiere apagar en el tercer trimestre. Dada la poca recomendación de ciertos medicamentos para el dolor neuropático durante la gestación, considerar cuidadosamente

su uso (1,3). Una exploración de la espalda previa anestesia neuroaxial, identificar la ubicación del generador y nivel de electrodos, revisión de radiografías previas y aplicación de la técnica con rigurosas asepsias. Analgesia epidural, se sugiere evitar la proximidad con los electrodos. En caso de anestesia intradural, punción un nivel por debajo de la entrada de los electrodos. En situaciones de electrodos lumbares, se prefiere la analgesia intravenosa y, en caso de cesárea anestesia general (1). Durante cesárea uso de bisturí bipolar, la vigilancia del bolsillo del generador y apagar el ENM. Tras el parto, encender el ENM; no interfiere con la lactancia (3).

Bibliografía:

1. Izquierdo A, Asensio-Samper JM, De Andrés J. Manejo perioperatorio de pacientes portadores de sistemas electrónicos implantables para el control del dolor crónico. *Rev Esp Anestesiol Reanim.* 2019;66(10):543-53.
2. Hernández-Porras BC, Plancarte-Sánchez R, Alarcón-Barrios S, Sámano-García M. Síndrome doloroso regional complejo: revisión. *Cir Cir.* 2017;85(4):366-74.
3. Innamorato MA, Cascella M, Bignami EG, Perna P, Petrucci E, Marinangeli F, et al. Neurostimulation for Chronic Low Back Pain during Pregnancy: Implications for Child and Mother Safety. *Int J Environ Res Public Health.* 2022;19(23):15488.

ID-7 NEUROESTIMULACIÓN EN VASCULOPATÍA LIVEDOIDE: UN ENFOQUE A TRAVÉS DE UN CASO CLÍNICO

NEUROSTIMULATION IN LIVEDOID VASCULOPATHY—AN APPROACH THROUGH A CASE REPORT

Geovanna Lizabeth García Carrera, Francisco José Sánchez Montero, Lucio San Norberto García, David Sánchez Poveda, José Carlos Garzón Sánchez, Felipe Hernández Zaballos

Complejo Asistencial Universitario de Salamanca

Palabras clave: Vasculopatía livedoide, isquemia, trombosis.

Temática: Tratamiento intervencionista – Neuroestimulación.

Introducción: La vasculopatía livedoide (LV) constituye una dermatosis trombótica cutánea crónica rara. Prevalce en mujeres de mediana edad sin comorbili-

dades asociadas, aunque se han registrado casos con trombofilia y exacerbaciones estacionales (1-3). Esta trombosis forma úlceras dolorosas, en extremidades inferiores. Estudio histopatológico trombosis de los vasos distales de la dermis sin vasculitis, especialmente los capilares, limitada a la dermis. La afectación de la epidermis se evidencia cuando se desarrolla la úlcera (1,4). Estas úlceras isquémicas se acompañan de dolor significativo. El empleo de anticoagulantes, vasodilatadores y antiagregantes plaquetarios es tratamiento inicial. La inmunoglobulina ha demostrado resultados positivos (1). La estimulación eléctrica medular se ha empleado exitosamente en el tratamiento de diversos trastornos dolorosos, siendo más comúnmente utilizada entre ellos el dolor asociado a la isquemia de los miembros inferiores (6).

Motivo de consulta: polineuropatía axonal de intensidad moderada y lesiones cicatrizales y úlceras cutáneas.

Antecedentes personales: Mujer de 46 años, sin antecedentes, diagnosticada de vasculopatía livedoide con anatomopatológica confirmatorio. Estudio autoinmune y protrombótica negativos. Presenta una polineuropatía axonal de intensidad moderada, con lesiones cicatrizales y úlceras cutáneas en ambos miembros inferiores. Tratamiento con acenocumarol. Recibió ciclos de rituximab e inmunoglobulinas, inicialmente buena respuesta. Tres años posteriores recurrencia de úlceras y dolor, se repiten ciclos de inmunoglobulinas sin resultado.

Cuadro clínico de dolor: Derivada a nuestra unidad para evaluación. Se propone neuroestimulador medular; se implanta electrodos octopolares planos, con la colocación de un generador recargable en glúteo izquierdo.

Conclusiones: En este tipo de pacientes, la estimulación de la médula espinal ha demostrado ser eficaz para este tipo de dolor, así como para el dolor causado por vasculopatía periférica. La presencia de neuropatía puede variar, manifestándose como parches de dolor o, en otros casos, presentándose como polineuropatía. La electroestimulación ha demostrado ser eficaz al inhibir el componente simpático en las áreas afectadas, lo que resulta en un aumento del flujo sanguíneo debido a la inhibición de catecolaminas y el consiguiente efecto vasodilatador (7,8). Dada la naturaleza vascular de esta patología, el uso de estimuladores medulares se presenta como una opción lógica, ya que la estimulación eléctrica, al inhibir el componente simpático, mejora el flujo sanguíneo en las áreas de isquemia y previene el vasoespasmo. Se ha observado un beneficio significativo de esta técnica, especialmente considerando que la neuropatía periférica está presente en el 50 % de los casos. La neuroestimulación no solo proporciona alivio a largo plazo del dolor, sino que mejorara las lesiones cutáneas y la calidad de vida de los pacientes.

Bibliografía:

- Gardette E, Moguelet P, Bouaziz J, Lipsker D, Dereure O, Pelletier F, et al. Livedoid Vasculopathy: A French Observational Study Including Therapeutic Options. *Acta Derm Venereol.* 2018;98(9):842-7.
- Eswaran H, Googe P, Vedak P, Marston WA, Moll S. Livedoid vasculopathy: A review with focus on terminology and pathogenesis. *Vasc Med.* diciembre de 2022;27(6):593-603.
- Soulages A, Maisonobe T, Auzou P, Petit A, Allenbach Y, Barète S, et al. Peripheral neuropathy and livedoid vasculopathy. *J Neurol.* julio de 2022;269(7):3779-88.
- Kim JE, Park SY, Sinn DI, Kim SM, Hong YH, Park KS, et al. Ischemic Neuropathy Associated with Livedoid Vasculitis. *J Clin Neurol.* 2011;7(4):233.
- Butterworth JF. Morgan & Mikhail's clinical anesthesiology. Sixth edition. Mackey DC, Wasnick JD, Morgan GE, Mikhail MS, editores. New York: McGraw-Hill; 2018. p.1393.
- Manual básico de dolor de la SGADOR para residentes. Fecha de publicación: noviembre 2017. Santiago de Compostela: Sociedade Galega da Dor e Coidados Paliativos; 2017.
- Golovac S. Spinal Cord Stimulation: Uses and Applications. *Neuroimaging Clin N Am.* mayo de 2010;20(2):243-54.
- Garzón S JC, Poveda DS, Guardo LA, Garzón S A, Zaballos FH, Montero FJS, et al. Evaluation Through Transcutaneous Tissue Oximetry (Near Infrared Spectroscopy) of Spinal Cord Stimulation in Patients With Complex Regional Pain Syndrome Type I. *Neuromodulation Technol Neural Interface.* julio de 2020;23(5):698-703.

ID-8 ESTIMULACIÓN CEREBRAL PROFUNDA EN CÍNGULO EN UN CASO DE SÍNDROME REGIONAL COMPLEJO DE LARGA EVOLUCIÓN

CINGULATE DEEP BRAIN STIMULATION IN A CASE OF LONG-STANDING COMPLEX REGIONAL SYNDROME

Isabel Masachs Novak¹, Xavier Santiveri Papiol², María Carmen Arilla Montanuy², Olga Comps vicente², Gloria Villalba Martínez²

¹Parc de salut Mar. ²Psmar

Temática: Tratamiento intervencionista – Neuroestimulación.

Palabras clave: Estimulación cerebral profunda, síndrome regional complejo, unidad de dolor crónico.

Introducción: La tecnología neuroquirúrgica, estimulación cerebral profunda (ECP), como terapia de modulación de la actividad neuronal alterada, se ha aplicado a múltiples patologías neurológicas, como en trastorno obsesivo convulsivo, Parkinson, etc., ofrece expectativas de mejora en el manejo de casos graves y refractarios de síndrome regional complejo (SRC), que no han respondido a otros tratamientos invasivos. Se describe un caso de SRC en que se aplicó ECP con éxito. Objetivo: Describir el efecto de la estimulación cerebral profunda (ECP) en la percepción del dolor y en la esfera social y personal de una persona con SRC.

Motivo de consulta: Visitada por dolor neuropático severo tras varias cirugías de pie.

Antecedentes personales: Hiperaldosteroloma adrenal. HTA. Trastorno adaptativo mixto. Quirúrgicos:

apendicectomía, adrenalectomía. Pie D: Hallux valgus. Revisión MF1 + AMO. Neuroma interdigital plantar. Neuroma de amputación nervio plantar medial.

Cuadro clínico de dolor: Se realizaron muchas técnicas intervencionistas sin efectividad desde infiltración nervio tibial posterior hasta neuroestimulador medular en raíz dorsal L5. Posteriormente se controló el dolor con bloqueos seriados del nervio poplíteo, pero dada la poca sostenibilidad y la aparición de ideas de autolisis, se derivó a neurocirugía, se implantó un ECP en cingulo derecho, que a pesar de no mejorar francamente la intensidad del dolor, permitió abandonar los bloqueos de nervio periférico. Diagnósticos enfermería: a) dolor crónico relacionado con SRC pie D manifestado por alodinia severa; b) deterioro de la movilidad física relacionado con deterioro sensitivo y motor; c) deterioro de la interacción social relacionado con la limitación física.

Conclusiones: El caso es de gran interés científico y clínico debido a la mejoría significativa experimentada en la percepción de la alodinia y del estado emocional. La estimulación cerebral profunda, ha permitido que realice tareas domésticas, dormir, aumentar actividad física, reanudar vida social y abandonar ideas de autolisis. Estos cambios en su calidad de vida (a pesar de la falta de modificación en la intensidad del dolor), plantean interrogantes significativos sobre el impacto de la ECP y sus implicaciones para el manejo clínico de este y otro tipo de afecciones.

Bibliografía:

1. Amrita Prasad, Krishnan Chakravarthy. Review of complex regional pain syndrome and the role of the neuroimmune axis. *Mol Pain*. 2021;17:17448069211006617.
2. EAN guidelines on central neurostimulation therapy in chronic pain conditions G Cruccu, L García-Larrea, et Al. *Eur J Neurol*. 2016;23(10):1489-99.

Financiación: No existió financiación.

ID-9 ASOCIACIÓN DEL BLOQUEO ANALGÉSICO INTERDIGITAL CON CAPSAICINA AL 8 % EN EL DOLOR NEUROPÁTICO POSTAMPUTACIÓN

ASSOCIATION OF INTERDIGITAL NERVE BLOCK WITH 8 % CAPSAICIN FOR POST-AMPUTATION NEUROPATHIC PAIN

Filipa Martins Alves, Laurinda Lemos, José Vilaça Da Costa, Gerly Macedo

¹Hospital Senhora de Oliveira – Guimarães

Temática: Tratamiento intervencionista – Bloqueos.

Palabras clave: Dolor neuropático, bloqueo interdigital, ropivacaína, capsaicina al 8 %.

Introducción: Existe una amplia variación en la prevalencia e incidencia del dolor neuropático postraumático de la mano, como la amputación del dedo, que os-

cila entre 3-30 %. Los pacientes se quejan de alodinia mecánica dinámica e hipersensibilidad en el muñón de la amputación, afectando negativamente su calidad de vida, además de presentar una respuesta deficiente a la terapia analgésica, lo que complica la rehabilitación y puede desencadenar psicopatología.

Motivo de consulta: Dolor postamputación a nivel del muñón en la falange distal del cuarto dedo de la mano derecha, con 17 meses de evolución.

Antecedentes personales: Mujer, 48 años, ama de casa. Sin antecedentes médico-quirúrgicos relevantes. Acudió al Servicio de Urgencias Hospitalar el 13 de mayo de 2022 por el desgarro del cuarto dedo de la mano derecha, debido a la mordedura de un perro, con pérdida de las estructuras musculares y dérmicas, quedando solo un pequeño muñón óseo justo-articular. Fue evaluada por Cirugía General, que realizó la amputación de la falange distal bajo anestesia local. Alta con antibioterapia y cuidados diarios en la herida, siendo derivada a las consultas de Medicina Física y Rehabilitación y de Dolor.

Cuadro clínico de dolor: Grave alodinia mecánica dinámica, intolerancia al tacto en la extremidad del muñón del cuarto dedo de la mano derecha, que se agravó al día 15 después de la amputación. Dolor neuropático (DN4 = 4), con una intensidad de EN = 9/10, tipo de choques eléctricos constantes, que obligaban a usar guantes protectores. El dolor fue resistente a varios tratamientos médicos (pregabalina 150 mg 1 vez/día y amitriptilina 25 mg por la noche). En la Unidad de Dolor Crónico se mantuvieron los fármacos recetados, complementados con un bloqueo analgésico periférico interdigital del cuarto dedo de la mano derecha con ropivacaína 3,75 mg/ml, cada 15 días, y la aplicación de capsaicina al 8 % en el muñón doloroso siguiendo el protocolo (2 tratamientos de 30 minutos y 2 con un intervalo de 2 meses). Presentó una mejoría clínica significativa del dolor (EN = 4/10) después de 3 meses, dejando de necesitar guantes protectores y recuperando la capacidad de realizar actividades de la vida diaria sin dificultad. Actualmente está medicada con pregabalina 150 mg 2 veces/día y por la noche usa una tira de 2 cm de parche de lidocaína 700 mg alrededor del muñón durante 12 horas.

Conclusiones: La asociación del bloqueo analgésico interdigital con la aplicación de capsaicina al 8 %, se muestra eficaz, con resultados clínicos evidentes al final de 3 meses, siendo una alternativa al control del dolor neuropático post-amputación.

Bibliografía:

1. De Landea JWD, Durakub LS, Powerc DM, Rajaratnam V, van der Oesta MJW, Sellesa RW, et al. Prevalence of post-traumatic neuropathic pain after digital nerve repair and finger amputation. *J Plastic Reconstr Aesthetic Surg*. 2022;75:3242-9.
2. Sultana A, Single RK, He X, Sun Y, Alam S, Shen B. Topical Capsaicin for the Treatment of Neuropathic Pain. *Curr Drug Metabol*. 2021;21(3):198-207.
3. Santos MP, Lemos F, Veiga D. Topical capsaicin 8 % patch in peripheral neuropathic pain: Efficacy and quality of life. *Br J Pain*. 2023.



Adjunto 1

ID-10 LUMBALGIA (IN)ESPECÍFICA CON DIAGNÓSTICO INESPERADO

(NON)SPECIFIC LOW BACK PAIN WITH AN UNEXPECTED DIAGNOSIS

César Vinicius

USF Eça. Centro Hospitalar Barreiro e Montijo. Portugal

Temática: Medicina clínica – Dolor oncológico.

Palabras clave: Lumbalgia, dolor, linfoma.

Introducción: La lumbalgia es una queja común en la atención primaria de la salud, siendo en su mayoría de origen musculoesquelético y benigna. Sin embargo, es esencial evaluar los signos de alarma y los criterios para el examen de imágenes, ya que existen causas potencialmente graves, como neoplasias malignas retroperitoneales. Consultó por lumbalgia en el lado izquierdo sin irradiación, sin signos de alarma, y fue medicada con antiinflamatorios y relajantes musculares.

Motivo de consulta: Consultó por lumbalgia en el lado izquierdo sin irradiación, sin signos de alarma, y fue medicada con antiinflamatorios y relajantes musculares. Más tarde, regresó a la consulta con dolor en el hipogastrio y flanco izquierdos y lumbalgia, que empeoraba con movimientos de rotación del tronco.

Antecedentes personales: Hipotiroidismo.

Cuadro clínico de dolor: El examen reveló dolor a la palpación del último músculo intercostal, y se optimizó la medicación analgésica. Después de consultas adicionales por cansancio, ansiedad e insomnio, el análisis solo mostró una ligera anemia, sin detectar otras alteraciones. Posteriormente, la paciente volvió a la consulta con dolores en el flanco izquierdo y lumbar,

con un empeoramiento progresivo, astenia marcada y pérdida de peso. La ecografía abdominal mostró una masa sólida sugiriendo un proceso expansivo. Una tomografía computarizada de urgencia reveló un tumor retroperitoneal voluminoso infiltrando el riñón izquierdo, el músculo psoas y la aorta. La resonancia magnética sugirió un linfoma, confirmado después de la biopsia como linfoma no Hodgkin B difuso de grandes células.

Conclusiones: El papel del médico de familia en lumbalgias inespecíficas implica tranquilizar al paciente y evitar exámenes innecesarios. Sin embargo, es importante estar alerta ante casos refractarios o con evolución prolongada, ya que puede haber causas graves. En este caso, el diagnóstico de linfoma agresivo solo se realizó nueve meses después de la presentación inicial de la lumbalgia, cuando aparecieron síntomas sistémicos. Este caso sirve como ejemplo de la importancia de considerar causas inusuales de lumbalgia y destaca el papel del médico en la identificación temprana de patologías graves, especialmente cuando los síntomas no responden al tratamiento o persisten durante largos periodos.

Bibliografía:

- Hoy D, Bain C, Williams G, et al. A systematic review of the global prevalence of low back pain. *Arthritis Rheum.* 2012;64:2028-37. DOI: 10.1002/art.34347.
- Bonvanie IJ, Oldehinkel AJ, Rosmalen JG, et al. Sleep problems and pain: a longitudinal cohort study in emerging adults. *Pain.* 2016;157:957-63. DOI: 10.1097/j.pain.0000000000000466.
- Halonen JI, Shiri R, Magnusson Hanson LL, et al. Risk and prognostic factors of low back pain: repeated population-based cohort study in Sweden. *Spine (Phila Pa 1976).* 2019;44:1248-55. DOI: 10.1097/brs.0000000000003052.
- Nordeman L, Thorselius L, Gunnarsson R, et al. Predictors for future activity limitation in women with chronic low back pain consulting primary care: a 2-year prospective longitudinal cohort study. *BMJ Open.* 2017;7:e013974. DOI: 10.1136/bmjopen-2016-013974.
- Othman R, Dassanayake S, Jayakaran P, et al., Relationships between psychological, social, physical activity, and sleep measures and somatosensory function in individuals with spinal pain: a systematic review and meta-analysis. *Clin J Pain.* 2020;36:124-34. DOI: 10.1097/ajp.0000000000000775.
- Sivertsen B, Lallukka T, Petrie KJ, et al. Sleep and pain sensitivity in adults. *Pain.* 2015;156:1433-9. DOI: 10.1097/j.pain.000000000000131.
- Skarpsno ES, Mork PJ, Nilsen TIL, et al., Influence of sleep problems and cooccurring musculoskeletal pain on long-term prognosis of chronic low back pain: the HUNT Study. *J Epidemiol Community Health.* 2020;74:283-9. DOI: 10.1136/jech-2019-212734.
- Wiklund T, Gerdle B, Linton SJ, et al. Insomnia is a risk factor for spreading of chronic pain: a Swedish longitudinal population study (SwePain). *Eur J Pain.* 2020;24:1348-56. DOI: 10.1002/ejp.1582.
- Edwards RR, ImeidaDM A, Klick B, et al, Duration of sleep contributes to next-day pain report in the general population. *Pain.* 2008;137:202-7. DOI: 10.1016/j.pain.2008.01.025.

10. Haack M, Scott-Sutherland J, Santangelo G, Simpson NS, Sethna N, Mullington JM. Pain sensitivity and modulation in primary insomnia. *Eur J Pain*. 2012;16:522-33.
11. Palomino Aguado B, Jiménez Cosmes L, Ferrero Méndez A. El dolor lumbar en el año 2009. *Rehabilitación (Madr)*. 2010;44:69-81.
12. Carralero-García P, Hoyos-Miranda FR, Deblas-Sandoval A, López-García M. Calidad del sueño según el Pittsburgh Sleep Quality Index en una muestra de pacientes recibiendo cuidados paliativos. *Med Paliativa*. 2013;20:44-8.
13. Morillo LE, Pérez A, Ruiz JG, Sanín LC. Calidad de sueño: ¿un constructo susceptible de ser medido? Desarrollo de un cuestionario de autoevaluación. *Acta Med Colomb*. 1999;24:180-8.
14. Roth T, Roehrs T, Zorick F. Sleepiness: Its measurements and determinants. *Sleep*. 1982;5:S128-34.
15. Macías-Fernández JA, Royuela-Rico A. La versión española del índice de calidad de sueño de Pittsburgh. *Informaciones Psiquiátricas*. 1996;146:465-72.
16. Backhaus J, Junghanns K, Broocks A, Riemann D, Hohagen F. Test-retest reliability and validity of the Pittsburgh Sleep Quality Index in primary insomnia. *J Psychosom Res*. 2002;53:737-40.
17. Alsaadi SM, McAuley JH, Hush JM, Bartlett DJ, Henschke N, Grunstein RR, et al. Detecting insomnia in patients with low back pain: Accuracy of four self-report sleep measures. *BMC Musculoskelet Disord*. 2013;14:196.
18. Eadie J, van de Water AT, Lonsdale C, Tully MA, van Mechelen W, Boreham CA, et al. Physiotherapy for sleep disturbance in people with chronic low back pain: Results of a feasibility randomized controlled trial. *Arch Phys Med Rehabil*. 2013;94:2083-92.
19. Jiménez-Genchi A, Monteverde-Maldonado E, Nenclares-Portocarrero A, Esquivel-Adame G, Vega-Pachecho A. Confiabilidad y análisis factorial de la versión en español del índice de calidad de sueño de Pittsburgh en pacientes psiquiátricos. *Gac Med Mex*. 2008;6:491-6.

ID-11 FIBROMIALGIA (FM) Y VITAMINA D (VD) EN EL ABORDAJE DEL DOLOR CRÓNICO

FIBROMYALGIA (FM) AND VITAMIN D (VD) IN THE MANAGEMENT OF CHRONIC PAIN

César Vinicius

USF Eça. Centro Hospitalar Barreiro e Montijo. Portugal

Temática: Medicina clínica – Fibromialgia y dolor centralizado.

Palabras clave: Fibromialgia, vitamina D, dolor crónico, deficiencia.

Introducción: La fibromialgia (FM) está presente en el 1-3 % de la población y es 7-9 veces más prevalente en mujeres. Es una enfermedad crónica que se caracteriza por dolor musculoesquelético generalizado de causa no específica. El diagnóstico se basa en la evaluación de los síntomas según el Índice de Dolor Generalizado (Widespread Pain Index, VPI) con puntuación

≥ 7 y la Escala de Severidad de Síntomas (Symptom Severity, SS) con puntuación ≥ 5, o con VPI de 3-6 y SS con puntuación ≥ 9, y los síntomas presentes con intensidad similar durante ≥ 3 meses en ausencia de otra enfermedad que explique el dolor. Debido a la falta de explicación de los mecanismos fisiopatológicos de la FM, la estrategia terapéutica no está bien definida. La deficiencia de vitamina D (VD) se caracteriza por < 20 ng/ml (< 50 nmol/l).

Objetivos: Determinar si la suplementación con VD contribuye a mejorar los síntomas de dolor crónico en pacientes con fibromialgia.

Material y método: Se utilizó el método PICO: (P) población con diagnóstico de FM, (I) suplementación con VD, (C) sin prevención y/o tratamiento con vitamina D, (O) mejora de los síntomas dolorosos de la enfermedad. Revisión bibliográfica sistemática en las bases de datos “Cochrane”, “DARE”, “Bandolier”, “NICE”, “PubMed” desde enero de 2017 hasta abril de 2022, con términos MeSH: fibromialgia, dolor crónico y suplementación de VD.

Resultados: Se obtuvieron 47 artículos, de los cuales 12 fueron seleccionados por cumplir con todos los criterios de inclusión. Se observa que los resultados son favorables para el uso de VD en el abordaje del dolor crónico en pacientes con fibromialgia.

Conclusiones: La investigación sobre la FM y el dolor crónico es cada vez más prevalente. Los estudios revelan una correlación positiva entre el diagnóstico de FM y la deficiencia de VD. La evidencia actual muestra cierto grado de inconsistencia debido a la gran heterogeneidad entre los estudios. A pesar de ello, la investigación sobre el efecto de la suplementación en la gravedad de los síntomas en pacientes con fibromialgia refleja resultados alentadores que deben evaluarse más a fondo en estudios más robustos.

Bibliografía:

1. Direção-Geral da Saúde (DGS). NOC 004/2019: 14/08/2019. Prevenção e Tratamento da Deficiência de Vitamina D. Consultado a 05 de junho de 2023.
2. Costa, MM e Jaime C.B. Reumatologia Básica em Medicina Geral e Familiar. Editorial LIDEL. Publicação 2019.

ID-12 PREDICTORES PSICOLÓGICOS DE DOLOR CRÓNICO POSTQUIRÚRGICO Y PROTOCOLO DE ESTUDIO PARA PREVENIRLO EN CIRUGÍA DE RAQUIS

PSYCHOLOGICAL PREDICTORS OF CHRONIC POSTOPERATIVE PAIN AND A STUDY PROTOCOL FOR ITS PREVENTION IN RACHIS SURGERY

Juan Ramón Castaño Asins¹, Alejandro del Arco Churruga¹, Jesús Lafuente Baraza¹, Uxia Rodríguez Rivas¹, Luis Miguel Martín López¹, Juan Vicente Luciano Devis², Antonio Montes Pérez¹

¹Hospital del Mar. ²Universidad Autónoma de Barcelona.

Temática: Tratamiento conservador – Psicología.

Palabras clave: Dolor crónico posquirúrgico (DCPQ), terapia de aceptación y compromiso (ACT), cirugía lumbar.

Introducción: El conocimiento de los predictores psicológicos del dolor postoperatorio crónico es importante para identificar pacientes de mal pronóstico. Existe evidencia de que la ansiedad, la depresión, el catastrofismo ante el dolor y el miedo al movimiento tienen una asociación significativa con el dolor crónico posquirúrgico (DCPQ). La investigación sobre el uso de la Terapia psicológica de Aceptación y Compromiso (ACT) para pacientes candidatos a cirugía sugiere que puede ser eficaz para reducir el dolor, la ansiedad y la depresión.

Objetivos: Evaluar la presencia de estos predictores en pacientes candidatos a cirugía de columna lumbar por patología degenerativa, de cara a valorar aplicar nuestro protocolo de un ensayo controlado aleatorizado para evaluar la efectividad de la terapia ACT en comparación con el tratamiento habitual (TAU) (Trial number: NCT05634122).

Material y método: 73 pacientes evaluados en la unidad funcional de columna del Hospital del Mar (Barcelona), con indicación de primera cirugía por patología degenerativa de la columna lumbar, recibieron sistemáticamente 3 cuestionarios validados en castellano: Pain Catastrophizing Scale (PCS), Tampa Scale for Kinesiophobia-11 (TSK-11), y la Hospital Anxiety and Depression Scale (HADS) para identificar predictores psicológicos de dolor crónico posquirúrgico: catastrofismo, miedo al movimiento y ansiedad/depresión, respectivamente. Los pacientes con un factor de riesgo como mínimo, serán invitados a participar en nuestro estudio. Los participantes serán evaluados después del tratamiento psicológico y a los 3, 6 y 12 meses de seguimiento tras la cirugía.

Resultados: Los pacientes evaluados tienen una media de edad de 60,4 años y en su mayoría son hombres (56 %). El 30 % presentó los cuatro factores de riesgo y solo el 4 % de los pacientes no presentó ningún factor de riesgo. Registramos un porcentaje de catastrofismo del 85 %, miedo al movimiento 84 %, ansiedad 42 % y depresión 36 % de los pacientes. Para la evaluación de nuestro estudio, la variable principal es el cambio medido desde el inicio en la interferencia por dolor en las actividades de la vida diaria (Brief Pain Inventory – Interference Scale).

Conclusiones: El catastrofismo, miedo al movimiento, ansiedad y depresión tienen una presencia considerable, en nuestra población. Postulamos que la terapia ACT puede usarse para ayudar a los pacientes a afrontar y gestionar dichos predictores psicológicos de DCPQ y mejorar los resultados de la cirugía.

Bibliografía:

1. Hughes L, Clark J, Colclough J, Dale E, McMillan D. Acceptance and Commitment Therapy (ACT) for chronic pain. *Clin J Pain*. 2017;33(6):552-568.
2. Giusti EM, Lacerenza M, Manzoni GM, Castelnuovo G. Psychological and psychosocial predictors of chronic post-surgical pain: a systematic review and meta-analysis. *Pain*. 2021;162:10-30.

3. Castaño JR, Sanabria JP, Luciano JV, Barceló A, Martín LM, del Arco A, et al. Effectiveness of Acceptance and Commitment Therapy (ACT) for the Management of Postsurgical Pain: Study Protocol of a Randomized Controlled Trial (SPINE-ACT Study). *J Clin Med*. 2023;12:4066.

Financiación: Sin financiación. No conflicto de interés

ID-13 POLIMEDICACIÓN EN DOLOR CRÓNICO: ESTIMACIÓN DE LA PREVALENCIA EN LA UNIDAD DE DOLOR DE VALLADOLID

POLYPHARMACY FOR CHRONIC PAIN: AN ESTIMATION OF THE PREVALENCE AT VALLADOLID'S PAIN MANAGEMENT UNIT

Cristina Barbosa Martín¹, Diego Palenzuela Blasco², Israel Cuenca García¹, Silvia Pico Brezmes¹, Martín Vargas Aragón¹, Enrique Ortega Ladrón de Cegama¹

¹Hospital Universitario Río Hortega. Valladolid.

²Hospital Clínico Universitario de Valladolid

Temática: Otros.

Palabras clave: Dolor crónico, polimedicación, hipermedicación, optimización, médico de atención primaria.

Introducción: Entendemos por polimedicación el consumo de 5 o más fármacos de forma continuada, durante un periodo igual o superior a 6 meses. Hipermedicación se define como el consumo de 10 o más fármacos diarios, durante el periodo descrito (1). La combinación de etiologías del dolor crónico unida a su complejidad, retrasa el tratamiento óptimo y favorece la adición de fármacos.

Objetivos: 1. Estimar la prevalencia de polimedicación real de una muestra de pacientes nuevos admitidos en nuestra unidad. 2. Considerar la realización de protocolos de prescripción coordinada entre distintos especialistas.

Material y método: Se seleccionan 63 pacientes admitidos en nuestra unidad durante el mes de septiembre de 2023, sin criterios de exclusión aparente. Se recogen datos de filiación, edad, género, hospital de procedencia, tipo de dolor según CIE-11, número de fármacos y dosis de cada fármaco con indicación para dolor crónico. Se lleva a cabo el análisis estadístico descriptivo de las variables recogidas. Se realiza comparación de variables en función del género mediante el estadístico t-Student. Se correlacionan la edad y el número de fármacos mediante la correlación Rho de Spearman. Para el contraste estadístico, se establece un nivel de significación alfa < 0,05, test de dos colas. El análisis estadístico se lleva a cabo mediante el sistema de análisis estadístico SPSS.

Resultados: La media en cuanto al consumo de fármacos total entre nuestros pacientes es de 8,06 ± 4,68 fármacos por persona. Un 74,6 % se encuentra polimedicado y un 31,7 % hipermedicado.

El diagnóstico más frecuente es el dolor neuropático (36,5 %), seguido de dolor crónico musculoesquelético (27 %). En consonancia, los grupos farmacológicos más prevalentes son los antiinflamatorios (72,4 %); seguido de los antiepilépticos (58,7 %). Existe una correlación positiva moderada entre la edad y la polimedicación ($Rho = +0,479$, $p < 0,001$). Si analizamos en función del género, las mujeres reciben más antidepresivos que los varones (mujeres $0,44 + 0,60$; varones $0,11 + 0,32$) ($p = 0,007$; $55,51$ gl, $t = 2,814$).

Conclusiones: 1. Más de la mitad de los pacientes que ingresan en nuestra unidad se engloban dentro de la definición de paciente polimedicado y un tercio en la de paciente hipermedicado. 2. El mayor consumo de antidepresivos en mujeres podría indicar una valoración subjetiva de los síntomas en función del género, o bien un infratratamiento del dolor en varones. 3. El médico de atención primera adquiere protagonismo esencial en la valoración integral del paciente, debiendo llevar a cabo una comunicación directa con los distintos especialistas, de cara a optimizar el tratamiento de los pacientes [1].

Bibliografía:

1. Villafaina Barroso, A. Gavilán Moral, E. Pacientes polimedica-dos frágiles, un reto para el sistema sanitario. Información terapéutica del Sistema Nacional de Salud. Volumen 35, N.º 4/2011.

ID-15 RADIOFRECUENCIA TÉRMICA DEL PLEXO HIPOGÁSTRICO EN EL DOLOR PÉLVICO

THERMAL RADIOFREQUENCY TREATMENT OF THE HYPOGASTRIC PLEXUS FOR PELVIC PAIN

David Boquera Albert, Miriam Coret Moya, Romina Laura Kaplan, Samanta Cuñat Montesinos, María Ángeles Martínez Navarrete

Fundación Instituto Valenciano de Oncología.

Temática: Tratamiento intervencionista – Radiofrecuencia.

Palabras clave: Dolor pélvico, radiofrecuencia térmica, dolor oncológico.

Introducción: El dolor crónico oncológico y el dolor pélvico crónico son entidades de difícil diagnóstico y manejo. Este debe ser multidisciplinar. Muchas veces el tratamiento conservador es insuficiente y el farmacológico puede provocar efectos adversos indeseables. Por ello se deben valorar las técnicas intervencionistas en el manejo de estos pacientes.

Motivo de consulta: Paciente remitida desde el servicio de Ginecología por dolor pélvico en contexto de recaída tumoral.

Antecedentes personales: Paciente de 70 años, alérgica a AINE y betalactámicos, con antecedente

de condrosarcoma mixoide de vulva, que ha recibido múltiples cirugías hasta la realización de una vulvectomía radical con posteriores recaídas de enfermedad. Además, hipertensión arterial, EPOC, SAOS, fibrilación auricular, un ictus del que no le ha quedado ninguna secuela y una trombosis crónica de la vena subclavia derecha. A nivel sociofamiliar, vive sola y presenta poco apoyo. Tratamiento crónico con rivaroxabán, bisoprolol, amiodarona, fosinopril, hidroclorotiazida, simvastatina, furosemida, morfina 30 mg/día vía oral.

Cuadro clínico de dolor: Paciente de 70 años que presenta dolor pélvico resistente a tratamiento médico que define como sensación de peso, irradiado hacia zona vulvar y rectal, tras nueva recaída. Intensidad EVN: 7/10. Empeora con la defecación y no asocia mejoría con ninguna maniobra. No clínica neuropática asociada. ECOG 2. A la exploración física ninguna lesión salvo herida quirúrgica secundaria a la vulvectomía radical y a nivel ginecológico no se refiere ningún hallazgo patológico. En RMN se evidenciaron implantes tumorales en cara interna del muslo izquierdo, región perineal, así como en rama isquiopubiana izquierda. En la primera consulta con la Unidad del Dolor se realizó una primera anamnesis y exploración física, se ajustó el tratamiento médico y se solicitó nueva RMN pélvica. En posteriores revisiones se objetiva una mala tolerancia a fármacos. Se le propone posibilidad de realizar un bloqueo diagnóstico del plexo hipogástrico superior que inicialmente rechaza pero, ante mala respuesta al tratamiento conservador, finalmente acepta, resultando éste positivo, realizándose posteriormente una radiofrecuencia térmica del mismo. Tras ello, la paciente refiere que ha mejorado mucho. EVN 3/10 y un ECOG 1 permitiendo disminuir notablemente el tratamiento médico.

Conclusiones: El tratamiento intervencionista no debe ser considerado un tratamiento de último escalón sino que debe ser tenido en cuenta en cualquier momento de la evolución del dolor. Es imprescindible realizar una adecuada anamnesis y estudio del cuadro doloroso. Con ello podemos lograr disminuir el consumo de fármacos y los potenciales efectos secundarios asociados. La radiofrecuencia térmica tiene su papel en el tratamiento del dolor visceral como técnica neurolítica que es.

Bibliografía:

1. Plancarte R, Amescua C, Patt RB, Aldrete JA. Superior hypogastric plexus block for pelvic cancer pain. *Anesthesiology*. 1990;73(2):236-9.
2. Punj J, Srivastava M. Prolonged relief of chronic pelvic pain by pulsed radiofrequency ablation of superior hypogastric plexus performed under ultrasound guidance: A case report. Vol. 64, *Indian Journal of Anaesthesia*. Wolters Kluwer Medknow Publications; 2020. p. 816-7.
3. Kim JH, Kim E, Kim B II. Pulsed radiofrequency treatment of the superior hypogastric plexus in an interstitial cystitis patient with chronic pain and symptoms refractory to oral and intravesical medications and bladder hydrodistension: A case report. *Medicine (United States)*. 2016;95(49):e5549.

ID-18 RADIOFRECUENCIA TÉRMICA EN GANGLIO IMPAR COMO TRATAMIENTO DEL DOLOR ONCOLÓGICO PERINEAL

THERMAL RADIOFREQUENCY TREATMENT OF THE GANGLION IMPAR FOR THE MANAGEMENT OF PERINEAL CANCER PAIN

Miriam Coret-Moya, Romina Kaplan,
David Boquera, Samanta Cuñat, Giorgio Garofalo,
María Ángeles Martínez

Fundación IVO Valencia

Temática: Tratamiento intervencionista – Radiofrecuencia.

Palabras clave: Dolor oncológico perineal, radiofrecuencia térmica, ganglio impar.

Introducción: El dolor oncológico perineal (DOP) puede generar gran disfunción en el paciente. Las técnicas intervencionistas como la radiofrecuencia (RF) térmica a nivel del ganglio impar nos brindan una alternativa cuando el tratamiento médico es insuficiente, queremos disminuir efectos adversos indeseables, o como alternativa a técnicas neurolíticas.

Motivo de consulta: Paciente con DOP en zona perianal y sacra con pobre respuesta a tratamiento médico.

Antecedentes personales: Mujer de 75 años diagnosticada en 2021 de adenocarcinoma de recto inferior, tratada con cirugía (amputación abdomino-perineal), quimioterapia y radioterapia (radiada en múltiples ocasiones por metástasis en el músculo elevador del ano). Seguía tratamiento con fentanilo transdérmico 100 mcg y rescates por vía oral 100 mcg (3-4 /día).

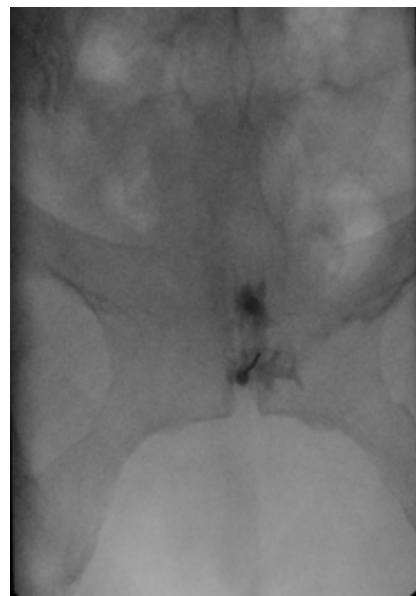Cuadro clínico de dolor: La paciente es remitida a nuestra consulta en 2023 por DOP en región perianal y sacro. El dolor se inició en 2021 tras recaída local, con mejoría inicial tras quimioterapia y radioterapia. En 2022, en contexto de nueva recaída, reinicio de dolor opresivo continuo que empeora a lo largo del día, con episodios irruptivos y que empeora con la sedestación y la marcha. EVA 8 DN4 2/10. En RMN pélvica se observaron cambios tras tratamiento con áreas de fibrosis en suelo pélvico derecho sin evidencia de recaída tumoral, y con PET-TC que mostró respuesta metabólica completa. Se optó inicialmente por la realización de RF térmica bipolar del ganglio impar dado el carácter oncológico del cuadro. En decúbito prono guiado con fluoroscopia, se identificó en anteroposterior y visión lateral, línea media y articulación sacro-coccígea. Se realizó una técnica modificada por imposibilidad de acceder superiormente, introduciéndose la primera aguja a través del segundo disco coccígeo y la segunda a través del tercer disco coccígeo. Comprobamos radiológicamente que la punta de la aguja sobrepasaba la pared anterior vertebral. Una vez encontrado el target, previa aspiración negativa, se administró lidocaína y se realizó RF térmica durante 180 segundos a 85 grados. En el seguimiento en el primer mes, la paciente reportó mejoría clínica con EVA postprocedimiento de 5-6, con rescates puntuales de fentanilo vía oral.

Conclusiones: La RF térmica bipolar en ganglio impar puede ser una alternativa para el tratamiento del DOP reduciendo los posibles efectos adversos de la neurolisis química, siendo la técnica con doble aguja muy útil para abordar la variabilidad anatómica existente.

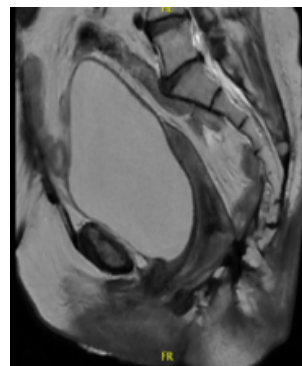
Bibliografía:

1. Abejon D, Pacheco MD, Cortina I, Romero A, del Pozo C, del Sanz J. Tratamiento del dolor perineal mediante termocoagulación del ganglio impar. Rev. Soc. Esp. Dolor. 2007;14(4):290-5.
2. Restrepo-Garcés CE, Gomez-Bermudez CM, Jaramillo-Escobar J, Jazmin Ramirez L, Vargas JF. Procedimientos a nivel de ganglio impar. Rev. Soc. Esp. Dolor. 2013;20(3):150-54.
3. Adas C, Ozdemir U, Toman H, Luleci N, Luleci E, Adas H. Transacrococcygeal approach to ganglion impar: radiofrequency application for the treatment of chronic intractable coccydynia. J Pain Research. 2016;9:1173-7.

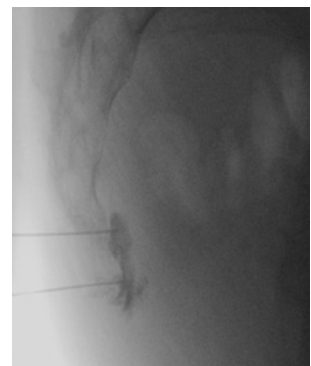
Financiación: Ninguna.



Adjunto 1



Adjunto 2



Adjunto 3

ID-19 PRUEBA INTRATECAL DE BACLOFENO EN PACIENTE CON ESPASTICIDAD SEVERA

INTRATHECAL BACLOFEN TRIAL IN A PATIENT WITH SEVERE SPASTICITY

Miguel Divasson Carribero, Ángela Bautista Cañas, María Teresa Villán González, María Jesús Sanz de León, Enrique Ortega Ladrón de Cegama, Ana Melero Palencia, Manuel Carazo Valencia

Hospital Universitario Río Hortega. Valladolid

Temática: Tratamiento intervencionista – Infusión intratecal.

Palabras clave: Prueba, intratecal, baclofeno, espasticidad.

Introducción: La espasticidad se presenta de forma frecuente en pacientes con enfermedades neurológicas crónicas como esclerosis múltiple, parálisis cerebral, paraparesia espástica, ACV, TCE o lesión medular. Suele asociarse con gran limitación funcional, deformidad, dolor, síntomas depresivos, alteraciones del sueño, empeoramiento de la calidad de vida e incapacidades prolongadas. El baclofeno es un fármaco agonista del receptor GABA en la médula espinal que disminuye la espasticidad y la frecuencia de espasmos. La vía de administración de elección es la oral, pero ante poca respuesta o mala tolerancia, se utiliza la vía intratecal logrando una concentración 100 veces mayor que la oral. Previo al implante de bomba se realiza la prueba intratecal valorando su efectividad y secundarismos.

Motivo de consulta: Dolor y espasticidad severa en las cuatro extremidades en paciente con tetraparesia espástica.

Antecedentes personales: Varón de 57 años con síndrome de cautiverio secundario a hemorragia cerebral, tetraparesia espástica severa, DM tipo I, dislipidemia, hipotiroideo, portador de traqueotomía y PEG, en tratamiento con baclofeno oral, trazodona, venlafaxina, clotrimazol, tizanidina, insulina, AAS, eutirox, atorvastatina y paracetamol.

Cuadro clínico de dolor: Presenta un cuadro de espasticidad severa en las cuatro extremidades refractario a tratamiento con baclofeno oral y toxina botulínica. Se realiza prueba intratecal de baclofeno mediante sistema de bolos múltiples intratecales a nivel lumbar. De forma diaria y secuencial, con un intervalo de 24 h, se administran dosis crecientes de baclofeno intratecal 50, 75 y 100 mcg según resultado. Se evalúa al paciente según la escala de Ashworth (espasticidad), escala de Penn (escala de espasmos) y escala de reflejos. La prueba resulta positiva tras la administración de 50 mcg de baclofeno sin efectos secundarios intolerables (disminución umbral de conciencia, hipotonía, hipotensión, bradicardia, etc). Posteriormente se implanta la bomba intratecal que resulta exitosa y sin complicaciones inmediatas.

Conclusiones: La prueba intratecal de baclofeno es una prueba que se realiza en pacientes que sufren un cuadro de espasticidad severa y no controlado con tratamiento médico convencional. El resultado positivo

de la prueba permite al paciente ser candidato para el implante de la bomba de infusión continua intratecal de baclofeno. La mejoría de la espasticidad y de los espasmos facilita la realización de las actividades de la vida diaria del paciente como deambulación, movilidad, mantenimiento de la postura y el equilibrio, realización del cuidado personal, mejora del descanso nocturno, y de la calidad de vida.

Bibliografía:

1. Pérez Meléndez JE, Hernández Santos JR. Baclofeno intratecal para tratamiento de dolor y espasticidad en síndrome de persona rígida: reporte de un caso. Rev. Soc. Esp. Dolor. 2019 [citado 26 Feb 2024];26(6):368-71. Disponible en: http://scielo.isciii.es/scielo.php?script=sci_arttext&pid=S1134-80462019000600009&lng=es.

ID-20 MANEJO DEL DOLOR PÉLVICO CRÓNICO EN UN PACIENTE A TRAVÉS DE LA NEUROESTIMULACIÓN RETRÓGRADA Y ANTERÓGRADA

MANAGEMENT OF CHRONIC PELVIC PAIN IN A PATIENT USING ANTEROGRADE AND RETROGRADE NEUROSTIMULATION

Orianna Karolina Benavides Castañeda¹, María Luz Padilla del Rey², Nuria Domínguez Serrano², Miguel Sánchez Nicolás², Alejandro Alcázar Urrea², María Cases Sánchez², Juan Francisco Mulero Cervantes²

¹Complejo Hospitalario Universitario Santa Lucía.

²Complejo Hospitalario Universitario de Cartagena

Temática: Tratamiento intervencionista – Neuroestimulación.

Palabras clave: Dolor, pelvis, prostatitis, neuroestimulación, intervencionismo.

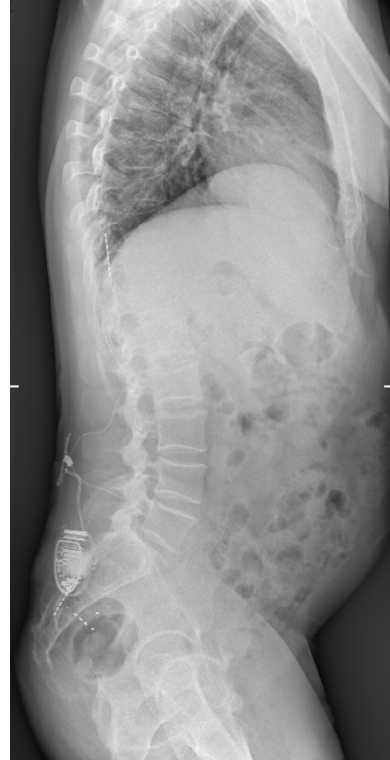Introducción: El dolor pélvico crónico (DPC) es aquel percibido en estructuras relacionadas con la pelvis. Esta asociado a consecuencias cognitivas, conductuales, sexuales y emocionales negativas, así como con síntomas que sugieren disfunción según el origen u órgano afectado. Los dolores prostáticos, incluidos en DPC, tienen su origen en la prostatitis crónica.

Motivo de consulta: Dolor en región lumbar, pélvica y perineal.

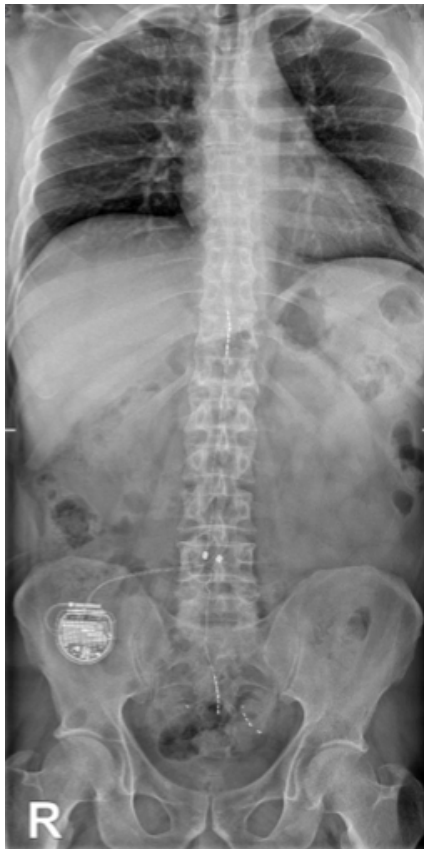
Antecedentes personales: Paciente de 62 años, HTA, DM2, DLP, cardiopatía isquémica crónica estable, prostatitis xantogranulomatosa y cirugías de resección trasuretral de próstata y resección de lipoma anal.

Cuadro clínico de dolor: En Unidad de Dolor describió dolor sordo, intenso, que empezó siendo intermitente y progresó a continuo en región lumbar, pélvica y perineal (testículos), con alodinia asociada. Le impedía el descanso nocturno y empeoraba con la sedestación. Luego, asoció calambres en miembros inferiores e in-

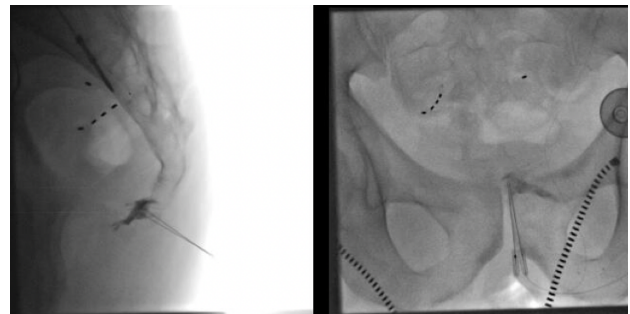
continencia urinaria y dolor al eyacular. EQ-5D 0.0806 y 19/20 en test de Lattinen. Se diagnóstico síndrome de dolor pélvico crónico para cuyo control necesito altas dosis de opiáceos. Por respuesta insuficiente a tratamiento farmacológico se llegaron a realizar las siguientes técnicas de forma secuencial ante su ineffectividad para el control del dolor: radiofrecuencia bipolar del ganglio de Walter (impar), implante de dispositivo de estimulación de raíces sacras (Servicio de Cirugía General y Digestivo de otro centro) y, radiofrecuencia pulsada (45V - 6 min) de ambos nervios pudendos con infiltración farmacológica perineural; además, varios ciclos de infusiones de ketamina intravenosa en 7 días consecutivos cada 3-4 meses. Finalmente, con el objetivo de lograr control del dolor y considerando la afectación multifocal (a nivel lumbar y perineal), decidimos implante de dispositivo de estimulación vía retrógrada epidural de raíces sacras y estimulación vía anterógrada de cordones posteriores medulares (punta de electrodo sacro en línea media de S3 y punta de electrodo medular en platillo inferior de T10). A los 2 meses, evolución favorable y satisfactoria, mejora sustancial de la calidad de vida, puede realizar actividades como sentarse y caminar, actividad sexual restaurada. NRS basal 0/0 y cuando realiza caminatas largas NRS máximo de 2/10, por lo que acude a la configuración del neuroestimulador y desaparece el dolor. Actualmente EQ-5D de 1, test de Lattinen 2/20 y refiere "estoy como nuevo, he vuelto a nacer".



Adjunto 2.



Adjunto 1.



Adjunto 3.

Conclusiones: La decisión de abordar el DPC a través de la neuroestimulación con la colocación epidural de electrodos para estimulación en dos lugares diferentes amplificó el alcance de este abordaje con la consecuente mejora exponencial del dolor del paciente y con resultados prometedores.

Bibliografía:

1. Fall M, et al. EAU Guidelines on Chronic Pelvic Pain. Presented at the EAU Annual Congress Milán, 2023.
2. Hao D, Yurter A, Chu R, Salisu-Orhurhu M, Onyeaka H, Hagedorn J, et al. Neuromodulation for management of chronic pelvic pain: A comprehensive review. *Pain Ther.* 2022;11(4):1137-77.
3. Patel CB, Patel AA, Diwan S. The role of neuromodulation in chronic pelvic pain: A review article. *Pain Physician.* 2022;25(4):E531-4Do.

ID-21 PARCHE DE CAPSAICINA EN DOLOR NEUROPÁTICO POST RECONSTRUCCIÓN MAMARIA

CAPSAICIN PATCH IN NEUROPATHIC PAIN AFTER BREAST RECONSTRUCTION SURGERY

Rebeca Piles Andrés, María Teresa Eres Quiles

Hospital La Fe de Valencia

Temática: Otros.

Palabras clave: Dolor neuropático periférico, alodinia, enfermería, reconstrucción mamaria.

Introducción: El cáncer de mama es una enfermedad potencialmente mortal que afecta a una de cada ocho mujeres. Las mujeres que se someten a mastectomía y reconstrucción mamaria experimentan síndromes de dolor postoperatorio en aproximadamente la mitad de todos los casos, pudiendo sufrir dolor nociceptivo agudo y síndromes de dolor neuropático crónico frecuentemente por el daño relacionado por la cirugía en los nervios axilar o intercostobraquial. El poder detectar, abordar y tratar de manera temprana este dolor neuropático localizado evita las posibles complicaciones derivadas de su cronificación.

Motivo de consulta: Paciente oncológica que acude a la unidad del dolor el 21/6/2021 remitida desde Cirugía plástica por dolor tras cirugía de reconstrucción de mama.

Antecedentes personales: Mujer de 53 años diagnosticada de carcinoma lobulillar pT2Nx en mama izquierda de 2 a 5 cm en mayo de 2017. Después de ser sometida a una extirpación tumoral y una mastectomía radical izquierda con vaciamiento ganglionar, quimioterapia y radioterapia, acude a unidad del dolor remitida desde el servicio de cirugía plástica después de la realización de la reconstrucción mamaria a partir de colgajo con grasa y piel abdominal.

Cuadro clínico de dolor: La paciente describe el dolor en zona de cicatriz quirúrgica de tipo persistente con un EVA de 10, a lo que asocia dolor tipo punzada que va desde la zona de la cicatriz hacia atrás. Se reproduce cada vez que se inclina hacia delante e interfiere y limita en su día a día, al pasar la escala EuroQol-5D presenta dificultad para realizar las ACVD, mucho dolor y ansiedad. La medicación oral había sido discontinuada, gabapentina 300 mg, por aparición de efectos secundarios, sobretodo somnolencia, vómitos y mareos. Tras ser valorada en nuestra unidad se indica auto masaje de cicatriz quirúrgica 2 veces al día probando distintas texturas y aplicación de parche de capsaicina 179 mg. Tras 9 aplicaciones del tratamiento se consigue reducir: -Área dolorosa. -EVA: 6 -EuroQol-5D: Presenta menor dificultad para realizar las ACVD, dolor y ansiedad moderados.

Conclusiones: -El parche de capsaicina 179 mg es una opción eficaz en el tratamiento del dolor y la alodinia en zona de la cicatriz mamaria por reconstrucción. -La aplicación repetida del tratamiento cada 90 días le permite periodos de analgesia con aumento de la calidad de vida.

Bibliografía:

1. Vadivelu N, Schreck M, Lopez J, Kodumudi G, Narayan D. Dolor después de la mastectomía y la reconstrucción mamaria. *Am Surg.* 2008;74(4):285-96.
2. Roth RS, Lowery JC, Davis J, Wilkins EG. Dolor persistente después de la reconstrucción mamaria después de la mastectomía: efectos a largo plazo del tipo y el momento de la cirugía. *Ann Plast Surg.* 2007; 58(4):371-6.
3. Sung H, Ferlay J, Siegel RL, Laversanne M, Soerjomataram I, Jemal A, et al. Global Cancer Statistics 2020: GLOBOCAN estimates of incidence and mortality worldwide for 36 cancers in 185 countries. *CA Cancer J Clin.* 2021;71(3):209-49.
4. Dupoirson D, Jubier-Hamon S, Seegers V, Bienfait F, Pluchon YM, Lebrech N, et al. Peripheral neuropathic pain following breast cancer: Effectiveness and tolerability of high-concentration capsaicin patch. *J Pain Res.* 2022;15:241-55.

ID-22 NEUROESTIMULADOR DEL GANGLIO DE LA RAÍZ DORSAL EN EL HOSPITAL UNIVERSITARIO LA PAZ

DORSAL ROOT GANGLION NEUROSTIMULATOR AT LA PAZ UNIVERSITY HOSPITAL

Paula Prieto Simancas, Elvira Carretero Rollón, Marta Guglieri Viñuales, Ziqian Chen Weng, María Soledad Huélamo Toro, Cristina Muñoz Bueno, Javier de Andrés Ares

Hospital Universitario La Paz

Temática: Tratamiento intervencionista – Neuroestimulación

Palabras clave: Neuroestimulación, ganglio de la raíz dorsal, dolor neuropático refractario.

Introducción: El manejo del dolor neuropático continúa siendo un reto y la neuroestimulación se plantea como una alternativa en aquellos pacientes en los que el tratamiento médico o intervencionista no han sido eficaces (1). El ganglio de la raíz dorsal (GRD) juega un papel importante no solo en la transmisión del impulso nociceptivo sino también en su modulación (2). Es por esto que la neuroestimulación del GRD se presenta como parte importante del manejo terapéutico del dolor neuropático refractario (3).

Objetivos: El objetivo principal de esta revisión es valorar el cambio en la intensidad del dolor y el impacto funcional y emocional de éste en los pacientes con dolor neuropático refractario tras el implante del neuroestimulador del GRD.

Material y método: Se recogieron datos de los pacientes de la unidad del dolor del Hospital La Paz a los que se les implantó un neuroestimulador del GRD tales como el diagnóstico, fechas de fase prueba e implante del generador y complicaciones (tabla 1). Se evaluó la escala numérica del dolor (NRS) y el cuestionario breve para la evaluación del dolor (BPI-SF) tanto antes como después del implante del neuroestimulador.

TABLA 1. Características de la muestra de pacientes

Paciente	1	2	3	4	5	6	7	8
Sexo	Mujer	Mujer	Mujer	Mujer	Mujer	Varón	Mujer	Mujer
Edad	54	48	47	49	58	38	27	43
Diagnóstico	SDRC MII tras fractura-luxación Lisfranc	Dolor neuropático subcostal derecho tras malla abdominal	Inguinodinia izquierda tras herniorrafia	SDRC mano izquierda	Dolor neuropático MID (territorio nv. Femoral y peroneo)	Dolor neuropático MII tras accidente de tráfico	SDRC MII tras fractura en pie izquierdo	SDRC pie izquierdo
Prueba	9/3/22	29/6/22	7/9/22	11/1/23	8/3/23	10/5/23	7/6/23	10/1/24
Generador	30/3/22	29/6/22	7/9/22	11/1/23	8/3/23	10/5/23	7/6/23	10/1/24
Nivel de implante	1,4 L5 izquierdo	D10, D11 derecho	L1, L2 izquierdo	C7, C8 izquierdo	L3, L4 derecho	L4 derecho	L4, L5 izquierdo	L5 izquierdo
Complicaciones	-	-	Recambio generador	-	Explosión por infección	-	-	-

Tabla 1: SDRC: síndrome de dolor regional complejo, MII: miembro inferior izquierdo, MID: miembro derecho, C: cervical, D: dorsal, L:lumbar

Resultados: Se implantaron 8 neuroestimuladores del GRD entre marzo 2022 y enero 2024. El 87,5 % (7) fueron mujeres con una edad media de $45,5 \pm 9,7$ años. Los diagnósticos fueron: 4 (50 %) síndromes de dolor regional complejo (SDRC), 2 (25 %) dolores neuropáticos en miembros inferiores, 1 (12,5 %) inguinodinia tras herniorrafia y 1 (12,5 %) dolor neuropático subcostal tras implantar una malla abdominal. Respecto a la escala NRS, previo al implante del neuroestimulador se obtuvo una puntuación de $9,2 \pm 1$ que se redujo hasta $4,8 \pm 2,3$, lo que supone una

mejoría del 46 % IC95 % (24-59 %). Respecto al cuestionario BPI-SF: la intensidad máxima se redujo en 2,9 puntos IC95 % (1,6-4,2), la mínima en 3,6 IC95 % (1,1-6) puntos y la media en 4,1 IC95 % (2,4-5,8) puntos. También se redujo la interferencia del dolor en la actividad general, ánimo, capacidad de caminar, trabajar, relación con los demás, sueño y capacidad de diversión (tabla 2). Respecto a las complicaciones, un neuroestimulador se infectó y tuvo que retirarse (12,5 %) y un paciente presentó molestias con el generador (12,5 %).

TABLA 2. Resultados

Características	Resultados		
	Preimplante	Postimplante	Mejoría % (IC95%)
Edad (años) media \pm DE	$45,5 \pm 9,7$		
Género, mujeres n (%)	7(87,5%)		
Escala NRS (puntos) media \pm DE	$9,2 \pm 1$	$4,8 \pm 2,3$	46% (27-65)
Cuestionario breve para la evaluación del dolor (BPI-SF)			Diferencias medias, (IC 95%)
Intensidad máxima (puntos) media \pm DE	$9,5 \pm 0,8$	$6,6 \pm 1,5$	2,9 (1,6-4,2)
Intensidad mínima (puntos) media \pm DE	$7,4 \pm 1,9$	$3,8 \pm 2,6$	3,6 (1,1-6)
Intensidad media (puntos) media \pm DE	$8,9 \pm 1,1$	$4,8 \pm 2$	4,1 (2,4-5,8)
Interferencia en actividad general (puntos) media \pm DE	$9,4 \pm 0,9$	$6,4 \pm 2,3$	3 (1,1-4,8)
Interferencia en ánimo (puntos) media \pm DE	$9,2 \pm 0,9$	$5,2 \pm 2$	4 (2,3-5,6)
Interferencia en caminar (puntos) media \pm DE	$7,8 \pm 3$	$5,1 \pm 3,5$	2,7 (-0,8-6,2)
Interferencia en trabajo (puntos) media \pm DE	$8,4 \pm 1,2$	$5,5 \pm 3,4$	2,9 (0,1-5,6)
Interferencia en las relaciones (puntos) media \pm DE	$9 \pm 1,2$	$5,3 \pm 4,2$	3,7 (0,4-7)
Interferencia en el sueño (puntos) media \pm DE	$7,4 \pm 3$	$4,1 \pm 3$	3,3 (0-6,5)
Interferencia en capacidad diversión (puntos) media \pm DE	$8,8 \pm 1,3$	$5,6 \pm 3,8$	3,2 (0,15-6,2)

Tabla 2: Datos presentados como media \pm desviación estándar (DE) o número (%). NRS: escala numérica de dolor

Conclusiones: La muestra de estudio presenta mejoría del dolor y de la funcionalidad a día de hoy. Tan solo un neuroestimulador tuvo que ser retirado. La neuroestimulación del GRD juega un papel importante en el arsenal terapéutico de los pacientes con dolor neuropático refractario.

Bibliografía:

1. Caramés Álvarez MA, Jorge Alejandro IJ, Navarro Rivero M, Omaña García R, Prats Peña M, Cabrera Galindo F, et al. Estudio observacional y prospectivo sobre la eficacia y seguridad de la estimulación del ganglio de la raíz dorsal en pacientes con dolor neuropático refractario. *Rev. Soc. Esp. Dolor.* 2021;28(3):148-56.
2. Hao H, Ramli R, Wang C, Liu C, Shah S, Mullen P, et al. Dorsal root ganglia control nociceptive input to the central nervous system. *PLoS Biol.* 2023;21(1):e3001958.
3. Huygen FJPM, Kalleward JW, Nijhuis H, Liem L, Vesper J, Fahey ME, et al. Effectiveness and safety of dorsal root ganglion stimulation for the treatment of chronic pain: A pooled analysis. *Neuromodulation.* 2020;23(2):213-21.

ID-23 ACTUALIZACIÓN DE PRUEBAS PSICOMÉTRICAS PARA VALORACIÓN DEL DOLOR CRÓNICO EN ADULTOS: GUÍA ELABORADA POR EL GTSED PSICOLOGÍA Y DOLOR

UPDATE ON PSYCHOMETRIC TESTING FOR CHRONIC PAIN ASSESSMENT IN ADULTS —A GUIDELINE BY THE PSYCHOLOGY & PAIN GTSED

Elena Álvarez-Sánchez¹, Elisa Gallach-solano², Francisco Leal Quiñones³, Juan Vicente Luciano⁴, Elisabet Sánchez-rodríguez⁵, Ester Solé⁵, Rocío de la Vega⁶

¹Psicóloga clínica. Unidad Dolor Valladolid. HCUV.

²FED Psicóloga Clínica Unidad de Psiquiatría y Psicología Clínica. Hospital Universitario y Politécnico La Fe. ³Director Unidad Dolor. Clínica Universidad de Navarra Madrid. ⁴Departament de Psicologia Clínica i de la Salut - Universitat Autònoma de Barcelona, Cerdanyola del Vallès. Unitat de Docència, Recerca i Innovació - Parc Sanitari Sant Joan de Déu, Sant Boi de Llobregat. ⁵Universitat Rovira i Virgili, Unidad para el Estudio y el Tratamiento del Dolor - ALGOS, Centro de Investigación en Evaluación y Medida de la Conducta (CRAMC), Departamento de Psicología, Cataluña, España. ⁶Facultad de Psicología, Universidad de Málaga. Instituto de Investigación Biomédica de Málaga - IBIMA

Temática: Otros.

Palabras clave: Evaluación, psicometría, dolor.

Introducción: El dolor es una experiencia perceptiva compleja por la interacción entre procesos fisiológicos y psicosociales, siendo definido como una experiencia multidimensional mediada por distintas variables. En este contexto, los instrumentos psicométricos constitu-

yen una herramienta eficaz –complementaria a la entrevista y exploración–, para el diagnóstico y tratamiento del dolor crónico (1). La plataforma IMMPACT recomienda desarrollar consensos, revisiones y guías para mejorar el diseño, ejecución e interpretación de ensayos clínicos y actividad asistencial sobre el tratamiento del dolor (2). Los dominios sugeridos son: Funcionamiento de rol, Funcionamiento interpersonal, Medidas farmacológicas y uso de servicios sanitarios Marcadores biológicos, Afrontamiento, Percepción de mejoría, Funcionamiento neuropsicológico, Sufrimiento (3).

Objetivos: Llevar a cabo la actualización que precisa la recopilación de instrumentos psicométricos disponibles en la página WEB de la SED (<https://www.sedolor.es/profesionales-y-formacion/herramientas-apps/>). La motivación para la elaboración del documento radica en colaborar con los diferentes profesionales de abordar el dolor. La guía presentada incluye información detallada de instrumentos suficientemente validos y fiables, que contribuyan a la mejora en la evaluación y tratamiento de la experiencia dolorosa y del sufrimiento asociado.

Material y método: Se realizó una búsqueda manual de aquellas herramientas más utilizadas en la práctica clínica e investigación en Unidades de Dolor. Después se seleccionaron aquellos con mejores propiedades psicométricas y validación en el ámbito del dolor crónico y – en los casos posibles- en población española.

Resultados: Se obtuvieron 84 cuestionarios y, tras el análisis de sus propiedades psicométricas, se desestimaron 7 por no reunir características requeridas de fiabilidad, validez y validación en población con dolor crónico. Finalmente se obtuvieron 77 test, cuestionarios y baterías inicialmente clasificadas siguiendo los dominios propuestos por IMMPACT. Posteriormente y para que resultasen más accesibles y prácticos para los profesionales, se adaptaron a las siguientes categorías de valoración: Experiencia dolorosa Funcionalidad Uso o abuso de fármacos Dimensiones psicológicas Simulación Contexto sociofamiliar Calidad de vida Cambio terapéutico.

Conclusiones: El dolor es una experiencia subjetiva compleja que requiere de una evaluación pormenorizada desde una perspectiva biopsicosocial, para establecer objetivos terapéuticos y maximizar la eficacia de los tratamientos. Los instrumentos psicométricos constituyen una prueba objetiva que valida la observación clínica, pero es necesario considerar que no podemos establecer con ellos pautas terapéuticas ni juicios clínicos, si se emplean de forma aislada. La guía presentada pretende ser una herramienta de ayuda para personal profesional y científico que trabaje con dolor crónico. La principal limitación de esta investigación es la imposibilidad de abarcar todas las pruebas con las que se trabaja en el ámbito del dolor, por lo que se han revisado las de uso más frecuente.

Bibliografía:

1. Cid CJ, Acuña BJR, de Andrés AJ, Díaz JL, Gómez-Caro AL. ¿Qué y cómo evaluar al paciente con dolor crónico? Evaluación del paciente con dolor crónico. *Rev Med Clin Condes.* 2014;25(4):687-97.
2. Turk DC, Dworkin RH, Allen RR, Bellamy N, Brandenburg N, Carr DB, et al. Core outcome domains for chronic pain clinical trials: IMMPACT recommendations. *Pain.* 2003;106(3):337-45.

3. Cano García FJ. Aportaciones de la Psicología en el tratamiento del dolor crónico. Complejidad de la evaluación del dolor. La adaptación de nuevos instrumentos siguiendo las recomendaciones IMMPACT. Presentado en I Jornada del GTSED de Psicología y Dolor; 2017 Nov 2017, Madrid.

Financiación: No existe conflicto de intereses entre los participantes del Grupo de Trabajo de Psicología de la SED que han participado en este trabajo.

ID-24 PAIN RELIEF OUTCOMES USING PERIPHERAL NERVE FIELD STIMULATION (PNFS) COMBINED WITH SPINAL CORD STIMULATION IN CHRONIC PAIN

RESULTADOS DEL ALIVIO DEL DOLOR MEDIANTE ESTIMULACIÓN DEL CAMPO NERVIOSO PERIFÉRICO (PNFS) COMBINADA CON ESTIMULACIÓN DE LA MÉDULA ESPINAL DOLOR CRÓNICO

J. Emilio Llopis

Hospital Universitario de la Ribera, Alzira (Valencia)

Temática: Tratamiento intervencionista – Neuroestimulación.

Palabras clave: Peripheral nerve/field stimulation, low back pain, SCS+PNFS.

Introducción: Peripheral Nerve Field Stimulation (PNFS) and Spinal Cord Stimulation (SCS) are treatment options for patients with chronic pain. Combining localized stimulation using PFNS along with SCS may have potential to treat areas of pain not previously covered with SCS alone.

Objetivos: To address this question, we undertook an observational, multicenter study of patients using PNFS together with SCS, and who were implanted with a device that enables the use of up to 4 leads and combines multi-target and multimodal neuromodulation.

Material y método: This is a multicenter, observational case-series of patients implanted with a neuromodulation system (PrecisionTM/Precision SpectraTM/Spectra WaveWriterTM, Boston Scientific, Valencia, CA, USA) conducted as part of an on-going retrospective chart review evaluation of real-world outcomes for chronic pain (Clinicaltrials.gov: NCT01550575). Patients were diagnosed with chronic pain and treated with PNFS as an „add on“ therapy to SCS. Assessments collected include baseline characteristics (demographics, medical history, pain diagnosis) and pre- and post-implant outcomes (NRS pain score).

Resultados: To date, a total of 33 patients (22 Female, mean age 57.3 ± 12.2 years) who received both SCS and PNFS for the treatment of their pain were analyzed. At baseline, a mean overall pain score of 7.8 ± 1.4 (NRS) was reported which reduced to 3.1 ± 1.3 (Δ = 4.5) at 2-year follow-up. Similar improvements were noted for low back pain only scores. Data col-

lection and analysis is still ongoing, and updated, new results will be presented.

Conclusiones: This European, multi-center, observational case-series demonstrates that use of PNFS along with SCS for chronic pain can provide significant pain relief.

Bibliografía:

1. Van Gorp EJAA, Teernstra O, Aukes HJ, Hamm-Faber T, Bürger K, Kallewaard JW, et al. Long-term effect of peripheral nerve field stimulation as add-on therapy to spinal cord stimulation to treat low back pain in failed back surgery syndrome patients: A 12-month follow-up of a randomized controlled study. *Neuromodulation*. 2019;22(8):970-7. DOI: 10.1111/ner.12776.
2. Verrills P, Vivian D, Mitchell B, Barnard A. Peripheral nerve field stimulation for chronic pain: 100 cases and review of the literature. *Pain Med*. 2011;12(9):1395-405. DOI: 10.1111/j.1526-4637.2011.01201.x.

ID-25 NEURALGIA DEL TRIGÉMINO: UN DOLOR LIMITANTE, DESESPERANTE Y REFRACTARIO VERSUS LA CIENCIA

TRIGEMINAL NEURALGIA: A LIMITING, EXASPERATING, REFRACTORY PAIN VERSUS SCIENCE

Orianna Karolina Benavides Castañeda¹, María Luz Padilla del Rey¹, Pedro de la Rosa Jiménez², Nuria Domínguez Serrano¹, Miguel Sánchez Nicolás¹, Miguel Ángel Astrain Aguado¹, Juan Francisco Mulero Cervantes¹

¹Complejo Hospitalario Universitario de Cartagena

²Hospital Clínico Universitario Virgen de la Arrixaca

Temática: Tratamiento intervencionista – Neuroestimulación.

Palabras clave: Neuralgia, trigémino, Gasser, neuroestimulación, intervencionismo.

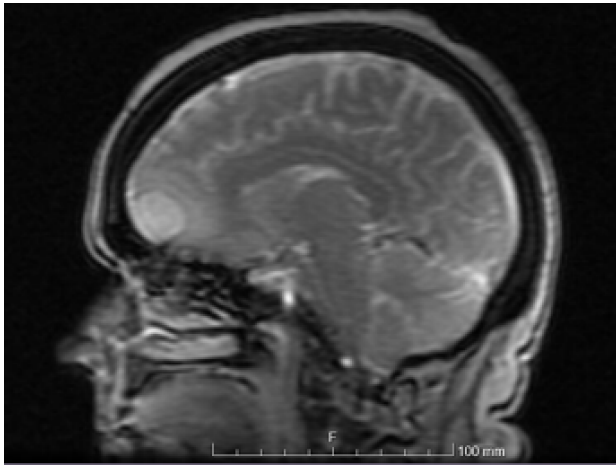
Introducción: La neuralgia del trigémino (NT) constituye un dolor facial ocasionado por una afección del quinto par craneal en al menos una de sus ramas. Su etiología puede estar asociada a compresión por un vaso sanguíneo, enfermedad cerebrovascular, traumatismo facial o tumores intracraneales, entre otros. Para comprender su fisiopatología se debe tener en cuenta la compleja red neuronal implicada desde el punto de vista anatómico y fisiológico.

Motivo de consulta: Dolor hemicara derecha.

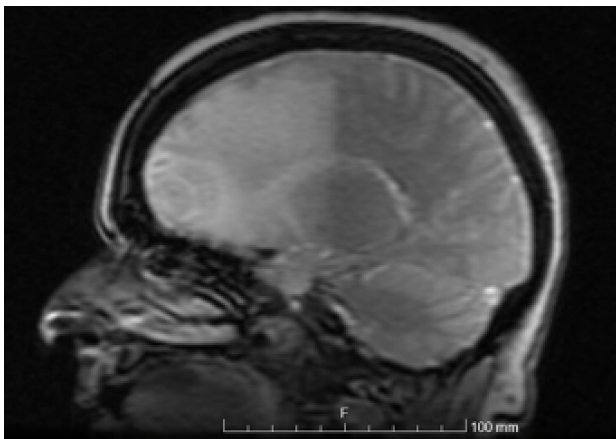
Antecedentes personales: Paciente mujer de 60 años sin alergias, HTA, DLP, poliartralgias e hipotiroidismo.

Cuadro clínico de dolor: En consulta de UDO en 2018 refiere dolor punzante en hemicara derecha, como descarga eléctrica, espontánea, de segundos de duración con sensación residual de hormigueo. Factores agravantes: comer, beber, cepillarse los dientes, sonreír, hablar, sentir la brisa del aire, lavarse la cara,

los enfados; y, factores atenuantes: infiltración con toxina botulínica. Fue ingresada a cargo de servicio de Neurología por mal control del dolor; se pautó tratamiento oral con neuromoduladores. Ante mala respuesta a tratamiento oral, en 2019 se comenta con servicio de Neurocirugía y se realiza descompresión microvascular (DMV) y seguimiento con pruebas de imagen. En 2022, se identifica incidentalmente meningioma frontobasal derecho, se plantea vigilancia. A inicios de 2023 presenta aumento del edema y efecto de masa por lo que se realiza radiocirugía estereotáxica de la lesión, meningioma atípico. En junio de 2023 refiere reaparición del dolor trigeminal en el lado derecho y empeoramiento importante del mismo, ahora limitación funcional en actividades como comer o hablar; se optimiza tratamiento oral, sin embargo, el dolor no remite. El dolor se inicia a nivel mentoniano derecho y asciende por hemicara ipsilateral con la sensación residual de hormigueo. Y se asocia alodinia en hemicara derecha, sin aparente alteración de la muscular. En RM cerebral de control se reporta imagen nodular de 1 cm, compatible con recidiva o resto tumoral. Se decide realizar 5 bloqueos transnasales de ganglio esfenopalatino derecho, ante persistencia e incapacidad producida por el dolor la paciente es revalorada por Neurocirugía quien propone colocarle un estimulador del ganglio de Gasser.



Adjunto 1.



Adjunto 2.

Conclusiones: Las terapias para NT suelen empezar siendo farmacológicas, pero no son efectivas en algunos casos y causan efectos secundarios. Además, están los tratamientos quirúrgicos donde existe contacto neurovascular o una etiología lesiva sobre el nervio; y, no menos importante, la neuroestimulación, protagonista de las Unidades de Dolor. La estimulación del ganglio de Gasser a través de la neuromodulación eléctrica, puede ser una solución mínimamente invasiva del dolor facial médicamente refractario.

Bibliografía:

1. Chung M, Huh R. Neuromodulation for trigeminal neuralgia. *J Korean Neurosurg Soc.* 2022;65(5):640-51.
2. Latorre G, González-García N, García-Ull J, González-Oria C, Porta-Etessam J, Molina FJ, et al. Diagnóstico y tratamiento de la neuralgia del trigémino: documento de consenso del Grupo de Estudio de Cefaleas de la Sociedad Española de Neurología. *Neurología.* 2023;S2173-5808(23)00027-5.
3. Logghe Y, Smet I, Jerjir A, Verelst P, Devos M, van Buyten JP. Trigeminal neuropathy: Two case reports of gasserian ganglion stimulation. *Brain Behav.* 2021;11(11):e2379.

Financiación: No

ID-26 INCIDENCIA Y GRAVEDAD DE LA CEFALEA POSTPUNCIÓN, TRAS LA EXTRACCIÓN DE LÍQUIDO CEFALORRAQUÍDEO, EN VOLUNTARIOS SANOS, APLICANDO UN PROTOCOLO ESTANDARIZADO

INCIDENCE AND SEVERITY OF POST-DURAL PUNCTURE HEADACHE AFTER CEREBROSPINAL FLUID EXTRACTION IN HEALTHY VOLUNTEERS USING A STANDARDIZED PROTOCOL

Susana García Toledo¹, Guillem Pérez García², Olga Comps Vicente¹, Luis Moltó García¹, Lluís Gallart Gallego¹, Antonio Montes Pérez¹

¹Hospital del Mar. ²Hospital de Sant Pau

Temática: Medicina clínica – Cefaleas y dolor orofacial.

Palabras clave: Cefalea post-punción dural.

Introducción: En múltiples estudios se están realizando extracciones de grandes cantidades de líquido cefalorraquídeo para el análisis de sus biomarcadores. Sin embargo, no se han evaluado las características de la aparición de cefalea post-punción dural (CPPD) en voluntarios sanos, siguiendo un protocolo estandarizado para la realización de dicha técnica.

Objetivos: Evaluar la incidencia e intensidad de la CPPD, tras la extracción de grandes volúmenes de líquido cefalorraquídeo (13,5 ml), mediante punción dural, siguiendo un protocolo estandarizado.

Material y método: Estudio observacional, prospectivo y longitudinal, de 691 punciones lumbares realizadas a 579 voluntarios sanos, cuyos progenitores han sido diagnosticados de enfermedad de Alzheimer. Se

ha valorado la incidencia e intensidad de CPPD. El protocolo indicaba la monitorización del paciente, punción con aguja 22,G punta de lápiz, extracción del líquido-cealoraquídeo gota a gota, administración endovenosa de 500 ml de suero fisiológico, 45´de reposo en decúbito supino, y sedesatación previa a el alta durante30´. Se realizo seguimeinto telefónico a las 24 h y a la semana, registrando la aparición de CPPD según fuera intensa, moderada o leve.

Resultados: La media de edad de los pacientes fue de 62,7 años, siendo el 57,7 % mujeres y 42,3 % hombres.La incidencia global de CPPD fue del 10,6 % y del 5,1 % a las 24 h y 7 días de la punción, respectivamente. Su intensidad fue leve en el 97,3 % de los casos a las 24 h y del 85,3 % a los 7 días. Como tratamiento se pautó paracetamol e ibuprofeno, y se estimuló la ingesta de bebida rica en cafeína. No fue necesario la realización de ningún parche hemático, ni la hospitalización de ningún voluntario.

Conclusiones: La aplicación de un protocolo estandarizado en la extracción de altos volúmenes de líquido cefalorraquídeo en voluntarios sanos, evita la aparición de complicaciones graves (no se requiere la realización de parches hemáticos, ni la hospitalización de paciente).

Bibliografía:

1. Buddeberg BS, Bandschapp O, Girard T. Post-dural puncture headache. *Minerva Anesthesiol.* 2019;85(5):543-53.
2. Sakka L, Coll G, Chazal J. Anatomy and physiology of cerebrospinal fluid. *Eur Ann Otorhinolaryngol Head Neck Dis.* 2011;128(6):309-16. Disponible en: <http://dx.doi.org/10.1016/j.anorl.2011.03.002>
3. Doherty CM, Forbes RB. Diagnostic lumbar puncture. *Ulster Med J.* 2014;83(2):93-102.

ID-28 ZICONOTIDE INTRATECAL EN EL MANEJO DEL DOLOR CRÓNICO: UNA SERIE DE CASOS

INTRATHECAL ZICONOTIDE IN THE MANAGEMENT OF CHRONIC PAIN: A CASE SERIES

Francisco Javier Carmona Monge,
Pedro Pereira Argiz, Manuel Alberto Valero Gómez,
Marta Carolina Freijeiro González, Alberto Bolón
Villaverde, Minia María Rodríguez Lago

Hospital Universitario Santiago de Compostela

Temática: Tratamiento intervencionista – Infusión intratecal.

Palabras clave: Ziconotide, infusión intratecal, dolor oncológico.

Introducción: El ziconotide intratecal ha mostrado su eficacia en la reducción de la intensidad del dolor en numerosos estudios. Su uso comenzó en 2005, debido a la elevada incidencia de efectos adversos su uso clínico se redujo. Actualmente, se ha retomado su empleo intratecal en casos de dolor refractario a otros tratamientos con un ajuste de dosis progresivo para

minimizar la aparición de efectos secundarios.

Objetivos: Describir los pacientes a los que se les ha administrado ziconotide intratecal en un hospital de tercer nivel, el alivio sintomático y la aparición de efectos secundarios.

Material y método: Estudio retrospectivo en el que se incluyeron pacientes tratados con ziconotide intratecal en la Unidad del Dolor de un hospital de tercer nivel (n = 21). El dolor se evaluó mediante el BPI. Los datos se presentan como n y porcentaje en variables nominales, y media (percentil25-percentil75) en las variables cuantitativas.

Resultados: Se incluyeron 21 pacientes (57,14 % hombres, n = 12) siendo su media de edad 65,15 años (DT = 10,99). La principal indicación fue el dolor oncológico (57,14 %, n = 12), seguido de dolor espinal persistente (23,81 %,n = 5) y del dolor neuropático (19,05 %, n = 4). El ziconotide se empleó como fármaco de primera línea en 18 pacientes (85,71 %). 7 pacientes tratados por dolor oncológico fallecieron (33,33 %). La duración mediana del tratamiento es de 252 días (P25-P75). Al 52,38 % de los pacientes (n = 11) se les administró una combinación de morfina, L-bupivacaína y ziconotide, en 4 de ellos (19,07 %) se empleó ziconotide en monoterapia, usando en el resto (28,57 %, n = 6) otras combinaciones de fármacos. La dosis inicial fue de 0,5ugr/día siendo la dosis máxima alcanzada de 5,5 ug/día. En çlos pacientes en los que se usó como fármaco de rescate fue posible reducir la dosis de morfina intratecal una media del 46,5 %. Tras el inicio de la infusión de ziconotide los pacientes pasaron de una EVA media inicial de 9,53 (DT = 0,66) a una EVA de 5,08 (DT = 1,08). No se detectaron efectos adversos graves en ningún paciente, 2 de ellos (9,5 %) manifestaron mareos que desaparecieron sin necesidad de modificaciones de tratamiento.

Conclusiones: El ziconotide intratecal (en monoterapia o en combinación con otros fármacos) constituye un tratamiento adecuado para pacientes con dolor oncológico, dolor espinal persistente y dolor neuropático mejorando la sintomatología dolorosa de estos. Además, un ajuste progresivo y personalizado de la dosis minimizan la aparición de efectos secundarios, siendo de tipo leve sin precisar de suspensión de la terapia.

Bibliografía:

1. De la Calle Gil AB, Peña Vergara I, Cormane Bornacelly MA, Pajuelo Gallego A. Intrathecal ziconotide and morphine for pain relief: a case series of eight patients with refractory cancer pain, including five cases of neuropathic pain. *Neurol Ther.* 2015;4:159-68.
2. Alicino I, Giglio M, Manca F, Bruno F, Puntillo F. Intrathecal combination of ziconotide and morphine for refractory cancer pain: a rapidly acting and effective choice. *Pain.* 2012;153(1):245-9.
3. Hagedorn JM, Bremer N, Deer TR, Pope JE. Intrathecal analgesics: Choices and optimization of delivery. En: *Neuraxial therapeutics: A comprehensive guide 2024*; pp. 637-43. Cham: Springer International Publishing.

ID-29 ABLACIÓN POR RADIOFRECUENCIA DEL SIMPÁTICO LUMBAR EN EL TRATAMIENTO DEL SÍNDROME POSTROMBÓTICO

RADIOFREQUENCY ABLATION OF THE LUMBAR SYMPATHETIC SYSTEM IN THE TREATMENT OF POST-THROMBOTIC SYNDROME

Sergio Núñez Moreno, Eduardo Méndez Franganillo, María Rosario Tato Arias, Natalia Riego del Castillo, José Luis Rodríguez Soto

Hospital El Bierzo

Temática: Tratamiento intervencionista – Radiofrecuencia.

Palabras clave: Radiofrecuencia, simpático, postrombótico.

Introducción: El síndrome postrombótico es una complicación de la trombosis venosa profunda. Se desarrolla en un 20-50 % de los pacientes incluso con un tratamiento anticoagulante adecuado. El cuadro clínico va desde síntomas leves a manifestaciones más severas como el dolor crónico en la pierna, edema intratable y úlceras. La hipertensión venosa secundaria al trombo lleva a una disminución en la perfusión de los músculos gemelos y sóleo, dando la clínica asociada. El bloqueo simpático lumbar, con la posterior ablación por radiofrecuencia, se ha utilizado en el tratamiento de afecciones vasculares de las extremidades inferiores.

Motivo de consulta: Dolor severo en cara medial de extremidad inferior derecha tras trombosis venosa profunda a pesar de adecuado tratamiento con anticoagulante, no susceptible de intervención quirúrgica.

Antecedentes personales: Varón. Rotura de tendón de Aquiles intervenida con posterior trombosis venosa profunda. Tratado con acenocumarol. Diagnosticado de síndrome postrombótico por persistencia de clínica. Hipertensión. Dislipidemia. Trastorno adaptativo. Tratamiento habitual: metamizol 575 mg, rosuvastatina 10 mg, candesartan 32 mg, vortioxetina 20 mg, alprazolam 1 mg, pregabalina 150 mg.

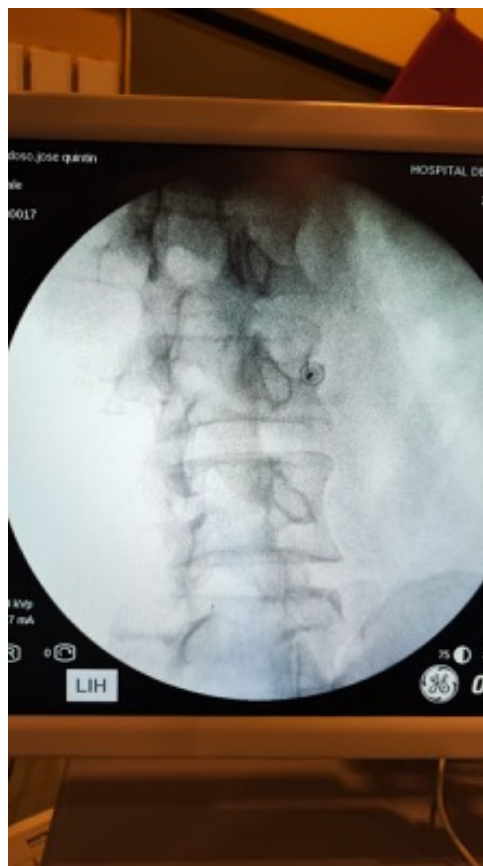Cuadro clínico de dolor: Paciente acude a consulta con dolor severo en cara interna de extremidad inferior derecha. Lo define como urente, quemante. Cuenta pesadez, hinchazón y cambios de coloración. El dolor se agrava con la deambulación y la bipedestación, aliviándose con la elevación de la extremidad. Empeora a lo largo del día dificultándole el descanso nocturno. En la exploración se objetiva edema, hiperalgesia y alodinia en cara interna de la extremidad. Con el diagnóstico de síndrome postrombótico se comienza tratamiento con parches de capsaicina; no efectivos. Hacemos bloqueo y posterior radiofrecuencia pulsada de safeno derecho ecoguiado; mejoría del dolor durante 3-4 meses. Dada la pérdida de eficacia de la técnica, se ofrece bloqueo simpático lumbar derecho y posterior ablación por radiofrecuencia. Se realiza bloqueo diagnóstico a nivel de L3 guiado por fluoroscopia. Se confirma posición de la aguja con 5 ml de contraste. Se utilizan 5 ml de levobupivacaina 0,25 %. Se objetiva cambio de tempe-

ratura tras técnica. Dada la mejoría clínica significativa se decide ablación por radiofrecuencia que se realiza a nivel L2, L3 y L4 derechos. Tras estimulación sensorial a 50 Hz y 1 V y estimulación motora a 2 Hz y 2 V negativas, llevamos a cabo ablación por radiofrecuencia a 80 grados y 90 segundos. Descenso de dolor a leve/moderado.

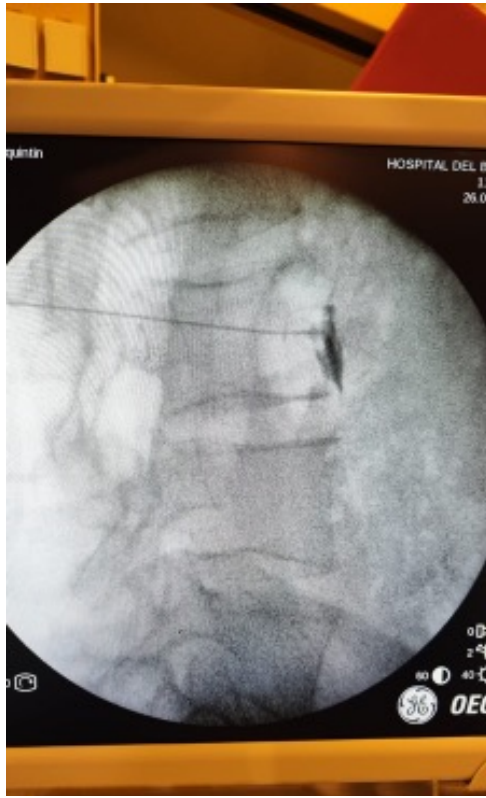
Conclusiones: El síndrome postrombótico es una causa de dolor severo incapacitante en la extremidad afectada. La ablación por radiofrecuencia del simpático lumbar puede ser un tratamiento efectivo para pacientes con síndrome postrombótico refractarios a tratamiento convencional.

Bibliografía:

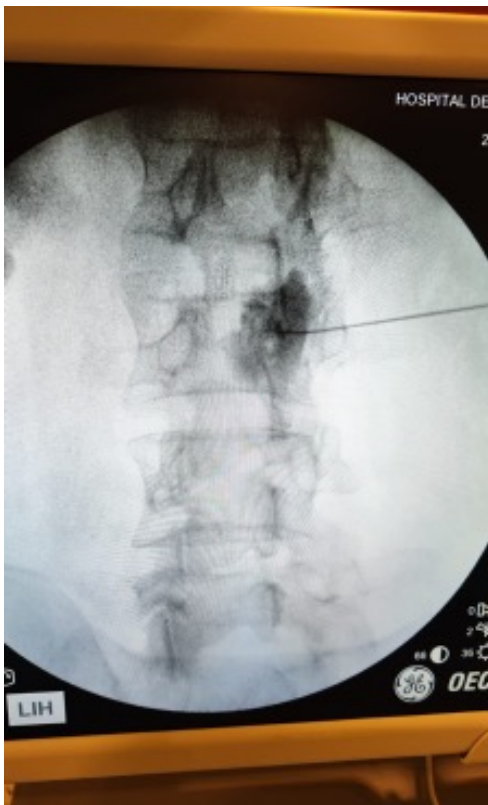1. Stogicza AR, Mansano AM, Trescot AM, Staats PS, editores. Interventional pain, <https://doi.org/10.1007/978-3-030-31741-6-18>.
2. Raji PP. Percutaneous block and lesioning of the lumbar sympathetic ganglia. En: Raji PP, Erdine S, editores. Pain-relieving procedures: The illustrated guide. Chichester: Wiley-Blackwell; 2012.p.302-8.
3. Kahn SR. The post-thrombotic syndrome. Hematology Am Soc Hematol Educ Program. 2016;2016(1):413-8. DOI: 10.1182/asheducation-2016.1.413.
4. Farrell JJ, Sutter C, Tavri S, Patel I. Incidence and interventions for post-thrombotic syndrome. Cardiovasc Diagn Ther. 2016;6(6):623-31. DOI: 10.21037/cdt.2016.11.22.



Adjunto 1.



Adjunto 2.



Adjunto 3.

ID-30 GESTIÓN ORGANIZATIVA DE UNA UNIDAD DE DOLOR TERRITORIAL (UD-CHV) NIVEL II

ORGANIZATIONAL MANAGEMENT OF A LEVEL-II TERRITORIAL PAIN MANAGEMENT UNIT (UD-CHV)

Mercedes Jiménez Villa¹, Isabel Bruy Rapior², Miquel Marín Moya², Sonia Montoro Naranjo², M.^a Teresa Vila Montanyà², Marta Lacambra Basil²

¹Consorti Hospitalari Vic- Hosp. Univ. Vic. ²Consorti Hospitalari Vic

Temática: Gestión.

Palabras clave: Gestión, UD, territorial.

Introducción: La UD-Hosp.Univ.Vic (HUV) del Consorci Hospitalari Vic (CHV), gestiona y cubre diversos centros y la comarca de Barcelona de Osona-Lluçanès(O-LI). A finales-2023, la Alianza territorial, agregó la comarca del Ripollès(R). La UD-CHV(nivel-II) atiende derivaciones (AP e internas) de aprox. 200.000 hab. con escaso acceso a Nivel-3 (BCN) y limitación de recursos.

Objetivos: Innovar en la gestión/coordinación de la UD ante restricción económico-profesional, con cambios organizativos, para cubrir necesidades reales de demanda y prioridad, optimizando recursos.

Material y método: -Comarcas: O-LI (1Hosp.+40 centros+20 CAP+2 sociosanitarios) y R (8 CAP+ 1 hospital-nivel1). Población diana: 167.506 hab.(O-L)+25.449 hab.(R). Gran demanda raquis (población anciana). -UD: 3 facultativos especialistas (F)+4 enfermeras avanzadas en dolor (IPAs). 1F+2IPAs diarios. Demanda anual (O-LI)/1ª visita = 790. Incremento visitas 2022-2023 = +128,6 %. Se añade, 2023-24: demanda-R. Método: -Comisión territorial UD/AP (1UD+5AP): protocolos y consenso para demanda-1ª visita/sucesivas, criterios/requisitos/circuitos y formación continuada en CAPs. -Filtraje telefónico de derivación (2IPA+1F de UD): revisa derivación, Hª CIª-compartida, pruebas, tratamiento y entrevista telefónica al paciente (cuestionario de dolor/limitación). Adecua demanda y establece prioridad "real". -Visitas médica-NP postfiltraje: respuesta rápida a AP (alerta de notificación on-line + informe denegación/recomendaciones). -Comité de raquis multidisciplinar = "ventana de entrada única" para raquis desde AP (RHB,COT-raquis, UD, Reumatología, S.Mental, Radiodiagnóstico, Gestión-clientes). -Unitat Funcional Territorial d'Osona de raquis (UFR) = Comité-Raquis (HUV) +14 representantes (agrupación/zona de CAPs). Reunión presencial HUV/on-line 1vez/mes. Comenta casos concretos, dudas, consensua decisión/estrategia y techos terapéuticos. Visita "valorada" para UD desde UFR (menor tiempo agendado). -Formación: IPAs: educación al paciente en salud/dolor y enfermería (CAPs y estudiantes). F: formación a AP, MIRs, estudiantes y difusión interna/externa (criterios, protocolos, circuitos). -Autogestión de agendas -Demanda-Ripollès: 1F de UD-CHV

asistencial/coordinador (1d/sem.) a Cl^oDolor-Hosp.Ripollès (visita+técnicas allí mismo). Igual "ventana única".

Resultados: -Osona-Lluçanès 2023: incremento demanda = +128,6 % (1^a visita médica (823 pac.). Incremento visitas = +148,8 %. -Filtraje-derivación = > 98 % solicitudes (757 solicitudes +66 anuladas). Mayor adecuación de demanda, comunicación directa al paciente y <tiempo 1^a visita + informe-médico on-line al derivador. Filtraje + visita rápida desde UFR (incremento = +14,9 % (OD y pruebas realizadas). -Espera (dic-23): 1^a "preferente" fuera término (> 1m) = 0 pac. Presencial-ordinarias = 1-4m. Espera-filtraje ordinaria = 84 pac. (36 d). -Ripollès: atención-Cl^oDolor del centro sin incremento significativo de espera a UD-CHV. -Reducción de "preferentes" (reales) en > 50 %. Retorno de 3/10 = falta de criterio. -"Ventana única"(UFR) = menos interderivaciones/esperas múltiples/duplicidades. -Acompañamiento telefónico: evita presenciales innecesarias y detecta prioridades.

Conclusiones: La gestión y coordinación de UD-II públicas/territoriales fuera del área de BCN-capital, con muchos menos recursos y excesiva demanda, obliga a cambios para atender la necesidad y prioridad real poblacional, optimizando, consensuando (inter/multidisciplinaridad) y concienciando/formando profesionales y pacientes en la gestión transversal del síntoma-dolor.

Bibliografía:

1. Model d'Atenció al Dolor Crònic a Catalunya: Maneig del pacient amb dolor neuropàtic a l'atenció primària. Criteris de Planificació de les Unitats de Dolor. Plans Estratègics d'Ordenació de Serveis. Generalitat de Catalunya. Departament de Salut. 2010. Disponible en: <http://www.gencat.cat/salut/depssalut/html/ca/dir3531/doc33702.html>
2. Proyecto Pain Proposal en Cataluña: Línies estratègiques de planificació sanitària del Departament de Salut de la Generalitat de Catalunya (2007-10).
3. Pla Director de les malalties reumàtiques i de l'aparell locomotor. Generalitat de Catalunya. Departament de Salut. 2017-2019.

Temática: Sin conflicto de intereses.

ID-31 NEURALGIA DEL NERVIU CUTÀNEO FEMORAL POSTERIOR (NCFP): UNA ENTIDAD DESCONOCIDA

POSTERIOR FEMORAL CUTANEOUS NERVE (PFCN) NEURALGIA: AN UNRECOGNIZED CONDITION

David Bande Julián, Luis Moltó García, Olga Comps Vicente, Uxia Rodríguez Rivas, Elisabeth del Amo Laforga, Xavier Santiveri Papiol

Hospital del Mar

Temática: Tratamiento intervencionista – Medicina regenerativa.

Palabras clave: Neuralgia, dolor pélvico.

Introducción: El NCFP inerva parte de la zona del periné (rama perineal) y la zona subglútea y parte posterior del muslo (ramas cluneales inferiores).

Objetivos: Exponer a través de tres casos clínicos el manejo de la neuralgia del NCFP.

Material y método: Recogida de 3 casos clínicos diagnosticado de neuralgia del NCFP. Se recogieron datos demográficos, historia clínica, anamnesis, exploración física, Intensidad del dolor mediante la Escala Verbal Numérica (EVN). Se les realizó un bloqueo diagnóstico y posteriormente siendo este efectivo se aplicó radiofrecuencia pulsada (RFP) (42oC 360 segundos) guiada por TAC sobre el NCFP. Se volvió a visitar al paciente a los 2 y 6 meses.

Resultados: La edad de los pacientes estaba comprendida entre los 50-60 años. Dos mujeres y un hombre. Dos presentaron afectación del lado izquierdo y uno lado derecho. Respecto a la localización del dolor: dos pacientes presentaban dolor en la zona del pliegue glúteo con irradiación a parte posterior del muslo y zona perianal ipsilateral. El otro paciente solo presentaba dolor en la zona del pliegue glúteo y en la parte posterior de la pierna. El dolor empeoraba con la sedestación y mejoraba con la bipedestación. Ninguno expresó afectación de la esfera sexual. Presentaban síntomas neuropáticos acompañantes en forma de rampas, quemazón y descargas eléctricas en las zonas descritas. El dolor valorado según la EVN fue de 7-9. El tiempo de evolución fue de 15-20 meses. En un primer momento se habían realizado diferentes tipo de bloqueos (pudendo, piramidal, inserción de isquiotibiales) sin mejoría. Finalmente, ante la sospecha de posible afectación del NCFP, se realizó el bloqueo diagnóstico: dos del NCFP guiados por TAC (aquellos con afectación de la rama cluneal inferior y perianal) y otro guiado por ecografía bloqueando únicamente las ramas cluneales inferiores. Los tres pacientes refirieron mejoría del dolor de ≥ 60 % según la EVN tras el bloqueo. Se realizó RFP guiada por TAC a los tres pacientes. En las visitas de seguimiento (2 y 6 meses) persistía la mejoría del dolor de ≥ 60 % respecto el dolor inicial según la EVN.

Conclusiones: Los pacientes que presentan dolor crónico perineal y glúteo son, en ocasiones de difícil diagnóstico. La neuralgia del NCFP es una entidad desconocida que se puede confundir con otras patologías. Su diagnóstico se basa en una correcta anamnesis e historia clínica y hay que pensar en ella cuando han fallado otros bloqueos diagnósticos previos.

Bibliografía:

1. Ploteau S, Salaud C, Hamel A, Robert R. Entrapment of the posterior femoral cutaneous nerve and its inferior cluneal branches: Anatomical basis of surgery for inferior cluneal neuralgia. *Surg Radiol Anat.* 2017;39(8):859-63. DOI: 10.1007/s00276-017-1825-z.
2. Kasper JM, Wadhwa V, Scott KM, Chhabra A. Clunealgia: CT-guided therapeutic posterior femoral cutaneous nerve block. *Clin Imaging.* 2014;38(4):540-2. DOI: 10.1016/j.clinimag.2014.02.017.

ID-32 INFILTRACIÓN DE TOXINA BOTULÍNICA EN DOLOR CRÓNICO SECUNDARIO A SÍNDROME MIOFASCIAL DEL PIRAMIDAL

BOTULINUM TOXIN INFILTRATION IN CHRONIC PAIN SECONDARY TO PIRIFORMIS MYOFASCIAL SYNDROME

Romina Kaplan Rubinstein, Miriam Coret Moya, Samanta Cuñat Montesinos, David Boquera Albert, Giorgio Garofalo, María Ángeles Martínez

Fundación IVD valencia

Temática: Tratamiento intervencionista – Bloqueos.

Palabras clave: Síndrome del músculo piriforme, infiltración, toxina botulínica, lumbalgia aguda

Introducción: Las fracturas pélvicas producidas por estrés tras radioterapia pueden provocar dolor tanto por la propia fractura como por la afectación muscular secundaria a contractura muscular; una buena exploración y anamnesis nos permiten realizar un correcto diagnóstico diferencial, ante sospecha de síndrome piramidal, la infiltración con toxina botulínica es una buena alternativa a los tratamientos convencionales analgésicos.

Motivo de consulta: Paciente con lumbociatalgia crónica y dolor en glúteo izquierdo con mala respuesta a tratamiento médico.

Antecedentes personales: Antecedentes de carcinoma epidermoide de cérvix tratado con quimioterapia y radioterapia hace 13 años, no antecedentes quirúrgicos de interés. Tratamiento habitual con parches de fentanilo transdérmico 25 mcg y gabapentina 300 mg cada 8 horas.

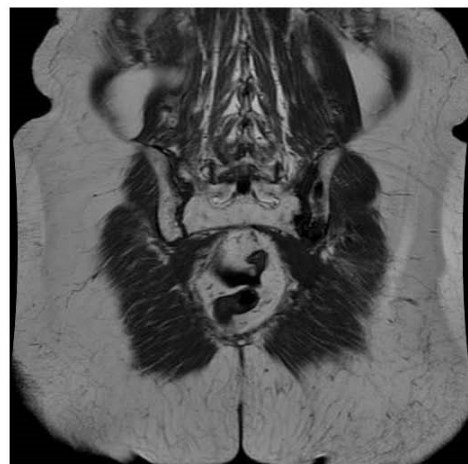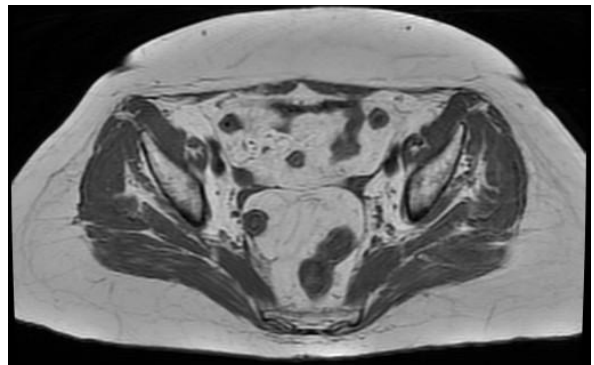
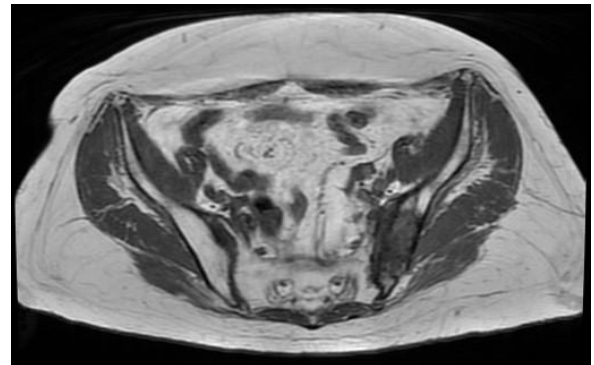
Cuadro clínico de dolor: Mujer de 70 años remitida a la unidad del dolor por presentar desde hace seis meses dolor lumbar bajo y sacroiliaco izquierdo de tipo mecánico. Dolor en glúteo izquierdo que empeora con la sedestación prolongada, acompañado de parestesias en la región posterior del muslo izquierdo. EVA 8/10. DN4 4/10. Se solicita RMN lumbo-sacra objetivando fracturas de stress en ambas alas sacras, línea de fractura en el iliaco izquierdo, fractura vertebral L5 secundarias a radioterapia. A la exploración se objetiva dolor a la palpación en zona lumbar baja, dolor a punta de dedo en articulaciones sacroiliacas. Dolor en glúteo izquierdo que empeora con la palpación, maniobra de Pace y Freiberg positivas, Lassege negativo. Tras el diagnóstico de dolor secundario a fracturas óseas por estrés y sospecha de afectación del músculo piramidal se decide realizar técnica intervencionista ecoguiada, utilizando sonda convexa y referencias anatómicas, tras comprobar localización y movimiento del músculo piramidal, se procede a infiltración de 40 U de toxina botulínica tipo A intramuscular. Se realiza control al mes objetivando mejoría clínica EVA post-procedimiento 1/10. A los tres meses la paciente presentaba solo dolor en zona lumbar baja, pudiendo iniciar fisioterapia, ejercicios adaptados y disminuir dosis analgésicas.

Conclusiones: El síndrome piramidal puede estar producido por contracturas del músculo piramidal, asociado a inflamación o edema y compresión secun-

daria del nervio ciático. En este caso, objetivamos afectación ósea que podría explicar parte del cuadro clínico del dolor que presenta la paciente, aunque la exploración nos orienta más hacia una afectación de origen muscular. Las infiltraciones musculares con toxina botulínica permitieron a la paciente disminuir la dosis de analgesia utilizada, así como mejorar la calidad de vida de la paciente en un periodo más prolongado.

Bibliografía:

1. Correa González N, Macías Corbacho A. Síndrome piramidal. A propósito de un caso. SEMERGEN. 2008;34(3):156-9.
2. Ruiz JL, Alfonso I, Villalón J. Síndrome del músculo piramidal. Diagnóstico y tratamiento. Presentación de 14 casos. Rev Esp Cir Ortop Traumatol.2008;52:359-65.



ID-34 REAL-WORLD PAIN RELIEF OUTCOMES IN PATIENTS USING FAST-ACTING SUB-PERCEPTION THERAPY (FAST-SCS): A MULTICENTER EUROPEAN STUDY

RESULTADOS DEL ALIVIO DEL DOLOR EN EL MUNDO REAL EN PACIENTES QUE UTILIZAN TERAPIA DE SUBPERCEPCIÓN DE ACCIÓN RÁPIDA (FAST-SCS): UN ESTUDIO MULTICÉNTRICO EUROPEO

M. Ángeles Canos

¹University and Polytechnic Hospital La Fe, Valencia, Spain

Temática: Tratamiento intervencionista – Neuroestimulación.

Palabras clave: Subperception SCS, surround inhibition, fast-acting SCS.

Introducción: Traditional Spinal Cord Stimulation (SCS) modalities that achieve sub-perception analgesia require patients to often wait hours or even days until pain relief is fully realized. A recent study however has demonstrated that quicker analgesic onset is possible using a new subthreshold-based SCS modality called Fast-Acting Sub-Perception Therapy (FAST) (1). Achieving rapid onset of pain relief offers a substantial advantage for patients and providers alike when using FAST-SCS in the real-world clinical setting.

Objetivos: Here, we report the outcomes of real-world patients who preferred FASTSCS for chronic pain in a European-based, multicenter, observational study.

Material y método: This is an international, multicenter, observational case-series of patients permanently implanted with a FAST-enabled SCS system (Boston Scientific, Marlborough, MA USA) to treat chronic pain as part of an ongoing assessment of real-world outcomes of SCS for chronic pain based on retrospective chart review (Clinicaltrials.gov identifier:NCT01550575). All analyzed patients were programmed using novel FAST (i.e., biphasic-symmetric waveform at 90 Hz; pulse width: 160-260 μ s). Demographic information, pain location, surgical history, medical history were collected for all subjects. In addition, Numeric Rating Scale (NRS) scores and Percent Pain Relief (PPR) were collected as part of the chart review.

Resultados: To date, 139 patients have been assessed out to a mean follow-up duration of 501 \pm 427.7 days. Baseline mean NRS pain score in this current cohort was determined to be 7.9 \pm 1.2. A 5.0 \pm 2.4-point improvement ($p < 0.0001$) in overall pain was reported at mean last follow-up ($n = 139$). Sixty-seven percent of those had a pain score of 3 or less. A 5.1-point improvement was noted (from 7.9 to 2.7, $n = 73$) in patients with baseline and 1-year follow-up. Similarly, a 5.9-point improvement at 2-years was noted (from 8.1 to 2.2, $n = 17$). Assessment of quality of life (EQ-5D-5L) and Disability (Oswestry Disability Index) demonstrated substantial improvement compared to baseline measurements. Additional updates in data to be presented.

Conclusiones: Data from this multicenter, real world, observational, clinical case series demonstra-

te sustained improvement of chronic pain in patients who preferred FAST-SCS for up to mean last follow up of 1.3-years. Among the subset of patients with data available up to 2-years, a similar trend was noted (5.5-point improvement). A methodology that allows for near immediate pain relief following activation of neurostimulative treatment represents an advancement that may further improve the outcomes and experience of patients who desire to use sub-perception-based SCS for relief of their chronic pain.

Bibliografía:

1. Metzger CS, Hammond MB, Paz Solis JF, Newton WJ, Thomson, SJ, Pei Y, et al. A novel fast acting sub perception spinal cord stimulation therapy enables rapid onset of analgesia in patients with chronic pain. *Expert Rev Med Devices*. 2021;18(3):299-306.

Financiación: This study is sponsored by Boston Scientific (Clinicaltrials.gov identifier:NCT01550575).

ID-35 PREFERRED WAVEFORMS AND OUTCOMES OF SPINAL CORD STIMULATION IN CRPS PATIENTS: A MULTICENTER REAL-WORLD OBSERVATIONAL STUDY

FORMAS DE ONDA PREFERIDAS Y RESULTADOS DE LA ESTIMULACIÓN DE LA MÉDULA ESPINAL EN PACIENTES CON CRPS: UN ESTUDIO OBSERVACIONAL MULTICÉNTRICO DEL MUNDO REAL

José Paz-Solís

Hospital Universitario La Paz, Madrid

Temática: Tratamiento intervencionista – Neuroestimulación.

Palabras clave: CRPS, surround inhibition, SCS waveforms.

Introducción: Spinal cord stimulation (SCS) is an established therapeutic option for patients with Complex Regional Pain Syndrome (CRPS) suffering from severe chronic pain. Recent SCS devices are versatile and offer multiple waveforms options with distinct mechanisms of action. One of them is a recently-developed fast-acting sub-perception therapy which acts on the surround inhibition mechanism and could be a valuable option for CRPS patients (1,2).

Objetivos: Here we report real-world long-term outcomes from a subset of over 80 CRPS patients who have been implanted with versatile SCS systems since 2016 and analyze their outcomes and waveform preferences.

Material y método: This is a consecutive, observational, multicenter case-series based an on-going, real-world evaluation of SCS outcomes for chronic pain (Clinicaltrials.gov: NCT01550575). All evaluated patients were implanted with an SCS device and documented data from their medical records were used to assess

their condition at baseline and post-implant follow-up visits. Data collection includes diagnosis and medical history, pain scores, and preferred SCS settings. All data were collected by site personnel, as per standard practice and without sponsor involvement.

Resultados: To date, the review of over 80 CRPS cases implanted with SCS has been performed, including 90 % de novo patients. Patients had a baseline pain score of 8.0, and the average follow-up after SCS implant is 3.2 years. Patients have all been implanted with SCS systems with versatile programming capabilities (standard rate, high rate, burst, combination therapy), and for half of them, recent devices could offer a new fast-acting sub-perception therapy. Overall outcomes at last follow-up (3.2 years after implant) show a reduction of pain scores by 3.7-point, and a large variety of waveform preferences: 30 % of the patients preferred the fast-acting sub-perception therapy, followed by combination therapies (22 %), standard rate SCS (18 %) and high-rate modalities (15 %). In patients preferring fast-acting sub-perception therapy, pain scores decreased by 4.7-point (average follow-up 281 days). 65 % of them had a profound response (76 %), with pain scores reduction from 8.3 to 2.0 [-6.3 point, average follow-up 313 days].

Conclusiones: Spinal cord stimulation is diverse and offers the possibility to use waveforms with different mechanisms of action. Such versatility could help personalize SCS therapy to specific pain conditions, and future research may help develop programming guidelines.

Bibliografía:

1. Wolanin MW, Schwartzman RJ, Alexander G, Grothusen J. Loss of surround inhibition and after sensation as diagnostic parameters of complex regional pain syndrome. *Neuroscience & Medicine*. 2012;3:344-53.
2. Schwartzman R. Deconstructing complex regional pain syndrome. *Pract Pain Manag*. 2010;10(2).

Financiación: Study is sponsored by Boston Scientific (Clinicaltrials.gov: NCT01550575).

ID-36 ASOCIACIÓN ENTRE ESTRÉS PERCIBIDO POR PROFESIONALES DE LA ABOGACÍA Y DOLOR CRÓNICO MUSCULOESQUELÉTICO: ESTUDIO OBSERVACIONAL TRANSVERSAL

ASSOCIATION BETWEEN STRESS AS PERCEIVED BY PATIENT ADVOCACY PROFESSIONALS AND CHRONIC MUSCULOSKELETAL PAIN: AN OBSERVATIONAL CROSS-SECTIONAL STUDY

Alexandra Alonso Sal¹, Daniel Rodríguez Prieto¹, Ana Isabel Nicolás Palmero¹, Emilio Proserpi Porta¹, Pedro José Madrigal Marquez², María Dolores Sosa Reina¹

¹Universidad Europea de Madrid. ²Universidad Europea de Canarias

Temática: Otros.

Palabras clave: Trastornos musculoesqueléticos, dolor, estrés laboral.

Introducción: El estrés laboral en los profesionales de la abogacía es muy común (1). Además, este estrés se ha relacionado con el desarrollo de dolores crónicos musculoesqueléticos, que son una causa común de discapacidad (2).

Objetivos: El objetivo de este estudio es evaluar la asociación del estrés percibido por profesionales de la abogacía y dolor crónico musculoesquelético.

Material y método: Se llevó a cabo un estudio transversal observacional entre los meses de enero a mayo de 2023. Los participantes del estudio debían ser abogados que entendieran el español. La variable estrés fue medida con la Escala de Estrés Percibido (PSS) y con el Cuestionario de Estrés Laboral (JSS). La variable dolor fue medida con el Inventario Breve sobre el Dolor y la escala EVA. El análisis estadístico se llevó a cabo utilizando el software SPSS Statistic 28 para el análisis. Se realizó el coeficiente de correlación de Spearman, fijándose el nivel de significación estadística en $p < 0,05$.

Resultados: Finalmente, se reclutaron 39 sujetos (22 mujeres y 17 hombres) con una edad media $39,8 \pm 11,2$. Los resultados muestran que, según el cuestionario PSS, las puntuaciones promedio de estrés fueron de $30,9 \pm 5,51$, lo que indica un nivel moderado de estrés. En cuanto al cuestionario JSS, los participantes informaron una severidad moderada del estrés en el trabajo, con un promedio de 4,7. Por otro lado 19 sujetos declararon tener dolor crónico musculoesquelético y 20 declararon no tenerlo. Se encontró un promedio de dolor de $5,44 \pm 2,35$ en la escala EVA, indicando una intensidad moderada de dolor en la muestra. Los promedios del Inventario Breve sobre el Dolor fueron de $10,5 \pm 10,1$ en la primera parte y $14,8 \pm 18,9$ en la segunda, indicando un nivel moderado de dolor e interferencia en la muestra examinada. Se encontró una correlación positiva moderada y estadísticamente significativa entre el dolor medido con el inventario breve de dolor y el estrés medido con el JSS (Spearman rho = 0,548; $p = 0,005$).

Conclusiones: Existe una correlación entre el estrés laboral y el dolor crónico musculoesquelético en profesionales de la abogacía.

Bibliografía:

1. Molina Pérez-Tomé S. Estudio sobre la salud y el bienestar de la abogacía española. Madrid (España): LEFEBVRE - Instituto de Salud Mental de la Abogacía Mental Health Institute of Legal Professions (ISMA-MHILP). 2019.
2. Buscemi V, Chang WJ, Liston MB, McAuley JH, Schabrun S. The role of psychosocial stress in the development of chronic musculoskeletal pain disorders: protocol for a systematic review and meta-analysis. *Syst Rev*. 2017;6(1):224.

ID-37 ACP CON DOLOR CRÓNICO, UNA MIRADA ENFERMERA: RESULTADOS

PATIENT-CENTERED CARE FOR CHRONIC PAIN, A NURSING VIEW: RESULTS

Mercedes Gasco Barrasa

FSM Hospital de Mollet

Temática: Otros.

Palabras clave: Dolor crónico, intervención enfermera, calidad asistencial.

Introducción: El dolor crónico es una entidad multidimensional y multifactorial que, como problema de salud prioritario, requiere de una atención integral y de un abordaje multidisciplinar y multimodal, enfocado a establecer un plan terapéutico, que permita a las personas retomar su vida personal, familiar, laboral y social. Dado que la gestión del dolor se ha convertido en un indicador relevante de buena práctica clínica y de calidad asistencial, es imprescindible un óptimo manejo del mismo desde una perspectiva multidisciplinar en el que la enfermera juega un importante papel (2)

Objetivos: General: Proporcionar cuidados integrales a las personas con dolor crónico, atendiendo a sus necesidades individuales, promoviendo el autocuidado, la autonomía y el afrontamiento, a pesar de las limitaciones derivadas de su situación de salud. Específicos: 1. Promover el modelo de atención centrada en la persona, mediante la realización de un plan de cuidados enfermero según el modelo de Virginia Henderson. 2. Promover el abordaje multimodal de las personas con dolor crónico, combinando estrategias farmacológicas y/o intervencionistas con estrategias no farmacológicas de eficacia probada en el manejo de este tipo de dolor. 3. Reducir las anulaciones el día de la realización del procedimiento invasivo. 4. Reducir el tiempo de espera entre la realización de la técnica y la visita sucesiva post-técnica.

Material y método: Análisis comparativo del impacto que las intervenciones enfermeras (Variable Independiente) tienen sobre algunos indicadores de Calidad de la UD (variables dependientes) antes y después de su implementación con la llegada de la enfermera a la UD.

Resultados: 1. En 2022, el 80 % de los pacientes recibieron atención multimodal, y una atención integral dentro de un plan de cuidados enfermero, que nos permite saber no solo si la técnica ha sido efectiva o no y/o la intensidad del dolor que sufren, sino también cómo afecta este a sus necesidades básicas y a sus AVD. 2. Se ha reducido el tiempo de espera para la visita sucesiva post-infiltración a 3 meses en el 2023, frente a 1 año de lista de espera en 2019, previo a la incorporación de la figura de la enfermera a la unidad. Así como el n.º de anulaciones del procedimiento el día programado para el mismo.

Conclusiones: Los resultados muestran los beneficios de la intervención enfermera en términos de eficiencia, no obstante, se hace necesario un estudio

continuado de la evolución de los datos que lo confirme, así como un nuevo estudio que permita objetivar su impacto sobre la satisfacción de las personas a las que cuidamos.

Bibliografía:

1. Calle JL de la, Abejón D, Cid J, Pozo C. del, Insausti J, López E. Estándares de calidad asistencial y catálogo de procedimientos de las unidades de dolor crónico. *Rev. Soc. Esp. Dolor.* 2010 [citado 24 Feb 2024];17(2): 114-33. Disponible en: http://scielo.isciii.es/scielo.php?script=sci_arttext&pid=S1134-80462010000200007&lng=es
2. Goberna Iglesias MJ, Mayo Moldes M, Lojo Vicente V. Gestión y actuación enfermera en la unidad de dolor crónico. *Rev. Soc. Esp. Dolor.* 2014 [citado 24 Feb 2024];21(1):50-8. Disponible en: http://scielo.isciii.es/scielo.php?script=sci_arttext&pid=S1134-80462014000100006&lng=es
3. Castillo-Bueno MD, Moreno-Pina JP, Martínez-Puente MV, Artiles-Suárez MM, Company-Sancho MC, García-Andrés MC, et al. Effectiveness of nursing intervention for adult patients experiencing chronic pain: A systematic review. *JB Libr Syst Rev.* 2010;8(28):1112-68. DOI: 10.11124/01938924-201008280-00001.
4. Mármol López MI, Miguel Montoya I, Montejano Lozoya R, Escribano Pérez A, Gea Caballero V, Ruiz Hontangas A. Impacto de las intervenciones enfermeras en la atención a la cronicidad en España. Revisión sistemática. *Rev. Esp. Salud Publica.* 2018 [citado 24 Feb 2024];92:e201806032. Disponible en: http://scielo.isciii.es/scielo.php?script=sci_arttext&pid=S1135-57272018000100501&lng=es
5. Morales-Fernandez A, Morales-Asencio JM, Canca-Sanchez JC, Moreno-Martin G, Vergara-Romero M; Group for Pain Management Hospital Costa del Sol Members. Impact on quality of life of a nursing intervention programme for patients with chronic non-cancer pain: An open, randomized controlled parallel study protocol. *J Adv Nurs.* 2016;72 (5): 1182-90.
6. Morales Fernández A. Impacto en la calidad de vida de un programa de intervención enfermera en pacientes con dolor crónico no oncológico. [Tesis doctoral]. Málaga: Universidad de Málaga; 2016. Recuperado a partir de: https://riuma.uma.es/xmlui/bitstream/handle/10630/16231/TD_MORALES_FERNANDEZ_Angeles.pdf?sequence=1&isAllowed=y
7. Cristóbal Domínguez E. Intervenciones de enfermería para pacientes adultos con dolor crónico. *Ene.* 2016 [citado 24 Feb 2024];10(1). Disponible en: http://scielo.isciii.es/scielo.php?script=sci_arttext&pid=S1988-348X2016000100011&lng=es
8. Torralba A, Miquel A, Darba J. Situación actual del dolor crónico en España: iniciativa "Pain Proposal". *Rev. Soc. Esp. Dolor.* 2014 [citado 24 Feb 2024];21(1):16-22. Disponible en: http://scielo.isciii.es/scielo.php?script=sci_arttext&pid=S1134-80462014000100003&lng=es
9. Bermúdez Castro MA. Aceptación y calidad de vida en personas con dolor crónico: factores terapéuticos, Mindfulness y autocompasión desde una perspectiva cualitativa. [Tesis doctoral]. Madrid: Universidad Autónoma de Madrid; 2021. Recuperado a partir de: https://repositorio.uam.es/bitstream/handle/10486/699743/bermudez_castro_marce_andrea.pdf?sequence=1&isAllowed=y

ID-40 RADIOFRECUENCIA PULSADA DE NERVIOS INTERCOSTALES EN NEURALGIA POSTMASTECTOMÍA

PULSED RADIOFREQUENCY TREATMENT OF INTERCOSTAL NERVES IN POST-MASTECTOMY NEURALGIA

Eduardo Méndez Franganillo, Sergio Núñez Moreno, María Rosario Tato Arias, Natalia Riego del Castillo, José Luis Rodríguez Soto

Hospital El Bierzo

Temática: Tratamiento intervencionista – Radiofrecuencia.

Palabras clave: Neuralgia posmastectomía, dolor neuropático, radiofrecuencia pulsada, alto voltaje.

Introducción: El síndrome doloroso crónico posmastectomía es una entidad relativamente frecuente (Incidencia 11-57 %, 5-10 % si es severo) producida por una lesión del nervio intercostobraquial y/o intercostales tras la disección a nivel axilar de la mama. El dolor se presenta con intensidad moderada-severa con componente neuropático (en el 65 % de los casos con ardor, descargas y parestesias) y puede llegar a interferir negativamente en la calidad de vida de la paciente.

Motivo de consulta: Dolor neuropático en región mamaria izquierda tras mastectomía radical.

Antecedentes personales: Mujer 38 años. No AMC. Carcinoma ductal de mama bilateral. IQx previas: Mastectomía bilateral con BSGC bajo anestesia general con Bloqueo BRILMA bilateral.

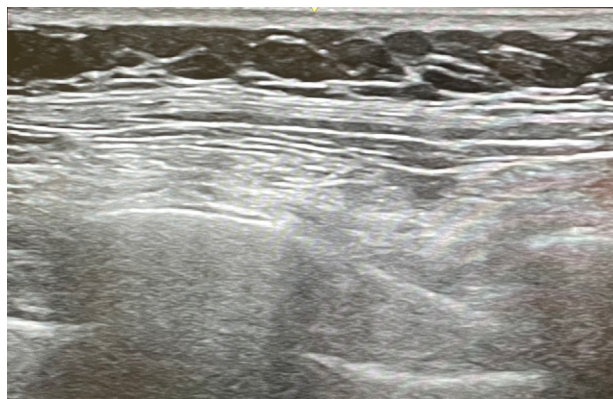
Cuadro clínico de dolor: La paciente tras mastectomía bilateral por carcinoma de mama bilateral comienza con cuadro de dolor en mama y axila izquierdas con claro componente neuropático correspondiente a dermatomas T4 y T5 y EVA de 8-9. Se realiza BRILMA ecoguiado izquierdos, se colocan 2 parches de Capsaicina 179 mg y se pauta Pregabalina VO 75 mg 1-0-1 y Amitriptilina VO 10 mg 0-0-1. Ante nula mejoría con el tratamiento realizado se decide realizar radiofrecuencia pulsada de nervios intercostales izquierdos. Se realizan dos lesiones por cada nivel metamérico (T4 y T5) de radiofrecuencia pulsada a alto voltaje 85 V de 3 minutos cada una. Tras la técnica se administra una mezcla de Trigon 80 mg y levobupivacaína. La paciente 2 semanas después tras realización de la técnica descrita refiere una disminución del EVA a 4-5 sin disminución de la región dolorosa.

Conclusiones: La radiofrecuencia pulsada a alto voltaje sobre nervios intercostales puede ser un tratamiento efectivo a la hora de atenuar/disminuir el dolor producido por la neuralgia posmastectomía.

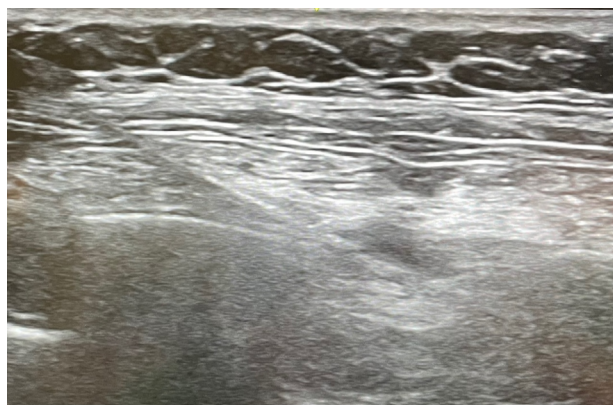
Bibliografía:

1. Alcántara-Montero A, González-Curado A. Consenso para la definición del síndrome de dolor post-mastectomía. Rev. Soc. Esp. Dolor. 2018;25(5):305-6. DOI: 10.20986/resed.2016.3510/2016.

2. Jung BF, Ahrendt GM, Oaklander AL, Dworkin RH. Neuro-pathic pain following breast cancer surgery: Proposed classification and research update. Pain. 2003;104:1-13. DOI: 10.1016/S0304-3959(03)00241-0.
3. Couceiro TC, Valença MM, Raposo MC, Orange FA, Amorim MM. Prevalence of postmastectomy pain syndrome and associated risk factors: A cross-sectional cohort study. Pain Manag Nurs. 2014;15(4):731-7. DOI: 10.1016/j.pmn.2013.07.011.
4. Mayo M, Fernández T, Illodo G, Carregal A, Goberna M. Incidencia del síndrome posmastectomía. Análisis retrospectivo. Rev. Soc. Esp. Dolor. 2020;27(4):246-51. DOI: 1020986/resed20203797/2020.



Adjunto 1.



Adjunto 2.

ID-41 PAPEL DE LOS NOCICEPTORES C Y DE LAS CÉLULAS INMUNITARIAS EN EL DOLOR POSTOPERATORIO EN EL RATÓN

ROLE OF C-NOCICEPTORS AND IMMUNE CELLS IN POSTOPERATIVE PAIN IN MICE

María Robles Funes, Miriam Santos Caballero, Makeya Abduljabbar Hasoun, Miguel Ángel Huerta Martínez, Rafael González Cano, Enrique José Cobos del Moral

Universidad de Granada

Temática: Ciencias básicas.

Palabras clave: Laparotomía, dolor postoperatorio, nociceptores C, células inmunitarias.

Introducción: Más de la mitad de los pacientes posquirúrgicos sufren dolor en el periodo postoperatorio inmediato, a pesar del tratamiento analgésico (1). Es necesario entender la fisiopatología de este tipo de dolor para mejorar su tratamiento. Las células inmunitarias sensibilizan a los nociceptores en varios tipos de dolor (2). No se conoce cuáles son los nociceptores más relevantes en el dolor postoperatorio o la participación de las células inmunitarias en este tipo de dolor. Dado que la laparotomía es el primer paso de las cirugías abdominales, estudiar el dolor inducido por este proceso quirúrgico en ratones podría ayudar a su comprensión.

Objetivos: Caracterizar el dolor postoperatorio inducido por una laparotomía en el ratón.

Material y método: Los experimentos se realizaron en ratones hembra CD-1. La laparotomía consistió en una incisión horizontal de 1,5 cm, en la piel, la capa muscular y en el peritoneo. Se estudiaron tres facetas del dolor postoperatorio: alodinia táctil en abdomen, empleando el test de von Frey en una zona cercana (2 mm) a la lesión, dolor en reposo, analizando las expresiones faciales de los ratones mediante un algoritmo de visión artificial, y el dolor inducido por el movimiento evaluando la actividad exploratoria de los animales. También se estudió el reclutamiento de células inmunitarias al lugar de la lesión utilizando citometría de flujo FACS (Fluorescent Activated Cell Sorter).

Resultados: Se observó que los cursos temporales variaban dependiendo de la faceta del dolor postoperatorio explorado, persistiendo más en el tiempo la alodinia táctil que el dolor en reposo y el dolor inducido por el movimiento. El tratamiento con olcegepant (8-16 mg/kg), un antagonista del CGRP, el neurotransmisor por excelencia de los nociceptores peptidérgicos, disminuyó completamente y de manera dosis dependiente la alodinia mecánica, aunque sin alterar el dolor en reposo o en movimiento. El tratamiento con gefapixant (8-16 mg/kg), un inhibidor P2X3, el cual se localiza en nociceptores no peptidérgicos, inhibió totalmente la alodinia mecánica y el dolor en reposo de manera dosis dependiente, sin alterar el dolor en movimiento. La inhibición de la infiltración neutrofílica (el tipo inmunitario predominante en el postoperatorio inmediato) mediante un anti-Ly6G, no alteró la alodinia táctil, mientras que eliminó completamente el dolor en reposo y en el dolor inducido por el movimiento.

Conclusiones: Los mecanismos de las distintas facetas del dolor posquirúrgico son diferentes. Es importante considerar esto para el desarrollo de nuevos analgésicos para el tratamiento del dolor postoperatorio.

Bibliografía:

- Rose J, Weiser TG, Hider P, Wilson L, Gruen RL, Bickler SW. Estimated need for surgery worldwide based on prevalence of diseases: A modelling strategy for the WHO Global Health Estimate. *Lancet Glob Health*. 2015;3 Suppl 2(Suppl

2):S13-20.

- Ruiz-Cantero MC, González-Cano R, Tejada MÁ, Santos-Caballero M, Perazzoli G, Nieto FR, et al. Sigma-1 receptor: A drug target for the modulation of neuroimmune and neuroglial interactions during chronic pain. *Pharmacol Res*. 2021;163:105339.

Financiación: Junta de Andalucía (CTS-109), Agencia Estatal de Investigación (10.13039/501100011033; PID2019-108691RB-100) y contrato FPI (PRE2020-096203).

ID-43 MANEJO DEL PACIENTE CON CEFALEA POSTPUNCIÓN DURAL (CPPD), TRAS IMPLANTE DE DISPOSITIVO INTRATECAL

MANAGEMENT OF A PATIENT WITH POST-DURAL PUNCTURE HEADACHE (PDPH) AFTER IMPLANTATION OF AN INTRATHECAL DEVICE

Martha Cristina Melo Cruz¹, Pau Robles Simón¹, Lizbeth Cañas Lucero², Laia Rosés Alvarez¹, M. Mercè Genové Cortada¹, Marta Ferrandiz¹

¹Hospital de la Santa Creu i Sant Pau, Barcelona.

²Hospital Angéles Clínica Londres, Ciudad de México México

Temática: Tratamiento intervencionista – Infusión intratecal.

Palabras clave: Cefalea, parche-hemático, implante intratecal.

Introducción: Es difícil estimar la incidencia de cefalea post punción dural (CPPD) en los pacientes sometidos a colocación de dispositivos intratecales por los escasos casos reportados en la literatura, se cree que podría alcanzar un 23 % de incidencia. No hay suficiente evidencia sobre la conducta a seguir en cuanto a técnica analgésica idónea, profilaxis antibiótica, o complicaciones específicas en pacientes con dispositivo intratecal y proceso oncológico diseminado de base.

Motivo de consulta: Cefalea tras implante de dispositivo intratecal

Antecedentes personales: Mujer de 47 años sin antecedentes de interés, diagnosticada de una doble neoplasia sincrónica (angiosarcoma esplénico con metástasis hepáticas y adenocarcinoma de mama con metástasis pulmonares). Presenta dolor abdominal mal controlado a pesar de tratamiento con morfina de liberación prolongada (MST 60 mg/12 h) y rescates de morfina de liberación rápida, por lo que se decide implante dispositivo intratecal en noviembre de 2023, sin incidencias.

Cuadro clínico de dolor: La paciente desarrolla a las 48h cuadro de cefalea fronto-occipital intensa (EVN 10/10), acompañada de rigidez nuca, náusea, tinnitus y plenitud ótica, que aumenta a la sedestación, sin otra focalidad neurológica. Bajo orientación de CPPD, se inicia tratamiento farmacológico con AINE y cafeína oral sin mejoría, por lo que se realiza en primer

lugar infiltración de nervio occipital mayor bilateral con mejoría parcial. Finalmente, se decide realizar parche hemático epidural (PHE) de sangre autóloga bajo control radiológico, administrando profilaxis antibiótica. La paciente presenta una mejoría clínica a las 12 horas post procedimiento con disminución significativa de la sintomatología, pudiéndose dar de alta hospitalaria al día siguiente.

Conclusiones: A pesar de que el gold standard en el tratamiento de la CPPD sigue siendo el parche hemático epidural, su realización en pacientes oncológicos se ha debatido en la literatura actual. Puede generar dudas debido al riesgo de propagación de células neoplásicas, pero el mayor temor sigue siendo infección del SNC y consecuentemente del dispositivo intratecal al tratarse de pacientes inmunocomprometidos. En nuestro caso la realización de PHE resultó efectiva sin eventos adversos tras el procedimiento. Es necesario la descripción de casos para valorar la mejor conducta a seguir, y la elaboración de un protocolo específico en estos pacientes dada la creciente implantación de dispositivos, teniendo en cuenta que la CPPD no es una complicación despreciable según las referencias en la literatura.

Bibliografía:

1. Uppal V, Russell R, Sondekoppam RV, Ansari J, Babre Z, Chen Y, et al Evidence-based clinical practice guidelines on postdural puncture headache: a consensus report from a multisociety international working group. *Reg Anesth Pain Med.* 2023. DOI: 10.1136/rapm-2023-104817.
2. Berger AA, Urits I, Hasoon J, Viswanath O, Yazdi C. Caudal epidural blood patch for the treatment of persistent postdural puncture headache following intrathecal pump placement in a patient with lumbar instrumentation. *Anaesthesiol Intensive Ther.* 2021;53(2):187-9. DOI: 10.5114/ait.2021.104369.

Financiación: No contamos con financiación.

ID-44 TECH2MATCH: COMBINACIÓN DE TECNOLOGÍAS PARA MEJORAR LA SALUD Y LA CALIDAD DE VIDA DE LAS PERSONAS QUE SUFREN DOLOR - EDUCAR A LOS FUTUROS PROFESIONALES SANITARIOS

TECH2MATCH: A COMBINATION OF TECHNOLOGIES TO IMPROVE THE HEALTH AND QUALITY OF LIFE OF PEOPLE WITH PAIN, TO EDUCATE FUTURE HEALTH CARE PROFESSIONALS

Héctor Beltrán Alacreu, Diego Serrano-Muñoz, Juan Manuel Carmona Torres, José Alberto Laredo Aguilera

Universidad de Castilla-La Mancha

Temática: Otros.

Palabras clave: Manejo del dolor, tecnología, competencias digitales, curso masivo online.

Introducción: La tecnología es una parte indispensable del sistema de atención médica en los países europeos. Sin embargo, la literatura científica indica que las habilidades del personal de atención médica no se actualizan sobre el uso de tecnologías para abordar a los pacientes. Todavía existe una falta de implementación de tecnología relevante y una falta de conocimiento para usar tecnologías en relación con la práctica profesional. Trabajar con tecnología en escenarios reales familiarizará a los estudiantes con ella, perderán el miedo a las nuevas tecnologías y adquirirán más conocimientos sobre cómo integrarlas.

Objetivos: TECH2MATCH tiene como objetivo desarrollar un curso de 5 ECTS para fortalecer e incrementar las habilidades digitales y competencias tecnológicas entre los futuros profesionales de la salud.

Material y método: TECH2MATCH se divide en paquetes de trabajo (WP): 1) analizar las habilidades tecnológicas y competencias que necesitarán los futuros profesionales de la salud; 2) definir y diseñar marcos para el aprendizaje combinado, escenarios de la vida real y la formación de profesores; 3) desarrollar el aprendizaje combinado, los escenarios de la vida real y el curso en línea masivos y abierto (xMOOC); y 4) pilotar, refinar e implementar el aprendizaje combinado, los escenarios de la vida real y el xMOOC en cada institución asociada

Resultados: WP2 y WP3 se han completado y el WP4 y el WP5 están en progreso. Los resultados del WP2 destacaron el hecho de que los profesionales de la salud deberían tener competencias y habilidades suficientes para usar la tecnología en beneficio del manejo del dolor. Basándose en el trabajo realizado por todos los socios durante el WP3, se han desarrollado y descrito en un documento práctico los marcos para el aprendizaje combinado y los escenarios de la vida real y para la enseñanza de los profesores. Estos marcos se utilizarán en el desarrollo del curso TECH2MATCH durante WP4 y WP5. Resultados esperados del WP4 y el WP5: Todos los socios desarrollarán material didáctico para la formación de los profesores y contenido del xMOOC, para gestionar y enseñar el curso TECH2MATCH. Cuando los profesores hayan completado la formación, comenzará el pilotaje. Se llevará a cabo un curso de 5ECTS durante 12 semanas en 60-80 estudiantes.

Conclusiones: Los profesionales de la salud deben estar actualizados en competencias de dolor para proporcionar una atención de calidad. En este sentido, se espera que la implementación de este curso de 5 ECTS mejore las competencias y habilidades de los futuros profesionales de la salud.

Bibliografía:

1. Hascalovici J, Kohan L, Spektor B, Sobey C, Meroney M, Anitescu M, et al. The Pain Medicine Fellowship Telehealth Education Collaborative. *Pain Med.* 2021;22(12):2779-805. DOI: 10.1093/pm/pnab251.
2. Logan DE, Simons LE, Caruso TJ, Gold JI, Greenleaf W, Griffin A, et al. Leveraging virtual reality and augmented reality to combat chronic pain in youth: Position paper From the Interdisciplinary Network on Virtual and Augmented Technologies for Pain Management. *J Med Internet Res.* 2021;23(4):e25916. DOI: 10.2196/25916.

- Safari R, Jackson J, Sheffield D. Digital Self-management interventions for people with osteoarthritis: Systematic review with meta-analysis. *J Med Internet Res*. 2020;22(7):e15365. DOI: 10.2196/15365.
- Matthias MS, Evans E, Porter B, McCalley S, Kroenke K. Patients' experiences with telecare for chronic pain and mood symptoms: A qualitative study. *Pain Med*. 2020;21(10):2137-45. DOI: 10.1093/pm/pnz34.
- Skelly JR, O'Connor T. Guidelines for the use of the Attend Anywhere Platform for Telecommunications within the Pain Service. *Ir Med J*. 2021;114(7): 403.
- Stoppok P, Teufel M, Jahre L, Rometsch C, Müßgens D, Bingel U, et al. Determining the influencing factors on acceptance of eHealth pain management interventions among patients with chronic pain using the Unified Theory of Acceptance and Use of Technology: Cross-sectional study. *JMIR Form Res*. 2022;6(8):e37682. DOI: 10.2196/37682.

Financiación: Erasmus+. KA220-HED Call 2022. 400000€.

ID-45 FACTORES RELACIONADOS CON LA APARICIÓN DE CEFALEA POSTPUNCIÓN DURAL (CPPD), TRAS EXTRACCIÓN DE ALTOS VOLUMENES DE LÍQUIDO CEFALORRAQUÍDEO (LCR), EN VOLUNTARIOS SANOS, APLICANDO UN PROTOCOLO ESTANDARIZADO

FACTORS ASSOCIATED WITH POST-DURAL PUNCTURE HEADACHE (PDPH) DEVELOPMENT AFTER HIGH-VOLUME REMOVAL OF CEREBROSPINAL FLUID (CSF) IN HEALTHY VOLUNTEERS USING A STANDARDIZED PROTOCOL

Olga Comps Vicente¹, Guillem Pérez García², Susana García Toledo¹, Luis Moltó García¹, David Bande Julián¹, Lluís Gallart Gallego¹

¹Hospital del Mar. ²Hospital Sant Pau

Temática: Medicina clínica – Cefaleas y dolor orofacial.

Palabras clave: Punción dural, cefalea post-punción dural.

Introducción: La punción dural es un procedimiento utilizado en el estudio de enfermedades neurodegenerativas, como la enfermedad de Alzheimer; debiéndose extraer grandes cantidades de LCR. Es una técnica segura que rara vez causa complicaciones, aparte de CPPD.

Objetivos: Evaluar los factores relacionados con la aparición de CPPD, tras la extracción de LCR (13,5 ml) tras punción dural en voluntarios sanos cuyos progenitores han sido diagnosticados de enfermedad de Alzheimer, siguiendo un protocolo estandarizado.

Material y método: Estudio observacional prospectivo y longitudinal, con 691 punciones lumbares realizadas en 579 voluntarios sanos entre noviembre-2016 y septiembre-2020. La punción lumbar se realizó con aguja 22-G punta de lápiz, extrayendo 13,5 ml

de LCR gota a gota, administración endovenosa de 500 ml de suero fisiológico, reposo en decúbito supino 45 minutos y sedestación 30 minutos pre-alta. Control posterior mediante seguimiento telefónico a las 24 horas y a demanda en caso de solicitud del voluntario. Se analizaron las siguientes variables: sexo, edad (< 64/ ≥ 64), IMC (18,5-24,9/25-29,9/> 30), antecedentes de migraña o dolor crónico y sobre el procedimiento de la punción lumbar: posición [decúbito lateral/sedestación], nivel de punción (L3-L4/L4-L5/L5-S1), número de intentos (1/2 a 4) y tiempo de extracción (< 7 minutos/> 7). Análisis estadístico: SPSS20.0, Mann-Whitney y Kruskal-Wallis.

Resultados: La incidencia de CPPD a las 24 horas mostró diferencias significativas en voluntarios; con antecedentes de migraña: 16,1 % frente 9,4 %, $p = 0,032$; antecedentes de dolor crónico 14,1 % frente a 9,1 %, $p = 0,041$ y nivel de punción L5-S1 19 %, frente L4-L5 12 % y L3-L4 7,9 %, $p = 0,023$. Ningún voluntario precisó realización de parche hemático o de hospitalización.

Conclusiones: Los factores predictivos de mayor incidencia de CPPD fueron: historia de migraña, dolor crónico y nivel de punción. La aplicación de un protocolo estandarizado en la extracción de volúmenes altos de LCR evita la aparición de complicaciones graves.

Bibliografía:

- Van Oosterhout WPJ, van der Plas AA, van Zwet EW, Zielman R, Ferrari MD, Terwindt GM. Postdural puncture headache in migraineurs and nonheadache subjects: A prospective study. *Neurology*. 2013;80(10):941-8.
- Moulder KL, Besser LM, Beekly D, Blennow K, Kukull W, Morris JC. Factors influencing successful lumbar puncture in Alzheimer research. *Alzheimer Dis Assoc Disord*. 2017;31(4):287-94.
- Zetterberg H, Tullhög K, Hansson O, Minthon L, Londo E, Blennow K. Low incidence of post-lumbar puncture headache in 1,089 consecutive memory clinic patients. *Eur Neurol*. 2010;63(6):326-30.

ID-46 ANTAGONISMO DEL RECEPTOR SIGMA-1: UNA ESTRATEGIA PROMETEDORA PARA EL TRATAMIENTO DEL DOLOR POSTOPERATORIO

SIGMA-1 RECEPTOR ANTAGONISM: A PROMISING STRATEGY FOR TREATING POSTOPERATIVE PAIN

Miriam Santos Caballero, Makeya Abduljabbar Hasoun, Miguel Ángel Huerta Martínez, Enrique José Cobos del Moral, Rafael González Cano

Universidad de Granada

Temática: Ciencias básicas.

Palabras clave: Laparotomía, dolor postoperatorio, receptor sigma-1.

Introducción: Más de la mitad de los pacientes que se someten a cirugía experimentan dolor en el período postoperatorio inmediato, a pesar del tratamiento anal-

gésico (1). Por lo tanto, se necesita desarrollar nuevas estrategias para el tratamiento de este tipo de dolor. El receptor sigma-1 es una proteína de chaperona neuro-moduladora cuyo papel en el dolor postoperatorio no ha sido explorado previamente (3). La laparotomía es el paso inicial para muchas cirugías abdominales, que están entre los tipos de cirugía más comunes (2), por lo que utilizamos la laparotomía en ratones para estudiar el papel del receptor sigma-1 en el dolor postoperatorio.

Objetivos: Estudiar los efectos del S1RA, un antagonista selectivo sigma-1, en el dolor postoperatorio inducido por una laparotomía en el ratón.

Material y método: Se utilizaron ratones hembra CD-1. La laparotomía consistió en una incisión horizontal de 1,5 cm en la zona abdominal. Medimos la alodinia mecánica mediante el test de von Frey, el dolor en reposo utilizando inteligencia artificial para medir las caras de dolor de los animales, y el dolor en movimiento mediante la disminución de la actividad exploratoria. También estudiamos el reclutamiento de células inmunitarias en el lugar de la herida quirúrgica mediante Fluorescence-activated cell sorting (FACS).

Resultados: La administración subcutánea (s.c.) de S1RA (8-32 mg/kg) revirtió completamente y de manera dosis dependiente la alodinia mecánica. La administración del agonista sigma-1 PRE084 (32 mg/kg, s.c.) abolió este efecto, lo que indica la selectividad del S1RA. El efecto antialodínico del S1RA también revirtió por el antagonista opioide periférico naloxona metiodida y por la eliminación de los neutrófilos (mediante la administración de un anti-Ly6G) de la herida quirúrgica. Esto sugiere que el S1RA incrementa la analgesia opioide de las células inmunitarias para inducir el efecto antialodínico. Sin embargo, el S1RA no fue capaz de revertir el dolor en reposo o en movimiento inducido por la cirugía. Por último, la administración conjunta de dosis inactivas de S1RA y morfina logró revertir completamente la alodinia táctil así como el dolor en reposo y en movimiento.

Conclusiones: El antagonismo del receptor sigma-1 podría ser una valiosa arma terapéutica como potenciador de la analgesia opioide en el dolor postoperatorio.

Bibliografía:

1. Rose J, Weiser TG, Hider P, Wilson L, Gruen RL, Bickler SW. Estimated need for surgery worldwide based on prevalence of diseases: A modelling strategy for the WHO Global Health Estimate. *Lancet Glob Health*. 2015;3 Suppl 2 (Suppl 2):S13-20.
2. Carney MJ, Weissler JM, Fox JP, Tecce mg, Hsu JY, Fischer JP. Trends in open abdominal surgery in the United States-Observations from 9,950,759 discharges using the 2009-2013 National Inpatient Sample (NIS) datasets. *Am J Surg*. 2017;214(2):287-92.
3. Ruiz-Cantero MC, González-Cano R, Tejada MÁ, Santos-Caballero M, Perazzoli G, Nieto FR, Cobos EJ. Sigma-1 receptor: A drug target for the modulation of neuroimmune and neuroglial interactions during chronic pain. *Pharmacol Res*. 2021;163:105339.

Financiación: Junta de Andalucía (CTS-109), Agencia Estatal de Investigación (10.13039/501100011033; PID2019-108691RB-I00) y contrato FPI (PRE2020-096203).

ID-47 LOS AINE NO REVIERTEN EL DOLOR PERO SÍ LA INFLAMACIÓN EN UN MODELO DE ARTRITIS REUMATOIDE EN RATAS

NSAIDS DO NOT REVERSE PAIN BUT DO REVERSE INFLAMMATION IN A RHEUMATOID ARTHRITIS RAT MODEL

Aitana Rickert Llàcer¹, Miguel Ángel Huerta Martínez¹, Carlos Gómez Navas², Antonia Artacho Cordon¹, Rafael González Cano¹, Enrique José Cobos del Moral¹, Francisco Rafael Nieto López¹

¹Universidad de Granada. ²Universidad de Sevilla y Centro Andaluz de Biología Molecular y Medicina Regenerativa

Temática: Ciencias básicas.

Palabras clave: Artritis reumatoide, CIA, AINE, dolor, inflamación.

Introducción: Los antiinflamatorios no esteroideos (AINE) se utilizan ampliamente como analgésicos en afecciones dolorosas de intensidad baja a moderada, incluida la artritis inflamatoria como la artritis reumatoide (AR) (1,2). Sin embargo, se cuestiona su eficacia para aliviar el dolor relacionado con la artritis y no benefician a todos los pacientes, sobre todo a los que tienen un mayor componente neuropático (3). Además, los AINE provocan efectos adversos graves (por ejemplo, daños gastrointestinales, problemas renales, problemas cardiovasculares, etc.) (1,2).

Objetivos: Evaluar las propiedades antiinflamatorias/analgésicas y los efectos gastrointestinales (GI) de dos AINE de amplio uso (naproxeno y diclofenaco) en un modelo traslacional de AR.

Material y método: Se utilizó el modelo de artritis inducida por colágeno (CIA) en ratas Wistar hembra. Se administraron AINE de forma crónica con minibombas osmóticas. Se utilizó naproxeno a dosis de (20-80 mg/kg/día) y diclofenaco a dosis de (2,5-7,5 mg/kg/día). La hipersensibilidad sensorial se evaluó mediante el test de von Frey (alodinia mecánica) y el test de acetona (alodinia fría), y la pérdida de función con la prueba de fuerza de agarre. La inflamación de las patas traseras se evaluó con un calibre de precisión electrónico. El estado gastrointestinal se evaluó mediante una escala macroscópica.

Resultados: Tanto el diclofenaco como el naproxeno redujeron de forma dosis-dependiente la inflamación de las patas traseras en ratas con CIA. Por el contrario, fueron ineficaces para reducir la alodinia mecánica, y solo redujeron parcialmente la alodinia al frío, incluso con dosis elevadas. Curiosamente, ambos fármacos tuvieron una eficacia moderada, pero no total, en la pérdida de fuerza de agarre. La mejora en la fuerza de agarre podría explicarse por la reducción de la inflamación por los AINE y el consiguiente aumento de la capacidad de agarre, pero esto podría verse limitado por la hipersensibilidad sensorial asociada al CIA, que influye en la funcionalidad, y que no se alivia con estos fármacos. La dosis más alta de cada fármaco produjo daños gastrointestinales graves (ulceraciones), lo que impide el incremento de dosis de los AINE.

Conclusiones: Los AINE tuvieron propiedades antiinflamatorias dosis-dependientes en el modelo CIA de AR, pero tuvieron un efecto leve sobre la función y fueron ineficaces para aliviar la hipersensibilidad sensorial. Las dosis más altas produjeron daños gastrointestinales. Estos resultados tienen relevancia clínica y apoyan que los AINE en monoterapia no son suficientes para aliviar el dolor relacionado con la artritis y deben utilizarse en combinación con otros analgésicos.

Bibliografía:

1. Crofford LJ. Use of NSAIDs in treating patients with arthritis. *Arthritis Res Ther.* 2013;15 Suppl 3(Suppl 3):S2.
2. Van Laar M, Pergolizzi JV Jr, Mellinghoff HU, Merchant IM, Nalamachu S, O'Brien J, et al. Pain treatment in arthritis-related pain: Beyond NSAIDs. *Open Rheumatol J.* 2012;6:320-30.
3. Koop SM, ten Klooster PM, Vonkeman HE, Steunebrink LM, van de Laar MA. Neuropathic-like pain features and cross-sectional associations in rheumatoid arthritis. *Arthritis Res Ther.* 2015;17(1):237.

Financiación: Programa FPU (Ministerio de Universidades). Proyecto PID2021-123058NA-I00 de investigación financiado por MCIN/AEI/10.13039/501100011033/ y por FEDER Una manera de hacer Europa. Proyecto P20_00132 (Proyectos de Excelencia de la Junta de Andalucía) y Proyecto B-CTS-642-UGR20 (Proyectos I+D+i del Programa Operativo FEDER Andalucía).

ID-48 RADIOFRECUENCIA PULSADA DE NERVIU CUTÁNEO BRAQUIAL POSTERIOR DEL ANTEBRAZO PARA TRATAMIENTO DE LA EPICONDILITIS

PULSED RADIOFREQUENCY TREATMENT OF THE FOREARM POSTERIOR CUTANEOUS NERVE FOR THE TREATMENT OF EPICONDYLITIS

Alba Fernández Fernández de Quincoces,
Marta Gómez Garijo, Izaskun Arrillaga Azcarate,
Lorena Fernandez Angulo
Hospital de Mendara

Temática: Tratamiento intervencionista – Radiofrecuencia.

Palabras clave: Epicondilitis, radiofrecuencia pulsada.

Introducción: El nervio cutáneo braquial posterior del antebrazo o nervio cutáneo posterior del antebrazo, es una rama del nervio radial, que emerge hacia tejido subcutáneo para inervar la parte lateral posterior del antebrazo. La aplicación de radiofrecuencia pulsada en este nervio constituye una herramienta alternativa para el manejo de la epicondilitis refractaria a otros tratamientos.

Motivo de consulta: Mujer de 46 años que consulta por epicondilitis bilateral.

Antecedentes personales: Sin interés. Tratamiento analgésico con dextropropofeno casi a diario. Trabaja con el ordenador.

Cuadro clínico de dolor: Epicondialgia bilateral de 3 años de evolución. Durante este periodo recibe los siguientes tratamientos, con mejoría de algunas semanas, pero reaparición del dolor e impotencia funcional tras los mismos: ejercicios de rehabilitación, terapia manual, dos sesiones de ondas de choque, infiltración de ambos epicóndilos con anestésico local y corticoide en tres ocasiones (con atrofia cutánea en zona de epicóndilo derecho como efecto secundario), infiltración de plasma, infiltración en entrada de canal radial en arcada de Frohse. Se descarta tratamiento quirúrgico. Es derivada a Unidad de Dolor, en la que realizamos bloqueo del nervio cutáneo braquial posterior del antebrazo derecho bajo visión ecográfica y aguja 22G Stimuplex y neuroestimulación. Se administra 4 ml de levobupivacaína 0,25 % + 4 mg de Dexametasona + 10 UI de toxina botulínica, con mejoría, aunque impotencia funcional inicial de la mano al principio, en posible relación a difusión del anestésico local al nervio radial. Se decide realizar radiofrecuencia pulsada (RFP) del nervio cutáneo braquial posterior derecho y bloqueo diagnóstico-terapéutico del izquierdo. Administramos 3 ml de la mezcla 1 ml levobupivacaína 0,25 % + 4 mg de Dexametasona + 10 UI de toxina + 1 ml SSF en codo izquierdo y RFP en el derecho.

Título: Radiofrecuencia pulsada de nervio cutáneo braquial posterior del antebrazo para tratamiento de la epicondilitis

Introducción: El nervio cutáneo braquial posterior del antebrazo o nervio cutáneo posterior del antebrazo, es una rama del nervio radial, que emerge hacia tejido subcutáneo para inervar la parte lateral posterior del antebrazo. La aplicación de radiofrecuencia pulsada en este nervio constituye una herramienta alternativa para el manejo de la epicondilitis refractaria a otros tratamientos.

Motivo de consulta: Mujer de 46 años que consulta por epicondilitis bilateral

Antecedentes Personales: Sin interés. Tratamiento analgésico con dextropropofeno casi a diario. Trabajo con el ordenador.

Cuadro clínico de dolor: epicondialgia bilateral de 3 años de evolución. Durante este periodo recibe los siguientes tratamientos, con mejoría de algunas semanas, pero reaparición del dolor e impotencia funcional tras los mismos: ejercicios de rehabilitación, terapia manual, dos sesiones de ondas de choque, infiltración de ambos epicóndilos con anestésico local y corticoide en tres ocasiones (con atrofia cutánea en zona de epicóndilo derecho como efecto secundario), infiltración de plasma, infiltración en entrada de canal radial en arcada de Frohse. Se descarta tratamiento quirúrgico.

Es derivada a Unidad de Dolor, en la que realizamos bloqueo del nervio cutáneo braquial posterior del antebrazo derecho bajo visión ecográfica y aguja 22G Stimuplex y neuroestimulación. Se administra 4 ml de levobupivacaína 0,25% + 4 mg de Dexametasona + 10 UI de toxina botulínica, con mejoría, aunque impotencia funcional inicial de la mano al principio, en posible relación a difusión del anestésico local al nervio radial.

Se decide realizar radiofrecuencia pulsada (RFP) del nervio cutáneo braquial posterior derecho y bloqueo diagnóstico-terapéutico del izquierdo. Administramos 3 ml de la mezcla 1 ml levobupivacaína 0,25% + 4 mg de Dexametasona + 10 UI de toxina + 1 ml SSF en codo izquierdo y RFP en el derecho. Parámetros 3 min 45v 42°. Se administran también 3 ml de la mezcla 1 ml levobupivacaína 0,25% + 4 mg de Dexametasona + 10 UI de toxina + 1 ml SSF, con lo que la paciente mejora significativamente durante 3 meses.

Ante estos resultados, decidimos repetir la técnica en ambos epicóndilos.

Conclusiones: La radiofrecuencia pulsada del nervio cutáneo braquial posterior del antebrazo puede ser una estrategia alternativa en casos de epicondilitis lateral crónica que no responde a otros tratamientos más convencionales.

Se necesitan más estudios para valorar su aplicabilidad en situaciones más tempranas para evitar la cronificación de la epicondilitis e intentar evitar así las repercusiones consiguientes.

Referencias:

- 1.- Rose, N. E., Forman, S. K., & Dellon, A. L. (2013). Denervation of the lateral humeral epicondyle for treatment of chronic lateral epicondylitis. *The Journal of Hand Surgery*, 38(2), 344-349.
- 2.- Maeda, E., Chiavaras, M. M., Jelsing, E. J., O'Driscoll, S. W., Pawlina, W., & Smith, J. (2017). Sonographic visualization of the posterior cutaneous nerve of the forearm: technique and validation using perineural injections in a cadaveric model. *Journal of Ultrasound in Medicine*, 36(8).
- 3.- Berry, N., Neumeister, M. W., Russell, R. C., & Dellon, A. L. (2011). Epicondylotomy versus denervation for lateral humeral epicondylitis. *Hand*, 62(2), 174-178.

Agradecimientos:
Carlos Yáñez

Parámetros 3 min 45v 42°. Se administran también 3 ml de la mezcla 1 ml levobupivacaína 0,25 % + 4 mg de Dexametasona + 10 UI de toxina + 1 ml SSF, con lo que la paciente mejora significativamente durante 3 meses. Ante estos resultados, decidimos repetir la técnica en ambos epicóndilos.

Conclusiones: La radiofrecuencia pulsada del nervio cutáneo braquial posterior del antebrazo puede ser una estrategia alternativa en casos de epicondilitis lateral crónica que no responde a otros tratamientos más convencionales. Se necesitan más estudios para valorar su aplicabilidad en situaciones más tempranas para evitar la cronificación de la epicondilitis e intentar evitar así las repercusiones consiguientes.

Bibliografía:

1. Rose NE, Forman SK, Dellon AL. Denervation of the lateral humeral epicondyle for treatment of chronic lateral epicondylitis. *J Hand Surg Am.* 2013;38(2):344-9.
2. Maida E, Chiavaras MM, Jelsing EJ, O'Driscoll SW, Pawlina W, Smith J. Sonographic visualization of the posterior cutaneous nerve of the forearm: technique and validation using perineural injections in a cadaveric model. *J Ultrasound Med.* 2017;36(8):1627-37.
3. Berry N, Neumeister MW, Russell RC, Dellon AL. Epicondylectomy versus denervation for lateral humeral epicondylitis. *Hand.* 2011;6(2):174-8.

ID-49 RADIOFRECUENCIA PULSADA BIPOLAR EN EL TRATAMIENTO DE LA COXALGIA CRÓNICA

BIPOLAR PULSED RADIOFREQUENCY IN THE TREATMENT OF CHRONIC COXALGIA

Marta Gómez Garijo, Alba Fernández Fernández de Quincoces, Izaskun Arrillaga Azcarate, Lorena Fernández Angulo

Hospital de Mendara

Temática: Tratamiento intervencionista – Radiofrecuencia.

Palabras clave: Coxalgia crónica, radiofrecuencia pulsada bipolar, nervio femoral, nervio obturador.

Introducción: La coxalgia crónica es una entidad prevalente y limitante que puede deberse a distintas causas siendo la más frecuente la coxartrosis. En muchas ocasiones es refractaria al tratamiento farmacológico o a las infiltraciones intraarticulares y la cirugía no es una opción debido a las comorbilidades del paciente. Las actuales dianas para realizar radiofrecuencia se han centrado en los nervios que dan sensibilidad a la cápsula articular anterior: ramas articulares de los nervios obturador (NO), obturador accesorio (NOA) y femoral (NF).

Motivo de consulta: Varón de 57 años derivado a la unidad del dolor por coxalgia izquierda.

Antecedentes personales: No alergias medicamentosas. Hipertensión arterial, glioblastoma múltiple grado IV no resecable refractario a tratamiento con radioterapia y quimioterapia.

Cuadro clínico de dolor: El paciente refiere coxalgia izquierda de características mecánicas. Desestimada cirugía de cadera por proceso oncológico. Se realiza bloqueo intraarticular de cadera izquierda con levobupivacaína 0,25 % 4 ml y celestone 12 mg bajo visión ecográfica, aportando alivio del dolor durante 3 días. Posteriormente se realiza radiofrecuencia pulsada (RFP) en la rama articular del NF (6 minutos), en el nervio femorocutáneo lateral (4 minutos) y en la rama articular del NO (6 + 4 minutos). Estimulación sensitiva correcta (50 Hz 0,5 V). Parámetros del tratamiento: 65v, 42°. Se utilizaron agujas de radiofrecuencia de 22G 10 cm. Control ecográfico y fluoroscópico. El paciente refiere alivio del dolor durante 5 días, por lo que 3 meses después se realiza una segunda sesión de RFP bipolar (65v, 42°) sobre la rama articular del NF (6 + 4 minutos) y la rama articular del NO (6 + 4 minutos). A pesar de una falta de respuesta inicial, el paciente refirió alivio significativo del dolor a los 3 meses de realizar la técnica. No se realiza seguimiento posterior por proceso oncológico subyacente en tratamiento paliativo.

Conclusiones: La RFP bipolar de los ramos articulares de los nervios femoral y obturador es una técnica prometedora y segura en los pacientes con coxalgia crónica. Aunque hacen falta más datos, nuestro caso sugiere que la RFP bipolar es una técnica superior a la RFP monopolar en el control del dolor debido a una mayor área de actuación. Además, dicha técnica puede ser una alternativa terapéutica a la radiofrecuencia continua (RFC) ya que está exenta de los riesgos potenciales que esta implica, como neuritis y compromiso de la función motora.

Bibliografía:

1. Kumar P, Hoydonckx Y, Bhatia A. A review of current denervation techniques for chronic hip pain: Anatomical and technical considerations. *Curr Pain Headache Rep.* 2019;23(6):38. DOI: 10.1007/s11916-019-0775-z.
2. Cheney CW, Ahmadian A, Brennick C, Zheng P, Mattie R, McCormick ZL, et al. Radiofrequency ablation for chronic hip pain: A comprehensive, narrative review. *Pain Med.* 2021;22(Suppl 1):S14-9. DOI: 10.1093/pm/pnab043.

ID-51 ¿LA EPIDURAL LUMBAR NOS PERMITIRÍA AHORRAR MÁS DE 500 MILLONES DE EUROS EN GASTOS DE PRESTACIONES SOCIALES POR INCAPACIDAD TEMPORAL POR CONTINGENCIAS COMUNES? ANTEPROYECTO

WOULD LUMBAR EPIDURAL INJECTION ALLOW SAVING OVER €500 MILLION IN SOCIAL BENEFIT EXPENDITURE FOR TEMPORARY DISABILITY BY COMMON CONTINGENCIES? A DRAFT BILL

Gabriela L. Agámez Medina, Silvia del Riego Sayalero, Guillermo López Calderón, María Nuria Miguel Martín

¹Hospital Universitario Fundación Alcorcón

Temática: Tratamiento intervencionista – Bloqueos.

Palabras clave: ITCC, lumbalgia, epidural.

Introducción: La magnitud del dolor lumbar crece exponencialmente a nivel mundial, en 2020 afectó a 619 millones de personas en todo el mundo y se estima que el número de casos aumente a 843 millones para 2050 (1) En España un 15-17 % de la población la padecen (2). Con un gasto sanitario público de más de 14.000 M. de euros, 1,2 % del PIB. Causa 31 % de las bajas laborales por incapacidad temporal por contingencias comunes (ITCC) con una duración media de 93 días (± 44 días) con pérdidas cercanas a 2.300 M. de euros en costes de absentismo laboral y baja productividad.(3)

Objetivos: *Generales:* 1.-Desarrollar un plan estratégico para acortar en 30 días la ITCC por dolor lumbar para reducir costes en prestaciones. 2.-Disminuir los tiempos de espera para la atención especializada y reducir el coste sanitario. *Específicos:* 1.-Determinar el tiempo de reincorporación a la vida laboral, tras infiltración de epidural interlaminar. 2.-Evaluar la evolución de la calidad de vida.

Material y método: Estudio prospectivo observacional de coste beneficio, sobre población entre 18-67 años en ITCC por dolor lumbar; que consulten en urgencias tras 15 días de un tratamiento adecuado sin mejoría. Se enrolaran los sujetos de manera consecutiva. Se les realizarán infiltraciones epidurales lumbares interlaminares: 1º primera semana; 2º a los 15 días; 3º a los 21 días; con una revisión a la semana, donde se evaluará derivar a Rehabilitación para completar tratamiento. Se realizará un análisis estadístico descriptivo mediante frecuencias absolutas y relativas de los costes hospitalarios del procedimiento, tasa de mejoría, incorporación al trabajo y evolución de la calidad de vida con Cuestionario de Discapacidad de Oswestry. Para estimar el efecto de esta intervención con un intervalo de confianza del 95 % y un error de precisión de 5, sería necesarios incluir un total de 385 pacientes (3).

Resultados: Se calcularon los costes estimados por trabajador con 93 días en ITCC, según Encuesta anual de coste laboral 2022, el coste total por trabajador fue de 34.286,05€ brutos, salario anual bruto 25.353,22€ (4) (tabla1). Se calcularon los costes derivados de la aplicación de esta estrategia en relación a los costes del procedimiento (tabla2). Se calculó el ahorro estimado obtenido con esta intervención, si se disminuye el tiempo de baja laboral en 30 días (gráfico1 y tabla3).

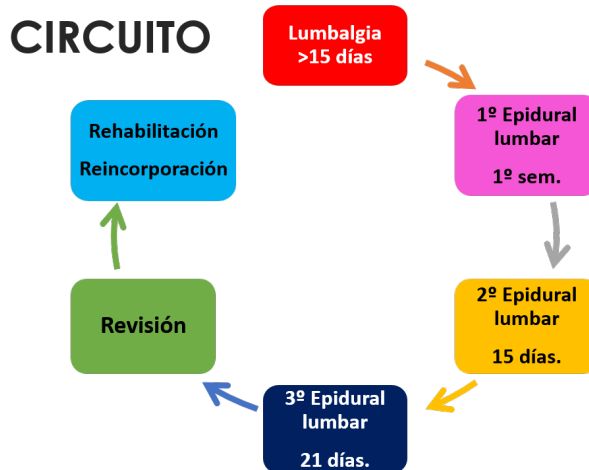
Conclusiones: Si aplicáramos esta estrategia, con una inversión de 319 €/paciente, el ahorro obtenido en gastos de prestaciones sociales podría disminuir un 30 % a nivel nacional el ahorro podría superar los 500 millones de euros/año. Implementar medidas de suficiente calado mejoraría la gestión y reduciría la carga deficitaria al Estado, Seguridad Social y a las Empresas.

Bibliografía:

1. GBD 2021 Low Back Pain Collaborators. Global, regional, and national burden of low back pain, 1990-2020, its attributable risk factors, and projections to 2050: A systematic analysis of the Global Burden of Disease Study 2021. Lancet Rheumatol. 2023;5(6):e316-29.
2. Informe Anual del Sistema Nacional de Salud 2017 y 2023

3. El absentismo laboral derivado de la incapacidad temporal por contingencias comunes (ITCC). Ejercicio 2022 y avance de los tres primeros trimestres del ejercicio 2023. Asociación de mutuas de accidentes de trabajo. Octubre, 2023.
4. Encuesta anual de coste laboral. Año 2022. Disponible en: https://www.ine.es/dyngs/INEbase/es/operacion.htm?c=estadistica_C&cid=1254736060920&menu=ultiDatos&dp=1254735976596

Financiación: No.



Adjunto 1.

TABLAS 1; 2; 3

Contingencias comunes pagadas/día	Euros
Día 0 – 3	0
Día 3 – 20	718,31
Día 21 – 93	3.861,49
COSTE TOTAL POR 93 DÍAS ITCC	4.579,83

Tabla 1: coste estimado de ITCC por 93 DÍAS Fuente: Encuesta anual de coste laboral 2022

LOCALIZACIÓN DEL PACIENTE	PERSONAL SANITARIO	PROCEDIMIENTO	TIEMPO EMPLEADO	COSTES €
INGRESO HOSP. DE DÍA MÉDICO (HDM)	ENFERMERA Y AUXILIAR	RECEPCIÓN, CAMBIO A BATA HOSPITAL, CANALIZACIÓN DE VÍA PERIFÉRICA	15 MIN	13,89
TRASLADO SALA DE TÉCNICAS	CELADOR	DESPLAZAMIENTO EN SILLA DE RUEDAS (IDA Y VUELTA)	5 MIN	1,41
INTRA PROCEDIMIENTO	MÉDICO, ENFERMERA, AUXILIAR Y TÉCNICO DE RAYOS	INFILTRACIÓN EPIDURAL POR MÉDICO	20 MIN	50,37
ESTANCIA MEDIA EN HDM	ENFERMERA Y AUXILIAR	VIGILANCIA POR ENFERMERÍA, AUXILIAR Y DESAYUNO	70 MIN	11,68
TOTAL COSTE EPIDURAL LUMBAR (FUNGIBLE, MEDICACIÓN, PERSONAL SANITARIO)			106,58 €	319,74

Tabla 2: coste de procedimiento. Fuente: Departamento financiero HUFA

Coste trabajador (93 días ITCC)	Coste procedimiento	Ahorro estimado ⁽¹⁾	Ahorro total estimado ⁽¹⁾
4.579,83 €	319,74 €	1.608,95 €	1.289,21 €
1.763.234,55 €	123.099,9 €	619.447,29 €	496.347,39 €

Tabla 3:⁽¹⁾En nuestra muestra de 385 personas. ⁽²⁾Reincorporación al trabajo 30 días antes

Adjunto 2.

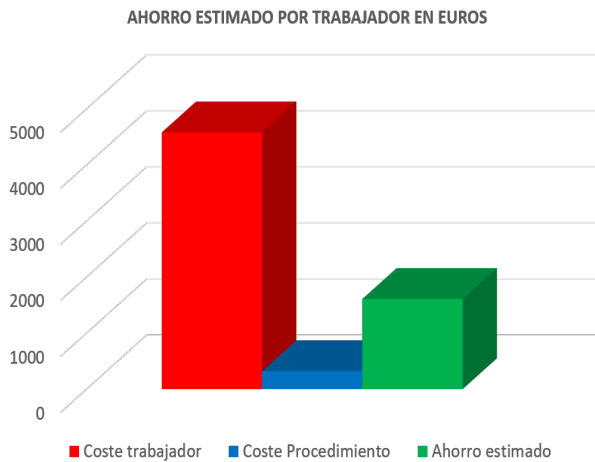


Gráfico 1: Ahorro estimado por trabajador, si se disminuye el tiempo de baja laboral en 30 días.

ID-52 LA REALIDAD VIRTUAL INNOVANDO EL MANEJO DEL DOLOR Y ANSIEDAD PERIOPERATORIOS: UN ESTUDIO PILOTO

VIRTUAL REALITY INNOVATING THE MANAGEMENT OF PERIOPERATIVE PAIN AND ANXIETY—A PILOT STUDY

José Ferrer Costa, Zeltia Muñoz Cociña, Raquel Hernández Borlán

Badalona Serveis Assistencials

Temática: Otros.

Palabras clave: Realidad Virtual (RV), dolor perioperatorio, sedación no farmacológica, innovación tecnológica en salud.

Introducción: El manejo del dolor perioperatorio es un desafío crucial para la recuperación y satisfacción del paciente. Ante el sobreuso de analgésicos, miorelajantes y sedantes, la realidad virtual (RV) surge como una innovadora alternativa no farmacológica. Ofrecien-

Adjunto 3.

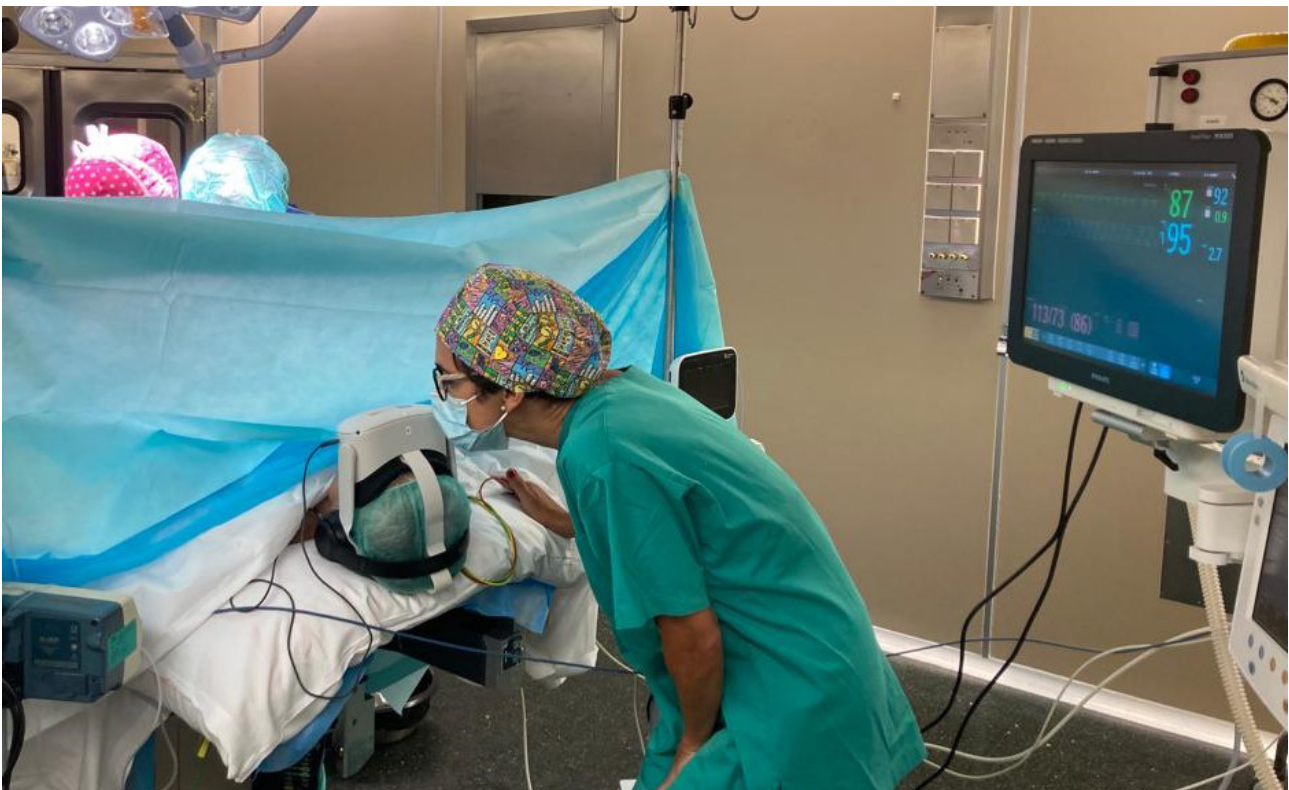Constantes Vitales durante la intervención - Hernioplastia inguinal - Experiencia RV como sedación - Hospital Municipal de Badalona							
Hora	Momento Quirúrgico	Sedación Virtual	Escala Dolor	Escala Ansiedad	FC	TA	Sat.O2 b
9:10	Pre anestesia Vive Flow / Acceso venoso	Cosmic Flow (HTC Vive Flow)	0	0	99	102/67	98%
9:20	Entrada al quirófano	Cambio a Quest 2					
9:23	Colocación sentada para anestesia - bloqueo epidural	Inmersión Marina					
9:27	Paciente vuelve a tumbarse en la camilla	Inmersión Marina	0	0	97	110/65	98%
9:36	Preparación del campo quirúrgico (inicio meditación guiada)	Meditación guiada RV					
9:38	Primera incisión	Meditación guiada RV					
9:46	Check con la paciente	Visita al Planetario	0	0	95	120/71	98%
9:55	Sutura de planos internos / Colocación de malla	Visita al Planetario					
9:56	Administración de medicación analgésica por protocolo	Exploración Planetaria					
10:08	Check con la paciente	Exploración Planetaria	0	0	98	112/67	98%
10:08	Sutura interna de malla	Inmersión Marina					
10:12	Infiltración entre aponeurosis / Anestesia local	Visita al Planetario	0	0			
10:14	Anestesia subcutánea local para sutura de piel	Visita al Planetario					
10:15	Aproximación de bordes de sutura subcutánea / bloqueo TAP	Exploración Planetaria			96	115/71	98%
10:18	Sutura de piel	Exploración Planetaria					
10:24	Finalización y apósito / Remoción de gafas	Inmersión Marina	0	0			
10:30	Traslado a sala de recuperación (REA)	Sin gafas RV			86	117/72	98%
10:33	Llegada a sala de recuperación (REA)	Sin gafas RV	0		82	123/67	98%
10:43	Inicio meditación guiada en Quest 2	Inmersión Marina	0	0	71	113/62	98%
11:00	Final Medicación guiada	Retirada gafas RV	0	0	63	103/60	98%
12:00	Observación REA	Sin gafas RV	0		82	110/70	98%
13:40	Alta de REA - No ha necesitado analgesia de rescate	Sin gafas RV	0		88	112/63	98%

Nota: FC: Frecuencia Cardíaca, TA: Tensión Arterial, SatO2b: Saturación basal de oxígeno capilar basal

Adjunto 1.

Valoración de la experiencia de sedación con realidad virtual Hospital Municipal de Badalona	Muy en desacuerdo	Poco en desacuerdo	Neutro	Poco de acuerdo	Muy de acuerdo
1 Me sentí cómodo/a utilizando este sistema de sedación con RV					X
2 Creo que las imágenes y sonidos de la RV eran relajantes					X
3 Creo que este sistema de sedación con RV ayudó a reducir mi ansiedad durante el procedimiento					X
4 Sentí que necesitaba algo más que la experiencia de RV para sentirme tranquilo/a durante la intervención	X				
5 Preferiría haber usado medicación ansiolítica en lugar de la RV para la sedación	X				
6 Me gustaría utilizar este sistema de sedación con RV en futuras intervenciones si fuera necesario					X
7 Recomendaría este sistema de sedación con RV a otros pacientes					X
8 Creo que la experiencia de sedación con RV fue positiva					X
Valoración de las gafas de RV - Quest 2 - BSAnestesia	Muy en desacuerdo	Poco en desacuerdo	Neutro	Poco de acuerdo	Muy de acuerdo
1 Las gafas eran muy pesadas e incómodas		X			
2 El uso de las gafas ha sido muy complicado	X				
3 He sentido malestar visual	X				
4 He sentido mareo	X				
5 He sentido cefalea	X				
6 He tenido que parar la experiencia por las molestias referidas	X				

Adjunto 2.



Adjunto 3.

do experiencias inmersivas que disminuyen el dolor y la ansiedad mediante distracción y modulación sensorial, la RV se establece como una estrategia complementaria efectiva. Este estudio piloto evalúa su impacto mediante una experiencia de RV personalizada, explorando su eficacia en el manejo del dolor quirúrgico.

Objetivos: Evaluar la viabilidad y tolerancia de la RV como una alternativa no farmacológica a la sedación convencional en el contexto de una hernioplastia bajo anestesia regional, con un enfoque particular en el manejo del dolor y la ansiedad.

Material y método: En este estudio piloto se utilizó la RV en lugar de sedación convencional. Se diseñaron entornos virtuales relajantes y personalizados que acompañaron a la paciente desde la preanestesia hasta la recuperación postoperatoria. Los niveles de dolor y ansiedad se midieron mediante la Escala Visual Analógica antes, durante y después del procedimiento, complementados con el monitoreo de signos vitales para evaluar respuestas fisiológicas. La satisfacción con la experiencia de RV se valoró a través de la escala de usabilidad y comentarios de la paciente.

Resultados: Los resultados demostraron una ausencia de dolor y ansiedad, evidenciada por puntuaciones de cero en ambas escalas. Las mediciones de frecuencia cardíaca y presión arterial indicaron estabilidad fisiológica durante el procedimiento. La evaluación de satisfacción reveló una percepción muy positiva por parte del paciente, resaltando la capacidad de la RV para ofrecer una sensación de calma y asegurar una intervención poco invasiva, incluso ante estímulos táctiles leves.

Conclusiones: La RV se presenta como una alternativa no farmacológica eficaz en el manejo del dolor y la ansiedad perioperatorios, ofreciendo una reducción en la necesidad de analgésicos y sedantes. Este enfoque favorece una recuperación más ágil y mejora la experiencia global del paciente, proporcionando serenidad durante el procedimiento y facilitando una comunicación efectiva postoperatoria. La implementación de la RV en los protocolos perioperatorios no solo marca un avance en el cuidado del paciente, sino que también señala un paso significativo hacia la incorporación de intervenciones tecnológicas innovadoras en la práctica clínica. Los resultados de este estudio piloto abren caminos hacia la exploración y adopción de soluciones innovadoras, demostrando el potencial de la RV para transformar el manejo del dolor y la ansiedad en contextos quirúrgicos.

Bibliografía:

1. Verdiner R, Khurmi N, Choukalas C, Erickson C, Poterack K. Does adding muscle relaxant make post-operative pain better? A narrative review of the literature from US and European studies. *Anesth Pain Med (Seoul)*. 2023;18(4):340-8.
2. Yang X, Zhong S, Yang S, He M, Xu X, He S, et al. Global scientific trends in virtual reality for pain treatment from 2000 to 2022: Bibliometric analysis. *JMIR Serious Games*. 2023;11(1):e48354.
3. Kodvavi MS, Asghar MA, Ghaffar RA, Nadeem I, Bhimani S, Kumari V, et al. Effectiveness of virtual reality in managing pain and anxiety in adults during periprocedural period: A systematic review and meta-analysis. *Langenbecks Arch Surg*. 2023;408(1):301.

Financiación: No hay financiación externa.

ID-53 EFICACIA DEL BLOQUEO Y RADIOFRECUENCIA DE NERVIOS ESPLÁCNICOS EN EL TRATAMIENTO DEL DOLOR ABDOMINAL SUPERIOR: ESTUDIO RETROSPECTIVO 2020-2023

EFFECTIVENESS OF SPLANCHNIC NERVE BLOCK AND RADIOFREQUENCY ABLATION IN THE TREATMENT OF UPPER ABDOMINAL PAIN: A RETROSPECTIVE 2020-2023 STUDY

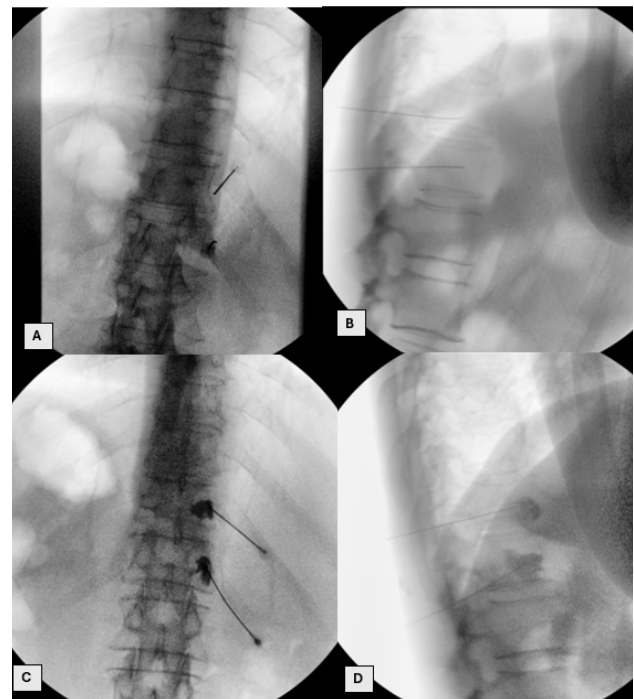
María Soledad Huélamo Toro, Elvira Carretero Rollón, Paula Prieto Simancas, Ziqian Chen Weng, Marta Guglieri Viñuales, Cristina Muñoz Bueno, Javier de Andrés Ares

Hospital Universitario La Paz

Temática: Tratamiento intervencionista – Radiofrecuencia.

Palabras clave: Radiofrecuencia, nervios esplácnicos, adenocarcinoma páncreas, patología benigna.

Introducción: El dolor visceral de origen abdominal superior refractario puede tratarse con el bloqueo y radiofrecuencia de nervios esplácnicos (BRFNE). Estos nervios se originan de fibras simpáticas preganglionares T5-T12 y convergen en la cara lateral de las vértebras T11-T12.



Técnica radiofrecuencia de nervios esplácnicos: con el paciente en decúbito prono, bajo escopia, se localiza nivel de T11-T12 derechos (proyección anteroposterior -A-, proyección lateral -B-). Se realiza test de estimulación sensitiva y se descarta estimulación motora. Se infiltra contraste (proyección anteroposterior -C- proyección lateral -D-) y se verifica la no absorción sistémica ni radicular. Posteriormente, tras la administración de anestésico local, se realiza radiofrecuencia térmica.

Adjunto 1.

Objetivos: El objetivo es analizar la eficacia del BR-FNE en el tratamiento del dolor abdominal tanto de origen oncológico como benigno refractario a tratamiento farmacológico.

Material y método: Se trata de un estudio observacional retrospectivo desde 2020-2023. En nuestro centro, en los pacientes con patología benigna se realiza un bloqueo diagnóstico seguido de radiofrecuencia (RF) de nervios esplácnicos, si el resultado del bloqueo es positivo. En cambio, en pacientes oncológicos optamos directamente por la RF térmica guiada por fluoroscopia. La valoración del dolor antes y un mes después de la intervención fue realizada mediante la Escala Verbal Numérica (EVN), considerando una reducción clínicamente relevante de al menos 2 puntos.

Resultados: Se realizaron 40 BR-FNE a 31 pacientes. La edad media de edad fue 56 años, 15 varones

y 16 mujeres. La mayoría experimentó dolor en el epigastrio (23 pacientes), seguido de 4 en hipocondrio derecho, 2 hipocondrio izquierdo y 2 ambos hipocondrios. Se realizaron 16 bloqueos bilaterales, 11 derechos y 4 izquierdos. El tiempo de espera para pacientes con patología maligna fue 3 días (exceptuando dos pacientes con 58 y 78 días), mientras que en patología benigna fue de 84 días. El 84 % presentaban patología maligna. De ellos, 14 pacientes tenían adenocarcinoma pancreático; 3 adenocarcinoma gástrico; 2 colangiocarcinoma; 1 adenocarcinoma colorrectal; 1 tumor neuroendocrino, 1 leiomioma, 1 carcinoma ovárico, 1 carcinoma de esófago y 1 LNHBDCG. Una minoría presentaron patología benigna (16 %). 3 pacientes padecían pancreatitis crónica; 1 angiomiolipoma renal y 1 paciente con dolor post-esplenopancreatectomía. En los pacientes con patología maligna la puntuación

	Patología maligna (n=26)	Patología benigna (n=5)
Características basales de los pacientes		
Edad media	57,69 (DE 13,95)	49.8 (DE 19,94)
Hombre	12 (46%)	3 (60%)
Mujer	14 (54%)	2 (40%)
Localización del dolor		
Epigastrio	20 (76%)	3 (60%)
Hipocondrio derecho	3 (11%)	1 (20%)
Hipocondrio izquierdo	1 (3%)	1 (20%)
Ambos hipocondrios	2 (7,60%)	0
Patología		
Adenocarcinoma páncreas	14 (53%)	
Adenocarcinoma gástrico	3 (11%)	
Colangiocarcinoma	2 (8%)	
Tumor neuroendocrino páncreas	1 (3%)	
Otros carcinomas con metástasis abdominales	6 (23%)	
Pancreatitis crónica		3 (60%)
Angiomiolipoma riñón		1 (20%)
Postquirúrgico (esplenopancreatectomía)		1 (20%)
Técnica		
Tiempo medio de espera (días)	3 (DE 2,39) *	84 (DE 82,19)
Bloqueo bilateral	14 (54%)	2 (40%)
Bloqueo derecho	9 (35%)	2 (40%)
Bloqueo izquierdo	3 (11%)	1 (20%)
Puntuación Escala Verbal Numérica (EVN)		
Preintervención	8.4 (DE 1,5)	8.2 (DE 1)
Postintervención	4.72 (DE 2)	6.2 (DE 1)
Reducción (puntos)	3,68	2
Reducción de opioides		
SÍ	16 (61%)	2 (40%)
NO	10 (38%)	3 (60%)

Tabla 1. Resultados. (DE= desviación estándar)

*Excepto dos pacientes con tiempo de espera de 58 y 78 días.

en la EVN preintervención fue 8,4 (DE 1,5); mientras que después de la intervención fue 4,72 (DE 2,2), evidenciando una reducción de 3,68 puntos. Un total de 20 pacientes (80 %) presentaron una reducción clínicamente relevante y en 16 de ellos (61 %) lograron la disminución de opioides. En pacientes con patología benigna la puntuación media preintervención fue 8,2 (DE 1,09) y postintervención de 6,2 (DE 1). Se registró una reducción media de 2 puntos. Todas las intervenciones se realizaron sin complicaciones.

Conclusiones: La RF de nervios espláncnicos se plantea como una opción para abordar el dolor abdominal superior resistente y de difícil control analgésico, ya sea en casos de origen oncológico, especialmente en adenocarcinoma de páncreas, como en patología benigna.

Bibliografía:

1. Kapural L. Radiofrequency ablation of splanchnic nerves for control of chronic abdominal pain. *Techniques in Regional Anesthesia and Pain Management*. 2015;19(3-4):138-42.
2. Salazar Carrera IH, Romero Andrés R, Revelo Vásquez JP, Mora Useche AE. Bloqueo de nervios espláncnicos para tratamiento del dolor abdominal crónico benigno. Reporte de caso con revisión temática. *Rev. Soc. Esp. Dolor*. 2020;27(4):273-7.
3. Papadopoulos D, Kostopanagiotou G, Batistaki C. Bilateral thoracic splanchnic nerve radiofrequency thermocoagulation for the management of end-stage pancreatic abdominal cancer pain. *Pain Physician*. 2013;16(2):125.
4. Verhaegh BP, van Kleef M, Geurts JW, Puylaert M, van Zundert J, Kessels AG, et al. Percutaneous radiofrequency ablation of the splanchnic nerves in patients with chronic pancreatitis: Results of single and repeated procedures in 11 patients. *Pain Pract*. 2013;13(8):621-6.

ID-54 DESAFÍOS EN EL MANEJO DE RADICULOPATÍA POR HERNIA INTESITAL ISQUIÁTICA: UN CASO CLÍNICO COMPLEJO

CHALLENGES IN THE MANAGEMENT OF RADICULOPATHY CAUSED BY INTESTINAL SCIATIC HERNIA: A COMPLEX CLINICAL CASE STUDY

Laura Blasco Torres, Juan Manuel Vázquez Ignacio, Alba García Pinilla, Cristobal Orellana Garrido, Ana Sapes Barqué

Hospital Parc Tauli

Temática: Medicina clínica – Dolor neuropático.

Palabras clave: Hernia isquiática, lumbociatalgia, neuropatía, dolor crónico.

Introducción: Revisamos un caso de lumbociatalgia resistente, cuyo cuadro reveló una causa poco común: una hernia intestinal isquiática. La complejidad diagnóstica y terapéutica en este contexto subraya la importancia de considerar etiologías atípicas en el dolor crónico.

Motivo de consulta: Paciente de 76 años con cuadro de 2 semanas de lumbociatalgia intensa (EVA 9), irradiada a la extremidad inferior derecha (EID) en te-

rritorio de L5, con dolor neuropático plantar incapacitante y limitación para la deambulaci3n, siendo refractario al tratamiento habitual con tapentadol.

Antecedentes personales: Hipertensi3n arterial, EPOC, dislipidemia, ansiedad, osteoporosis con fracturas vertebrales previas. Intervenciones quir3rgicas previas: herniorrafia izquierda, vertebroplastia L2.

Cuadro cl3nico de dolor: La exploraci3n f3sica revel3 hipoestesia y disestesias plantares y en la cara interna del pie derecho, acompa~adas de ligera atrofia en EID con fuerza conservada. A pesar de ajustes en la medicaci3n, que incluyeron tapentadol, gabapentina y amitriptilina, el dolor neuropático persistía, focalizándose posteriormente en el pie derecho. Las exploraciones complementarias incluyeron RMN lumbar y p3lvica, donde se identific3 una hernia intestinal isquiática tipo 2, requiriendo intervenci3n quir3rgica que result3 en una mejoría cl3nica parcial, reduciendo la intensidad del dolor (EVA 6). Sin embargo, el paciente desarroll3 un dolor urente en el tal3n del pie derecho, irradiado hacia los dedos, acompa~ado de alodinia, disestesias y sensaci3n de frialdad en los dedos. Se aplic3 un parche de capsaicina, logrando disminuir el área de disestesias, pero persistiendo el dolor neuropático a un nivel moderado (EVA 4), por lo que se decidi3 realizar una radiofrecuencia sobre el ganglio de la raíz dorsal L5 derecho. Este procedimiento condujo a una mejoría gradual en el dolor, aunque los d3ficits sensitivos persistieron, permitiendo al paciente ser dado de alta con un plan de tratamiento que incluía tapentadol 50 mg/12 h y gabapentina 600 mg/12 h. Se realiz3 seguimiento ambulatorio por parte de la unidad del dolor para evaluar la progresi3n y gestionar la medicaci3n.

Conclusiones: El caso destaca la rareza de la hernia intestinal isquiática como causa de lumbociatalgia, desafiando el diagn3stico diferencial. La intervenci3n quir3rgica fue crucial para aliviar el dolor lumbar, pero se observ3 persistencia de neuropatía en el pie derecho. Este caso subraya la necesidad de considerar enfoques multidisciplinarios y la importancia de un seguimiento integral en casos de dolor cr3nico complejo.

Bibliografía:

1. Losanoff JE, Basson MD, Gruber SA, Weaver DW. Sciatic hernia: A comprehensive review of the world literature (1900–2008). *Am J Surg*. 2010;199(1):52-9.

ID-55 DOLOR INTERESCAPULAR COMO SÍNTOMA DE MOVILIZACIÓN DE ELECTRODO DE ESTIMULACIÓN DEL GANGLIO DE LA RAÍZ DORSAL CERVICAL

INTERSCAPULAR PAIN AS A SYMPTOM OF CERVICAL DORSAL ROOT GANGLION STIMULATION LEAD MIGRATION

Pedro Pereira Argiz, Francisco Javier Carmona Monge, Alberto Bolon Villaverde, Manuel Valero Gómez, Marta Freijeiro González, Minia María Rodríguez Lago, José Javier Carceller Ruiz

Complejo Hospitalario Universitario de Santiago de Compostela

Temática: Tratamiento intervencionista – Neuroestimulación.

Palabras clave: Ganglio de la raíz dorsal, neuromodulación, síndrome de dolor regional complejo.

Introducción: La estimulación del ganglio de la raíz dorsal (GRD) ha ganado terreno en los últimos años, demostrando su eficacia y superioridad respecto a otras técnicas de neuromodulación, para el tratamiento de patologías como el Síndrome de Dolor Regional complejo (SDRC) (1). Sin embargo la literatura y evidencia en cuanto a las complicaciones, su presentación clínica y resolución todavía son escasas.

Motivo de consulta: Dolor en mano derecha.

Antecedentes personales: Mujer, 42 años Trabajadora en conservera Sin alergias conocidas Síndrome ansioso-depresivo Traumatismo en mano derecha en noviembre de 2020 Cirugía en mayo de 2022, reinserción abierta del complejo fibrocartilaginoso triangular.

Cuadro clínico de dolor: La paciente es remitida a nuestras consultas externas, por dolor en la mano derecha. En la primera consulta se objetiva que cumple los criterios de Bupapest para el diagnóstico de SDRC: alodinia, hiperalgesia, asimetría en temperatura y coloración, edema, hiperhidrosis, piel fina sin vello, rigidez y atrofia de eminencia tenar. Con este diagnóstico, se implanta un electrodo tetrapolar en GRD C8 derecho, con canalización epidural a nivel C7-T1 y generador Proclaim IPG (Abbot) implantado en bolsillo subcostal izquierdo. En revisiones sucesivas la paciente refiere una mejoría completa de la sintomatología. Cuatro meses después, tras esfuerzo físico, reaparece parcialmente clínica previa (sudoración hiperalgesia y alodinia), pero además aparece un dolor interescapular constante e invalidante, con sensación de contractura dolorosa. La radiografía cervical muestra movilización medial del electrodo, permaneciendo dos polos distales cerca del ganglio. Se realiza reprogramación con mejoría de un 50-60 %, persistiendo el dolor dorsal. Se decide, retirada el electrodo previo y se implanta nuevo electrodo, mismo ganglio y nivel de acceso. Se realizan 3 bucles epidurales y varios bucles subcutáneos. En nuestro centro no se realiza anclaje de los cables de estimulación. En la revisión postprocedimiento, refiere remisión completa del dolor en la mano y región interescapular.

Conclusiones: La migración del cable constituye una de las complicaciones más frecuentes de los dispositivos de estimulación del GRD (2). Varios trabajos han buscado aquellos factores que pueden influir en el riesgo de migración o ruptura del cable. Existe controversia en cuanto al número y orientación de los bucles liberadores de tensión, así como sobre la conveniencia de anclar los cables de estimulación (3). El presente caso ilustra la presentación clínica de una movilización de electrodo al mismo tiempo que plantea añadir un nuevo bucle para disminuir el riesgo de migración.

Bibliografía:

1. Deer TR, Levy RM, Kramer J, Poree L, Amirdelfan K, Grigsby E, et al. Dorsal root ganglion stimulation yielded higher treatment success rate for complex regional pain syndrome and causalgia at 3 and 12 months: A randomized comparative trial. *Pain*. 2017;158(4):669-81. DOI: 10.1097/j.pain.0000000000000814.
2. Sivanesan E, Bicket MC, Cohen SP. Retrospective analysis of complications associated with dorsal root ganglion stimulation for pain relief in the FDA MAUDE database. *Reg Anesth Pain Med*. 2019;44(1):100-6. DOI: 10.1136/rapm-2018-000007.
3. Chapman KB, Mogilner AY, Yang AH, Yadav A, Patel KV, Lubenow T, et al. Lead migration and fracture rate in dorsal root ganglion stimulation using anchoring and non-anchoring techniques: A Multicenter pooled data analysis. *Pain Pract*. 2021;21(8):859-70. DOI:10.1111/papr.13052.

ID-56 USO DE PARCHES DE CAPSAICINA AL 8 % PARA EL TRATAMIENTO DEL DOLOR DE MIEMBRO FANTASMA

USE OF 8 % CAPSAICIN PATCHES FOR THE TREATMENT OF PHANTOM LIMB PAIN

María Pilar Yanguas Lasheras¹, Esther del Pozo Para¹, Esther Carbajo Martínez¹, María Mercedes Murillo Vázquez², Elena Borobia Irache¹

¹Hospital Clínico Universitario Zaragoza. ²Hospital Universitario Miguel Servet

Temática: Medicina clínica – Dolor neuropático.

Palabras clave: Dolor, capsaicina, miembro fantasma.

Introducción: El dolor de miembro fantasma puede ocurrir hasta en el 80 % de los sujetos con amputación, independientemente de la etiología, por trauma o enfermedad vascular periférica. Se caracteriza por la presencia de sensaciones dolorosas en una extremidad ausente y se clasifica como dolor de origen neuropático. Es posible que en el muñón de una amputación haya concentración alta de receptores TRPV1. La capsaicina se comporta como un agonista reversible del receptor vaniloide (TRPV1) por lo que su indicación terapéutica es de primera elección en el dolor neuropático.

Motivo de consulta: Varón de 69 años que en octubre de 2019 acude a nuestra Unidad del dolor derivado por su médico de atención primaria con dolor de miembro fantasma en extremidad inferior derecha, de varios años de evolución tras amputación traumática por accidente de tráfico en 1977. El paciente refiere haber sido previamente tratado en Unidades del Dolor del País Vasco con parches de capsaicina hasta en 4 ocasiones.

Antecedentes personales: Alergias: Tiomersal Antecedentes personales: Diabetes mellitus tipo 2, Esófago de Barrett, hipertiroidismo. Intervenciones quirúrgicas: amputación traumática de extremidad inferior derecha, hernia discal cervical.

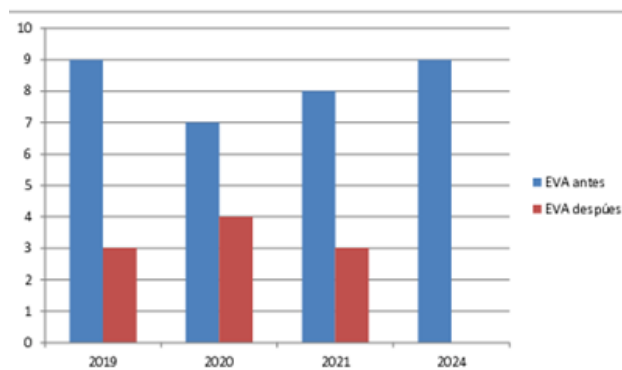
Cuadro clínico de dolor: A la llegada a nuestra Unidad en octubre de 2019, el paciente está en tratamiento con Pregabalina 25 mg por la mañana y 150 mg por la noche, Amitriptilina 25 mg al acostarse y Tramadol/Paracetamol si precisa. Dado el intenso dolor referido por el paciente (EVA 9/10) se procede a la primera aplicación de un parche de capsaicina al 8 %. Al mes realizamos revisión telefónica: el paciente refiere una notable mejoría (EVA 3/10). En mayo de 2020 se procede a una segunda aplicación de parche de capsai-

cina al 8 % con una puntuación EVA 7/10. En la revisión también se observa una gran mejoría (EVA 4/10). En marzo de 2021, el paciente contacta con la Unidad refiriendo un dolor intenso (EVA 8/10) realizamos una tercera aplicación de parche de capsaicina al 8 %. Al mes el dolor ha disminuido hasta un EVA 3/10. Por último, este año en enero 2024 el paciente vuelve a contactar con la Unidad por intenso dolor (EVA 9/10), logrando esta vez al mes una mejoría del casi 100 % (EVA 0/10).

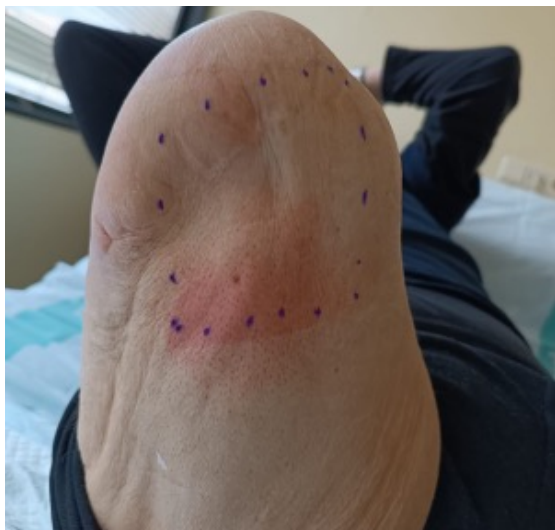Conclusiones: Hemos comprobado que el tratamiento con parche de capsaicina al 8 % produce alivio del dolor neuropático en el miembro fantasma, con la ventaja de poder disminuir la medicación y por tanto sus efectos adversos (en la actualidad el tratamiento es Amitriptilina 25 mg por la noche) y mejorando la calidad de vida del paciente.

Bibliografía:

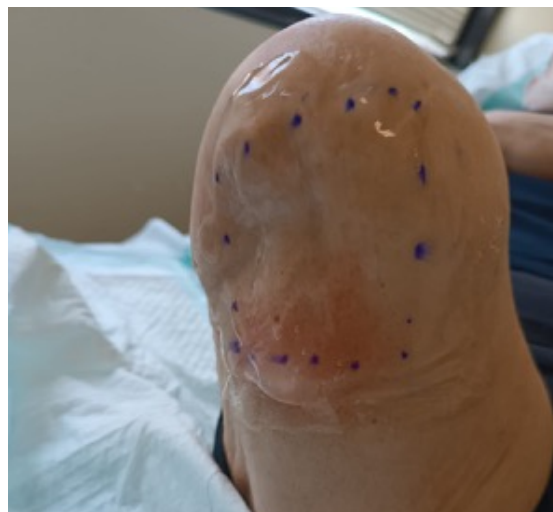1. Bhaskar A, Nadstawek J, Viel EJ, Buonocore M, López Millán JM, Jaeger H. Capsaicina al 8 % para controlar el dolor neuropático periférico: una estrategia basada en casos clínicos. Rev. Soc. Esp. Dolor. 2013 [citado 25 Feb 2024];20(1):25-33. Disponible en: http://scielo.isciii.es/scielo.php?script=sci_arttext&pid=S1134-80462013000100006&lng=es



Adjunto 1.



Adjunto 2.



Adjunto 3.

ID-57 KETAMINA PERIOPERATORIA, EL ARMA SECRETA EN EL ABORDAJE MULTIDISCIPLINAR DEL DOLOR INTENSO

PERIOPERATIVE KETAMINE, THE SECRET WEAPON IN THE MULTIDISCIPLINARY APPROACH TO SEVERE PAIN

Adriana María Buriticá Aguirre, Mireia Aige Cristofol, María José Groizard Botella, Marco Palumbo, Sara Cay Melero, Francisco Xavier Vilà Justribó

Hospital Universitari Arnau de Vilanova

Temática: Medicina clínica – Dolor agudo.

Palabras clave: Dolor agudo, perfusión ketamina, ansiedad, depresión, catastrofización.

Introducción: Además de la inhibición del receptor NMDA, la ketamina tiene actividad en los receptores μ , de acetilcolina, canales regulados por nucleótidos cíclicos activados, entre otros. A dosis bajas, mejora el dolor postoperatorio y los síntomas depresivos.

Motivo de consulta: Dolor postoperatorio de difícil control.

Antecedentes personales: Paciente de 32 años sin antecedentes relevantes que sufrió politraumatismo por accidente de tráfico de alta energía. Al quinto día de ingreso en UCI se realizó laparotomía por empeoramiento clínico. Como hallazgo intraoperatorio se evidenció perforación de sigma y se realizó sutura primaria. Preciso dos reintervenciones: la primera, por dehiscencia de sutura y después, por peritonitis plástica más nueva dehiscencia, en esta última cirugía se realizó resección intestinal más colostomía.

Cuadro clínico de dolor: A las 24 horas de la última cirugía se realiza interconsulta a la Unidad de Dolor por dolor abdominal de difícil control más íleo paralítico. Describe dolor abdominal continuo mal localizado gravativo (ENV 7) y con episodios de mayor intensidad

(ENV 10) sin un claro desencadenante. Componente neuropático dudoso. Imposibilidad para incorporarse, o realizar rehabilitación. Paciente apática y con afecto de fondo depresivo, resonante. Manifiesta desesperanza. A la exploración, defensa abdominal voluntaria. Tras descartar complicación postoperatoria, se realiza bloqueo TAP abdominal, y se inicia tratamiento con perfusión continua de ketamina a 0,2 mg/kg/hora, a la mañana siguiente se inicia bomba elastomérica con tramadol (200 mg/día) metamizol (3g/día) y droperidol (0,625 mg/día) y se solicita interconsulta a psicología y psiquiatría. Psicología inicia soporte emocional y psiquiatría tratamiento ansiolítico. A las 48 horas de tratamiento multidisciplinar y multimodal la paciente refiere un mejor control de dolor, se encuentra más animada, está dispuesta a recibir visitas e inicia rehabilitación. Disminución progresiva de la perfusión de ketamina, que se retira al 5to día de tratamiento. Inicio progresivo de la analgesia oral con buena tolerancia. Dos días después es dada alta. Actualmente está pendiente del cierre de colostomía, sigue recibiendo soporte por psicología y no precisa ninguna medicación.

Conclusiones: Factores como la ansiedad, depresión y la catastrofización dificultan el tratamiento del dolor agudo postoperatorio e inciden en su cronificación. Las perfusiones de dosis bajas de ketamina postoperatoria son eficaces para el tratamiento del dolor agudo moderado-intenso y tienen una clara actividad antidepressiva. Se necesitan más estudios para determinar en cuales pacientes podría ser útil el uso de ketamina para la evitar la cronificación del dolor agudo postoperatorio. El abordaje multidisciplinar con psicología es clave para obtener los mejores resultados.

Bibliografía:

1. Willis DE, Goldstein PA. Targeting affective mood disorders with ketamine to prevent chronic postsurgical pain. *Front Pain Res (Lausanne)*. 2022;3:872696. DOI: 10.3389/fpain.2022.872696.
2. Subramanian S, Haroutounian S, Palanca BJA, Lenze EJ. Ketamine as a therapeutic agent for depression and pain: mechanisms and evidence. *J Neurol Sci*. 2022;434:120152. DOI: 10.1016/j.jns.2022.120152.
3. Martin EE, Ochs Kinney MA, Cianci MJ, Hebl JR, Mauck WD. Examining use of low-dose ketamine infusions during the postoperative period: A retrospective study comparing opioid-tolerant and nonopioid-tolerant patients. *AANA J*. 2021;89(1):19-25.

Financiación: Ninguna.

ID-58 ¡NO TODAS LAS LUMBALGIAS SON IGUALES!

NOT ALL LUMBAGOS ARE EQUAL!

Rubén Chacón Sal¹, Patricia Magalló Zapater¹, Sandra Marmaña Mezquita², Joan Coma Alemany¹, Mauricio Polanco García¹, César Gracia Fabre¹, Miquel Moncho Rodríguez¹

¹*Consorci Sanitari Integral*. ²*Consorci Sanitari Integral*

Temática: Medicina clínica – Dolor músculo-esquelético.

Palabras clave: Lumbalgia, lipoma, glúteo.

Introducción: La lumbalgia afecta al 70-80 % de la población general en algún momento de su vida, de las que aproximadamente un 15 % tienen una causa conocida, el resto, se consideran inespecíficas o inclasificables y este puede ser uno de los motivos por el cual el tratamiento convencional podría fracasar. Debido a ello es de vital importancia intentar conocer el origen del dolor lumbar de cada uno de nuestros pacientes.

Motivo de consulta: Lumbalgia izquierda.

Antecedentes personales: Alergia a paracetamol, metamizol y AINE inhibidores de la COX-1. Asma bronquial.

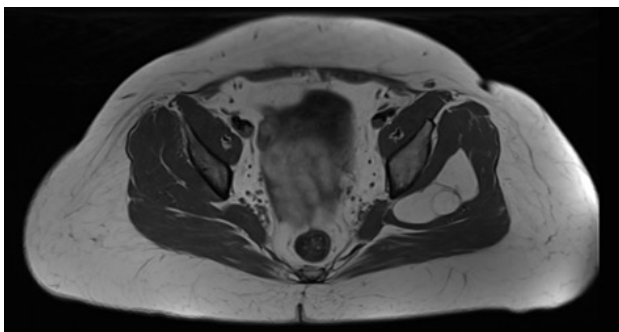
Cuadro clínico de dolor: Mujer de 53 años que es derivada a Unidad de Dolor por lumbalgia izquierda. La paciente describe aumento progresivo de dolor a nivel lumbo-sacro, glúteo y trocánter izquierdo de 4 meses de evolución sin desencadenante claro. Relata episodios diarios (1-4) de dolor de elevada intensidad de unos 30 minutos de duración que empeoran con los movimientos, la posición mantenida, deambulación y siempre ubicado en un mismo punto. Irradia por cara póstero-lateral de dicha extremidad hasta la rodilla. Valorada inicialmente por médico de atención primaria quien realizó infiltración a nivel de trocánter con mejoría parcial. En nuestra primera valoración optamos por ajustar analgesia (iniciamos celecoxib 200 mg/24 h y tramadol 50 mg/12 h) y solicitamos resonancia lumbar. En RM se observan signos de espondilosis, artrosis interapofisaria y pequeños abombamientos discales no compresivos en L4-L5 y L5-S1. Dado que los hallazgos no justificaban la clínica se opta por ampliar estudio con RM de articulaciones sacro-ilíacas objetivando tumoración lipomatosa intermuscular entre vientres musculares de glúteo menor y medio izquierdos confirmando con RM de pelvis con contraste. Ante dicho escenario y obteniendo únicamente mejoría parcial con tratamiento analgésico convencional (60-70 %) se solicita valoración por cirugía. Se realiza biopsia y se orienta como lipoma con indicación quirúrgica por dolor. Se realiza exéresis del mismo sin incidencias en régimen de CMA. Seis días después presenta dolor brusco en dicha extremidad habiéndose descartado TVP se inicia pregabalina durante 2 meses con desaparición total del dolor. Actualmente asintomática.

Conclusiones: Los tumores benignos del tejido adiposo pueden aparecer en cualquier localización del cuerpo. Aunque la mayoría se localizan en tronco y cuello, en los muslos y los glúteos no son infrecuentes. Ante una lumbalgia que no responde a los tratamientos habituales y tras haber descartado mediante pruebas complementarias las etiologías más frecuentes, dentro del diagnóstico diferencial se deben tener en cuenta otras posibles etiologías como por ejemplo los lipomas intermusculares.

Bibliografía:

1. Ramos-Pascua LR, Guerra-Álvarez OA, Sánchez-Herráez S, Izquierdo-García FM, Maderuelo-Fernández JÁ. Intramuscular lipomas: Large and deep benign lumps not to underestimate. Review of a series of 51 cases. *Rev Esp Cir Ortop Traumatol*. 2013;57(6):391-7. Disponible en: <https://pubmed.ncbi.nlm.nih.gov/24183389/>

2. Kaeser MA, Smith LW, Kettner NW. A case report of an intermuscular lipoma: presentation, pathophysiology, differential diagnosis. *J Chiropr Med.* 2010;9(3):127-31. Disponible en: <https://www.ncbi.nlm.nih.gov/pmc/articles/PMC3188344/>



Adjunto 1.

ID59 EL PAPEL DE LA ENFERMERA EN LA UNIDAD DEL DOLOR

THE NURSE'S ROLE IN THE PAIN MANAGEMENT UNIT

Laia Rosés Álvarez, Isabel Muñoz Hernández, Marta Ferrándiz Mach, Angeles Piñeiro Rebolo, Ruben Díaz Jover, Martha Cristina Melo Cruz, M.ª Mercè Genové Cortada

Hospital de la Santa Creu i Sant Pau

Temática: Gestión.

Palabras clave: Enfermería, unidad del dolor (UD).

Introducción: Las unidades del dolor (UD) surgieron en la última mitad del siglo pasado para poder tratar el dolor crónico como una enfermedad y no solo como un síntoma. Precisa de la aplicación de conocimientos específicos de distintos especialistas para un abordaje biopsicosocial y poder llegar a un diagnóstico y tratamiento integral (farmacológico y/o intervencionista) con el objetivo de mejora en calidad de vida (1).

Objetivos: Conocer las áreas funcionales de la UD. Mostrar funciones de enfermería y su actividad diaria en la UD.

Material y método: Estudio descriptivo de la actividad asistencial de enfermería durante los años 2018-2023 en la UD del Hospital de Sant Pau de Barcelona.

Resultados: *Funciones de la enfermera:* Ámbito asistencial: atención al paciente con dolor; Ámbito docente y formación: proporcionar educación y formación continuada; Ámbito de investigación: participación diferentes ámbitos de la investigación; Ámbito de calidad: recogida de datos, gestión de calidad y seguridad del paciente (realización de Check-list, registro de incidencias y complicaciones). *Áreas funcionales de la unidad del dolor:* Dolor agudo (paciente hospitalizado): valoración, control, registro y seguimiento; Dolor cró-

nico (paciente ambulatorio): valoración, tratamiento (farmacológico, intervenciones no invasivas, técnicas intervencionistas) y seguimiento. *Actividad diaria en la unidad del dolor por parte de enfermería:* Tratamientos ambulatorios en régimen de CMA u hospital de día: Colaboración, desde ingreso hasta el alta, con técnicas intervencionistas realizadas con escopia y/o ecografía; Curas postimplantación de sistemas de neuromodulación; Tratamientos en la UD realizados por enfermería: TENS, iontoforesis, parche de capsaicina 8 %, relleno de bombas intratecales, control neuroestimuladores; Visitas telefónicas: Llamada previa al día de la técnica, seguimiento postaplicación parche de capsaicina 8 %, inicio de opioides: detección de efectos secundarios y adherencia al tratamiento, seguimiento de complicaciones post-técnicas intervencionistas, refuerzo tratamiento médico y/o dudas; Salas hospitalización: Dolor agudo postoperatorio, seguimiento de técnicas especiales (mediante sistema PCA - Patient Controlled Analgesia) o analgesia regional: bloqueos centrales / periféricos o analgesia intravenosa continua.

Conclusiones: La UD es un servicio dinámico, multidisciplinar y en contante evolución debido a los avances continuos que engloba al tratamiento del dolor. Enfermería tiene un rol activo y autónomo en el funcionamiento habitual de las UD, precisando pues, una formación específica.

Bibliografía:

1. Català E, Ferrandiz M, Genové M, Revuelta M, Santeularia MT. Manual de tratamiento del dolor(4ª ed). Barcelona: Permanyer. 2021. ISBN: 978-84-18150-66-1.

Financiación: No contamos con financiación.

ID-60 PARCHE HEMÁTICO EPIDURAL COMO TRATAMIENTO DE LA CEFALEA SECUNDARIA A HIPOTENSIÓN INTRACRANEAL ESPONTÁNEA

EPIDURAL BLOOD PATCH AS TREATMENT FOR HEADACHE SECONDARY TO SPONTANEOUS INTRACRANIAL HYPOTENSION

Ainhoa Marcaida Salazar, Eider García Pérez, Silvia Gil Tenjido, Claudia Velasco Oficialdegui, Sonia Latorre Esteban, Cristina Gómez Vega, Sara Taborcia Martínez de Luco

Hospital Galdakao-Usansolo

Temática: Medicina clínica – Cefaleas y dolor orofacial.

Palabras clave: Parche hemático epidural, cefalea, hipotensión intracraneal espontánea, epidural cervical.

Introducción: La cefalea por hipotensión intracraneal espontánea es una condición poco común, causada por la pérdida de líquido cefalorraquídeo (LCR) debido a brechas en la duramadre, posiblemente causadas por traumas leves o trastornos estructurales de los tejidos conectivos, resultando en una disminución de la presión intracraneal y de la flotabilidad y soporte

cerebrales, lo que desencadena la sintomatología característica del cuadro. El parche hemático epidural resulta una opción terapéutica efectiva y mínimamente invasiva, con tasas de éxito significativas, cuando fallan otros tratamientos; consiste en la inyección de sangre autóloga en el espacio epidural para formar un coágulo que actúa como tapón y sella la fuga de LCR, aumentando la presión intracraneal y aliviando los síntomas. Aunque la mayoría de los parches epidurales se realizan a nivel toraco-lumbar con resultados satisfactorios, en situaciones específicas donde la fuga es cervical o el parche a niveles inferiores no ha sido efectivo, se han descrito tasas mayores de éxito al realizarlo a nivel cervical.

Motivo de consulta: Se realiza una interconsulta a nuestra Unidad desde el Servicio de Neurología para valoración y posible realización de parche hemático epidural en una paciente en seguimiento por cefalea secundaria a hipotensión cerebral espontánea persistente pese al tratamiento.

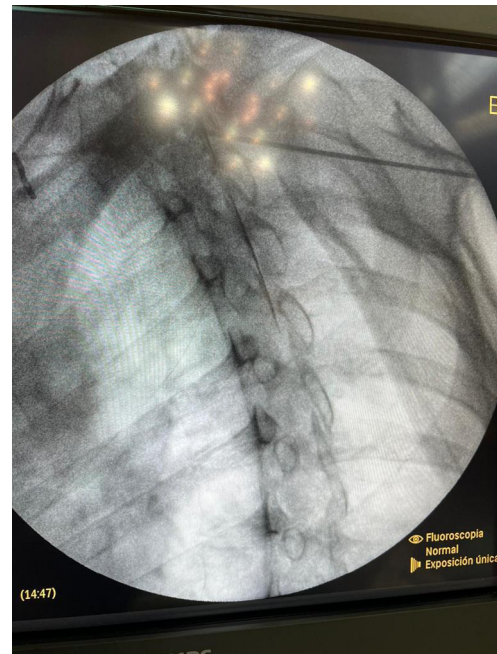
Antecedentes personales: Se trata de una mujer de 41 años, ex-fumadora y consumidora de alcohol ocasional. Entre sus antecedentes médicos destacan omalgia izquierda en seguimiento por el Servicio de Rehabilitación y trastorno de ansiedad en seguimiento por Psiquiatría. Intervenida de hernioplastia umbilical e inguinal bilateral y reducción mamaria.

Cuadro clínico de dolor: El cuadro consiste en una cefalea occipital opresiva, de predominio vespertino, que empeora con la bipedestación o sedestación prolongadas, maniobras de Valsalva, y que mejora con el decúbito supino, limitando su actividad diaria. Ante la sospecha de un cuadro de hipotensión intracraneal espontánea, sin antecedentes de punción lumbar o epidural previa, y tras descartar otras posibles causas etiológicas mediante exploraciones adicionales, con una resonancia magnética nuclear con hallazgos radiológicos compatibles con hipotensión cerebral, se decide realizar un parche hemático epidural a nivel de T6-T7, con nula mejoría. Semanas después se realiza un segundo parche epidural, esta vez a nivel C6-C7, en quirófano y guiado por escopia, con notoria mejoría del cuadro y mayor y progresiva tolerancia a la sedestación y bipedestación.

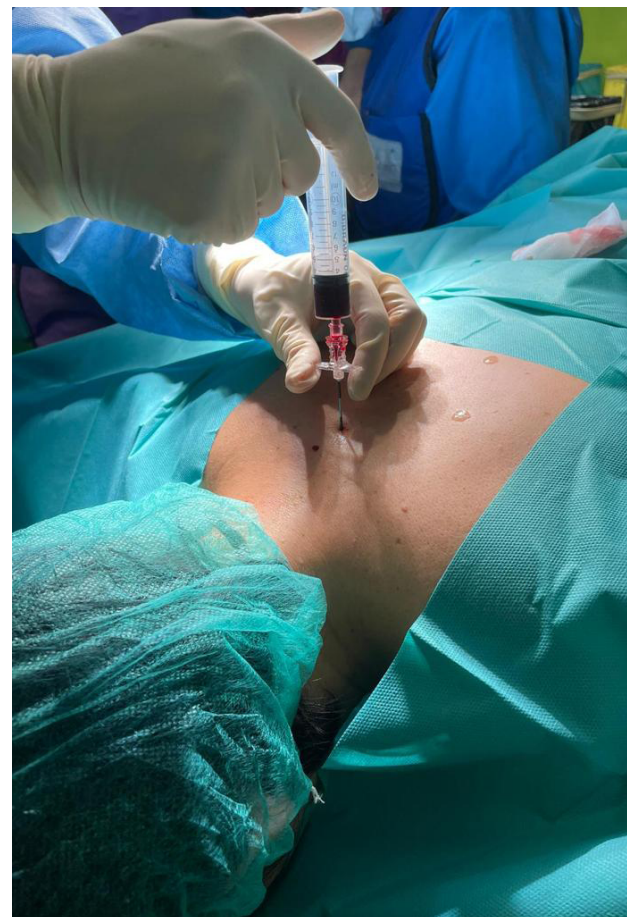Conclusiones: Esta experiencia resalta la importancia del diagnóstico preciso y la consideración de tratamientos especializados como el parche hemático epidural en casos de cefalea por hipotensión intracraneal espontánea.

Bibliografía:

1. Cheema S, Anderson J, Angus-Leppan H, Armstrong P, Butteriss DJ, Jones LC et al. Multidisciplinary consensus guideline for the diagnosis and management of spontaneous intracranial hypotension. *Neurol Neurosurg Psychiatry*. 2023;94(10):835-43.
2. Zetlaoui PJ, Buchheit T, Benhamou D. Epidural blood patch: A narrative review. *Anaesth Crit Care Pain Med*. 2022;41(5):101138.
3. Kapoor SG, Ahmed S. Cervical epidural blood patch - A Literature Review. *Pain Med*. 2015;16:1897-904.



Adjunto 1.



Adjunto 2.

ID-61 APPDEPOP: IMPLEMENTACIÓN DE UN MODELO DE PREDICCIÓN DE RIESGO DEL TRASTORNO POR CONSUMO DE OPIOIDES DE PRESCRIPCIÓN EN ATENCIÓN PRIMARIA

APPDEPOP: IMPLEMENTING A RISK PREDICTION MODEL FOR PRESCRIPTION OPIOID USE DISORDER IN PRIMARY CARE

Mónica Escorial García¹, Claudia Carratalá Lillo¹, Ana Panadero Alcalá², Segundo Jiménez García³, Francisco Javier Toboso Ortega⁴, Pau Miró Martínez⁵, Ana María Peiró Peiró²

¹ISABIAL. ²HGU Dr Balmis de Alicante. ³C.S. Elda. ⁴C.S. Marina Baixa. ⁵UPV

Palabras clave: Trastorno por consumo de opioides, dolor crónico, opioides, modelo, prevención.

Introducción: Ante el reto en el diagnóstico de trastorno por consumo de opioides de prescripción (TCOP) y la identificación de factores individuales y sociales de vulnerabilidad, existen cuestionarios para valorarlos que se usan con grandes limitaciones en dolor crónico no oncológico (DCNO).

Objetivos: Evaluar la efectividad de la implementación de un modelo de aprendizaje automático para clasificar pacientes con DCNO según su riesgo TCOP, y la viabilidad de su implementación en Atención Primaria.

Material y método: Se ha diseñado una herramienta de predicción del riesgo mediante el uso de una aplicación web/móvil. Para ello, se han planteado dos fases. La primera, de diseño del modelo predictivo y aplicación web/móvil a partir de un modelo piloto desarrollado en nuestro centro HGUDrB Alicante (n = 229). En esta segunda prueba de concepto de la herramienta se incluirán dos grupos: (1) pacientes naïve candidatos a opioides y (2) con opioides a largo plazo. Se registrarán las variables incluidas en el modelo y se establecerá el perfil de riesgo. La confirmación de sospecha TCOP se realizará: a los 3 meses en el grupo naïve y, en el momento de la inclusión en el grupo control. Se realizará un estudio farmacoeconómico.

Resultados: El modelo piloto comprendió factores de riesgos previamente descritos: edad joven, incapacidad laboral y dosis de opioides elevadas; y proporcionó nueva información útil sobre otros factores de riesgo (baja calidad de vida, alelo mutante (118G) OPRM1 y fenotipos extremos CYP2D6 (ultrarrápidos y lentos). No obstante, es necesario indagar si existen divergencias entre centros/pacientes. Se plantea un estudio centrado en Aten. Primaria (C.S. Elda, Marina Baixa), con un testeo previo de unos 80 sujetos/centro, para comprobar su sensibilidad y especificidad, así como para evaluar el manejo de la aplicación.

Conclusiones: El diseño de un modelo de predicción de riesgo TCOP accesible por app/web que sería una buena herramienta para mejorar la predicción en consulta, mejorando el manejo del dolor y contribuyendo a una mayor sostenibilidad del SNS.

Bibliografía:

1. Webster LR. Risk factors for opioid-use disorder and overdose. *Anesth Analg.* 2017;125(5):1741-8.
2. Lo-Ciganic WH, Huang JL, Zhang HH, Weiss JC, Wu Y, Kwoh CK, et al. Evaluation of machine-learning algorithms for predicting opioid overdose risk among medicare beneficiaries with opioid prescriptions. *JAMA Netw Open.* 2019;2(3):e190968.
3. Sanger N, Bhatt M, Shams I, Shahid H, Luo C, Tam SL, et al. Association between socio-demographic and health functioning variables among patients with opioid use disorder introduced by prescription: A prospective cohort study. *Pain Physician.* 2018;21:E623-32.

Financiación: Este estudio ha sido financiado por la Convocatoria pública del PNSD 2023-2025 (2023I031), por la X Convocatoria Intramural de ISABIAL y por la Convocatoria de Ayudas de UniSalut 2023. Agradecimiento: Al equipo de enfermería (Fernanda Jiménez y Alicia López) y al equipo de anestesiistas (Eiden Benedikt, Yolanda Sastre, Vicente López Gil) dirigidos por Luis Gómez y César Margarit. Al equipo de Biobanco ISABIAL (Ana Martínez) y al apoyo administrativo (Mayte Domenech).

ID-62 ANÁLISIS DE LA ACTIVIDAD DE LA UNIDAD DEL DOLOR TRAS LA CONSTITUCIÓN DEL COMITÉ DEL DOLOR ONCOLÓGICO COMPLEJO

ACTIVITY ANALYSIS OF A PAIN MANAGEMENT UNIT AFTER SETTING UP A COMPLEX CANCER PAIN COMMITTEE

Luis Moltó García, Olga Comps Vicente, David Bande Julian, Uxia Rodríguez Rivas, Susana García Toledo, Antonio Montes Pérez

Hospital del Mar

Temática: Medicina clínica – Dolor oncológico.

Palabras clave: Dolor oncológico, bloqueo neurolítico, bombas intratecales, opioides.

Introducción: El dolor oncológico es un síntoma muy frecuente en el paciente con cáncer. El manejo interdisciplinar es fundamental para que el paciente se beneficie de un tratamiento óptimo. En nuestro centro se constituyó el Comité de Dolor Oncológico Complejo en 2022 para dar respuesta a una necesidad de mejora de la atención al paciente con dolor oncológico. El comité está constituido por especialistas en oncología, curas paliativas, anestesiólogos, radiólogos intervencionistas, radioterapeutas

Objetivos: Evaluar la actividad realizada en la Unidad del Dolor (UD) desde la creación del Comité de Dolor Oncológico Complejo (CDO)

Material y método: Estudio descriptivo de los pacientes valorados desde la UD desde marzo del 2022 a febrero 2024. Solo se analizaron pacientes con dolor oncológico complejo (DOC), con necesidad de intervencionismo o necesidad de optimización del trata-

miento, entendiéndose DOC todo dolor en paciente con necesidades de morfina oral > 200 mg/día/vía oral; dolor irruptivo no controlado; dolor como motivo principal de ingreso. Las variables analizadas fueron edad, sexo, tipo de neoplasia, características del dolor, procedimientos realizados, eficacia del tratamiento (como disminución o no incremento de opioides con mejora de actividad diaria).

Resultados: Durante estos casi 2 años, se han evaluado a 68 pacientes en el CDO, 37 fueron derivados para manejo específico a la Unidad del Dolor, con una edad media de 62 años, el 51 % eran mujeres. El tipo de dolor más frecuente fue el dolor óseo metastásico (41 %), abdominal (38 %) y mixto (27 %), a 23 pacientes se le han realizado intervencionismo, el resto requirió optimización del tratamiento para el dolor. Se realizaron las siguientes técnicas: implantación de 8 bombas intratecales para la administración de morfina ± ziconotida ± bupivacaína, se realizaron 13 bloqueos neurolíticos (4 bloqueos hipogástricos, 5 bloqueos del plexo celiaco y 4 bloqueos del ganglio impar). Veintidós pacientes fueron exitos durante su seguimiento, de los cuales 17 (77 %) fallecieron durante los primeros 4 meses de su primera visita a la Unidad del Dolor.

Conclusiones: Los pacientes valorados la Unidad del Dolor para manejo del dolor oncológico complejo se presentaron en fases muy avanzadas de su enfermedad oncológica. Debemos trabajar para realizar una detección precoz de estos pacientes para realizar ofrecer un abordaje terapéutico más temprano.

Bibliografía:

1. Fallon M, Giusti R, Aielli F, Hoskin P, Rolke R, Sharma M, et al; ESMO Guidelines. Committee. Management of cancer pain in adult patients: ESMO Clinical Practice Guidelines. *Ann Oncol.* 2018;29(Suppl 4):iv166-iv191.
2. Pérez C, Alonso A, Ramos A, Villegas F, Virizuela J. Guía para el abordaje interdisciplinar del dolor oncológico (GADO). 1ª ed. 2017.

ID-63 EXPERIENCIA EN EL EMPLEO DE CRIOANALGESIA EN EL TRATAMIENTO DEL NEUROMA DE MORTON

EXPERIENCE IN THE USE OF CRYOANALGESIA FOR THE TREATMENT OF MORTON'S NEUROMA

Francisco Javier Carmona Monge, Pedro Pereira Argiz, Marta Carolina Freijeiro González, Manuel Alberto Valero Gómez, Alberto Bolón Villaverde, Minia María Rodríguez Lago

Hospital Universitario Santiago de Compostela

Temática: Tratamiento intervencionista – Radiofrecuencia.

Palabras clave: Crioanalgesia, neuroma de Morton.

Introducción: El dolor nervioso periférico crónico es un problema frecuente que puede originarse por dife-

rentes causas. En algunas de ellas, la crioanalgesia constituye una técnica especializada para proporcionar alivio a largo plazo del dolor. Diversos trabajos han demostrado su eficacia en el alivio del dolor en este tipo de situaciones.

Objetivos: Describir el tipo de pacientes a los que se les ha realizado una crioanalgesia para el tratamiento del neuroma de Morton en un hospital de tercer nivel, así como el alivio sintomático y la aparición de efectos secundarios.

Material y método: Estudio retrospectivo en el que se incluyeron todos los pacientes a los que se les realizó un crioanalgesia para el tratamiento de un neuroma de Morton en la Unidad del Dolor (n = 35). Los datos se presentan como n y porcentaje en variables nominales, y media (percentil 25-percentil 75) en las variables cuantitativas.

Resultados: Se incluyeron un total de 35 pacientes (88,6 % mujeres, n = 31) siendo su media de edad 53,91 años (DT = 10,99). El tamaño medio del neuroma evaluado mediante ecografía fue de 8,60 centímetros (DT = 3,44). A los pacientes se les realizó una crioanalgesia guiada por ecografía de en el lugar donde se identificaba el neuroma de Morton y en donde se constataba que estaba presente la sintomatología dolorosa. De los 35 pacientes, 10 (28,6 %) están pendientes de la primera visita de seguimiento. Del resto, un total de 15 (60,0 %) evidenciaban una mejoría del dolor a los tres meses de tratamiento. En el seguimiento a los 6 meses 14 pacientes (56,0 %) referían mantener la mejoría inicial no habiendo vuelto a reaparecer el dolor. En total 7 pacientes (28,0 %) no han tenido ninguna mejoría clínica con la realización de la terapia y 5 de ellos (20,0 %) están en el momento actual en lista de espera quirúrgica para ser intervenidos por el servicio de Traumatología. Como principal efecto adverso del tratamiento se identificó el dolor local en la zona de tratamiento (n = 6, 17,14 %). Un paciente presentó hipopigmentación cutánea en la zona en que se realizó la lesión (n = 1; 2,86 %).

Conclusiones: En nuestra experiencia hasta el momento actual, la crioanalgesia se puede considerar como un procedimiento seguro y que produce una reducción substancial en el dolor, así como una mejora importante en la calidad de vida de los pacientes. La mejoría clínica resultante permite al paciente llevar una vida normal y evitar la exposición a una cirugía que habitualmente es mucho más invasiva que la crioanalgesia.

Bibliografía:

1. Goyal S, Kumar A, Sharma RS, Goyal D, Singh GK. Efficacy of cryoneurolysis in the management of chronic non-cancer pain: A systematic review and meta-analysis. *Indian J Anaesth.* 2022;66(7):485-97.
2. Friedman T, Richman D, Adler R. Sonographically guided cryoneurolysis: preliminary experience and clinical outcomes. *J Ultrasound Med.* 2012;31(12):2025-34.
3. Caporusso EF, Fallat LM, Savoy-Moore R. Cryogenic neuroablation for the treatment of lower extremity neuromas. *J Foot Ankle Surg.* 2002;41(5):286-90.

ID-64 HEMATOMA EPIDURAL, SUBDURAL Y HEMORRAGIA SUBARACNOIDEA TRAS INFILTRACIÓN EPIDURAL

EPIDURAL, SUBDURAL HEMATOMA AND SUBARACHNOID HEMORRHAGE AFTER EPIDURAL INFILTRATION

María del Mar Rueda Navarro, Teresa Sagredo Sánchez, Julia Nieto Elizalde, Ángel Alonso Chico, Santiago García Hernández, Fernando Higuero Cantonero, Ana Esther López Pérez

Hospital General Universitario Gregorio Marañón

Temática: Tratamiento intervencionista – Bloqueos.

Palabras clave: Técnica neuroaxial, hematoma, epidural.

Introducción: La infiltración epidural es una técnica muy utilizada en las Unidades de Dolor Crónico para el tratamiento de la lumbociatalgia refractaria a tratamiento médico. Las hemorragias neuroaxiales secundarias a la técnica son infrecuentes, pero de gran trascendencia clínica debido a los daños irreversibles que pueden provocar la ausencia de diagnóstico y tratamiento de forma precoz.

Motivo de consulta: Lumbociatalgia de larga evolución refractaria a tratamiento médico. RMN con protrusiones discales desde L2 hasta S1, más llamativo en L4-L5.

Antecedentes personales: Alergia: Contrastes yodados (reacción cutánea localizada en el lugar de punción). No factores de riesgo cardiovascular. Hiperplasia benigna de próstata con resección transuretral (RTU).

Cuadro clínico de dolor: Paciente de 63 años que de forma programada se realiza bloqueo epidural para tratamiento de lumbociatalgia. Tras comprobar ausencia de contraindicaciones clínicas y analíticas se realiza epidural lumbar interlaminar bajo control radioscópico a nivel L3-L4. Se comprueba adecuada difusión de contraste y aspiración de sangre negativa tras lo cual se administran 10 ml de mezcla de anestésico local y corticoesteroide. Finaliza técnica sin incidencias y el paciente es trasladado a la Unidad de Recuperación (URPA). A los 20 min presenta de forma súbita hipoestesia de miembros inferiores (MMII), retención aguda de orina, dolor anal y en base de meato urinario, asociando posteriormente leve impotencia funcional de ambos MMII y lumbociatalgia severa en caras posteriores de ambos muslos hasta talones. Se realiza RMN de columna dorsolumbar donde se identifica hematoma epidural que se extiende desde T12 hasta S1 sin efecto masa sobre el cordón medular. Valorado por Neurocirugía sin indicación quirúrgica. Posteriormente cuadro de alteración del nivel de conciencia con aparición de crisis convulsiva tónico-clónica generalizada. Se realiza TC urgente de cráneo con evidencia de hematoma subdural, hemorragia subaracnoidea y herniación de amígdalas cerebelosas. Ingreso en Unidad Cuidados Intensivos (UCI) donde se intuba por deterioro neurológico (Glasgow 7)

y se inicia soporte vasoactivo con noradrenalina. Analítica de sangre y radiografía de tórax sin alteraciones y EEG que descarta actividad comicial. TC craneal de control con mejoría de los hallazgos iniciales. Dada la buena evolución clínica, sin nueva focalidad neurológica se extuba y se traslada a planta de hospitalización. Estudios radiológicos posteriores con resolución completa del hematoma subaracnoideo, subdural y epidural en columna lumbar.

Conclusiones: Las técnicas neuroaxiales se consideran seguras, aunque no están exentas de complicaciones que pueden ser potencialmente graves. La incidencia de las hemorragias intracraneales es desconocida por lo que es importante realizar un diagnóstico diferencial de las posibles complicaciones.

Bibliografía:

1. Medel Rebollo J, Ribera Canudas MV, Mesas Idáñez A, Márquez Martínez E, Martínez Ripol P, Candela Custardoy A, et al. Técnicas mínimamente invasivas en el tratamiento del dolor crónico. Vol. 14, Semin Fund Esp Reumatol. 2013;14:135-41.
2. Ortiz de la Tabla González R, Martínez Navas A, Echevarría Moreno M. Complicaciones neurológicas en los bloqueos centrales. Rev Esp Anestesiol Reanim. 2011;58(7):434-43.

ID-66 PARCHES DE RADIOFRECUENCIA TRANSCUTÁNEA EN PACIENTE CON PATOLOGÍA DE RODILLA REFRACTARIA A MÚLTIPLES TRATAMIENTOS

TRANSCUTANEOUS RADIOFREQUENCY PATCHES IN A PATIENT WITH A KNEE CONDITION REFRACTORY TO MULTIPLE TREATMENTS

Alejandro Granados Calderay, Ignacio Portalo González, Patricia Peralta Rodríguez, Javier Durán Mejías, Beatriz Rubio Sánchez, María Cruz Muñoz Montero, Juan Antonio García García

Hospital Universitario Infanta Cristina, Madrid

Palabras clave: Radiofrecuencia, transcutánea, gonalgia.

Introducción: La gonalgia crónica es uno de los cuadros de dolor crónico más prevalentes, siendo la artrosis una de sus principales causas, y un motivo frecuente de consulta en las unidades del dolor. Estos pacientes pueden pasar mucho tiempo durante el proceso de evaluación y en la lista de espera para realizarse diferentes técnicas de intervencionismo; y aunque el manejo conservador y las técnicas son eficaces en la mayoría, existe un pequeño porcentaje de paciente que no mejora, haciendo necesaria la búsqueda de estrategias alternativas que disminuyan el dolor. Surge así como alternativa, el tratamiento de radiofrecuencia percutánea, con buenos resultados en diferentes estudios, ya que se trata de un tratamiento no invasivo, indoloro, sin agujas y que no requiere recuperación, sedación ni anestesia.

Motivo de consulta: Gonalgia bilateral.

Antecedentes personales: Mujer, 67 años alérgica a triamcinolona, hipertensa, obesidad grado 2, hipoacusia neurosensorial, gonartrosis bilateral y síndrome ansioso-depresivo. Antecedentes quirúrgicos: Artroscopia rodilla derecha y Tumorectomía extrapulmonar izquierda.

Cuadro clínico de dolor: Acude en 2010 con dolor en ambas rodillas de meses de evolución, no irradiado, características mecánicas. EVA 8. Dolor a la palpación superficial y profunda, sin edema asociado. Movilidad pasiva no limitada, activa limitada por dolor. No mejora tras tratamiento conservador con tramadol/paracetamol 1 comprimido/8 h, gabapentina 300 mg/8 h, tramadol hasta 150 mg/1 2h y parche de lidocaína. Escasa mejoría con radiofrecuencia bipolar intraarticular (65v 10 min) de ambas rodillas con administración posterior de 3 ml de bupivacaína 0,25 % en cada puerto y radiofrecuencia de la pata de ganso, además de reacción adversa medicamentosa a triamcinolona. Mejoría parcial con radiofrecuencia geniculados rodilla derecha, nula mejoría con técnica en rodilla izquierda. Ante la refractariedad en rodilla izquierda se plantea radiofrecuencia percutánea 100v 15 min con parches, consiguiendo reducir dolor a EVA 2, lo que supone una mejoría subjetiva 80 % durante 3 meses en ambas rodillas. Actualmente presenta dolor raramente, ya no le incapacita y le permite dormir por la noche.

Conclusiones: La radiofrecuencia percutánea mediante parches en pacientes con patología de rodilla refractaria a otros tratamientos tiene un potencial beneficio ya que se trata de una técnica no invasiva, indolora y que no necesita recuperación posterior. Sin embargo, son necesarios más estudios para demostrar la eficacia de esta técnica y determinar los parámetros exactos que incrementen la mejoría del dolor en estos pacientes

Bibliografía:

1. Taverner mg, Ward TL, Loughnan TE. Transcutaneous pulsed radiofrequency treatment in patients with painful knee awaiting total knee joint replacement. Clin J Pain. 2010;26(5):429-32. DOI: 10.1097/ajp.0b013e3181d92a87.
2. Balogh SE. Transcutaneous application of pulsed radiofrequency: Four case reports. Pain Pract. 2004;4(4):310-3. DOI: 10.1111/j.1533-2500.2004.04408.x.
3. Karaman H, Tüfek A, Kavak GÖ, Yildirim ZB, Uysal E, Celik F, et al. Intra-articularly applied pulsed radiofrequency can reduce chronic knee pain in patients with osteoarthritis. J Chin Med Assoc. 2011;74(8):336-40. DOI: 10.1016/j.jcma.2011.06.004.

ID-67 PREVALENCIA DE BAJA LABORAL POR DOLOR CRÓNICO EN POBLACIÓN ESPAÑOLA. RESULTADOS DEL BARÓMETRO DEL DOLOR

PREVALENCE OF SICK LEAVE FOR CHRONIC PAIN AMONG THE SPANISH POPULATION. RESULTS FROM THE 'PAIN BAROMETER'

María Dueñas Rodríguez¹, Alejandro Salazar Couso¹, Helena de Sola¹, Ana Esquivias Escobar², Sara Rubio Broniowski², Inmaculada Failde Martínez¹

¹Universidad de Cádiz. ²Fundación Grünenthal

Temática: Otros.

Palabras clave: Dolor crónico, baja laboral, España.

Introducción: El dolor crónico (DC) es un problema de salud pública que afecta a un 25.9 % de la población adulta española (1), teniendo importantes consecuencias en el paciente y en su entorno social y laboral (2).

Objetivos: Conocer la prevalencia de baja laboral en pacientes con DC en el último año en España y las diferencias sociodemográficas, clínicas y de uso de recursos sanitarios entre los que necesitaron baja y los que no.

Material y método: Estudio observacional descriptivo transversal en población española de 18 a 85 años mediante encuesta telefónica y online. En una muestra proporcional al tamaño de la población por sexo, edad y CCAA, se recogió información sociodemográfica, estado de salud, características de DC, bajas laborales a causa de DC y uso sistema sanitario. Se realizaron análisis descriptivos y bivariantes.

Resultados: De las 7058 entrevistas realizadas 25,9 % (IC95 %: 24,8-26,9) de los encuestados sufrían DC, y de estos, 28,6 % (IC95 %:26,4-30,8) habían necesitado baja laboral a causa del dolor en el último año, con una duración media de 136,74(DT:130.37) días. De estos, 32,3 % tuvo que dejar el trabajo y 17,3 % cambió de puesto. De los entrevistados con baja laboral 55,1 % eran mujeres, de edad media 44,49(DT:12,4) años. La causa más frecuente del DC fue dolor lumbar (66,2 %) y contracturas musculares (60,3 %), siendo la intensidad media del DC mayor (7,24DT:1,5 vs. 6,7DT:1,7, p < 0.001) en este grupo. Los encuestados de este grupo también reportaron más trastornos del sueño a causa del DC (82,7 % frente 61,3 % p < 0.001) tenían peor calidad de vida física (p < 0,001 y mental (p < 0,001) y habían sido atendidos con más frecuencia en centros sanitarios (68.4 % vs. 33.6 %, p < 0,001) que los no habían necesitado baja.

Conclusiones: El DC tiene un fuerte impacto en el ámbito laboral del paciente. Identificar las diferencias entre los que necesitan baja laboral y no es fundamental para desarrollar estrategias de prevención.

Bibliografía:

1. Observatorio del Dolor, Fundación Grünenthal España. Barómetro del dolor crónico en España 2022. Análisis de situación del impacto del dolor crónico a nivel nacional. 2022.
2. De Sola H, Salazar A, Dueñas M, Ojeda B, Failde I. Nationwide cross-sectional study of the impact of chronic pain on an individual's employment: Relationship with the family and the social support. BMJ Open. 2016;6(12):e012246.

ID-68 EFICACIA ANALGÉSICA DEL TRATAMIENTO INTRADISCAL CON RADIOFRECUENCIA COABLATIVA EN PACIENTES CON DOLOR DISCOGÉNICO

ANALGESIC EFFECTIVENESS OF INTRADISCAL TREATMENT WITH COBLATION RADIOFREQUENCY IN PATIENTS WITH DISCOGENIC PAIN

Raquel Ricoy Barrallo, Hermann Ribera Leclerc
Hospital Son Espases

Temática: Tratamiento intervencionista – Radiofrecuencia.

Palabras clave: Back pain, lumbar radiculopathy, herniated disc, coablative radiofrequency, quantum molecular resonance.

Introducción: La radiculopatía lumbar (RL) es una irritación o compresión de una raíz nerviosa debida a una hernia o protrusión discal que ocasiona dolor lumbar irradiado a los miembros inferiores. Existen diferentes opciones de tratamiento de la RL previo a la cirugía y, cuando no responden las terapias más conservadoras, es cuando pueden indicarse las técnicas intradiscales, entre las cuales se haya la técnica de descompresión discal percutánea con el objetivo de disminuir el volumen discal y reducir la compresión de la raíz nerviosa. Entre las últimas técnicas intradiscales, se encuentra la combinación de la radiofrecuencia coablative bipolar y la discectomía percutánea en una misma punción (QMRG).

Objetivos: El objetivo de este estudio evaluar los resultados analgésicos de la QMRG.

Material y método: Se trata de un estudio retrospectivo descriptivo en el que se reclutaron los pacientes que recibieron el tratamiento descompresivo intradiscal en el Hospital Son Espases (2022 y 2023). La eficacia analgésica se evaluó con la Escala Visual Analógica (EVA) durante los periodos basal, al primer mes y a los 9 meses, así como los efectos adversos.

Resultados: La media de edad resultó en 50 años. La lumbociatalgia derecha fue la indicación más frecuente (5 de 9 pac.). La causa más frecuente de la radiculalgia fue la protrusión discal (6/9) seguida de la fisura anular (3/9). El nivel más afectado fue L4-L5 (6 de 9 pac.) seguido de L5-S1 (3/9). La mayoría recibieron un tratamiento previo mediante radiofrecuencia del ganglio de la raíz dorsal (5/9). Fueron reclutados 9 pacientes (5 varones/4 mujeres), con una edad media de 50 años. La lumbociatalgia derecha fue la indicación más frecuente (5/9). La causa más frecuente fue la protrusión discal (6/9). El nivel más afectado fue L4-L5 (6/9) seguido de L5-S1 (3/9). Todos describían un EVA ≥ 8 basal previo. En el primer mes de la técnica, la mayoría de los pacientes seguidos (6/8) presentaron un dolor controlado con un EVA ≤ 5 (2 con EVA 0), y el resto (2/8) un EVA 6-7 con mejoría de la actividad física y del descanso nocturno. A los 9 meses, se siguieron a 5 pacientes que presentaron un EVA ≤ 5 , (2/5), EVA 6-7, (1/5), y un EVA ≥ 8 , (2/5). No se registró ningún efecto adverso.

Conclusiones: En nuestros pacientes la QMRG demostró ser una opción analgésica eficaz y segura. Hacen falta más estudios de mayor calidad, una muestra más amplia y un seguimiento más prolongado para establecer la eficacia real.

Bibliografía:

1. Canós-Verdecho Á, Robledo R, Izquierdo RM, Bermejo A, Gallach E, Abejón D, et al. Quantum molecular resonance radiofrequency disc decompression and percutaneous microdiscectomy for lumbar radiculopathy. *J Clin Med.* 2023;13(1):234. DOI: 10.3390/jcm13010234.
2. Canós-Verdecho Á, Robledo R, Izquierdo R, Bermejo A, Gallach E, Argente P, Peraita-Costa I, Morales-Suárez-Varela M. Preliminary evaluation of the efficacy of quantum molecular resonance coablative radiofrequency and microdiscectomy. *Pain Manag.* 2022;12(8):917-30. DOI: 10.2217/pmt-2022-0039.

Financiación: Cardiva.

ID-69 RADIOFRECUENCIA DEL PLEXO BRAQUIAL SUPRACLAVICULAR PARA EL DOLOR NEUROPÁTICO SECUNDARIO A SECCIÓN AXILAR

RADIOFREQUENCY TREATMENT OF THE SUPRACLAVICULAR BRACHIAL PLEXUS FOR NEUROPATHIC PAIN SECONDARY TO AXILLARY SECTION

María Freire Daporta, Ignacio Lozano Lozano, Nerea Azpiazu Landa, Deiene Lasuen Aguirre, Alberto Martínez Ruiz, Estibaliz López González

Hospital Universitario de Cruces

Temática: Tratamiento intervencionista – Radiofrecuencia.

Palabras clave: Radiofrecuencia, supraclavicular, dolor neuropático.

Introducción: Las lesiones traumáticas del plexo braquial, frecuentemente de origen preganglionar, se caracterizan por el deterioro de los axones de las raíces nerviosas espinales. Dichas lesiones dan lugar a un dolor neuropático complejo, presente en aproximadamente el 71,78% de los pacientes, manifestándose a través de episodios de dolor paroxístico e intensa sensación de ardor. Estos síntomas suelen mostrar resistencia a los tratamientos convencionales (1,2) Este estudio explora un nuevo enfoque de tratamiento intervencionista dirigido al dolor neuropático en la extremidad superior.

Motivo de consulta: Dolor neuropático en extremidad superior derecha tras sección traumática del plexo braquial a nivel axilar.

Antecedentes personales: Adolescente de 17 años sin antecedentes de interés.

Cuadro clínico de dolor: El paciente presentó una avulsión del plexo braquial como consecuencia de una laceración axial con un objeto cortante. Después de someterse a una cirugía reconstructiva de urgencia en el plexo, el paciente refiere dolor neuropático y limitación de la movilidad en la extremidad superior derecha. A pesar de la administración de medicación oral tras el alta hospitalaria, el dolor persiste de manera incontrolada. En la Unidad de Dolor, se realiza un bloqueo diagnóstico del plexo braquial supraclavicular bajo guía ultrasonográfica, utilizando 20 ml de lidocaína al 1% tras el cual el paciente reporta una reducción significativa del dolor, disminuyendo en la escala DN-4 de 9/10 a 1/10. Dada la respuesta positiva a la técnica, se realiza una radiofrecuencia pulsada (5 ciclos de 120" con 45 voltios) del plexo

braquial a nivel supraclavicular abarcando las cinco raíces diferentes del plexo después de una estimulación sensitiva óptima, con una intensidad inferior a 0,5 voltios.

Conclusiones: Los resultados fueron satisfactorios; aproximadamente una semana después de la aplicación de la radiofrecuencia el paciente experimentó una mejoría sustancial, prescindiendo de la morfina de rescate y reduciendo de manera progresiva la dosis de tapentadol. La trascendencia de este caso radica en la introducción de la radiofrecuencia supraclavicular del plexo braquial como alternativa terapéutica para tratamiento del dolor neuropático asociado a la avulsión del plexo que podría extenderse como abordaje del dolor neuropático en la extremidad superior de diversas etiologías. Cabe destacar que esta modalidad evita comprometer las estructuras cervicales cercanas al ganglio estrellado, como el nervio vago y las arterias vertebrales, a la vez que previene el compromiso del nervio frénico asociado al enfoque interscalénico [2,3].

Bibliografía:

1. Teixeira MJ, Gomes da S da Paz M, Tupiniquim Bina M, Nogueira Santos S, Raicher I, Galhardoni R, et al. Neuropathic pain after brachial plexus avulsion—central and peripheral mechanisms. *BMC Neurol.* 2015;15(1):73. DOI: 10.1186/s12883-015-0329-x.
2. Lovaglio AC, Socolovsky M, Di Masi G, Bonilla G. Treatment of neuropathic pain after peripheral nerve and brachial plexus traumatic injury. *Neurol India.* 2019;67(Suppl):S32-7. DOI: 10.4103/0028-3886.250699.
3. Kumar A, Bhandari B, Mahiswar A, Sharma RS, Purohit G. Pulsed radiofrequency to stellate ganglion for brachial plexus injury-induced complex regional pain syndrome: A case series. *Saudi J Anaesth.* 2023;17(3):423-6. DOI: 10.4103/sja.sja_20_23.

Financiación: No presenta.

ID-70 NEUROESTIMULACIÓN ESPINAL PARA DOLOR NEUROPÁTICO RADICULAR TRAS INGURGITACIÓN DEL PLEXO EPIDURAL POR AGENESIA DE VENA CAVA INFERIOR

SPINAL NEUROSTIMULATION FOR RADICULAR NEUROPATHIC PAIN AFTER EPIDURAL VENOUS PLEXUS ENGORGEMENT FROM INFERIOR VENA CAVA AGENESIS

Ignacio Lozano Lozano, María Freire Daporta, Nerea Azpiazu Landa, Alberto Sánchez Campos, Aitziber Ereñozaga Camiruaga, Elena Antolínez Rodríguez

Hospital Universitario de Cruces

Temática: Tratamiento intervencionista – Neuroestimulación.

Palabras clave: Neuroestimulación, dolor neuropático.

Introducción: La prevalencia estimada de anomalías de la vena cava inferior es aproximadamente del 0,07 al 8,7%. Estas anomalías pueden ser completamente asintomáticas o complicarse con trombosis venosa y, raramente, con dolor lumbar y ciático. Este dolor se origina por la ingurgitación de las venas epidurales que comprimen las raíces lumbares, provocando un dolor lumbar y radicular neuropático similar a la hernia de disco intervertebral [1,2] con altas tasas de refractariedad a tratamientos habituales, por lo que este estudio explora el uso de un estimulador de médula espinal como alternativa terapéutica.

Motivo de consulta: Dolor neuropático radicular L3-4.

Antecedentes personales: Varón de 37 años con agenesia congénita de vena cava inferior intrahepática (diagnóstico en 2012).

Cuadro clínico de dolor: Se reporta un caso de un hombre de 37 años con mielopatía compresiva debido a la dilatación del plexo epidural lumbar desde L1 hasta L5, resultante de la agenesia congénita de la vena cava inferior intrahepática. Como consecuencia, desarrolla una estenosis más prominente del canal lumbar a nivel L3-L4, con dolor neuropático lumbar y en las extremidades inferiores, claudicación y debilidad simétrica en las piernas. En agosto de 2012, el paciente se somete a una laminectomía total de L4 y una laminectomía parcial de L3 y L5. Experimenta dolor refractario a la cirugía y medicación. Además, desarrolla un trastorno de abuso de opioides y benzodiazepinas. En consecuencia, se implanta un estimulador de médula espinal de un solo cable en junio de 2013, proporcionando alivio parcial del dolor. A pesar de esto, el paciente continúa experimentando molestias y requiere dosis elevadas de tratamiento farmacológico. Después de descartar nuevas cirugías, se implanta un segundo cable de estimulación, con la punta colocada a nivel de T9 en noviembre de 2023.

Conclusiones: Después de la implantación de los dos electrodos, se logra una cobertura efectiva y una reducción significativa del dolor. El paciente experimentó una mejora en la funcionalidad en las actividades diarias y una mayor satisfacción personal. Este caso muestra la efectividad de la neuroestimulación espinal como una potente alternativa al uso excesivo de medicamentos opioides y la resistencia al tratamiento quirúrgico, incluso en casos atípicos como el descrito [3].

Bibliografía:

1. Pennekamp PH, Gemünd M, Kraft CN, von Engelhardt LV, Lüring C, Schmitz A. [Epidural varicose as a rare cause of acute radiculopathy with complete foot paresis]. *Z Orthop Ihre Grenzgeb.* 2007;145(1):55-60.
2. Paksoy Y, Gormus N. Epidural venous plexus enlargements presenting with radiculopathy and back pain in patients with inferior vena cava obstruction or occlusion. *Spine (Phila Pa 1976).* 2004;29(21):2419-24. DOI: 10.1097/O1.brs.0000144354.36449.2f.
3. Sdrulla AD, Guan Y, Raja SN. Spinal cord stimulation: Clinical efficacy and potential mechanisms. *Pain Pract.* 2018;18(8):1048-67. DOI: 10.1111/papr.12692.

Financiación: No presenta.

ID-71 ESTIMULACIÓN MAGNÉTICA TRANSCRANEAL EN PACIENTE CON SÍNDROME DE DEVIC: A PROPÓSITO DE UN CASO

TRANSCRANIAL MAGNETIC STIMULATION IN A PATIENT WITH DEVIC'S SYNDROME: APROPOS OF A CASE

Teresa Sagredo Sánchez, Julia Nieto Elizalde, María del Mar Rueda Navarro, Francisco de la Gala García, Ángel Alonso García, Esther López Pérez, Sara Zapatero García

Hospital General Universitario Gregorio Marañón

Temática: Tratamiento intervencionista – Neuroestimulación.

Palabras clave: Estimulación magnética, mielitis transversa, dolor neuropático central.

Introducción: La neuromielitis óptica o síndrome de Devic es una enfermedad autoinmune desmielinizante del sistema nervioso central, que afecta severamente a la médula, tronco encefálico y nervios ópticos y cursa con brotes de neuritis óptica o mielitis transversa aguda. El 80% de estos pacientes sufren dolor neuropático de difícil manejo. La estimulación magnética transcranial (EMT) es una técnica neurofisiológica no invasiva en la que se consigue modular la actividad cortical mediante la utilización de campos magnéticos, con resultados esperanzadores en dolor farmacorresistente.

Motivo de consulta: Mujer de 48 años afecta de síndrome de Devic con tetraplejía flácida, mielopatía transversa subaguda cervical y afectación bulbar.

Antecedentes personales: - Neuromielitis óptica con mielopatía transversa cervical - Leucopenia tóxica asociada a gabapentina.

Cuadro clínico de dolor: Tras episodio de mielopatía transversa cervical con afectación bulbar y tetraplejía secundaria recuperada tras fase aguda, presenta dolor neuropático central invalidante consistente en dolor holocraneal y cervical con hiperalgesia y alodinia, parestesias dolorosas faciales y cervicales, así como dolor musculoesquelético asociado, que le impiden realizar actividades básicas como aseo personal y descanso nocturno. No mejoría a pesar de tratamiento farmacológico de tercer escalón y neuromoduladores. Pruebas complementarias: - RMN cervical: Alteración de señal desde región bulbomedular hasta inicio de C3 y disminución del calibre medular. - Estudio neurofisiológico: Sin alteraciones de la conducción motora central ni potenciales evocados somatosensoriales. Dada la ineficacia del tratamiento analgésico, se propone la realización de bloqueos intravenosos con lidocaína con pobres resultados. Se realizan posteriormente otras terapias como estimulación eléctrica transcutánea cervical, infiltración de puntos gatillo miofasciales faciales y cervicales, bloqueo de nervios craneales terminales, así como bloqueos y radiofrecuencia pulsada de nervios occipitales, con mejoría parcial de la sintomatología pero con resultados insuficientes. Se plantea la implantación quirúrgica de electrodo de estimulación medular en unión bulbomedular, que se ha empleado con éxito

en casos de dolor neuropático secundario a lesión de niveles C2-C3 y unión bulbomedular. La paciente rechaza cualquier tratamiento invasivo, aceptando terapia con EMTC repetitiva. Tras completar la terapia diaria durante un mes, presenta mejoría significativa de la cefalea y dolor facial a corto plazo, con cambios leves del dolor de la región posterior cervical, que continúa tratándose en nuestra unidad con bloqueos.

Conclusiones: - El dolor central presenta un difícil manejo terapéutico y ocasiona graves consecuencias a nivel psicosocial y funcional. - Las terapias de neuroestimulación no invasiva son una alternativa en auge para el dolor farmacorresistente, con resultados prometedores en dolor y sensibilización centrales.

Bibliografía:

1. Klein MM, Treister R, Raji T, Pascual-Leone A, Park L, Nurmikko T, et al. Transcranial magnetic stimulation of the brain: Guidelines for pain treatment research. *Pain*. 2015;156(9):1601-14.
2. Alcántara Montero A, González Curado A. [European Academy of Neurology guidelines on central neurostimulation therapy in chronic pain conditions]. *Rev. Soc. Esp. Dolor*. 2018;25(1):56-7.
3. Leung A, Shirvalkar P, Chen R, Kuluva J, Vaninetti M, Bermudes R and the Expert Consensus Panel. Transcranial magnetic stimulation for pain, headache, and comorbid depression: INS-NANS Expert Consensus Panel Review and Recommendation. *Neuromodulation*. 2020;23(3):267-90.

ID-72 THE COMBINATION OF MOLECULAR HYDROGEN AND HEME OXYGENASE 1 EFFECTIVELY INHIBITS NEUROPATHY CAUSED BY PACLITAXEL IN MICE

LA COMBINACIÓN DE HIDRÓGENO MOLECULAR Y HEMO OXIGENASA 1 INHIBE EFICAZMENTE LA NEUROPATÍA CAUSADA POR PACLITAXEL EN RATONES

Olga Pol Rigau¹, Ignacio Martínez Martel², Christie Leite-panissi³

¹Institut de Recerca Sant Pau. ²Universitat Autònoma de Barcelona. ³University of São Paulo

Temática: Ciencias básicas.

Palabras clave: Anxiety, depression, heme oxygenase 1, molecular hydrogen, paclitaxel.

Introducción: Chemotherapy-provoked peripheral neuropathy and the associated affective disorders are important adverse effects in cancer patients, and its treatment is not completely resolved. A recent study reveals a positive interaction between hydrogen rich water (HRW) and a heme oxygenase (HO-1) enzyme inducer, cobalt protoporphyrin IX (CoPP), in the inhibition of neuropathic pain provoked by nerve injury (1). Nonetheless, the impact of CoPP co-administered with HRW on the allodynia and the emotional disorders related to paclitaxel (PTX) has not yet analyzed.

Objetivos: Our objectives are to evaluate: 1) the effects of the co-administration of CoPP and HRW on the allodynia and affective behaviors linked with PTX injection and 2) the possible modulator actions of this co-treatment on the oxidative responses caused by PTX in the amygdala (AMG) and/or dorsal root ganglia (DRG).

Material y método: In this study, using male C57BL/6 mice intraperitoneally injected with PTX (2mg/kg diluted in Cremophor EL/ethanol/saline in a mixture of 1:1:18), every other day, for four successive days we examined the effects produced by the co-administration of 2.5 mg/kg of CoPP and 0.15 mM of HRW during three consecutive days on: 1) the mechanical and thermal allodynia at days 19, 20, and 21 after PTX injection using the von Frey filaments and cold plate test; 2) their effects on the anxiety- and depressive-like behaviors observed at day 21 days after PTX injection by using the elevated plus maze, tail suspension and forced swimming tests and 3) the impact of this combined treatment on the oxidative stress on the AMG and DRG of PTX injected mice using western blot assay.

Resultados: Our results revealed that the antiallodynic actions of the co-administration of CoPP plus HRW are faster and higher than those produced by each of them administered alone. This combination likewise inhibited the anxiodepressive-like behaviors related to PTX, normalized the up-regulation of 4-hydroxynonenal (an oxidative stress marker) and stimulated the expression of the antioxidant enzymes Nrf2, HO-1, superoxide dismutase 1 and glutathione S-transferase mu 1, in the DRG and/or AMG. Thus showing a positive interaction among HO-1 and molecular hydrogen in controlling the PTX-induced neuropathy by modulating oxidative stress.

Conclusiones: This study proposes the co-administration of CoPP plus HRW as a potential treatment for chemotherapy-provoked peripheral neuropathy and its accompanying emotional deficits.

Bibliografía:

1. Martínez-Serrat M, Martínez-Martel I, Coral-Pérez S, Bai X, Batallé G, Pol O. Hydrogen-rich water as a novel therapeutic strategy for the affective disorders linked with chronic neuropathic pain in mice. *Antioxidants* (Basel). 2022;11(9):1826.

Financiación: This work was supported by Ministerio de Ciencia, Innovación y Universidades, Instituto de Salud Carlos III and Fondo Europeo de Desarrollo Regional (FEDER), Unión Europea [Grant: PI2100592] and Program CERCA/Generalitat de Catalunya.

ID-73 ANÁLISIS POR TEXT MINING DE LA INTERACCIÓN SEXO/GÉNERO EN EL DOLOR CRÓNICO

TEXT MINING ANALYSIS OF SEX/GENDER INTERACTION IN CHRONIC PAIN

Claudia Carratalá Lillo¹, Sonia F. Bernardes², Patricia Carracedo Garnateo³, Laura Agulló Antón¹, Adrián Bastida Canosa⁴, Ana M. Peiró Peiró⁵

¹ISABIAL. ²Iscte - Cis-Iscte. ³UPV. ⁴C.s. L'almàssera de Tonda. ⁵HGUA-UMH

Temática: Medicina clínica – Dolor neuropático.

Palabras clave: Trastorno por consumo de opioides, sexo, género, dolor crónico, text mining.

Introducción: En el campo del dolor hay una evidencia creciente que sugiere que los hombres y las mujeres difieren en la prevalencia y respuesta analgésica. Esto resulta relevante en el caso de las mujeres, quienes muestran mayores retrasos diagnósticos. Además, se han observado diferencias derivadas del rol de género de los pacientes y de su estatus socioeconómico. Dado el complejo marco y la necesidad de obtener valor del contenido textual de los historiales clínicos, se hace imprescindible el uso de técnicas avanzadas como el Text mining (TM) que nos permita extraer conocimiento del texto clínico para facilitar el manejo de los pacientes con dolor crónico no oncológico (DCNO).

Objetivos: En el presente estudio, se tuvo como objetivo estudiar el impacto diferencial del sexo y género en la respuesta analgésica aplicando las técnicas de text mining.

Material y método: Se diseñó un estudio de métodos mixtos, observacional y transversal en el que se incluyeron 181 pacientes con DCNO de la Unidad de Dolor del Hospital General Universitario de Alicante. Se utilizaron los testimonios obtenidos de entrevistas individuales, de entre 40 y 60 minutos, para obtener información cuantitativa y cualitativa sobre la experiencia del dolor según el género del paciente. Esta fue posteriormente analizada mediante el análisis TM. Además, se recogieron diferentes variables sociodemográficas, farmacológicas y clínicas de estos pacientes para realizar un análisis descriptivo por sexo.

Resultados: El 71 % de la muestra fueron mujeres, quienes presentaron de media 8 años más que los hombres, un mayor tiempo de derivación desde Atención Primaria, y menos jubiladas pero más amas de casa, mostrando un mayor impacto en su salud mental. Según el análisis TM, la palabra discriminadora para las mujeres fue “marido”, mientras que para los hombres fue “trabajo”, destacando en aquellos con ingresos medios. Los hombres con un rol productivo enfatizaban el impacto del DCNO en la palabra “trabajo”. Por el contrario, con aquellos con rol reproductivo destacaron las palabras “familia, tareas y limitado”, al igual que las mujeres, especialmente aquellas con ingresos bajos. Además, tan solo los hombres con ingresos bajos utilizaron la palabra “ayuda”.

Conclusiones: El análisis TM indicó discrepancias en la distribución de hombres y mujeres en roles sociales de género tradicionales que son coherentes con los rasgos estereotipados y pueden tener un impacto en la atención al dolor. Esta es una nueva y necesaria perspectiva interseccional de la evaluación del dolor para lograr un mejor manejo e intervenciones ajustadas para hombres y mujeres.

Bibliografía:

1. Gallach Solano E, Bermejo Gómez MA, Robledo Algarra R, Izquierdo Aguirre RM, Canos Verdecho MA. Determinantes de género en el abordaje del dolor crónico. *Rev. Soc. Esp. Dolor*. 2020;27(4):252-6.

- Rios R, Zautra AJ. Socioeconomic disparities in pain: The role of economic hardship and daily financial worry. *Health Psychol.* 2011;30(1):58-66.
- Hohmann E. Editorial commentary: Big Data and Machine Learning in Medicine. *Arthroscopy: The Journal of Arthroscopic & Related Surgery.* 2022;38(3):848-9.

Financiación: Este estudio fue financiado por Fundación Navarro Tripodi 2023 y Beca de Estancia Área 1 ISABIAL.

ID-74 WRITTEN NARRATIVES TO UNDERSTAND THE EXPERIENCE OF PEOPLE WITH PAIN: CAN ARTIFICIAL INTELLIGENCE (AI) WORK?

NARRACIONES ESCRITAS PARA COMPRENDER LA EXPERIENCIA DE LAS PERSONAS CON DOLOR: ¿PUEDE FUNCIONAR LA INTELIGENCIA ARTIFICIAL (IA)?

Rubén Nieto Luna¹, Andreas Kaltenbrunner¹, Jacopo Amidei¹, José Gregorio Ferreira de Sa¹, Klara Albajes Eizaguirre², Mayte Serrat López³, Albert Feliu Soler⁴

¹Universitat Oberta de Catalunya. ²Psyclinic. ³Unitat d'Expertesa en Síndromes de Sensibilització Central, Servei de Reumatologia, Hospital Vall d'Hebron. ⁴Escoles Universitàries Gimbernat, Universitat Autònoma de Barcelona. ⁵Universitat Autònoma de Barcelona

Temática: Otros.

Palabras clave: Artificial Intelligence, written narratives, patients' perspective, chatGPT.

Introducción: Pain, being a subjective and personal experience, is predominantly captured through self-report measures in existing research. The use of written narratives (WN) can help to learn about pain experiences from people's point of view about the private, subjective, complex, and multidimensional nature of pain (Nieto et al., 2020).

Objetivos: We want to address to what extent AI, in the form of Large Language Models (LLMs), can reproduce the results of the qualitative analyses performed by humans of the text in terms of contents and assessment of disability and pain severity. If so, LLMs can be a very efficient tool to help in approaching people with pain experiences from their point of view.

Material y método: Previously we invited individuals with fibromyalgia to freely write about their daily pain experiences and the aspects most relevant to them. Standardized self-reported questionnaires were also administered to assess fear-avoidance beliefs and fibromyalgia impact. Writings were independently analyzed by health psychologists (with expertise in pain research) to identify the most salient topics and rate the level of pain severity and disability perceived in the writings. We are currently replicating these analyses by using the GPT-4's API instead. We will provide the model with written text from individuals with fibromyal-

gia, along with tailored instructions to analyze both the severity of pain and the perceived disability expressed in the texts. Then we are going to compare the GPT-4 analysis with the one by pain researchers and with self-reported clinical assessment.

Resultados: A qualitative descriptive thematic analysis was conducted with texts from 46 persons. Participants provided relevant information about their pain experience, diagnosis process (usually experienced as a difficult process), pain consequences of different kinds, different pain coping strategies and pain triggers, and interventions they have tried. Pain severity, as assessed by two experts, correlates significantly with self-reported outcomes. We hypothesize that GPT-4 will be able to rate the severity and perceived disability similarly to pain experts, and obtain similar correlations (to those derived from experts assessment) with self-reported outcomes; as well the system will be able to identify recurrent topics that appeared in our prior analyses.

Conclusiones: Written narratives appear to be valuable to approach the experiences of individuals with pain from their perspective, providing insights that standardized questionnaires may not always capture. LLMs could be promising in facilitating pain narratives and analyzing them automatically or semi-automatically, facilitating the tasks from professionals.

Written narratives to understand the experience of individuals with pain: Could Artificial Intelligence (AI) help in integrating them in clinical practice?

Rubén Nieto¹, Andreas Kaltenbrunner², Jacopo Amidei², José Gregorio Ferreira de Sa², Klara Albajes³, Mayte Serrat⁴, Albert Feliu-Soler^{5,6}, Juan Vicente Luciano Devis^{5,6}

¹eHealth Lab Research Group, Faculty of Psychology and Educational Sciences, Universitat Oberta de Catalunya, Barcelona, Spain

²AI and Data for Society, Interdisciplinary Internet Institute, Universitat Oberta de Catalunya, Barcelona, Spain

³Psyclinic, Barcelona, Spain

⁴Unitat d'Expertesa en Síndromes de Sensibilització Central, Servei de Reumatologia, Vall d'Hebron Hospital, Barcelona, Spain

⁵Teaching, Research & Innovation Unit, Parc Sanitari Sant Joan De Déu, Doctor Antoni Pujadas 42, 08830 Sant Boi De Llobregat, Spain

⁶Department of Clinical and Health Psychology, Faculty of Psychology, Autonomous University of Barcelona, Bellaterra, Spain

Background: Pain, being a subjective and personal experience, is predominantly captured through self-report measures in existing research. The use of written narratives (WN) can help to learn about pain experiences from people's point of view about the private, subjective, complex, and multidimensional nature of pain (Nieto et al., 2020).

Aims: We want to address to what extent AI, in the form of Large Language Models (LLMs), can reproduce the results of the qualitative analyses performed by humans of the text in terms of contents and assessment of disability and pain severity. If so, LLMs can be a very efficient tool to help in approaching people with pain experiences from their point of view.

Methods: Previously we invited individuals with fibromyalgia to freely write about their daily pain experiences and the aspects most relevant to them. Standardized self-reported questionnaires were also administered to assess fear-avoidance beliefs and fibromyalgia impact. Writings were independently analyzed by health psychologists (with expertise in pain research) to identify the most salient topics and rate the level of pain severity and disability perceived in the writings. We are currently replicating these analyses by using the GPT-4's API instead. We will provide the model with written text from individuals with fibromyalgia, along with tailored instructions to analyze both the severity of pain and the perceived disability expressed in the texts. Then we are going to compare the GPT-4 analysis with the one by pain researchers and with self-reported clinical assessment.

Results: A qualitative descriptive thematic analysis was conducted with texts from 46 persons. Participants provided relevant information about their pain experience, diagnosis process (usually experienced as a difficult process), pain consequences of different kinds, different pain coping strategies and pain triggers, and interventions they have tried. Pain severity, as assessed by two experts, correlates significantly with self-reported outcomes. We hypothesize that GPT-4 will be able to rate the severity and perceived disability similarly to pain experts, and obtain similar correlations (to those derived from experts assessment) with self-reported outcomes; as well the system will be able to identify recurrent topics that appeared in our prior analyses.

Conclusions: Written narratives appear to be valuable to approach the experiences of individuals with pain from their perspective, providing insights that standardized questionnaires may not always capture. LLMs could be promising in facilitating pain narratives

Bibliografía:

1. Nieto R, Sora B, Boixadós M, Ruiz G. Understanding the experience of functional abdominal pain through written narratives by families. *Pain Med.* 2020;21(6), 1093-105.

ID-75 EFICACIA Y SEGURIDAD DE PREGABALINA DE LIBERACIÓN PROLONGADA ADMINISTRADA UNA VEZ AL DÍA EN PACIENTES CON NEUROPATÍA DIABÉTICA PERIFÉRICA

EFFICACY AND SAFETY OF EXTENDED-RELEASE PREGABALIN ONCE DAILY IN PATIENTS WITH DIABETIC PERIPHERAL NEUROPATHY

Shilpi Dhawan¹, Amol Bongirwar¹, Marta Muñoz-Tuduri²

¹Adalvo. ²Laboratorios Gebro Pharma S.A.

Temática: Medicina clínica – Dolor neuropático.

Palabras clave: Pregabalina, liberación prolongada.

Introducción: Con la finalidad de mejorar la conveniencia de los pacientes y facilitar el cumplimiento del tratamiento, se ha desarrollado una nueva formulación de liberación prolongada (LP) de pregabalina.

Objetivos: Comparar la eficacia y seguridad de una formulación de LP de pregabalina administrada una vez al día con pregabalina de liberación inmediata (LI) y placebo en pacientes con neuropatía diabética periférica (NDP).

Material y método: Ensayo clínico paralelo, aleatorizado, multicéntrico, doble ciego y con doble simulación. Los pacientes fueron asignados aleatoriamente en razón 1:1:1 a recibir comprimidos de LP de pregabalina, cápsulas duras de pregabalina de LI (Lyrica®) o placebo en una dosis optimizada en base a la respuesta individual y tolerabilidad durante 13 semanas. La variable principal de eficacia fue el cambio en la puntuación semanal media de dolor desde el momento basal hasta la finalización del tratamiento.

Resultados: En global se aleatorizaron 453 pacientes. En la población por protocolo (PP), la diferencia media (least square mean) del cambio en la puntuación semanal media de dolor desde el momento basal hasta el final de tratamiento entre el grupo experimental y el de referencia fue de 0,06 (IC95 %: -0,28; 0,41; $p = 0.7121$), indicando que pregabalina LP no es inferior a pregabalina LI. En la población ITT, la media del cambio fue de -3,43, -3,49 y -3,04 en el grupo experimental, en el de referencia y en el de placebo, respectivamente. Tanto pregabalina LP como pregabalina LI presentaron una reducción superior en la puntuación semanal media del dolor que el grupo tratado con placebo ($p = 0,0158$ y $0,0047$, respectivamente). El perfil de seguridad de ambas formulaciones de pregabalina fue similar.

Conclusiones: Los resultados de eficacia y seguridad de este ensayo indican el buen perfil de beneficio/riesgo de la nueva formulación de LP de pregabalina en pacientes con NDP.

Financiación: Adalvo y Laboratorios Gebro Pharma, S.A.

ID-76 ANNULAR LIGAMENT INSTABILITY: A NOVEL DIFFERENTIAL DIAGNOSIS FOR LATERAL ELBOW PAIN BEYOND EPICONDYLALGIA —IMPLICATIONS FOR REHABILITATION

INESTABILIDAD DEL LIGAMENTO ANULAR: UN NUEVO DIAGNÓSTICO DIFERENCIAL PARA EL DOLOR LATERAL DE CODO MÁS ALLÁ DE LA EPICONDILALGIA IMPLICACIONES PARA LA REHABILITACIÓN

Carlos Barragán Carballar, Pedro José Madrigal Márquez, José Antonio Bacallado Mc Ken, Alejandro López Mejías, Pablo Rodríguez del Pino, Jorge H. Villafañe, José Luis Alonso Pérez

Universidad Europea

Temática: Otros.

Palabras clave: Annular ligament syndrome, lateral elbow, epicondy.

Introducción: Lateral elbow pain is frequently attributed to epicondylalgia, yet less common pathologies with limited literature representation exist.

Objetivos: This study aims to delineate the diagnostic significance of alterations in the biomechanics and morphology of the annular ligament as a distinctive factor in lateral elbow pain.

Material y método: A retrospective observational analysis was conducted on patients surgically treated for lateral elbow pain with arthroscopic assistance from January 2015 to December 2018. Initial preoperative diagnoses primarily indicated epicondylalgia.

Resultados: The study encompassed 82 patients (48 men, 34 women; mean age: 44.6 ± 5.3 years), with 91.46 % involved in demanding manual work. Notably, 17 cases underwent surgery due to recurrent symptoms. Arthroscopic assessments revealed diverse morphological and biomechanical variations in annular ligaments, designating 36 patients with an identified incompetent annular ligament.

Conclusiones: Our arthroscopic study on lateral epicondylalgia cases conducted a comprehensive analysis of annular ligament anatomy and radiocapitellar joint biomechanics. The formulated anatomical classification, incorporating crucial variables such as radial head coverage and ligament tension, unveiled implications for joint instability. Recognition of simultaneous pathologies, notably annular ligament lesions, signifies a potential, yet unexplored, avenue for differential diagnosis in cases of lateral elbow pain.

Bibliografía:

1. Di Filippo L, Vincenzi S, Pennella D, Maselli F. Treatment, diagnostic criteria and variability of terminology for lateral elbow pain: Findings from an overview of systematic reviews. *Healthcare (Basel)*. 2022;10(6):1095. DOI: 10.3390/healthcare10061095.
2. Obuchowicz R, Bonczar M. Ultrasonographic differentiation of lateral elbow pain. *Ultrasound Int Open*. 2016;2(2):E38-46. DOI: 10.1055/s-0035-1569455.

ID-77 PREVALENCIA DE INESTABILIDAD LUMBOPÉLVICA EN PACIENTES CON HOMBRO DOLOROSO. UN ESTUDIO TRANSVERSAL

PREVALENCE OF LUMBOPELVIC INSTABILITY IN PATIENTS WITH SHOULDER PAIN. A CROSS-SECTIONAL STUDY

Carlos Barragán Carballar, Gonzalo Vicente de Frutos, Irene Guaza Gómez, Chiara Oggero, Andrea Rodríguez López, Lidia Liao, Vanesa Abuin Porras
Universidad Europea

Temática: Otros.

Palabras clave: Estabilidad lumbopélvica, hombro doloroso, ecografía.

Introducción: El hombro doloroso es una afección común cuya etiología puede venir derivada alteraciones en el manguito rotador, el impingement subacromial y la capsulitis adhesiva (1). La activación adecuada del core, que genera estabilidad desde el tronco a las extremidades superiores, es importante para mantener una funcionalidad óptima. Los desequilibrios neuromusculares y la falta de estabilidad pueden contribuir a la cronicidad del hombro doloroso (2).

Objetivos: Estudiar la relación entre la estabilidad lumbopélvica y el hombro doloroso y si factores como el sexo y el estado psicológico influyen en dicha relación.

Material y método: Se realizó un estudio observacional transversal entre febrero y junio de 2023. Finalmente, participaron 23 sujetos (14 pacientes con hombro doloroso y 9 sujetos sanos). Los participantes cumplieron 7 cuestionarios relacionados con el hombro doloroso y variables psicológicas (DASH, SPA-DI, Central Sensitization Inventory, Douleur Neuropathique-4 items, Tampa Scale 11, Escala de catastrofismo ante el dolor y Hospital anxiety and depression scale). Para valorar la inestabilidad lumbopélvica se realizó el test clínico de disociación dorsolumbar. Además, se realizaron diversas mediciones ecográficas en la musculatura del core. El análisis estadístico se llevó a cabo mediante el programa Jamovi. Para realizar las comparaciones entre los grupos se utilizó la prueba de U de Mann-Whitney. La asociación entre las variables cualitativas se estudió mediante el test X^2 y las correlaciones entre las variables cuantitativas se realizaron mediante el coeficiente de correlación de Spearman.

Resultados: Hubo diferencias estadísticamente significativas entre los dos grupos en todos los cuestionarios excepto en el DN4). Se hallaron resultados estadísticamente significativos en la sección transversal muscular en contracción entre los pacientes con hombro doloroso y los sujetos sanos (6,54 RIC: 2,48 vs 4,53 RIC: 2,07; $p = 0,016$). Además, se observó una correlación moderada estadísticamente significativa entre la sección transversal muscular en reposo y el cuestionario del catastrofismo en el grupo hombro doloroso ($\rho = 0,460$; $p = 0,027$). Los resultados mostraron que no hubo diferencias estadísticamente significativas en ninguna variable entre hombres y mujeres.

Conclusiones: Los resultados muestran que no existe una relación significativa entre la estabilidad lumbopélvica y el dolor de hombro. Sin embargo, los pacientes con hombro doloroso muestran una mayor área de sección transversal de la musculatura del core, además de una mayor discapacidad, catastrofismo, intensidad del dolor, kinesiofobia, ansiedad y depresión.

Bibliografía:

1. Greenberg DL. Evaluation and treatment of shoulder pain. *Med Clin North Am.* 2014;98(3):487-504.
2. Radwan A, Francis J, Green A, Kahl E, Maciurzynski D, Quartulli A, et al. Is there a relation between shoulder dysfunction and core instability? *Int J Sports Phys Ther.* 2014;9(1):8-13.

ID-78 REVISIÓN DE PACIENTES CON SÍNDROME DOLOROSO REGIONAL COMPLEJO TRATADOS CON PARCHES DE CAPSAICINA AL 8 %

REVIEW OF PATIENTS WITH COMPLEX REGIONAL PAIN SYNDROME ON TREATMENT WITH 8 % CAPSAICIN PATCHES

Ignacio Portalo González, Alejandro Granados Calderay, Patricia Peralta Rodríguez, Javier Durán Mejías, Beatriz Rubio Sánchez, Ramón Jover López Rodrialvarez, Juan Antonio García García
Hospital Infanta Cristina de Parla

Temática: Tratamiento conservador – Farmacológico.

Palabras clave: SDRC, capsaicina, neuropático.

Introducción: El síndrome doloroso regional complejo (SDRC) es un reto para las unidades del dolor, hemos revisado los casos de pacientes refractarios a tratamientos y cirugías previas a los que se les ha puesto un parche de capsaicina al 8 %.

Motivo de consulta: Paciente con dolor regional complejo en diferentes localizaciones

Antecedentes personales: Los pacientes presnetaban dolor regional por cirugías previas.

Cuadro clínico de dolor: *Paciente 1:* Mujer 38 años, SDRC en tobillo poscirugías. Clínica: Dolor neuropático, alodinia, cambios tróficos y edema. EVA 9. Tratamientos previos: intolerancia a opioides y anticomociales. Se realiza radiofrecuencia de ciático poplíteo y radiofrecuencia del simpático lumbar sin mejoría significativa. Con parche de capsaicina mejoría subjetiva del 90 % durante 4 meses. *Paciente 2:* Mujer 67 años, SDRC tras inmovilización con yeso y posterior cirugía de fractura de cubito y radio. Clínica: Dolor neuropático en mano con irradiación al hombro. Alodinia. Limitación de la movilidad, trastornos tróficos, edema, enrojecimiento y calor. EVA 9 Tratamientos previos: Magnetoterapia, rehabilitación, tapentadol y gabapentina con discreta mejoría. No mejora con ganglio estrellado, ni con radiofrecuen-

cia transcutánea ni con parche de capsaicina, Se le realiza una nueva cirugía con mejoría inicial y empeoramiento posterior. Actualmente pendiente de ciclo de anestésicos locales. Paciente 3: Varón 57 años. SDRC Tras cirugía de Dupuytren, y varias cirugías posteriores. Clínica: Dolor neuropático en mano y alodinia en cicatriz. Mano edematosa, dedos en cuello de cisne. Alteraciones tróficas en uñas, piel caliente e hiperhidrosis. EVA 9. Tratamientos previos: Magnetoterapia, mala tolerancia a opioides y dosis elevadas de antidepressivos y anticomiciales. Paciente con tripanofobia. Con parche de capsaicina mejoría subjetiva del 80 %, actualmente en tratamiento con amitriptilina 10 mg y gabapentina 300 mg por la noche. Paciente 4: Mujer 30 años, SDRC de pie izq tras cirugía de lesión cutánea. Clínica: Dolor neuropático, parestias, alodinia, edema. EVA 9. Tratamientos previos: No mejora con rehabilitación, no mejoró tras ciclo de anestésicos locales, ni radiofrecuencia del nervio ciático, ni infiltraciones caudales. Mejoría de un mes con radiofrecuencia simpático lumbar. En tratamiento con oxicodona, pregabalina, desvenlafaxina. Tras parche de capsaicina notó mejoría subjetiva 60 %. De 2 meses de duración. Luego un tiempo sin ponerse por problemas económicos y personales. También mejora en las sucesivas puestas.

Conclusiones: Los pacientes con SDRC son un reto para las unidades del dolor. El parche de capsaicina al 8 % es un arma terapéutica para añadir al arsenal que ha demostrado eficacia en estudios retrospectivos observacionales (1) y reportes de casos clínicos (2).

Bibliografía:

1. Goncalves D, Rebelo V, Barbosa P, Gomes A. 8% Capsaicin patch in treatment of peripheral neuropathic pain. *Pain Physician*. 2020;23(5):E541-8.
2. Cruz ARS, Sales FR, Maldonado F, Torres J. Complex regional pain syndrome: ¿Is there a role for capsaicin? *Cureus*. 2023;15(1):e34179.

ID-79 DOLOR Y CALIDAD DE VIDA EN PACIENTES CON SÍNDROME POSTAGUDO DE COVID-19

PAIN AND QUALITY OF LIFE IN PATIENTS WITH POST-ACUTE COVID-19 SYNDROME

Andrés J. Salvador Ruiz, María Dueñas,
José A. Moral Munoz, M. J. Soto Cárdenas,
José María Zuazagoitia de la Lama-Noriega,
Inmaculada Failde

Universidad de Cádiz

Temática: Medicina clínica – Dolor músculo-esquelético.

Palabras clave: Síndrome post agudo de COVID-19, dolor crónico, calidad de vida, epidemiología.

Introducción: El síndrome post agudo de COVID-19 (SPAC) es una enfermedad multisistémica cuya pre-

valencia varía entre el 10 y el 35 % en población con COVID-19.

Objetivos: Conocer las características sociodemográficas, problemas de salud, y calidad de vida de las personas que sufren SPAC.

Material y método: Estudio descriptivo transversal en pacientes con SPAC procedentes del servicio de medicina interna del Hospital Universitario Puerta del Mar (Cádiz). Las principales variables fueron datos sociodemográficos y clínicos, dolor (Numeric Rating Scale (NRS)) y calidad de vida (12-item Short-Form Health Survey version 2 (SF-12v2)). Se realizó un análisis descriptivo de la muestra en la recogida basal de datos.

Resultados: Se incluyeron los resultados de 35 pacientes con SPAC. El 74,3 % eran mujeres y la edad media fue $52,2 \pm 10,6$ años. Presentaron una media de duración de su enfermedad de 27,4 meses. El 83 % tenían estudios superiores, y el 65,6 % presentaban dificultades para llegar a fin de mes. El 82,9 % (n = 29) referían dolor relacionado con el SPAC de carácter continuo (al menos 4 o 5 días a la semana durante el último mes), y crónico, desde hace más de 3 meses. La intensidad media de dolor en estos pacientes (0-10) fue de $7,06 \pm 2,73$ puntos. En el 51,4 % de los participantes (n = 18) el dolor fue generalizado y en el 17,1 % fue en más de 3 partes del cuerpo. Solo 5 de ellos tenían dolor crónico antes de tener SPAC, de los cuales, todos experimentaron un empeoramiento de este con la enfermedad. Todos los participantes presentaron cansancio, malestar general y fallos de memoria. El resto de síntomas más habituales fueron: déficit de atención (97,14 %), insomnio (97,14 %), disnea (94,30 %), bajo estado de ánimo (94,30 %), ansiedad (91,42 %), dolores articulares (91,42 %), palpitaciones (91,42 %), dolores musculares (88,57 %), dolor de espalda (85,71 %) y dolor de cuello (85,71 %). La calidad de vida, según el SF12-v2, en los componentes físico y mental fue baja, con una media de $29,65 \pm 10,0$ y $37,98 \pm 12,2$ puntos respectivamente.

Conclusiones: El dolor crónico y continuo es uno de los principales problemas de salud en los pacientes con SPAC, con un gran impacto en su calidad de vida tanto física como mental.

Bibliografía:

1. Nalbandian A, Sehgal K, Gupta A, Madhavan MV, McGroder C, Stevens JS, et al. Post-acute COVID-19 syndrome. *Nat Med*. 2021;27(4):601-15.
2. Soriano JB, Murthy S, Marshall JC, Relan P, Diaz JV. A clinical case definition of post-COVID-19 condition by a Delphi consensus. *Lancet Infect Dis*. 2022;22(4):e102-7.
3. Sociedad Española de Médicos Generales y de Familia, LongCovidACTS. Guía clínica para la atención al paciente LONG COVID/COVID persistente. Madrid: Editorial Ergon; 2021.

Financiación: Este trabajo ha sido posible gracias a la financiación aportada por la Universidad de Cádiz, y a la colaboración de la unidad de medicina interna del HUPM, de la asociación LongCovid Andalucía y de todos los pacientes con SPAC.

ID-80 OPCIONES TERAPÉUTICAS EN NEUROPATÍA CUBITAL POSQUIRÚRGICA

THERAPEUTIC OPTIONS IN POSTOPERATIVE ULNAR NEUROPATHY

Alejandro Fernández Díez, Rodrigo Hernández Rodríguez, Marta Yus López, Laura Laita Gil de Montes

Hospital Universitario Rey Juan Carlos

Temática: Medicina clínica – Dolor neuropático.

Palabras clave: Dolor neuropático, neuropatía cubital, capsaicina, neuroestimulador periférico, lidocaína intravenosa.

Introducción: El síndrome de tunel cubital se caracteriza por la compresión del nervio ulnar en el codo originando anomalías en la función muscular y dolor en el brazo y la mano. Las intervenciones quirúrgicas a nivel del nervio cubital tales como descompresión o transposición del nervio estarían indicadas en caso de fracaso del tratamiento conservador. A pesar de ser consideradas seguras y efectivas, una de las complicaciones más comunes es daño del nervio cubital dando lugar a dolor neuropático crónico. La incidencia de dolor neuropático postquirúrgico es muy variable llegando alrededor del 20-30 %. Desde las unidades de dolor crónico se deben tener en cuenta todas las opciones terapéuticas para paliar este tipo de complicaciones.

Motivo de consulta: Paciente mujer de 49 años derivada por COT por neuropatía cubital izquierda tras múltiples intervenciones de liberación y transposición de nervio cubital.

Antecedentes personales: Fumadora cinco cigarrillos/día, alérgica a melocotón y frutos secos. Operada en tres ocasiones de liberación y transposición de nervio cubital izquierda.

Cuadro clínico de dolor: Al examen físico se objetiva cicatriz de aproximadamente diez centímetros en la articulación del codo con presencia de alodinia, sensación de descarga eléctrica, hormigueo, sensación de alfileres y agujas y entumecimiento. No pérdida de fuerza ni limitación funcional del miembro afectado. El tratamiento farmacológico actual incluye Gabapentina 600 mg cada doce horas y Tryptizol 25mg en la cena. A pesar de haberse sometido a procedimientos intervencionistas, como la radiofrecuencia pulsada de nervio cubital y la colocación de estimulación eléctrica transcutánea (PENS), la paciente experimentó solo una mejoría temporal. Se inició el tratamiento con capsaicina en parche al 8 % de concentración en 2017, experimentando una mejoría cifrada en un 30 %, con desaparición de alodinia y sensación de alfileres en la piel. Desde entonces se pauta la aplicación periódica cada cuatro meses con resultados similares. En 2021 se decide implantación de neuroestimulador periférico sobre nervio cubital, terapia que más tarde fue desestimada debido a la aparición de estimulación motora no deseada. En septiembre de 2023 se inició tratamiento con lidocaína intravenosa administrada durante

cinco días con mejoría cifrada en otro 30 %.

Conclusiones: Este caso clínico refleja la complejidad del abordaje del dolor neuropático, la necesidad de individualizar la estrategia terapéutica y la importancia de explorar diferentes tratamientos que puedan complementarse.

Bibliografía:

1. Shelke S, Ambade R, Shelke A. From conservative measures to surgical interventions, treatment approaches for cubital tunnel syndrome: A comprehensive review. *Cureus*. 2023;15(12):e51262. DOI: 10.7759/cureus.51262.
2. Rosenberger DC, Pogatzki-Zahn EM. Chronic post-surgical pain - Update on incidence, risk factors and preventive treatment options. *BJA Educ*. 2022;22(5):190-6. DOI: 10.1016/j.bjae.2021.11.008.

ID-81 IMPORTANCIA CLÍNICA DE LOS HALLAZGOS DE LA RESONANCIA MAGNÉTICA EN EL DOLOR LUMBAR CRÓNICO

CLINICAL IMPORTANCE OF MAGNETIC RESONANCE IMAGING FINDINGS IN CHRONIC LOW BACK PAIN

María del Mar Rueda Navarro, Julia Nieto Elizalde, Teresa Sagredo Sánchez, Fernando Higuero Cantonero, Ángel Alonso Chico, Francisco de la Gala García, Santiago García Hernández

Hospital General Universitario Gregorio Marañón

Temática: Medicina clínica – Dolor neuropático.

Palabras clave: RMN, dolor lumbar crónico.

Introducción: La resonancia magnética (RMN) se realiza con frecuencia para la evaluación del dolor lumbar crónico, sin embargo, la correlación de los hallazgos radiológicos con la clínica no es exacta.

Objetivos: El objetivo es describir los hallazgos radiológicos de una cohorte de pacientes con dolor lumbar crónico sometidos a intervencionismo.

Material y método: Se incluyeron 319 pacientes con dolor lumbar crónico de la Unidad de Dolor de un hospital terciario a los que se les indicaba una técnica intervencionista en dolor lumbar crónico (TIDC). Se recogieron los datos de los informes radiológicos de los pacientes (diagnóstico, nivel y severidad), así como la patología clínica dolorosa de cada paciente.

Resultados: La mayoría de los pacientes con dolor lumbar crónico de la cohorte tenían una prueba de imagen disponible, siendo la modalidad más frecuente la RMN (73,6 %). Entre los hallazgos radiológicos, destaca que la patología espinal se concentró en los últimos niveles lumbares (L4-L5 y L5-S1) y va disminuyendo progresivamente hacia niveles más altos. El diagnóstico radiológico más frecuente fue la estenosis lateral (66,5 %), la mayoría de carácter leve. La listesis fue el trastorno de alineación más descrito (19,4 %). Respecto a los cuerpos vertebrales, los cambios MO-DIC tipo 1 se encontraron en el 11,9 % y los tipo 2

en el 8,8 %; las fracturas vertebrales fueron menos frecuentes (4,4 %). Se observó artrosis facetaria en el 58 % de los casos. A nivel discal, la hernia se reportó en el 63,3 %, describiéndose degeneración discal en el 53,3 %. La compresión radicular se reportó en el 29,5 %, siendo los nervios más frecuentemente afectados L5, L4 y S1. Clínicamente, los dos diagnósticos más frecuentes fueron la estenosis lateral (22,3 %) y el síndrome facetario (21,9 %). Sin embargo, la presencia de ciertas afecciones en las imágenes radiológicas no siempre se traduce clínicamente y viceversa. Esto se observa al comparar el porcentaje diagnóstico de ambas patologías, siendo mucho más frecuentemente diagnosticadas de manera radiológica que clínica (66,5 % vs 22,3 % y 58 % vs 21,9 % respectivamente). De manera contraria, el dolor discogénico se consideró diagnóstico principal en el 9,7 %, mientras radiológicamente se reportó en el 53,3 %. Esta discrepancia entre los hallazgos clínicos y radiológicos plantea interrogantes sobre la correlación clínico-radiológica.

Conclusiones: La modalidad de imagen más frecuente entre los pacientes con dolor lumbar crónico de la cohorte es la RMN. El sitio más común de patología espinal es a nivel de L4-L5. La presencia de ciertos hallazgos radiológicos no se traduce de manera precisa con la clínica dolorosa.

Bibliografía:

1. Kohat A, Kalita J, Ramanivas S, Misra U, Phadke R. Clinical significance of magnetic resonance imaging findings in chronic low backache. *Indian J Med Res.* 2017;145(6):796-803.

ID-82 EFECTIVIDAD DE LA IONTOFORESIS CON DEXAMETASONA Y LIDOCAÍNA EN EL ABORDAJE DEL DOLOR CRÓNICO: UN ANÁLISIS DESCRIPTIVO

EFFECTIVENESS OF IONTOPHORESIS WITH DEXAMETHASONE AND LIDOCAINE IN THE MANAGEMENT OF CHRONIC PAIN: A DESCRIPTIVE ANALYSIS

Garazi Unzueta García¹, Alaitz Urtiaga Urrestizala¹, María Rosario García Liendo¹, Mikel Uriarte Apellaniz², Naiara Pérez Vila¹, Carmen Marcos de Prado¹, Maider Silva Vivanco¹

¹Hospital Universitario Basurto. ²Hospital de Mendara

Temática: Tratamiento conservador – Farmacológico.

Palabras clave: Iontoforesis, dexametasona, lidocaína.

Introducción: La iontoforesis es una técnica analgésica mediante la cual moléculas medicamentosas ionizadas penetran por vía transcutánea al organismo mediante la utilización de una corriente eléctrica. Así, se consiguen concentraciones elevadas del medicamento en la zona afectada, sin efectos secundarios sistémicos. Teniendo en cuenta que muchos de los tratamientos del dolor crónico son parcialmente eficaces y resultan frecuentes sus efectos adversos, es necesario abordar el dolor de forma multimodal. La administración tópica de

fármacos vía iontoforesis suele ser un recurso habitual en el arsenal terapéutico de las Unidades de Dolor Crónico, pero existen pocos datos acerca de su efectividad.

Objetivos: Describir los resultados obtenidos en nuestra Unidad en cuanto a la efectividad global de la iontoforesis con dexametasona y lidocaína y realizar un análisis secundario valorando la efectividad según la zona aplicada, la escala EVA inicial y el número de sesiones totales recibidas.

Material y método: Se ha realizado un análisis descriptivo retrospectivo utilizando los datos recogidos de las historias clínicas de 1440 pacientes que cumplían los criterios de inclusión, y que recibieron iontoforesis con dexametasona 4 mg/ml y lidocaína 5 % en diferentes localizaciones, durante los años 2016-2023. Se ha evaluado la efectividad del tratamiento mediante el porcentaje de mejoría del dolor una vez finalizado el mismo. Se registró el EVA inicial, la zona de aplicación del tratamiento y el número de sesiones administradas en dicha localización.

Resultados: La iontoforesis produce una mejoría de al menos el 30 % en el 61,8 % de la cohorte estudiada. Se compara la mejoría por zonas al finalizar el tratamiento mediante el Kruskal-Wallis test, obteniendo una diferencia estadísticamente significativa. Se observa un aumento de la eficacia del tratamiento estadísticamente significativo según el número de sesiones realizado (< 8 sesiones: 12,21 % de eficacia; 8-11: 44,64 %; > 11: 71,35 %), aumentando 3,5 % la mejoría con cada sesión extra realizada.

Conclusiones: La aplicación de 12 o más sesiones de iontoforesis podría ser eficaz en el tratamiento del dolor crónico. Habría que realizar estudios dirigidos para demostrar en qué zonas tiene mayor efectividad. Este análisis podría servir como punto de partida para futuras investigaciones sobre el tema.

Bibliografía:

1. Akhtar N, Singh V, Yusuf M, Khan RA. Non-invasive drug delivery technology: development and current status of transdermal drug delivery devices, techniques and biomedical applications. *Biomed Tech.* 2020;65(3):243-72.
2. Indermun S, Choonara YE, Kumar P, du Toit LC, Modi G, Lutge R, et al. Patient-controlled analgesia: therapeutic interventions using transdermal electro-activated and electro-modulated drug delivery. *J Pharm Sci.* 2014;103(2):353-66.
3. Da Luz DC, de Borba Y, Ravanello EM, Daitx RB, Döehner MB. Iontophoresis in lateral epicondylitis: A randomized, double-blind clinical trial. *J Shoulder Elbow Surg.* 2019;28(9):1743-9.

ID-83 VALORACIÓN DE LA APLICACIÓN DE PARCHE DE CAPSAICINA 179 MG EN NEUROPATÍA DIABÉTICA DOLOROSA

ASSESSMENT OF CAPSAICIN 179 MG PATCH APPLICATION IN PAINFUL DIABETIC NEUROPATHY

Mireia Arnau Segarra, María Paz Díez de Diego
Hospital de Sagunto

Temática: Ciencias básicas.

Palabras clave: Dolor neuropático periférico (DNP), parche de capsaicina 179 mg, control del dolor, polineuropatía diabética dolorosa.

Introducción: La diabetes es una enfermedad metabólica crónica progresiva cada vez más prevalente, que afecta a casi 1 de cada 5 adultos, de los cuales el 50 % de las personas desarrollará una neuropatía periférica diabética (DPN) y una cuarta parte sufrirá dolor de nervios periféricos diabéticos (DPNP), lo que generará gran sufrimiento, altos grados de invalidez afectando gravemente a la calidad de vida del paciente (1). Los factores de riesgo para la NDD son: el sexo femenino, la gravedad de la neuropatía (pudiendo afectar a fibras gruesas o pequeñas mielinizadas), un mal control de la glucemia, un deterioro de la función renal y obesidad (2).

Motivo de consulta: Caso clínico de un paciente con polineuropatía diabética dolorosa, derivado desde endocrinología a la unidad del dolor con afectación dolorosa bilateral en zona plantar.

Antecedentes personales: Hipertensión, dislipidemia, diabetes mellitus tipo 2 con 30 años de evolución y 25 años de tratamiento con insulina. Neuropatía diabética y retinopatía. Seguimiento por neurología por pérdida de fuerza en miembro superior derecho.

Cuadro clínico de dolor: Una aplicación del parche de capsaicina el 6 de marzo 2023 en ambas plantas de los pies. EVA 7/10 EVA Máximo 10/10 (cuanto más tiempo está de pie más aumenta el dolor hasta el punto de no soportarlo y tener que sentarse) DN4: 5/10 Quemazón, descargas eléctricas, pinchazos, escozor e hipoestesia al pinchazo. Cuestionario Norfolk Quality of Life-Diabetic Neuropathy (QOL-DN) (3). Puntuación: 59 2 aplicación del parche el 29 de mayo 2023 en ambas plantas de los pies. EVA 0/10. DN4 0/10 El paciente refiere no tener dolor. Refiere dolor en el gemelo tras un tirón. 3 aplicación del parche 31 de agosto 2023. EVA 0/10. DN4 0/10. Con fisioterapia ha resuelto el dolor muscular del gemelo.

Conclusiones: La polineuropatía diabética dolorosa es una enfermedad infradiagnosticada, cuando el paciente es derivado a la unidad del dolor ya padece una sintomatología avanzada, afectando fibras gruesas o pequeñas mielinizadas tratadas de manera inefectiva con la medicación oral pautada. El parche capsaicina 179 mg es una solución localizada y selectiva que mejora el alivio del dolor y calidad de vida del paciente con diabetes. Presentando buena tolerancia a la aplicación del parche sin añadir efectos secundarios inesperados.

Bibliografía:

1. Abrams RMC, Pedowitz EJ, Simpson DM. A critical review of the capsaicin 8 % patch for the treatment of neuropathic pain associated with diabetic peripheral neuropathy of the feet in adults. *Expert Rev Neurother*. 2021;21(3):259-66.
2. Feldman EL, Callaghan BC, Pop-Busui R, Zochodne DW, Wright DE, Bennett DL, et al. Diabetic neuropathy. *Nat Rev Dis Primers*. 2019;5(1):42.
3. Vinik EJ, Hayes RP, Oglesby A, Bastyr E, Barlow P, Ford-Molvik SL, et al. El desarrollo y validación del Norfolk QOL-DN, una nueva medida de la percepción de los pacientes sobre los efectos de la diabetes y la neuropatía diabética. *Tecnología para la diabetes*. 2005;7(3):497-508.

ID-84 EFECTIVIDAD DE LAS INTERVENCIONES PSICOLÓGICAS PERIOPERATORIAS PARA LA REDUCCIÓN DEL DOLOR POSTOPERATORIO, LA DEPRESIÓN, LA ANSIEDAD Y LA CATASTROFIZACIÓN DEL DOLOR: UNA REVISIÓN SISTEMÁTICA CON METANÁLISIS

EFFECTIVENESS OF PERIOPERATIVE PSYCHOLOGICAL INTERVENTIONS FOR REDUCING POSTOPERATIVE PAIN, DEPRESSION, ANXIETY, AND PAIN CATASTROPHIZING: A SYSTEMATIC REVIEW AND META-ANALYSIS

Juan P. Sanabria-mazo¹, Juan R. Castaño-Asins², Alberto Barceló-soler³, Estíbaliz Royuela-colomer⁴, Antonio Montes-Pérez², Juan V. Luciano⁴

¹Parc Sanitari Sant Joan de Déu. ²Hospital del Mar. ³Universidad de Zaragoza. ⁴Universidad Autónoma de Barcelona

Temática: Tratamiento conservador – Psicología.

Palabras clave: Dolor crónico, intervenciones psicológicas perioperatorias, efectividad, revisión sistemática, metaanálisis.

Introducción: Existe una alta prevalencia de dolor crónico persistente postoperatorio. Evidencia reciente sugiere que las intervenciones psicológicas en los períodos perioperatorios son potencialmente beneficiosas para reducir el dolor crónico persistente postoperatorio; sin embargo, no hay pruebas de su efecto en variables clínicamente relevantes relacionadas con el dolor después de la cirugía.

Objetivos: Esta revisión sistemática con metaanálisis evalúa la efectividad de las intervenciones psicológicas perioperatorias para la reducción de la intensidad del dolor, la depresión, la ansiedad y la catastrofización del dolor en adultos.

Efectividad de las intervenciones psicológicas perioperatorias para la reducción del dolor postoperatorio, la depresión, la ansiedad y la catastrofización del dolor: Una revisión sistemática con metaanálisis

Juan P. Sanabria-Mazo^{1,2}, Juan R. Castaño-Asins³, Alberto Barceló-Soler⁴, Estíbaliz Royuela-Colomer⁵, Antonio Montes-Pérez³ y Juan V. Luciano^{1,2,5*}

1. Teaching, Research, & Innovation Unit, Parc Sanitari Sant Joan de Déu, St. Boi de Llobregat, España
2. Centro de Investigaciones Biomédicas en Epidemiología y Salud Pública (CIBERESP), Madrid, España
3. Unidad del Dolor, Hospital del Mar, Barcelona, Spain
4. Facultad de Ciencias Humanas y de la Educación - Universidad de Zaragoza & Instituto de Investigaciones Sanitarias de Aragón (IIS), Huesca, España
5. Departamento de Psicología Clínica y de la Salud, Universidad Autónoma de Barcelona, Cerdanyola del Vallès, España

Correspondencia: Juan V. Luciano (juanvicente.luciano@uab.cat) o Juan R. Castaño (jrcastano@psmar.cat)

Adjunto 1

Material y método: La búsqueda sistemática se realizó en cuatro bases de datos (Web of Science, PsychINFO, PubMed y CINAHL). Se incluyeron ensayos clínicos controlados y aleatorizados que compararan intervenciones psicológicas perioperatorias con el tratamiento habitual o con una intervención de control (con ingredientes psicológicos mínimos) en pacientes con cualquier tipo de cirugía. La variable de resultado principal fue la intensidad del dolor y las secundarias la depresión, la ansiedad, el estrés y las catastrofización del dolor después de la cirugía. Se utilizaron modelos de efectos aleatorios para combinar los tamaños del efecto de los estudios incluidos en el metaanálisis.

Resultados: Se incluyeron 27 ensayos clínicos controlados y aleatorizados para la revisión sistemática (2990 pacientes; intervención psicológica: 1462, control: 1528) y 17 para el metaanálisis. En comparación con el tratamiento habitual o con las intervenciones de control, las intervenciones psicológicas redujeron significativamente la intensidad del dolor ($d = -0,43$, IC del 95 % [-0,73 a -0,12]) y los síntomas de ansiedad ($d = -0,33$, IC del 95 % [-0,54 a -0,11]) después de la cirugía. Los análisis de moderación revelaron que las intervenciones psicológicas realizadas por un psicólogo tendían a ser más efectivas que las intervenciones realizadas por otro proveedor de atención médica. La terapia cognitivo conductual clásica fue más beneficiosa para los pacientes quirúrgicos. Los hallazgos en otros análisis de moderación fueron heterogéneos.

Efectividad de las intervenciones psicológicas perioperatorias para la reducción del dolor postoperatorio, la depresión, la ansiedad y la catastrofización del dolor: Una revisión sistemática con metaanálisis

RESUMEN

Introducción. Existe una alta prevalencia de dolor crónico persistente postoperatorio. Evidencia reciente sugiere que las intervenciones psicológicas en los periodos perioperatorios son potencialmente beneficiosas para reducir el dolor crónico persistente postoperatorio; sin embargo, no hay pruebas de su efecto en variables clínicamente relevantes relacionadas con el dolor después de la cirugía.

Objetivo. Esta revisión sistemática con metaanálisis evalúa la efectividad de las intervenciones psicológicas perioperatorias para la reducción de la intensidad del dolor, la depresión, la ansiedad y la catastrofización del dolor en adultos.

Método. La búsqueda sistemática se realizó en cuatro bases de datos (Web of Science, PsychINFO, PubMed y CINAHL). Se incluyeron ensayos clínicos controlados y aleatorizados que compararan intervenciones psicológicas perioperatorias con el tratamiento habitual o con una intervención de control (con ingredientes psicológicos mínimos) en pacientes con cualquier tipo de cirugía. La variable de resultado principal fue la intensidad del dolor y las secundarias la depresión, la ansiedad, el estrés y las catastrofización del dolor después de la cirugía. Se utilizaron modelos de efectos aleatorios para combinar los tamaños del efecto de los estudios incluidos en el metaanálisis.

Resultados. Se incluyeron 27 ensayos clínicos controlados y aleatorizados para la revisión sistemática (2990 pacientes; intervención psicológica: 1462, control: 1528) y 17 para el metaanálisis. En comparación con el tratamiento habitual o con las intervenciones de control, las intervenciones psicológicas redujeron significativamente la intensidad del dolor ($d = -0,43$, IC del 95% [-0,73 a -0,12]) y los síntomas de ansiedad ($d = -0,33$, IC del 95% [-0,54 a -0,11]) después de la cirugía. Los análisis de moderación revelaron que las intervenciones psicológicas realizadas por un psicólogo tendían a ser más efectivas que las intervenciones realizadas por otro proveedor de atención médica. La terapia cognitivo conductual clásica fue más beneficiosa para los pacientes quirúrgicos. Los hallazgos en otros análisis de moderación fueron heterogéneos.

Conclusiones. Nuestros hallazgos indican evidencia de que las intervenciones psicológicas perioperatorias reducen significativamente el dolor y la ansiedad en pacientes adultos sometidos

Conclusiones: Nuestros hallazgos indican evidencia de que las intervenciones psicológicas perioperatorias reducen significativamente el dolor y la ansiedad en pacientes adultos sometidos a cirugía. No obstante, estos resultados deben interpretarse con precaución debido a la presencia de un alto riesgo de sesgo en una proporción significativa de los ensayos.

Bibliografía:

1. Castaño-Asins JR, Sanabria-Mazo JP, Luciano JV, Barceló-Soler A, Martín-López LM, del Arco-Churrua A, et al. Effectiveness of acceptance and commitment therapy (ACT) for the management of postsurgical pain: Study protocol of a randomized controlled trial (SPINE-ACT study). *J Clin Med.* 2023;12(12):4066. DOI: 10.3390/jcm12124066.

ID-85 ESTIMULACIÓN TRANSCRANEAL POR CORRIENTE DIRECTA EN EL SÍNDROME DE DOLOR REGIONAL COMPLEJO. UN FUTURO CERCANO PERO INCIERTO

TRANSCRANIAL DIRECT CURRENT STIMULATION IN COMPLEX REGIONAL PAIN SYNDROME. A NEAR BUT UNCERTAIN FUTURE

Jesús Villar García, Laura Gómez Gila, Estibaliz Angulo Otaduy, Andrés Alegre Cortés, Ander Pérez Alzola, Ángeles Aragón Martínez, Miguel Salvador Bravo

Hospital Universitario de Navarra

Temática: Tratamiento intervencionista – Neuroestimulación.

Palabras clave: Síndrome de dolor regional complejo, estimulación transcranial por corriente directa, dolor.

Introducción: El SDRC es un dolor persistente en una extremidad, no necesariamente ligado a un dermatoma. Se presenta con síntomas sensoriales, motores y autonómicos anormales. Se divide en dos tipos: el tipo I, sin lesión nerviosa, y el tipo II, con lesión nerviosa. La tDCS es una técnica de neuromodulación que utiliza corriente eléctrica de baja intensidad en el cuero cabelludo para modificar la excitabilidad neuronal y promover la neuroplasticidad. Junto con rehabilitación y tratamiento, puede ser eficaz para el manejo del dolor crónico, fibromialgia, migrañas y neuralgia del trigémino.

Motivo de consulta: Paciente de 26 años que acude a consulta por sensación de frialdad y dolor en EI. Con el trascurso de los días, comienza con dolor, hiperalgesia, alodinia y trastornos tróficos.

Antecedentes personales: No presenta.

Cuadro clínico de dolor: Paciente de 26 años que consulta por el motivo nombrado. Recibió varias líneas de tratamiento y rehabilitación siendo inefectivas, por lo que se retiraron. A la exploración física destaca patrón parético de EI con rotación externa de cadera, flexión de rodilla ipsilateral, tobillo en equino y pie en inversión. Frialdad y edema de EI junto con alodinia e hiperalgesia. Se realizó angio-TAC de extremidades inferiores, RM craneal y completa de columna siendo todas normales.

El estudio neurofisiológico presentó incongruencias. La primera, es la normalidad que presenta la actividad del nervio tibial posterior lo cual contrasta con la parálisis para la flexión plantar del pie. Además, la posición del paciente en la EI sugiere la presencia de distonía, sin embargo, no se observan fenómenos de sobrecontracción en los grupos musculares explorados. Por último, la clínica y la actividad espontánea en los nervios tibial anterior y pedio configuran un patrón de afectación axonal de la porción peroneal del ciático común. Se decide realizar RIM de EEI para estudiar el nervio ciático en todo su trayecto, sin encontrar hallazgos patológicos. Se establece como juicio clínico un SDRC tipo II en paciente con neuropatía de la porción peroneal del nervio ciático común en EI. Siendo candidato para comenzar tratamiento con tDCS y, para la colocación de un EEM como última línea.

Conclusiones: El SDRC es una condición complicada. La falta de comprensión de su patogénesis hace que se lleven a cabo terapias innovadoras. En este paciente, la tDCS no tuvo éxito, optando más tarde por la colocación de un EEM con resultados prometedores. En conclusión, es necesario más investigación para observar resultados favorables con la tDCS y, así, poder conseguir el mayor rendimiento posible.

Bibliografía:

1. UpToDate [Internet]. www.uptodate.com [citado 7 Feb 2024]. Disponible en: https://www.uptodate.com/contents/complex-regional-pain-syndrome-in-adults-pathogenesis-clinical-manifestations-and-diagnosis?search=sindrome%20regional%20complejo&topicRef=5630&source=see_link_2
2. Wrigley PJ, Gustin SM, McIndoe LN, Chakiath RJ, Henderson LA, Siddall PJ. Longstanding neuropathic pain after spinal cord injury is refractory to transcranial direct current stimulation: A randomized controlled trial. *Pain*. 2013;154(10):2178-84.
3. Fregni F, Gimenes R, Valle AC, Ferreira MJL, Rocha RR, Natale L, et al. A randomized, sham-controlled, proof of principle study of transcranial direct current stimulation for the treatment of pain in fibromyalgia. *Arthritis Rheum*. 2006;54(12):3988-98.

Financiación: No se ha recibido financiación para la realización de este trabajo.

ID-86 ANALGESIC TOLERANCE OF MORPHINE IS PREVENTED BY MODULATION OF D4R AT THE SPINAL CORD LEVEL

LA TOLERANCIA ANALGÉSICA DE LA MORFINA SE PREVIENE MEDIANTE LA MODULACIÓN DE D4R A NIVEL DE LA MÉDULA ESPINAL

Carolina Roza¹, Marina Ponce², Alicia Rivera², Belén Gago²

¹Universidad de Alcalá. ²Universidad de Málaga

Temática: Ciencias básicas.

Palabras clave: opioids, pain, cFos, formalin.

Introducción: Opioids, such as morphine and fentanyl, continue to be the most effective analgesics in pain treatment. However, their use in patients with non-oncological chronic pain generates controversies due to the unwanted effects caused by prolonged use, such as analgesic tolerance, addiction, or severe constipation, which ultimately lead to discontinuation. We have previously described that activation of the dopamine D4 receptor (D4R) prevented morphine addiction by modulating dopamine signalling in striatal regions, involved in drug-habit formation and consolidation) without altering morphine-induced analgesia (1). Since D4R are expressed by central terminals of primary nociceptors (2),

Objetivos: Here we explored the impact of a chronic treatment of morphine, alone or in combination with a specific D4R agonist, in the development of analgesic tolerance and alterations in nociceptive circuits within the spinal cord

Material y método: Adult male rats (Sprague Dawley ~160 gr; n = 5 per group) were treated daily with morphine and/or PD168,077 (D4R agonist) for 8 days (i.p. injection 7 mg/kg/day, 1 mg/kg/day, respectively). On days 1 and 8, 15 minutes after drug administration, 2.5 % formalin was subcutaneously injected into the left hind paw and nociceptive-like behavior was subsequently evaluated. Nociceptive response was measured for 1 minute at 5-minute intervals for 60 minutes. A positive response was noted when the animal licked its paw or raised it. Immediately after the animals were killed by decapitation, spinal cords were extracted by hydraulic extrusion, fixed in 4 % PFA and stored at 4°C in 30 % sucrose. Spinal cord slices 30 um were processed for immunohistochemistry to assess a differential expression (ipsilateral vs contralateral) of transcription factors related with activation of nociceptive pathways (cFos), opioid tolerance (P-CREB) and inhibitory GABAergic interneurons (Pax2) in superficial laminae of the dorsal horn.

Resultados: After 8 days, in rats treated with morphine alone, formalin injection produced a clear nociceptive response that was completely abolished in rats treated with morphine + PD168,077. Concomitantly, the targeted transcription factors were differentially expressed in the ipsilateral dorsal horn.

Conclusiones: D4R activation prevents morphine-induced analgesic tolerance which correlates with a specific signature of transcription factor expression in nociceptive pathways in the spinal cord. Our results open up the possibility of using a D4R agonist in combination with morphine as a novel strategy for treating pain.

Bibliografía:

1. Rivera A, Gago B, Suárez-Boogaard D, Yoshitake T, Roales-Buján R, Valderrama-Carvajal A, et al. Dopamine D₄ receptor stimulation prevents nigrostriatal dopamine pathway activation by morphine: Relevance for drug addiction. *Addict Biol*. 2017;22(5):1232-45. DOI: 10.1111/adb.12407.
2. Lu Y, Doroshenko M, Lauzadis J, Kanjiya MP, Rebecchi MJ, Kaczocha M, et al. Presynaptic inhibition of primary nociceptive signals to dorsal horn lamina I neurons by dopamine. *J Neurosci*. 2018;38(41):8809-21. DOI: 10.1523/JNEUROSCI.0323-18.2018.

Financiación: CTS-161 and UMA20-FEDERJA-122 (Junta de Andalucía, Spain).

ID-87 LIPOMATOSIS EPIDURAL SINTOMÁTICA ASOCIADA A ESTENOSIS DEL CANAL LUMBAR EN PACIENTE OBESA Y VIH-POSITIVA TRATADA CON ANTIRRETROVIRALES (TAR)

SYMPTOMATIC EPIDURAL LIPOMATOSIS ASSOCIATED WITH LUMBAR SPINAL STENOSIS IN AN OBESE, HIV-POSITIVE FEMALE PATIENT ON ANTIRETROVIRAL THERAPY (ART)

Miguel Marín Moya, Isabel Bruy Rapior,
Mercedes Jiménez Villa, Marta Lacambra Basil,
Sonia Montoro Naranjo, Maite Vila Montanyà
Consorci Hospitalari de Vic

Temática: Medicina clínica – Dolor neuropático.

Palabras clave: Lipomatosis peridural, antirretrovirales, obesidad, estenosis, lumbalgia.

Introducción: La lipomatosis espinal epidural (SEL) es una rara condición caracterizada por un acúmulo epidural excesivo de tejido adiposo que distorsiona o comprime el saco tecal pudiendo causar lumbalgia, claudicación neurógena, radiculopatía, síndrome de cauda equina y paraparesia. Se han reportado diversas etiologías: obesidad, esteroides exógenos, patología por exceso de corticoides endógenos, antirretrovirales (HAART), hipotiroidismo, idiopático. Localización lumbosacra (obesidad, idiopática) > torácica (esteroides)

Motivo de consulta: Derivación desde Rehabilitación a UTD para valorar infiltraciones en paciente con lumbalgia crónica e irradiación a ambas extremidades inferiores.

Antecedentes personales: -Mujer de 55 años sin alergias medicamentosas -Obesidad mórbida IMC 41;-HTA -DM-2 -VIH+ . CD4 983. CV 60 -Tratamiento: Enalapril/HCZ, Metformina, Tramadol retard 100 mg/12 h, Pregabalina 150 mg/12 h, Arcoxia 90 mg 1c/d, Trimeq.

Cuadro clínico de dolor: Lumbalgia crónica que en los últimos 4 años se asocia a dolor irradiado por territorio posterior de ambas extremidades inferiores hasta los pies, acompañándose de sensación de pérdida de sensibilidad y claudicación neurógena de la marcha. Empeora al caminar . TC: leve escoliosis lumbar sinistroconvexa, artrosis facetaria L3-S1 bilateral, estenosis de canal L3-L5 y foraminales bilaterales. EMG: radiculopatía S1 bilateral crónica EF: Lasseque bilateral + sin déficit motor, marcha de puntas dificultosa, hipoestesia, facetas L3-S1 bilaterales dolorosas con hiperextensión de tronco +. A la espera de la RM se indicaron 3 infiltraciones peridurales y facetas lumbares con muy escasa respuesta. *RM: prominente lipomatosis epidural de predominio anterior en L4-L5 que condiciona importante disminución difusa del calibre del saco tecal con obliteración de espacios subaracnoideos y agrupamiento de raíces de la cola de caballo, degeneración discal, osteoartritis facetaria con hipertrofia de ligamentos amarillos que condicionan estenosis de canal moderada L3-L4 y severa L4-L5, y moderadas/severas estenosis foraminales bilaterales L3-L5. Ante los hallazgos radiológicos y la refractariedad del cua-

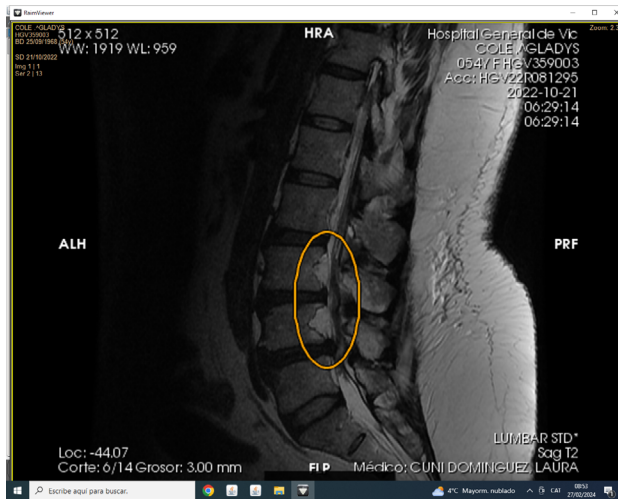dro clínico se presentó el caso en comité, concluyendo que se trataba de una probable SEL secundaria al tratamiento antirretroviral + obesidad. Se derivó a nutrición y se indicó cirugía descompresiva.

Conclusiones:-La obesidad es el principal factor de riesgo de SEL -Considerarla en el diagnóstico diferencial de pacientes VIH en TAR con sintomatología neurológica y la sustitución de inhibidores de la proteasa. -Manejo conservador inicial: *Reducción o suspensión de corticoides y descartar sobreproducción endógena. *Reducir IMC, sobretodo en SEL por obesidad *Valorar la posibilidad de cirugía bariátrica en IMC > 40 o > 35 asociado a comorbilidad si fracaso/imposibilidad de reducir IMC. -No existe evidencia sobre la indicación de infiltraciones epidurales con corticoides en el tratamiento sintomático de la SEL lumbar. -Manejo quirúrgico descompresivo (laminectomía ± fat-debulking) si: *Fracaso tratamiento conservador *Cuadro neurológico agudo y/o estenosis severa

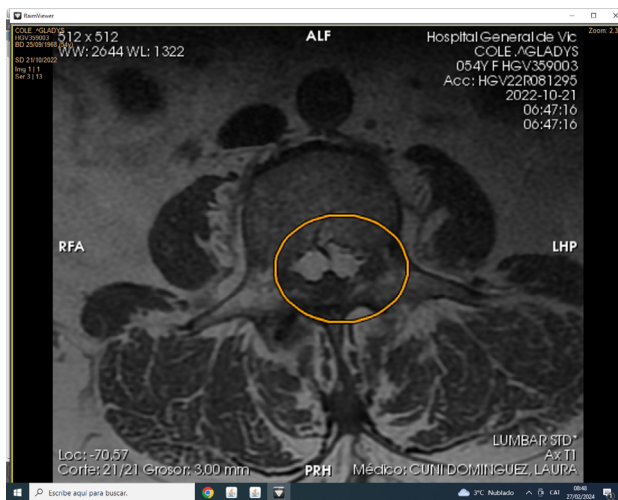
Bibliografía:

1. D'Agostino V, Petrera MR, Tedesco G, Pipola V, Ponti F, Spinato P. Could spinal epidural lipomatosis be the hallmark of metabolic syndrome on the spine? A literature review with emphasis on etiology. *Diagnostics (Basel)*. 2023;13(2):322.
2. Manjila S, Fana M, Medani K, Kay MD, Manjila R, Bazil TG, et al Spinal epidural lipomatosis causing lumbar canal stenosis: A pictorial essay on radiological grading and the role of bariatric surgery versus laminectomy. *Cureus*, 2022.
3. Kim K, Mendelis J, Cho W. Spinal epidural lipomatosis: A review of pathogenesis, characteristics, clinical presentation and management. *Global Spine J*.
4. Beckworth W, McCarty EJ, Garcia-Corrada JE, Holbrook JF. Epidural lipomatosis and associated spinal stenosis - The impact of weight loss: A case report. *h. Am J lifestyle Med*. 2017.
5. Tok CH, Kaur S, Gangi A. Symptomatic spinal epidural lipomatosis after a single local epidural steroid injection. *Cardiovasc Intervent Radiol*. 2011.
6. Flisberg P, Thomas O, Geijer B, Schött U. Epidural lipomatosis and congenital small spinal canal in spinal anaesthesia: A case report and review of the literature. *J Med Case Reports*. 2009.
7. Al-Khawaja D, Seex K, Esñick GD. Spinal epidural lipomatosis – A brief review. *J Clin Neurosci*. 2008.
8. Vince GH, Brucker C, Langmann P, Herbold C, Solymosi L, Roosen K. Epidural spinal lipomatosis with acute onset of paraplegia in a HIV-positive patient treated with corticosteroids and protease inhibitor. *Spine (Phila Pa)*. 2005;30(17):E524-7.
9. Schürmann D, Rademaker J, Trottenberg T, Bergmann F, Wesselmann H, Suttorp N. Spinal epidural lipomatosis: A manifestation of HAART-associated lipodystrophy. *AIDS*. 2005;19(17):2052-4.
10. Botwin KP, Sakalkale DP. Epidural steroid injections in the treatment of symptomatic lumbar spinal stenosis associated with epidural lipomatosis. *Am J Phys Med Rehabil*. 2004;83(12):926-30.
11. Fogel GR, Cunningham PY, Esses SI. Spinal epidural lipomatosis: Case reports, literature review and meta-analysis. *Spine*. 2004.
12. Cersósimo mg, Lasala B, Folgar S, Micheli F. Epidural lipomatosis secondary to indinavir in a HIV-positive patient. *Clin Neuropharmacol*. 2002.

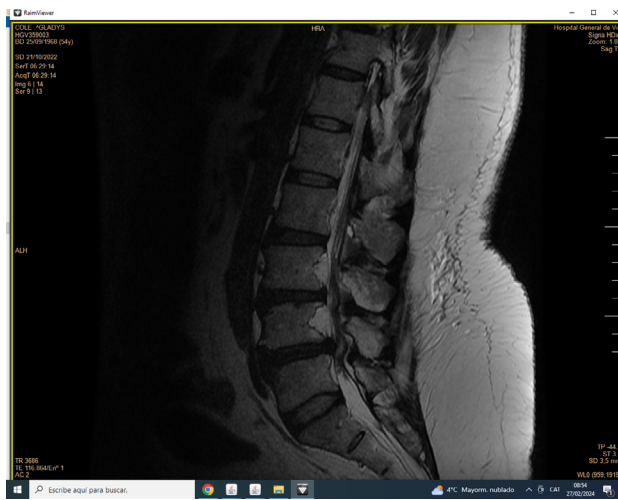Financiación: Sin conflicto de intereses.



Adjunto 1.



Adjunto 2.



Adjunto 3.

ID-88 RADIOFRECUENCIA DE GANGLIO ESFENOPALATINO, ¿CUÁNTO MEJORAN NUESTROS PACIENTES?

RADIOFREQUENCY TREATMENT OF THE SPHENOPALATINE GANGLION — HOW MUCH DO PATIENTS IMPROVE?

Cristina Muñoz Bueno, Elvira Carretero Rollón, Paula Prieto Simancas, María Soledad Huélamo Toro, Marta Guglieri Viñuales, Ziqian Chen Weng, Blanca Beatriz Martínez Serrano

Hospital Universitario La Paz

Temática: Tratamiento intervencionista – Radiofrecuencia.

Palabras clave: Radiofrecuencia, esfenopalatino, racimos, cefalea.

Introducción: El ganglio esfenoopalatino (GEFP) es el mayor ganglio parasimpático extracraneal. Pese a no poseer una función sensitiva, debido a sus conexiones con otras estructuras nerviosas (ramas faciales y trigeminales), el GEFP interviene en la génesis y mantenimiento de algias faciales atípicas y cefaleas unilaterales, tales como la cefalea en racimos o la neuralgia del trigémino. En estos casos la radiofrecuencia puede ser efectiva, siendo una alternativa terapéutica en aquellos pacientes en los que el tratamiento convencional sea insuficiente para mantener una aceptable calidad de vida.

Objetivos: Conocer la evolución clínica del dolor facial de los pacientes sometidos a radiofrecuencia del GEFP en nuestro centro en los últimos tres años.

Material y método: Se realizó un estudio retrospectivo observacional descriptivo. Se revisaron las historias clínicas de los pacientes incluidos para realización de radiofrecuencia de GEFP en los años 2021, 2022 y 2023. Se recogieron como variables principales el diagnóstico, el número de analgésicos que tomaban y la mejoría (completa, parcial o nula) del dolor a los 1, 3 y 6 meses de la radiofrecuencia del GEFP.

Resultados: Del total de 9 pacientes tratados mediante radiofrecuencia del GEFP en nuestro centro entre los años 2021 y 2023, 3 fueron hombres y 6 mujeres, con edades entre 35 y 65 años. Como diagnóstico, 3 presentaban cefalea en racimos y el resto neuralgia de la rama maxilar del trigémino. El consumo medio de fármacos analgésicos previo era de 3,8. Respecto a la evolución del dolor, uno de los pacientes presentó mejoría completa tras 1, 3 y 6 meses de la intervención. Igualmente, solo uno negó mejoría alguna en ningún momento. Los 7 restantes mejoraron parcialmente al primer mes; al tercer mes esta mejoría parcial se mantuvo en 5 pacientes, pasando a ser nula en dos de ellos. De esos 5 pacientes, 3 mantuvieron respuesta parcial al sexto mes, empeorando el resto de su dolor. Durante su seguimiento 4 de los pacientes fueron sometidos a otros tratamientos como descompresión neuroquirúrgica del trigémino o bótox; el resto siguen pendientes de revisión en nuestra unidad para valorar repetición de radiofrecuencia del GEFP u otro tratamiento.

Conclusiones: La radiofrecuencia del GEFP es una alternativa eficaz para ciertas cefaleas y algias faciales resistentes a tratamiento médico convencional. Sin embargo, su eficacia suele limitarse a meses, siendo necesario repetirla o valorar otras opciones terapéuticas que ofrecer a nuestros pacientes.

Bibliografía:

1. De Andrés J, Díaz L, Cid J, Gómez Caro L. Bloqueo y radiofrecuencia del ganglio esfenopalatino para el tratamiento de algias faciales. *Rev. Soc. Esp. Dolor.* 2011;18(5):303-10.

ID-89 ESTIMULACIÓN MEDULAR. NUEVAS TERAPIAS QUE NOS PERMITEN IMPLANTAR PACIENTES CON FASES DE PRUEBAS NEGATIVAS PREVIAS

SPINAL STIMULATION. NOVEL THERAPIES ALLOWING IMPLANTATION IN PATIENTS WITH PREVIOUS NEGATIVE TEST PHASES

Laura Gómez Gila, Miren Gómez Ayecheu, Óscar Martínez García, Elisabeth Jane Baldeon Chavez, Elisa Belinchón de Diego, Miguel J. Salvador Bravo

Hospital Universitario de Navarra

Temática: Tratamiento intervencionista – Neuroestimulación.

Palabras clave: Estimulación medular, DTM, ECAP.

Introducción: Las nuevas terapias de estimulación medular nos permiten implantar a pacientes a los que en el pasado tuvimos fases de prueba fallidas por no conseguir cobertura de zona lumbar o por molestia con las parestesias.

Motivo de consulta: Varón de 53 años sin antecedentes médicos de interés, en seguimiento en unidad del dolor por dolor espinal persistente tipo 2 incapacitante.

Antecedentes personales: 2013: foraminotomía L5 izquierda, hasta exponer raíz L5 y disco intervertebral L4-L5. Microdiscectomía L4-L5. Foraminotomía S1 izquierda, hasta exponer raíz S1 y disco intervertebral L5-S1. Artrodesis circunferencial L4-S1 mediante tornillos transpediculares L4-S1 (6,5 x 50 mm, excepto S1 6,5 x 35) y TLIF L4-L5 y L5-S1 (11 mm). Tras la intervención mejoró unos 15 días, pero luego volvió el dolor. RM: Seudoartrosis L5-S1 2016: Reintervención: revisión de artrodesis posterior e implantación de nuevos tornillos. Los primeros 7 días mejoría completa del dolor lumbar con empeoramiento progresivo posterior hasta lumbociatálga incapacitante.

Cuadro clínico de dolor: Dolor lumbar bilateral con irradiación por las piernas sobre todo derecha hasta la planta del pie que la nota acorchada, no llega a los dedos de los pies, el dolor lumbar es opresivo punzante y el dolor de la pierna lancinante. Tratado en unidad con bloqueos epidurales, epidurolysis y radiofrecuencia de ganglio de raíz dorsal con leve mejoría. 2017 primer tiempo de EEM con cobertura de EEL pero con

sensación desagradable de las parestesias y sin mejoría del dolor lumbar. En 2024 Ante la persistencia de dolor lumbar bilateral incapacitante irradiado a ambas EEL se decide nueva fase de prueba de EEM con terapia subumbral, se opta por terapia DTM por alivio demostrado en dolor de espalda reconocido por FDA. Durante la fase de prueba el paciente presenta un alivio de más del 50 % de dolor lumbar, pero refiere que cuando tose o realiza determinados movimientos nota las parestesias que le producen disconfort, motivo por el cual se decide implantar generador con terapia DTM y potenciales evocados, con adecuado control del dolor hasta la fecha actual.

Conclusiones: La estimulación medular es una terapia de eficacia demostrada, que como el resto de las terapias en dolor crónico ha ido evolucionando con el tiempo, en la actualidad disponemos de nuevos algoritmos de estimulación, y la posibilidad de añadir potenciales evocados, para pacientes que en el pasado no conseguíamos una adecuada cobertura o las parestesias le producían disconfort.

Bibliografía:

1. Fishman M, Cordero H, Justiz R, Provenzano D, Merrell C, Shah B, et al. Twelve-Month results from multicenter, open-label, randomized controlled clinical trial comparing differential target multiplexed spinal cord stimulation and traditional spinal cord stimulation in subjects with chronic intractable back pain and leg pain. *Pain Pract.* 2021;21(8):912-23. DOI:10.1111/papr.13066.
2. Thomson S, Huygen F, Prangnell S, de Andrés J, Baranidharan G, Belaid H, et al. Appropriate referral and selection of patients with chronic pain for spinal cord stimulation: European consensus recommendations and e-health tool. *Eur J Pain.* 2020;24(6):1169-81. DOI: 10.1002/ejp.1562.
3. Deer TR, Russo MA, Grider JS, Pope J, Rigoard P, Hagedorn JM, et al. The Neurostimulation Appropriateness Consensus Committee (NACC): Recommendations for surgical technique for spinal cord stimulation. *Neuromodulation.* 2022;25(1):1-34. DOI: 10.1016/j.neurom.2021.10.015.

Financiación: No hemos recibido financiación.

ID-90 PAIRED-PULSE TRANSCRANIAL MAGNETIC STIMULATION AS A BIOMARKER FOR TRANSCRANIAL DIRECT CURRENT STIMULATION TREATMENT EFFICACY IN FIBROMYALGIA AND OTHER CENTRAL SENSITIVITY SYNDROMES

LA ESTIMULACIÓN MAGNÉTICA TRANSCRANEAL DE PULSOS EMPAREJADOS COMO BIOMARCADOR DE LA EFICACIA DEL TRATAMIENTO CON ESTIMULACIÓN TRANSCRANEAL POR CORRIENTE CONTINUA EN LA FIBROMIALGIA Y OTROS SÍNDROMES DE SENSIBILIDAD CENTRAL

Edgar Buloz-Osorio¹, Lorenzo Sargolini², Selma Delgado-gallén³, Dolores Soler-fernández³, Raúl Pelayo-Vergara³, Alba Roca-Ventura³, Rubén Romero-Marin³

¹Institut Guttmann. ²Università degli Studi di Perugia.

³Institut Guttmann

Temática: Otros.

Palabras clave: Fibromyalgia, non-invasive brain stimulation, transcranial direct-current stimulation, paired pulse transcranial magnetic stimulation, tDCS.

Introducción: Central Sensitivity Syndromes (CSS), particularly fibromyalgia (FM) and other Chronic Pain Syndromes (CPS), pose an intricate challenges in clinical management. Transcranial Direct Current Stimulation (tDCS) emerges as a potential treatment. The quest for biomarkers to diagnose and objectively assess neurophysiological characteristics and posttreatment outcomes gains significance given the high prevalence of CSS. The pulse-paired transcranial magnetic stimulation (ppTMS) paradigm is employed to evaluate cortical excitability (CE): Intracortical Facilitation - ICF, Short-Interval Intracortical Inhibition - SICI, and Long-Interval Inhibition - LICI.

Objetivos: 1. Evaluate the effectiveness of ppTMS as a pre-post-treatment analytical tool. 2. Describe basal CE differences in all patient groups. 3. Characterize changes in CE (SICI, ICF, LICI) within distinct patient groups and subgroups: FM and CSS, FM and other CSS and CPS, CSS -including FM- and CPS, following tDCS.

Material y método: In a retrospective, analytical, interventional study, we assessed universal variables, treatment parameters, and CE changes by ppTMS before and after tDCS in sixteen CSS patients, including FM and CPS. ppTMS involved applying conditioned pulses (80 %-120 % RMT) at 3ms (SICI), 12ms (ICF), and 100ms (LICI). tDCS targeted motor and prefrontal areas.

Resultados: We conducted an evaluation of sixteen patients with a mean age of 50.06 years (± 4.15), 12 women (75.0 %), 4 men (25.0 %). Groups analyzed by diagnoses as CSS: Fibromyalgia (37.5 %), central post stroke pain (25.0 %), spinal cord injury (12.5 %), long Covid (6.3 %); other CPS included chronic post-traumatic cervicalgia (6.3 %), posttraumatic peripheral neuropathy (6.3 %), posttraumatic brachial neuropathy (6.3 %). Overall diagnoses considered CSS -including fibromyalgia- were 81.1 % of the cases. Significant differences were observed in post-stimulation ICF in the contralateral hemisphere ($p = 0.036$) and in the pre-stimulation LICI between patients with FM and other CPS in the stimulated hemisphere ($p = 0.039$). A notable difference was also found in post-stimulation ICF in the contralateral hemisphere between CSS and other CPS ($p = 0.050$). Differences were also found in CSS, excluding FM, in post-stimulation SICI in the ipsilateral hemisphere ($p = 0.043$), and in post-stimulation ICF in the contralateral hemisphere between CSS and posttraumatic diagnoses ($p = 0.028$). In all groups there was a significant difference before-after treatment in ICF in the contralateral hemisphere ($p = 0.031$), and a non-significant difference in SICI in the ipsilateral hemisphere ($p = 0.061$).

Conclusiones: The ppTMS paradigm assessed CE pre and post tDCS chronic pain patients, revealing CE differences before-after treatment. These CE alterations align with unbalanced CE and pain inhibitory mechanisms in CPS. ppTMS emerges as a potential diagnostic and treatment response tool, contingent on standardized protocols and expanded cohorts.

Bibliografía:

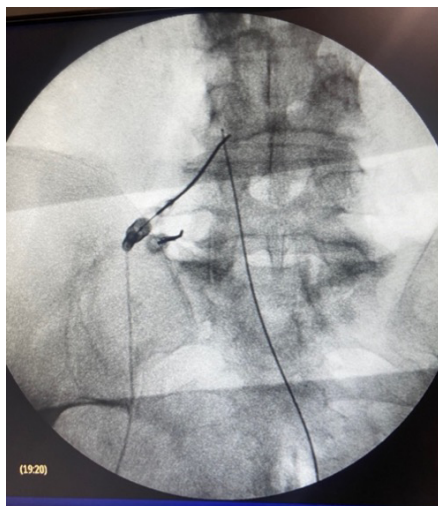
1. Mhalla A, Baudic S, de Andrade DC, Gautron M, Perrot S, Teixeira MJ, et al. Long-term maintenance of the analgesic effects of transcranial magnetic stimulation in fibromyalgia. *Pain* 2011;152:1478-85. DOI: 10.1016/j.pain.2011.01.034.
2. Attal N, Mhalla A, Baudic S, de Andrade DC, Perrot S, Teixeira MJ, et al. Long term analgesic efficacy of transcranial magnetic stimulation of the motor cortex in patients with fibromyalgia. *Clin Neurophysiol*. 2010;121:S171. DOI: 10.1016/S1388-2457(10)60703-1.
3. Lefaucheur JP, Drouot X, Menard-Lefaucheur I, Keravel Y, Nguyen JP. Motor cortex rTMS restores defective intracortical inhibition in chronic neuropathic pain. *Neurology*. 2006;67:1568-74. DOI: 10.1212/01.wnl.0000242731.10074.3c.
4. Barbosa LM, Valerio F, da Silva VA, Rodrigues AL de L, Galhardoni R, Yeng LT, et al. Corticomotor excitability is altered in central neuropathic pain compared with non-neuropathic pain or pain-free patients. *Neurophysiol Clin*. 2023;53:102845. DOI: 10.1016/j.neucli.2023.102845.
5. Da Silva ml, Fernandes AM, Silva VA, Galhardoni R, Felau V, de Araujo JO, et al. Motor corticospinal excitability abnormalities differ between distinct chronic low back pain syndromes. *Neurophysiol Clin*. 2023;53:102853. DOI: 10.1016/j.neucli.2023.102853.
6. Corti EJ, Marinovic W, Nguyen AT, Gasson N, Loftus AM. Motor cortex excitability in chronic low back pain. *Exp Brain Res*. 2022;240:3249-57. DOI: 10.1007/s00221-022-06492-7.
7. Cardinal TM, Antunes LC, Brietzke AP, Parizotti CS, Carvalho F, de Souza A, et al. Differential neuroplastic changes in fibromyalgia and depression indexed by up-regulation of motor cortex inhibition and disinhibition of the descending pain system: An exploratory study. *Front Hum Neurosci*. 2019;13:138. DOI: /10.3389/fnhum.2019.00138.
8. Du X, Summerfelt A, Chiappelli J, Holcomb HH, Hong LE. Individualized brain inhibition and excitation profile in response to paired-pulse TMS. *J Mot Behav* 2014;46:39-48. DOI: 10.1080/00222895.2013.850401.

ID-91 MANEJO SEGURO DEL PACIENTE CON MARCAPASOS PROGRAMADO PARA TRATAMIENTO CON RADIOFRECUENCIA. A PROPÓSITO DE UN CASO

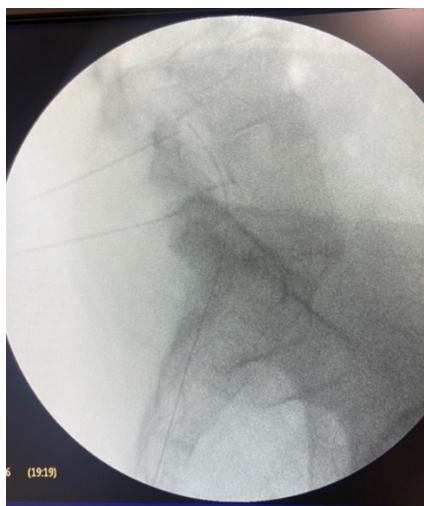
SAFE MANAGEMENT OF PATIENTS WITH PACEMAKERS SCHEDULED FOR RADIOFREQUENCY TREATMENT. APROPOS OF A CASE

Victoria Eugenia Vega Sánchez¹, María del Pilar Tauler Redondo², Claudio Manuel Rivadulla Varela³, Ana María Rincón Higuera⁴, Rogelio Rosado Caracena⁵

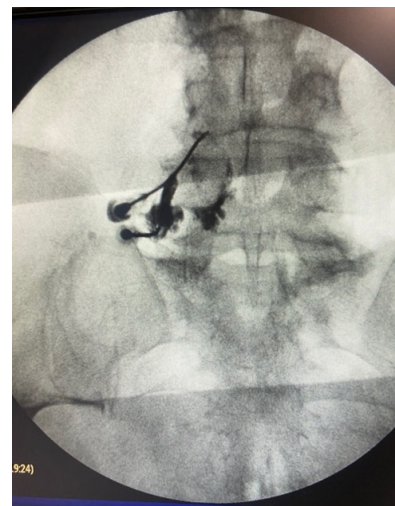¹Hospital Universitario San Francisco de Asís. HGU Gregorio Marañón. ²Hospital Universitario San Francisco de Asís. Hospital Universitario Puerta de Hierro. ³Hospital Universitario 12 de Octubre. ⁴Hospital Universitario San Francisco de Asís. ⁵Hospital Universitario de Fuenlabrada. ⁵Hospital Universitario San Francisco de Asís. Hospital Fremap Majadahonda



Adjunto 1.



Adjunto 2.



Adjunto 3.

Temática: Tratamiento intervencionista – Medicina regenerativa.

Palabras clave: Radiofrecuencia pulsada, dispositivo cardíológico implantable, neuroestimulación.

Introducción: La presencia de pacientes con dispositivos cardíológicos implantables como marcapasos o DAI cada vez es más frecuente. El tratamiento con radiofrecuencia (RF) es utilizado para múltiples síndromes dolorosos. La corriente eléctrica de la RF en estos pacientes puede generar interferencias electromagnéticas que resulten en daño del dispositivo o alteración sus terapias.

Motivo de consulta: Lumbociatalgia en territorio de L4L5 izquierda.

Antecedentes personales: Mujer de 74 años, sin alergias. Mastectomía derecha por ca. mama. Portadora de marcapasos por bloqueo AV completo, dependiente. Asintomática con buena clase funcional.

Cuadro clínico de dolor: Paciente que acude a consulta por dolor lumbar irradiado a miembro inferior de un año de evolución. Refiere dolor mixto, con importante componente neuropático con afectación clínica congruente con territorio metamérico L5 y en menor medida L4. A la exploración física sin hallazgos relevantes, únicamente leve molestia a la palpación del músculo cuadrado lumbar izquierdo. Como pruebas diagnósticas disponemos de electromiograma que describe denervación crónica de L4-L5 izquierda. La realización de RMN no es posible por incompatibilidad con marcapasos. El TAC y la Rx muestra afectación artrósica y signos de discopatía degenerativa, con mayor afectación en L4-L5 y L5-S1. Analítica completa sin alteraciones. En cuanto al tratamiento analgésico, toma paracetamol-tramadol a demanda, sin mejoría. Se programa en régimen ambulatorio para tratamiento intervencionista con radiofrecuencia pulsada bipolar del ganglio de la raíz dorsal (GRD) de L4 L5 izquierda e infiltración epidural transformoraminar. Para la realización de la RF bipolar (4 min, 45 V) se introduce un catéter epidural Rac^z® Epimed vía intracanal y dos cánulas

RFK™ (10 cm, punta activa 10 mm, 20 G) con acceso lumbar al GRD de L4 y L5. Estimulación sensorial y motora con parestesia y contracción glútea. Se realiza radiofrecuencia con control de temperatura (< 42°). Tras la comprobación con contraste se procede a la infiltración epidural siguiendo las recomendaciones del grupo de trabajo WIP Benelux. A las 6 semanas acude a consulta para revisión refiriendo una mejoría de > 75 %. Refiere buen descanso nocturno, ha vuelto a caminar diariamente y reanudado pilates.

Conclusiones: La prevalencia de pacientes con dispositivos cardíológicos es cada vez mayor. En el tratamiento intervencionista del dolor crónico se pueden generar interferencias no solo con la RF, sino también con neuroestimuladores, cuyo uso es también cada vez más frecuente. Es necesaria la presencia de guías de actuación para protocolizar el manejo de estos pacientes y aplicar las medidas de seguridad pertinentes, minimizando así el riesgo de compromiso hemodinámico y daño de los dispositivos.

Bibliografía:

1. Van Boxem K, Rijdsdijk M., Hans G, et al. Safe use of epidural corticosteroid injections: Recommendations of the WIP Benelux Work Group. *Pain Pract.* 2019;19(1):61-92.
2. Sowder T, Sayed D, Concannon T, et al. The American Society of Pain and Neuroscience (ASPN) Guidelines for radiofrequency ablation procedures in patients with implanted devices. *J Pain Res.* 2023;3(16):3693-706.

ID-92 PARAPRESIA EN PACIENTE PORTADOR DE BOMBA DE INFUSIÓN INTRATECAL

PARAPARESIS IN A PATIENT CARRYING AN INTRATHECAL INFUSION PUMP

Ana María Panadero Alcalá, César Margarit Ferri, Vicente López Gil, Yolanda Sastre Peris, Luis Gómez Salinas, Benedikt Eiden

Hospital general universitario doctor Balmis de Alicante

Temática: Tratamiento intervencionista – Infusión intratecal.

Palabras clave: Infusión intratecal, compresión medular, paraparesia.

Introducción: Con este caso clínico queremos desarrollar el algoritmo diagnóstico que se utilizó para esclarecer la causa de la paraparesia que desarrolló el paciente tras la colocación de una bomba de infusión intratecal para el tratamiento del dolor crónico oncológico que presentaba.

Motivo de consulta: Paciente que a los 19 días tras el implante de una bomba intratecal inicia con un cuadro progresivo de paraparesia y parestesias en ambos miembros inferiores.

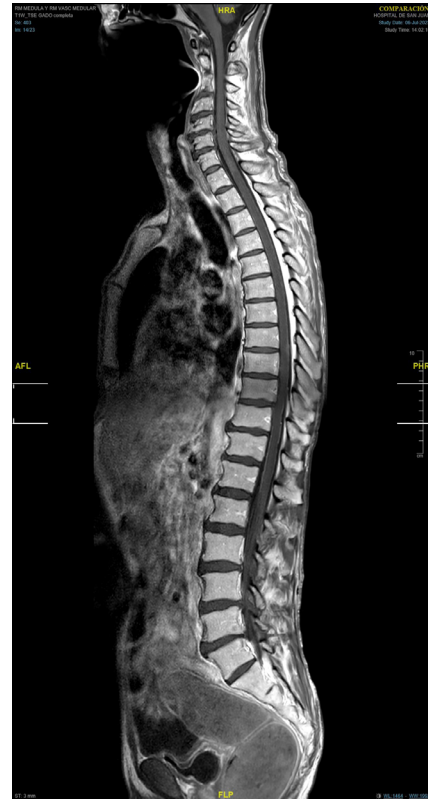Antecedentes personales: Varón de 62 años con un adenocarcinoma de páncreas estadio IV con metástasis hepáticas no subsidiario de cirugía, en tratamiento con quimioterapia. Diabético tipo II en tratamiento con antidiabéticos orales e insulina.

Cuadro clínico de dolor: Presenta dolor abdominal en epigástrico con irradiación en cinturón de difícil control a pesar de utilizar altas dosis de opioides. Sin días respuesta a la realización de un bloqueo neurolítico del plexo celiaco. Se decide colocar una bomba de infusión intratecal de morfina y ziconotide. A los 19 días del postoperatorio, presenta un cuadro de paraparesia e hipoestesia progresivos en ambos miembros inferiores desde el ombligo, que va empeorando progresivamente hasta presentar una incapacidad completa para mantener la bipedestación. Nos planteamos el diagnóstico diferencial de las posibles causas del cuadro: lesión medular por compresión extrínseca (fractura patológica, metástasis a nivel medular, granuloma en la punta del catéter de la bomba de infusión intratecal), neuropatía por quimioterapia, toxicidad por fármacos administrados intratecales, disfunción de la bomba intratecal. Al día siguiente se realiza una resonancia magnética en la que se objetiva una mielopatía desde el cono T1 hasta el cono medular sin objetivarse metástasis óseas u otro signo de compresión y una lesión hipercaptante en la vertiente posterior de la médula espinal a la altura de T7, sugerente de metástasis leptomeníngea. Tras objetivar dicha lesión se decide iniciar el tratamiento con altas dosis de corticoides para mejorar el edema medular y 5 sesiones de radioterapia con mejoría de la clínica neurológica, del dolor abdominal y desaparición de la lesión en las imágenes de la resonancia de control.

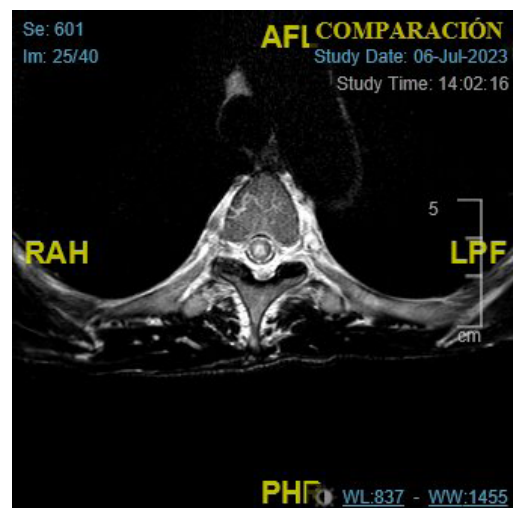
Conclusiones: Es importante realizar un diagnóstico precoz en pacientes con déficits motores y sensitivo que hagan sospechar de una lesión medular por compresión, ya que está considerado como una emergencia oncológica. Un tratamiento precoz de dichas lesiones puede evitar la pérdida irreversible de la función neurológica y evitar un empeoramiento en la calidad de vida.

Bibliografía:

- Bautista-Hernández MY, Medina-Villaseñor EA. (2011). Síndrome de compresión medular por cáncer. Gaceta Mexicana de Oncología. 2011;10(05):295-302.
- Jain KK. An evaluation of intrathecal ziconotide for the treatment of chronic pain. Expert Opin Investig Drugs. 2000;9(10):2403-10. DOI: 10.1517/13543784.9.10.2403.
- Miele V, Price KO, Bloomfield SM, Hogg JP, Bailes JE. A review of intrathecal morphine therapy related granulomas. Eur J Pain. 2006;10(3):251. DOI: 10.1016/j.ejpain.2005.05.002.
- Prager JP, Deer TR, Levy RM, Bruel BM, Buchser E, Caraway D, et al. Best practices for intrathecal drug delivery for pain. Neuromodulation. 2014;17(4):354-72. DOI: 10.1111/ner.12146.



Adjunto 1.



Adjunto 2.

ID-94 DESCRIPCIÓN RESULTADOS PACIENTES CON CEFALEA TENSIONAL TRATADOS CON BLOQUEO DE NERVIOS OCCIPITALES MAYORES

DESCRIPTION OF RESULTS FOR PATIENTS WITH TENSION HEADACHE TREATED WITH GREATER OCCIPITAL NERVE BLOCK

Beatriz Francisco Sánchez¹, Beatriz de la Calle García², Diego Palenzuela Blasco³, Enrique Ortega Ladrón de Cegama², Miguel Divasson Carribero², Ángela Victoria Bautista Cañas²

¹Hospital Clínico Universitario. ²HURH. ³HCUV

Temática: Tratamiento intervencionista – Bloqueos.

Palabras clave: Cefalea tensional, bloqueo GON ecoguiado, dolor cervical.

Introducción: La Sociedad Española de Neurología define la cefalea tensional como aquella cefalea primaria de tipo opresivo que cumple los criterios diagnósticos de la ICH-3, habiendo descartado signos de alarma que sugieran una causa secundaria (1). Con una prevalencia del 62 % se considera una de las cefaleas más frecuentes con un importante impacto en la sociedad actual. El algoritmo de tratamiento clásico incluye: fármacos, medidas físicas como el control del estrés y técnicas como bloqueo de GON (2). Los bloqueos anestésicos de nervios pericraneales han constituido un tratamiento habitual de múltiples cefaleas. El más utilizado en la práctica clínica habitual y que cuenta con mayor evidencia que avale su efectividad es el bloqueo del nervio occipital mayor (3). El GON es un nervio cutáneo, que inerva la piel desde la parte superior del cuello, sobre el occipital, hasta el vértice del cuero cabelludo (4). La técnica tradicional “a ciegas” de bloqueo GON justo medial a la pulsación de la arteria occipital al nivel de la línea nucal superior tiene varias limitaciones y defectos. Es por ello que está indicado el uso de la ecografía. Si bien su eficacia ha sido demostrada en pacientes con migraña, cefalea en racimos y cervicogénica, no hay evidencia en la cefalea tensional (3).

Objetivos: Realizar una revisión de los pacientes diagnosticados de cefalea tensional en la Unidad de Dolor de Valladolid que han sido tratados con bloqueo anestésico del nervio occipital mayor ecoguiado, a través de una encuesta sobre calidad de vida y escala de dolor EVA pre o post intervención.

Material y método: Descripción de la técnica e imágenes ecográficas. Encuestas sobre mejora en la calidad de vida: Cuestionario de Salud SF-36 y Test de Impacto de la Cefalea (Headache Impact Test o HIT-6). Escala EVA pre y post intervención.

Resultados: En base a nuestros resultados el bloqueo del nervio occipital mayor mejora la calidad de vida percibida por nuestros pacientes, disminuye el insomnio, con mejora del EVA a corto plazo.

Conclusiones: - Los bloqueos pericraneales constituyen un tratamiento ya consolidado en la cefalea. - El bloqueo del GON ecoguiado constituye una alternativa de tratamiento una sencilla y segura. - Faltan estudios de su eficacia en cefalea tensional. - Nuestros pacientes mejoran su calidad de vida ya que disminuye el dolor.

Bibliografía:

1. International Headache Society. IHS Classification ICHD-3 Beta. <https://www.ichd-3.org/> [acceso 30 May 2020].
2. Pérez Esteban R, Sánchez Caballero FM, Jiménez Hernández MD. Cefalea tensional. En: González Oria C, Jurado C, Viguera J, editores. Guía oficial de Cefaleas 2019. Grupo de estudio de Cefaleas de la Sociedad Andaluza de Neurología. Madrid: Medea; 2019. p 62-75.
3. Castillo Álvarez F, Hernando de la Bárcena I, Marzo-Sola M. Bloqueo anestésico del nervio occipital mayor en el tratamiento de las cefaleas. Revisión de la evidencia. Med Clin. 2023;161(3):113-8.
4. Yu M, Wang S-M. Anatomy, head and neck, occipital nerves. StatPearls Publishing. 2022.

ID-96 EJERCICIO FÍSICO AUTODIRIGIDO EN PERSONAS CON DOLOR LUMBAR CRÓNICO, ¿APLICACIÓN MÓVIL O PAPEL?

SELF-DIRECTED PHYSICAL EXERCISE IN PEOPLE WITH CHRONIC LOW BACK PAIN — MOBILE PHONE APP OR PRINTOUT?

Marta Moreno Ligeró¹, Inmaculada Failde¹, Rogelio del Pino Algarrada², María Carmen Coronilla Carbonell², José A. Moral Muñoz¹

¹Universidad de Cádiz. ²Hospital Universitario Puerta del Mar

Temática: Tratamiento conservador – Fisioterapia.

Palabras clave: Dolor lumbar crónico, ejercicio físico, salud móvil, aplicación móvil, modelo biopsicosocial.

Introducción: El dolor lumbar crónico (DLC) es una de las principales causas de discapacidad y el ejercicio físico (EF) se ha convertido en una de las principales intervenciones no-farmacológicas. La m-Health o salud móvil ofrece herramientas que posibilitan la realización de EF autodirigido.

Objetivos: Conocer la eficacia de la aplicación PainReApp para pautar un programa de EF autodirigido en personas con DLC.

Material y método: Ensayo clínico aleatorizado, prospectivo, simple ciego, de 12 semanas de duración. Pacientes del Servicio de Rehabilitación del Hospital Universitario Puerta del Mar (Cádiz), adultos (> 18 años) con DLC de al menos 3 meses de evolución, que puedan realizar EF, con teléfono inteligente y acceso a Internet, que entiendan y escriban en español. Los participantes fueron aleatorizados para realizar un programa de EF autodirigido por la aplicación PainReApp (grupo experimental) o en papel (grupo control). Los principales resultados fueron la intensidad del dolor (Numeric Pain Rating Scale (NPRS)) y la calidad de vida (SF12v1). Los resultados secundarios fueron la interferencia funcional por el dolor (Pictorial Pain Interference Questionnaire (PPIQ)), funcionalidad física (Timed Up and Go (TUG), el 30-s Arm curl (3OACT), y el 30-s Chair Stand tests (3OCST)), ansiedad y/o depresión (Hospital Anxiety and Depression Scale (HADS)), calidad del sueño (12-MOS Sleep), apoyo social (Duke-UNK Functional

Social Support Questionnaire ((DUKE-UNC-DSSI)) y nivel de actividad física (AF) (International Physical Activity Questionnaire (IPAQ-SF)) y sociodemográficos. Se llevó a cabo un ANOVA mixto para analizar la evolución.

Resultados: Se incluyeron 99 pacientes con DLC (54,37 ± 12,44 años), 67,7 % mujeres y 64,3 % reportó dolor severo. Se observó una evolución significativa en el índice de masa corporal (IMC) ($p = 0,045$), los tests funcionales, 3OACT ($p < 0,001$) y 3OCST ($p = 0,014$), y la calidad del sueño ($p = 0,014$). En cuanto a la comparación entre grupos, solo se observaron diferencias estadísticamente significativas para el 3OACT ($p = 0,012$) e IPAQ ($p = 0,049$) a favor del grupo experimental. No se observaron diferencias en la evolución entre ambos grupos.

Conclusiones: No se encontraron diferencias significativas en la evolución entre grupos. Por tanto, se evidenció que el uso de PainReApp no resultó inferior al formato papel en términos de mejora de los resultados evaluados. Además, estos hallazgos resaltan la eficacia del programa de EF, independientemente del formato de administración, con respecto al IMC, la fuerza de brazos y piernas y la calidad del sueño. Por tanto, la salud móvil puede ser una opción efectiva y viable para pautar un programa de EF autodirigido en personas con DLC.

Bibliografía:

1. Cohen SP, Vase L, Hooten WM. Chronic pain: An update on burden, best practices, and new advances. *The Lancet*. 2021;397(10289):2082-97.
2. Geneen LJ, Moore RA, Clarke C, Martin D, Colvin LA, Smith BH. Physical activity and exercise for chronic pain in adults: An overview of Cochrane Reviews. *Cochrane Database Syst Rev*. 2017.
3. Moral-Munoz JA, Salazar A, Dueñas M, de Sola H, Failde I. Smartphone-based exercise intervention for chronic pain: PainReApp randomized clinical trial protocol. *J Adv Nurs*. 2022;78(2):569-76.

Financiación: Este trabajo ha sido financiado por el Ministerio de Ciencia, Innovación y Universidades [FPU19/04377], la Fundación Grunenthal y el Instituto de Investigación e Innovación Biomédica de Cádiz (INIbICA) [LI19/04IN-CO13]. J.A. Moral-Munoz agradece a la Sociedad Española del Dolor el premio otorgado a la mejor comunicación tipo póster en la anterior edición y que le ha permitido participar en el 20 Congreso Nacional de la Sociedad Española del Dolor.

ID-97 EFICACIA DE LA TERAPIA PSICOLÓGICA DE AFRONTAMIENTO AL DOLOR CRÓNICO. TALLER DE BIENESTAR

EFFICACY OF PSYCHOLOGICAL THERAPY FOR COPING WITH CHRONIC PAIN. A WELLBEING WORKSHOP

Elisa Gallach¹, Alba Gabarda², Beatriz Castel³, Ara Bermejo³, Rhut Robledo³, Rosa M. Izquierdo Izquierdo³, M. Ángeles Canós³

¹Hospital Universitari i Politècnic La Fe. ²Hospital de Lleida. ³Hospital La Fe

Temática: Otros.

Palabras clave: Psicoterapia, depresión, ansiedad, neurociencias del dolor, catastrofismo.

Introducción: El dolor persistente se concibe como un proceso multidimensional y subjetivo en el que intervienen procesos biológicos, psicológicos y sociales que favorecen su desarrollo, mantenimiento, cronificación, tratamiento y/o la recuperación. Desde la perspectiva biopsicosocial se considera que el abordaje del mismo deber realizarse de modo multidimensional. El programa de intervención Taller de Bienestar, realizado en modalidad grupal y con una duración de 90 minutos durante 16 sesiones, consiste en una intervención multicomponente, que incluye diferentes estrategias conductuales, emocionales y cognitivas para el afrontamiento de todos aquellos factores mediadores y consecuentes de la experiencia dolorosa. En forma transversal se utiliza entrenamiento en atención plena y educación en Neurociencias del Dolor.

Objetivos: El objetivo de la presente comunicación consiste en comprobar la eficacia de la intervención sobre las variables intensidad del dolor, depresión, ansiedad y catastrofismo antes y después del tratamiento.

Material y método: Estudio cuasiexperimental test-retest en una muestra de 30 pacientes diagnosticados de dolor crónico primario que han acudido de forma regular durante las 16 sesiones realizadas en un periodo de 6 meses. Las variables sociodemográficas recogidas son: edad, sexo, estatus laboral y antecedentes psicológicos. Las variables dependientes son: intensidad dolor, ansiedad, depresión y catastrofismo (EVA, HAD y Catastrofismo). El análisis estadístico se realiza con el SPSS-23.

Resultados: Los resultados preliminares indican que existen diferencias estadísticamente significativas (intervalo de confianza del 95 %) en las siguientes variables evaluadas pre y post: Puntuación total de Catastrofismo ($p = 0,017$) (pre X = 33,08; DT = 11,23; post X = 28,6; DT = 14,4), Rumiación ($p = 0,005$) (pre X = 11,56, DT = 4; post X = 9,36; DT = 5,31), Desesperanza ($p = 0,025$) (pre X = 14,84; DT = 5,68; post X = 12,92; DT = 6,59) y Depresión ($p = 0,045$) (pre X = 13,95; DT = 5,4; post X = 11,95, DT = 5,48). Se calcularon también las diferencias entre varones y mujeres, con idénticos resultados. No se obtuvieron diferencias significativas en la variable intensidad del dolor, ansiedad, ni en el factor de magnificación de la variable catastrofismo antes y después del tratamiento.

Conclusiones: El Taller de Bienestar ha mostrado eficacia para fomentar el uso de estrategias y herramientas en el abordaje del dolor crónico, desde el modelo de las Neurociencias del Dolor y de las terapias cognitivas de tercera generación. Sería interesante reevaluar los resultados ampliando el número de muestra de este estudio, ampliando la muestra, realizando un seguimiento a medio y largo plazo para verificar la estabilidad y mejorando la metodología y potencia estadística.

Bibliografía:

1. Allredge C, Burlingame G, Rosendahl J. Group psychotherapy for chronic pain: A meta-analysis. *Psychotherapy*. 2023;60(2):194-205.

2. Romm MJ, Ahn S, Fiebert I, Cahalin LP. A Meta-Analysis of Group-Based Pain Management Programs: Overall effect on quality of life and other chronic pain outcome measures, with an exploration into moderator variables that influence the efficacy of such interventions. *Pain Med Malden Mass.* 2021;22(2):407-29.

Financiación: Las autoras declaran que carecen de financiación y conflicto de intereses.

ID-98 PARCHE HEMÁTICO EPIDURAL INTERLAMINAR: A PROPÓSITO DE UN CASO

INTERLAMINAR EPIDURAL BLOOD PATCH: APROPOS OF A CASE

Elvira Carretero Rollón, Ziqian Chen Weng, Paula Prieto Simancas, María Soledad Huelamo Toro, Cristina Muñoz Bueno, Marta Guglieri Viñuales, Blanca Martínez

Hospital Universitario La Paz

Temática: Tratamiento intervencionista – Neuroestimulación.

Palabras clave: Neuroestimulador, parche hemático interlaminar.

Introducción: La cefalea post punción dural es una posible complicación de la anestesia regional neuroaxial, siendo más frecuente en mujeres entre los 20-40 años. El gold estándar de tratamiento es el parche hemático con sangre autóloga, pasadas idealmente 48 horas desde la punción.

Motivo de consulta: Mujer, 36 años, sin alergias conocidas ni antecedentes personales de relevancia, que es derivada a la Unidad del Dolor desde el servicio de Rehabilitación. Presenta, tras caída hace 1 año, dolor en miembro inferior izquierdo.

Cuadro clínico de dolor: Tras caída con contusión, la paciente es diagnosticada de un esguince de tobillo. Comienza con un dolor creciente en pie, que se extiende hasta gemelo izquierdo, con tumefacción y rubor de la piel, dolor a la palpación de ambos maléolos e hiperalgesia en región aquilea y calcánea. Movimientos conservados. No puede realizar carga monopodal, camina con muletas. Exploración neuro-vascular distal conservada. Ante este cuadro, se inicia tratamiento con analgesia de primer escalón y rehabilitación, y se deriva a la unidad del dolor. Se realiza bloqueo diagnóstico de cadena simpática lumbar izquierda (L4), sin clara mejoría, por lo que se decide, de acuerdo con la paciente, la implantación de un neuroestimulador en ganglio de la raíz dorsal (L5). La implantación transcurre sin incidencias. La paciente acude a los dos días del procedimiento con cefalea intensa, que no mejora con analgesia de primer escalón y que empeora con la sedestación, pero mejora con el decúbito. El dolor del pie ha desaparecido. Se decide realizar parche hemático epidural interlaminar, como tratamiento de la

cefalea post-punción. En decúbito prono, bajo escopia, se localiza espacio epidural a nivel caudal. Se comprueba con contraste la buena difusión en espacio epidural dorsal y se infiltra con 16 ml de sangre autóloga fresca. Mejoría del cuadro de cefalea, por lo que se decide a los 5 días la implantación definitiva del generador, conectado a electrodos en ganglio de raíz dorsal L5.

Conclusiones: En este caso, la presencia de electrodos complicaba la realización de un parche hemático de la manera habitual. Además, la prueba de estimulación había resultado positiva, por lo que hubo que desarrollar una alternativa para tratar el cuadro de cefalea de la paciente, sin afectar al neuroestimulador. Finalmente, se consiguió resolver el problema original, así como la complicación derivada del procedimiento, recuperando la paciente movilidad y ganando calidad de vida.

Bibliografía:

ID-100 ABORDANDO EL DOLOR CRÓNICO PÚBLICO POSTHISTERECTOMÍA: ¿ES LA ESTIMULACIÓN DE CORDONES POSTERIORES UNA ALTERNATIVA EFICAZ?

APPROACHING CHRONIC PUBIC PAIN AFTER HYSTERECTOMY. IS POSTERIOR CORD STIMULATION AN EFFECTIVE ALTERNATIVE?

Diego Palenzuela Blasco¹, Cristina Barbosa Martín², Beatriz Francisco Sánchez¹, Ángela Victoria Bautista², Miguel Divasson Carribero², Enrique Ortega Ladrón²

¹HCUV. ²HURH

Palabras clave: Neuromodulación, estimulador, pubis, histerectomía, mujer.

Introducción: El dolor crónico pélvico en mujeres es una entidad compleja y heterogénea ampliamente estudiado en la literatura científica. Los mecanismos que lo sustentan son enrevesados debido a la múltiples causas que lo producen y a la amplia anatomía e inervación de la zona. Una de estas causas es tras una cirugía, como puede ser una histerectomía. De hecho, el dolor crónico pélvico tras una histerectomía es una realidad que enfrentan un número no desdeñable de mujeres que se someten a este procedimiento. Este puede estar causado por lesión nerviosa durante la misma, isquemia de la zona o procesos inflamatorios, entre otros. Su tratamiento puede plantear importantes desafíos, ya que como ocurre en muchos otros casos de dolor crónico, no siempre responde adecuadamente a las terapias convencionales. Se presenta el caso de una mujer de 49 años que presenta dolor a nivel del pubis tras una histerectomía con afectación importante de su calidad de vida en la que, tras agotar todas las opciones terapéuticas, la estimulación de cordones posteriores apareció como una medida esperanzadora para disminuir el dolor y recuperar su capacidad funcional.

Motivo de consulta: Dolor abdominal posquirúrgico.

Antecedentes personales: Intolerancia a nolutil. Histerectomía (7/02/2022). Amigdalectomía. Trastorno adaptativo.

Cuadro clínico de dolor: Dolor abdominal posquirúrgico, continuo, intenso (EVA 9/10) a nivel del pubis y cara anterior de muslo izquierdo, acompañado de parestesias, alodinia al tacto con pincel y rodillo frío. El dolor aumenta con la movilización y a la palpación.

Conclusiones: Este tipo de dolores son altamente incapacitantes y pueden afectar mucho a la funcionalidad de nuestros pacientes. Son difíciles de tratar, y muchas veces no responden a la mayoría del arsenal terapéutico que disponemos. Debemos resaltar la importancia de un manejo multidisciplinar que combine medidas farmacológicas, psicológicas y físicas. En este caso, el intervencionismo y la implantación de un estimulador de cordones posteriores, si bien no consigue eliminar completamente el dolor, su capacidad para mejorar significativamente la calidad de vida de la paciente fue notable, sin importantes efectos secundarios.

Bibliografía:

1. Management of chronic symphysis pubis pain following child birth with spinal cord stimulator.
2. The role of neuromodulation in chronic pelvic pain: A review article.
3. Interventional management of chronic visceral pain syndromes. 2021. pp. 63-71. Chapter 8 - Postsurgical Pelvic Pain. Newaj Abdullah MD, Krishna B. Shah MD.
4. Vercellini P, Somigliana E, Viganò P, Abbiati A, Barbara G, Fedele L. Chronic pelvic pain in women: etiology, pathogenesis and diagnostic approach.
5. Tapia Pérez JH. Spinal cord stimulation: Beyond pain management.
6. Steege JF, Siedhoff MT. Dolor pélvico crónico.
7. Hernán Garrido R. Chronic pelvic pain from a pain point of view. Postgrado Medicina del Dolor. Departamento de Anestesiología. Clínica Las Condes.

ID-101 USO DE QUTENZA 8 % P/P EN PACIENTE CON POLINEUROPATÍA DIABÉTICA: A PROPÓSITO DE UN CASO

USE OF QUTENZA (8 % W/W) IN A PATIENT WITH DIABETIC POLYNEUROPATHY: APROPOS OF A CASE

Beatriz Francisco Sánchez¹, Diego Palenzuela Blasco², Javier Lomo Montero³, Miguel Divasson Carribero³, Ángela Victoria Bautista Cañas³, Silvia Pico Brezmes³

¹Hospital Clínico Universitario. ²HCUV. ³HURH

Temática: Medicina clínica – Dolor neuropático.

Palabras clave: Neuropatía diabética, tratamiento de la neuropatía, dolor neuropático, capsaicina.

Introducción: La diabetes mellitus es una enfermedad metabólica crónica, caracterizada por elevados niveles de glucosa en sangre. Los altos niveles de glucemia están asociados con un incremento del riesgo de enfermedades macrovasculares (primera causa de mortalidad) y microvasculares (Afectan a la calidad de vida) La neuropatía diabética es la complicación más frecuente, se define por la afectación del sistema nervioso periférico y autónomo, con síntomas y/o signos de disfunción de los nervios periféricos en personas con diabetes, tras descartarse otras causas (1). Su etiopatogenia es desconocida pero se cree que están involucrados mecanismos metabólicos, inmunológicos e isquémicos La duración y severidad de la hiperglucemia es el principal factor de riesgo en su desarrollo. Existen varios tipos de ND siendo la Polineuropatía distal y simétrica la más frecuente al diagnóstico. Provoca afectación mixta sensitivo-motora con parestesias en “guante y calcetín” (2). La clínica característica es un dolor nocturno que mejora con la bipedestación y al caminar lo que la diferencia del dolor isquémico. En etapas avanzadas, se produce la pérdida de pérdida de reflejos rotulianos y de la posición de las articulaciones, claudicación y sensación de dolor profundo en piernas y pies, y ocasionalmente en antebrazos y manos. Como consecuencia los enfermos presentan ansiedad, depresión e insomnio. El tratamiento se basa en el control de la glucemia, fomentar hábitos saludables y fármacos (pregabalina, Duloxetina y más recientemente en el parche de capsaicina 179 mg (alcaloide natural que actúa por depleción de la sustancia P) (3).

Motivo de consulta: Mujer 76 años presenta dolor en caderas, dorso, manos, codos y especialmente a nivel sensitivo en ambos pies.

Antecedentes personales: - Diabetes tipo II - Hipertensión arterial, dislipidémica. -Intervenida por sinusitis de repetición, momento en que refiere que aumento de la sintomatología.

Cuadro clínico de dolor: Describe el dolor como sensación de hormigueo en extremidades inferiores hasta la rodilla, diario. Por la noche presenta hipersensibilidad de la planta del pie, sensación de quemazón, hormigueo tipo “corriente eléctrica” . A la exploración física disminución de reflejo aquileo. En tratamiento con altas dosis de Carbamacepina, pregabalina y Amitriptilina con mala tolerancia. Se le propone parche Qutenza en las plantas de ambos pies para mejorar el descanso nocturno y disminuir dosis de medicamentos (4).

Conclusiones: - La ND es una complicación incapacitante en los pacientes diabéticos. -El parche de capsaicina puede proporcionar alivio del dolor vía regeneración nerviosa. -Constituye una alternativa terapéutica ya admitida en ficha técnica.

Bibliografía:

1. Rodríguez Vicente JM (dir.). Guía de buena práctica clínica en dolor neuropático en el paciente diabético. Organización Médica Colegial (OMC); Ministerio de Sanidad, Servicios Sociales e Igualdad. 2012. [Citado 22 Dic 2021]. Disponible en: https://www.cgcom.es/sites/default/files/gbpc_dolor_neuropatico.pdf
2. Yoo M, Sharma N, Pasnoor M, Kluding PM. Painful diabetic peripheral neuropathy: Presentations, mechanisms, and exercise therapy. J Diabetes Metab. 2013;Suppl 10:005.

3. Ficha técnica de QUTENZA®. [Internet]. Agencia Española de Medicamentos y Productos Sanitarios. [Citado 27 Feb 2024]. Disponible en: https://www.ema.europa.eu/en/documents/product-information/qutzenza-epar-product-information_es.pdf
4. Van Nooten F, Treur M, Pantiri K, Stoker M, Charokopou M. Capsaicin 8 % patch versus oral neuropathic pain medications for the treatment of painful diabetic peripheral neuropathy: A systematic literature review and network meta-analysis. *Clin Ther*. 2017;39(4):787-803.
5. Botas Velasco M, Cervell Rodríguez D, Rodríguez Montalbán AI, Vicente Jiménez S, Fernández de Valderrama Martínez I. Actualización en el diagnóstico, tratamiento y prevención de la neuropatía diabética periférica. *Angiología*. 2017;69(3):174-81.
6. Vinik AI, Perrot S, Vinik EJ, Pazdera L, Jacobs H, Stoker M, et al. Capsaicin 8 % patch repeat treatment plus standard of care (SOC) versus SOC alone in painful diabetic peripheral neuropathy: A randomised, 52-week, open-label, safety study. *BMC Neurol*. 2016;16(1):251.

ID-102 TERAPIA COMBINADA EN ESTIMULACIÓN: RESULTADOS A 1 AÑO

COMBINATION STIMULATION THERAPY —RESULTS AT 1 YEAR

Rogelio Rosado Caracena¹, Agustín Mendiola de la Osa², Eva María Abad Fau³, Victoria Vega Sánchez⁴, Ana María Rincón Higuera⁵, Pilar Tauler Redondo²

¹Hospital FREMAP Majadahonda. ²Hospital Puerta de Hierro. Hospital FREMAP Majadahonda. ³Hospital FREMAP Majadahonda. ⁴Hospital FREMAP Majadahonda. Hospital Gregorio Marañón. ⁵Hospital de Fuenlabrada. Hospital FREMAP Majadahonda

Temática: Tratamiento intervencionista – Neuroestimulación.

Palabras clave: Neuromodulación, terapia combinada.

Introducción: La estimulación medular ha demostrado ser eficaz en el control del dolor para algunas patologías que generan dolor crónico. Existen diversas terapias a aplicar a nivel medular, cada una de ellas con frecuencia, ancho de pulso y amplitud variables, así como forma de administración de la carga eléctrica, y han demostrado sus beneficios en estudios clínicos aleatorizados. Elegir la terapia más adecuada para cada paciente es un desafío para el clínico. Algunos sistemas de estimulación pueden generar diversos tipos de terapia, incluso combinar terapias de forma simultánea pudiendo de este modo generar mejores resultados: mayor número de respondedores a la terapia con mayor porcentaje de alivio.

Objetivos: Conocer el alivio (medido con la escala PGCI-percepción global de mejoría), número de respondedores a la terapia, así como complicaciones durante el primer año de seguimiento con el uso de la terapia combinada

Material y método: Serie de casos, revisados de forma retrospectiva, de pacientes con dolor persistente tras cirugía de columna lumbar programados con sistema de estimulación capaz de generar terapia combinada (wavewriter o alfa, Boston Scientific) para alivio del dolor. Todos los pacientes recibieron la terapia tras una fase de prueba. Tras el implante definitivo se hizo seguimiento de 1 año.

Resultados: Serie de 21 pacientes con dolor persistente tras cirugía de columna lumbar programados en “combo”, terapia subumbral en asta dorsal (contour) de forma simultánea con estimulación tónica de cordones posteriores. Fase de prueba positiva en el 95 % de los casos (20/21). De los respondedores a la terapia, el 70 % tuvieron un alivio (escala PGCI) entre 50-75 %, y un 30 % de los pacientes resultaron en un alivio superior al 75 %; estos resultados se mantuvieron tras 1 año de seguimiento. En el seguimiento hubo que recambiar electrodos en 2 de ellos (10 %) por fractura del cable y cambio del bolsillo por dolor en el mismo en uno de ellos (5 %). No hubo complicaciones mayores (infección del sistema con explante del mismo o lesión neurológica en el paciente) entre todos los pacientes durante el primer año de seguimiento.

Conclusiones: La combinación de terapias de estimulación parece ser útil para mejorar los resultados (% alivio y pacientes respondedores) en los pacientes con dolor persistente tras cirugía de columna lumbar.

Bibliografía:

1. Metzger CS, Hammond MB, Pyles ST, Washabaugh EP, Waghmare R, Berg AP, et al. Pain relief outcomes using an SCS device capable of delivering combination therapy with advanced waveforms and field shapes. *Expert Rev Med Devices*. 2020;17(9):951-7.
2. Metzger CS. Long-term chronic pain-relief outcomes using an SCS system capable of combination therapy. *Neuromodulation*. 2022;25(Suppl):S1-20.

Financiación: No.

ID-103 EJE ÚTERO-QUIMIOKINA-CEREBRO Y DOLOR EN EL SÍNTOMA CÍCLICO ASOCIADO A LA MENSTRUACIÓN

UTERINE-CHEMOKINE-BRAIN AXIS AND PAIN IN THE CYCLIC MENSTRUATION-ASSOCIATED SYMPTOM

Juana Lafaja Mazuecos¹, Melisa Gómez Pérez², José Manuel González Navajas³, Segundo Jiménez García⁴, Irene Aterido Martín-luengo⁵, Ana Peiró⁶

¹NG clínicas. Doctoranda UMH. Elche. Departamento Bioingeniería. ²ISABIAL. ³ISABIAL. Hospital Alicante. ⁴Universidad de Alicante. ⁵Freelance. Sociología. Sexología. ⁶UHM Elche. Hospital Alicante

Temática: Medicina clínica – Dolor agudo.

Palabras clave: MCAS, uterine-chemokine-brain axis, pain, TDPM.

Introducción: El trastorno disfórico premenstrual (TDPM) y el síndrome premenstrual severo (SPM) son dos condiciones cíclicas que afectan al 2-5 % y al 20 % de las mujeres en edad fértil, respectivamente; caracterizándose por síntomas psiquiátricos, conductuales y físicos en la fase lútea del ciclo menstrual. Estos síntomas cíclicos asociados a la menstruación (MCAS) reciben un creciente interés relacionado con respuestas inmuno-inflamatorias exageradas moduladas por hormonas (1,2). Este aumento de la liberación de quimiocinas crea un entorno de mayor sensibilidad al dolor y la neuroinflamación, síntomas comunes en mujeres con TDPM. Actualmente, no existen instrumentos de cribado clínico validados a lengua española para los trastornos premenstruales, por lo que se pretende validar el cuestionario PSST (Premenstrual symptoms screening tool) (3). Esta herramienta permitirá detectar de forma rápida a la población que precise seguimiento y tratamiento. En una segunda fase del proyecto, se seleccionará por cribado clínico a población con un fenotipo de mayor expresividad clínica, planteándose un estudio de factores inmuno-inflamatorios y de microbiota genital e intestinal en busca de biomarcadores que predispongan a MCAS.

Objetivos: Mejorar el diagnóstico individualizado del TDPM y del SPM en base a la validación de cuestionarios a lengua castellana para cribado y diagnóstico del TDPM y ahondar en su relación con factores inmuno-inflamatorios así con la disbiosis del tracto digestivo y genital. Validación a lengua castellana del cuestionario PSST para optimizar el cribado del TDPM y SPM y búsqueda de factores inmunoinflamatorios y de disbiosis digestiva y genital para mejorar diagnóstico de MCAS.

Material y método: El estudio se compone de: 1/ validación al castellano de herramienta clínica de cribado para seleccionar pacientes patológicos, filiando el dolor (articular, muscular o cefalea). 2/ estudio piloto de 20 personas reclutadas desde el cuestionario previo para iniciar estudios inmunoinflamatorios y de microbiota en mujeres sanas y con patología.

Resultados: Se ha generado un grupo de expertos interdisciplinar para traducir y adaptar PSST (3) a cultura hispana. Dicha encuesta se genera en la aplicación REDCap y se distribuye mediante código QR desde los Centros de Atención primaria y Planificación Familiar. Además, se ha dado de alta la colección DISFEM en Biobanco-ISABIAL.

Conclusiones: La validación del PSST permitirá seleccionar pacientes para evaluar la inmunoinflamación y la disbiosis digestiva y genital en las mujeres que presentan MCAS. De esta manera, podremos plantear cribados poblacionales para la mejora terapéutica de los síntomas que, como el dolor, limitan la calidad de vida de estas mujeres.

Bibliografía:

1. Roomruangwong C, Sirivichayakul S, Carvalho AF, Maes M. The uterine-chemokine-brain axis: Menstrual cycle-associated symptoms (MCAS) are in part mediated by CCL2, CCL5, CCL11, CXCL8 and CXCL10. *J Affect Disord*. 2020. DOI: 10.1016/j.jad.2020.03.033.

2. Bertone-Johnson ER, Ronnenberg AG, Houghton SC, Nobles C, Zagarins SE, Takashima-Uebelhoeer BB, et al. Association of inflammation markers with menstrual symptom severity and premenstrual syndrome in young women. *Hum Reprod*. 2014. DOI.org/10.1093/humrep/deu170.
3. Steiner M, Macdougall M, Brown E. The premenstrual symptoms screening tool (PSST) for clinicians. *Arch Womens Ment Health*. 2003. DOI:10.1007/s00737-003-0018-4.

Financiación: Fundación PMDD Foundation, Miami USA-Barcelona.

ID-104 RADIOFRECUENCIA DEL GANGLIO ESTRELLADO COMO TRATAMIENTO DE LA TORMENTA ARRÍTMICA: UN ESTUDIO DESCRIPTIVO

RADIOFREQUENCY TREATMENT OF THE STELLATE GANGLION FOR THE MANAGEMENT OF ARRHYTHMIC STORM: A DESCRIPTIVE STUDY

Jaime Núñez Rodríguez, Manuel Arias Villalba, Daniel López Díaz, María Teresa Relaño Cobián
Hospital Universitario Fundación Jiménez Díaz

Temática: Tratamiento intervencionista – Radiofrecuencia.

Palabras clave: Radiofrecuencia, estrellado, tratamiento.

Introducción: La tormenta arrítmica (TA) es una situación potencialmente letal que se define como la aparición de tres o más episodios de taquicardia (TV)/fibrilación ventricular (FV), o descargas del cardioversor-desfibrilador implantable (CDI) en 24 horas. Requieren tratamiento antiatacárdico o cardioversión/desfibrilación. Para las TA refractarias al tratamiento habitual existen otras terapias, entre las cuales se encuentra la radiofrecuencia del ganglio estrellado (RFGE).

Objetivos: Describir las RFGE realizadas en nuestro centro en los pacientes con diagnóstico de TA refractaria a tratamiento habitual, así como si presentaron o no nuevos episodios de TA tras esta terapia.

Material y método: Se han seleccionado los casos realizados en nuestro centro entre mayo de 2023 y febrero de 2024 con diagnóstico de TA refractaria a tratamiento habitual. Tanto para verificar la técnica de radiofrecuencia empleada como para conocer los diagnósticos de cada paciente y saber si volvieron a tener o no algún nuevo episodio de TA se ha accedido a sus correspondientes historias clínicas.

Resultados: En el tiempo determinado de estudio se han realizado en nuestro centro 7 RFGE. Todos ellos se realizaron siguiendo la misma sistemática: bajo monitorización básica según la ASA, sedación con 2 mg de midazolam i.v, asepsia y administración de anestésico local (lidocaína 2 %) en la zona de punción. En todos los casos la técnica se realizó ecoguiada, de forma

unilateral izquierda mediante abordaje laterocervical a nivel de C6. Se emplearon agujas CR6 Cardiva para inyección y administración única de una dosis de 5mL de lidocaína al 1 % y una sesión de radiofrecuencia pulsada a 65V durante 6 minutos. Hasta la fecha de recogida de datos, de los 7 pacientes a los que se le realizó RFGE, 3 de ellos volvieron a tener uno o más episodios de TA. De los restantes 4 pacientes no consta que hayan presentado recidiva en forma de TA.

Conclusiones: La RFGE ha demostrado beneficio como tratamiento complementario de la TA refractaria. El presente estudio solo describe la realidad de nuestro centro, donde se está realizando la RFGE de forma estandarizada. De esta forma, dejamos la puerta abierta a la realización de un estudio más completo donde, con la estandarización de la técnica junto con al correspondiente seguimiento de la evolución de los pacientes, se estudie de forma más exhaustiva la efectividad de la RFGE en este tipo de pacientes, así como su posible dependencia de uno u otros factores.

Bibliografía:

- López-Millán Infantes JM, Coca-Gamito C, Cámara-Faraig A, Díaz-Infante E, García Rubira JC. Bloqueo del ganglio estrellado como tratamiento de la tormenta arritmica: estudio observacional. *Rev Esp Anestesiol Reanim.* 2024;71(1):1-7. Disponible en: <http://dx.doi.org/10.1016/j.redar.2023.01.004>.
- Meng L, Tseng C-H, Shivkumar K, Ajjola O. Efficacy of stellate ganglion blockade in managing electrical storm. *JACC Clin Electrophysiol.* 2017;3(9):942-9. Disponible en: <http://dx.doi.org/10.1016/j.jacep.2017.06.006>.
- Colinas Fernández L, Magro Martín M, Canabal Berlanga A, Hernández Martínez G, Pachón Iglesias M, Puchol Calderón A. Tormenta arritmica: variabilidad en el manejo según la etiología. *Med Intensiva.* 2015;39(3):189-91. Disponible en: <http://dx.doi.org/10.1016/j.medin.2014.02.003>.

ID-105 RADIOFRECUENCIA ENFRIADA SACROILIACA: A PROPÓSITO DE UN CASO

SACROILIAC COOLED RADIOFREQUENCY: APROPOS OF A CASE

Ignacio Miró Martín¹, Francisco Montero Moro¹, Rocío Sánchez Prats¹, Javier de Andrés Ares¹, Blanca Martínez Serrano¹

¹HULP

Temática: Tratamiento intervencionista – Radiofrecuencia.

Palabras clave: Radiofrecuencia, enfriada, sacroiliaca.

Introducción: La articulación sacroiliaca es causante de lumbalgia hasta en un 30 % de los casos. De entre los diferentes tratamientos disponibles, los estudios sugieren que el uso de radiofrecuencia enfriada sobre los nervios que proporcionan inervación a la articulación tiene mejores resultados a la hora de aliviar el dolor.

Motivo de consulta: Paciente de 57 años que acude por un cuadro de dolor lumbar - sacro izquierdo.

Antecedentes personales: Hernia discal T11 - T12 y T12 - L1, Espondiloartritis, Fibromialgia, Insuficiencia venosa crónica, GAV 1 / O / 1.

Cuadro clínico de dolor: Paciente de 57 años que se presenta en la Unidad del Dolor del Hospital Universitario La Paz por primera vez en octubre de 2016 por un cuadro de dolor dorsolumbar izquierdo de características mecánicas de una intensidad de 7 / 10 según la escala EVA, que se trató inicialmente con analgesia de primer escalón siguiendo la escala analgésica de la OMS. En las sucesivas visitas el dolor siguió empeorando, con cambios en su forma de presentación, siendo este más localizado en zona glútea, con ligera irradiación a parte posterior del muslo, no llegando más allá de la rodilla, y con maniobras de articulación sacroiliaca positivas, no presentando características de dolor neuropático u otros signos de alarma. Se decide la realización de una RMN lumbosacra, donde se observa un pinzamiento degenerativo a nivel de articulación sacroiliaca que podría ser el responsable del cuadro del paciente. Se interconsulta con otros especialistas, excluyendo otras causas como artropatías inflamatorias. Posteriormente, se escala en el tratamiento analgésico, pasando desde los opioides mayores, como el tapentadol, hasta técnicas intervencionistas, tales como bloqueos epidurales lumbares, radiofrecuencia de sacroiliacas bipolar en empalizada, y finalmente, la radiofrecuencia de la articulación sacroiliaca enfriada, convirtiéndose esta última en el tratamiento más eficaz y duradero en el caso de este paciente.

Conclusiones: El uso de radiofrecuencia enfriada a nivel sacroiliaco es una buena opción a considerar como alternativa en el tratamiento del dolor sacroiliaco, capaz de producir alivio del dolor en situaciones refractarias a tratamientos más conservadores, como lo es el caso que exponemos.

Bibliografía:

- Maalouly J, Rao PJ. Cooled radiofrequency ablation of the sacroiliac joint a retrospective case series. *BMC musculoskeletal disorders.* 2023 [citado 23 Feb 2024];24(1):261.
- Maccagnano G, Noia G, Cassano GD, Coviello M, Meluzio MC, Vicenti G, et al. Thermal versus cooled radiofrequency in patients with sacroiliac joint pain: a systematic review of the literature and pooled analysis of clinical outcomes. *J Neurosurg Sci.* 2022; 66 (6).
- Yang AJ, McCormick ZL, Zheng PZ, Schneider BJ. Radiofrequency ablation for posterior sacroiliac joint complex pain: A narrative review. *PM R.* 2019.;11 (S1).

ID-106 FENOLIZACIÓN INTRADURAL: CUANDO PARECE QUE EL DOLOR HA GANADO LA BATALLA

INTRADURAL PHENOLIZATION: WHEN PAIN HAS SEEMINGLY WON THE BATTLE

Rocío Sánchez Prats, Gonzalo Bautista Fernández, Francisco Montero Moro, Xabier Lema Torre, María Huelamo Toro, Javier de Andrés Ares, Blanca Beatriz Martínez Serrano

Hospital Universitario La Paz

Temática: Tratamiento intervencionista – Infusión intratecal.

Palabras clave: Neurolisis, intradural, dolor, oncológico, fenol.

Introducción: La mayoría de los pacientes oncológicos consiguen un control adecuado del dolor con los medicamentos y estrategias analgésicas disponibles. Sin embargo, existe un reducido número de pacientes con enfermedad oncológica avanzada que presenta dolor de muy difícil control. Presentamos el caso de un paciente diagnosticado de cáncer de recto metastásico con dolor en región anal, perineal y glútea, refractario a analgesia de tercer y cuarto escalón, al que se le realizó un bloqueo neurolítico subaracnoideo con 1,4 ml de Fenol al 6 % como técnica analgésica.

Motivo de consulta: Dolor en región anal, perineal y glútea en paciente diagnosticado de cáncer de recto en estadio avanzado.

Antecedentes personales: Adenocarcinoma de recto superior con afectación locoregional y sacra intervenido en 2021 mediante resección anterior baja, con recaída en 2022, tratado entonces mediante quimioterapia y radioterapia. Actualmente, en tratamiento paliativo con radioterapia. Incontinencia urinaria secundaria (portador de sonda vesical permanente).

Cuadro clínico de dolor: Paciente varón de 71 años, con los antecedentes previamente expuestos, acude al Servicio de Urgencias del Hospital Universitario la Paz en agosto de 2023 por mal control de dolor anal y glúteo. Refiere que dicho dolor es constante, urente, e irradiado hacia miembros inferiores, y que persiste pesar de tratamiento con analgesia de tercer escalón. Dicho dolor le imposibilita la sedestación y le dificulta realizar las actividades básicas de la vida diaria. El paciente ingresa en el Servicio de Oncología Médica, que contacta con la Unidad del Dolor para valorar realizar técnica intervencionista. Dado que el paciente refiere el dolor anal como principal, se le programa para neurolisis del ganglio impar, que resulta fallida al no ser posible localizar la región coxígea mediante escopia debido a lisis ósea tumoral. Se propone entonces realizar un bloqueo neurolítico intratecal a nivel L5-S1 con 1,4mL de Fenol al 6 %, que logra un buen control del dolor. En diciembre de 2023 le reaparece un dolor de características similares, por lo que se decide repetir esta técnica. El paciente vuelve a presentar con ello un adecuado control del dolor.

Conclusiones: En pacientes seleccionados, la fenolización intradural puede resultar útil en el manejo del dolor oncológico complejo con el objetivo de recortar el uso de fármacos opioides y, especialmente, de mejorar la calidad de vida de estos pacientes.

Bibliografía:

1. Candido K, Stevens RA. Intrathecal neurolytic blocks for the relief of cancer pain. *Best Pract Res Clin Anaesthesiol.* 2003;17(3):407-28.
2. Hato A, Ikegaki J. Successful subarachnoid phenol block therapy in a patient with pelvic tumor-related rectal tenesmus. *Masui.* 2015;64(3):325-7.

ID-107 FIBROVR+: DISEÑANDO UNA APP DE REALIDAD VIRTUAL PARA AYUDAR A PERSONAS CON FIBROMIALGIA

FIBROVR+: DESIGNING A VIRTUAL REALITY APP TO HELP PEOPLE WITH FIBROMYALGIA

Xenia Porta Hernández¹, Rubén Nieto Luna¹, Pierre Bourdin Kreitz¹, Mayte Serrat López²

¹Universitat Oberta de Catalunya. ²Hospital Vall d'Hebron

Temática: Otros.

Palabras clave: Fibromialgia, dolor crónico, intervención multicomponente, realidad virtual, tecnologías de la información y comunicación.

Introducción: El uso de las tecnologías de la información y comunicación (TIC) ha aumentado significativamente para el tratamiento del dolor, teniendo un gran potencial en tanto que permiten mejorar el acceso y además facilitar tratamientos que de otra manera no serían posibles. Sin embargo, la mayoría de herramientas disponibles se han desarrollado sin base científica (y sin sustento teórico) y sin tener en cuenta a los potenciales usuarios (usos, necesidades y percepciones) [De La Vega y Miró, 2014].

Objetivos: Queremos presentar cómo estamos desarrollando FibroVR+: una App que quiere ofrecer diferentes recursos (e.g., relajación, mindfulness, cambio de pensamientos negativos) en entornos de realidad virtual, accesibles con dispositivos de bajo coste. El desarrollo se basa en dos objetivos inter-relacionados: 1) estudiar el uso de las TIC, percepciones y necesidades de las personas usuarias a través de métodos cuantitativos y cualitativos, 2) desarrollar la App teniendo en cuenta el punto previo, y con un proceso constante de testeo.

Material y método: En relación con objetivo número 1, primero se desarrolló y administró una encuesta online (para valorar uso y percepción de diferentes herramientas) a 265 personas con fibromialgia. Posteriormente, se realizaron entrevistas en profundidad (para profundizar en su experiencia con la enfermedad y el uso de las TIC) a 24 personas con fibromialgia. A partir de estos resultados, y obteniendo feedback constante, hemos iniciado el desarrollo de la aplicación de realidad virtual y, actualmente, disponemos de un primer prototipo que sería mostrado a todos los asistentes interesados.

Resultados: Los resultados de la encuesta mostraron que las personas participantes valoran positivamente la posibilidad de recibir tratamiento desde casa, el acceso a tratamiento especializado y el uso de las TIC como complemento a intervenciones presenciales. También destacaron inconvenientes como la falta de contacto cercano con los profesionales de la salud, la dificultad para expresar emociones y la falta de conocimientos/recursos para utilizar las TIC. Asimismo, un elevado número de personas indicaron haber probado diferentes TIC para el dolor, mostrándose abiertas. Actualmente estamos analizando los datos cualitativos recabados, realizando un análisis

temático. También hemos dado acceso a personas con fibromialgia al prototipo de FibroVR+, y estamos en pleno proceso de desarrollo siendo hasta el momento percibida la herramienta como potencialmente útil.

Conclusiones: Las personas con fibromialgia parecen abiertas a utilizar herramientas TIC como FibroVR+. Y el proceso de desarrollo basado en sus visiones, la evidencia y la interacción con las usuarias se presenta como una vía de trabajo adecuada.

Bibliografía:

1. De la Vega R, Miró J. mHealth: A strategic field without a solid scientific soul. A systematic review of pain-related apps. *PLoS one*. 2014;9(7): e101312.

ID-108 LA TENDINOPATÍA DE LA FASCIA LATA Y LAS POSIBILIDADES EN EL DIAGNÓSTICO Y TRATAMIENTO

TENSOR FASCIA LATA TENDINOPATHY AND POSSIBILITIES FOR ITS DIAGNOSIS AND TREATMENT

Elena Marroquín, Carles Espinos, Karina Cruz, Yolanda Jiménez Capel, Julia Riu, Carlos Roso Acosta

Hospital Germans Trias i Pujol

Temática: Tratamiento intervencionista – Bloqueos.

Palabras clave: Fascia lata, dolor facetario, ecografía, dolor.

Introducción: La fascia lata engloba la aponeurosis externa de los músculos glúteos, del muslo y tensor de la fascia lata. En su trayecto caudal da nombre al tracto iliotibial que se extiende del tubérculo ilíaco al de Gerdy dando estabilidad a la articulación de la rodilla. Su inflamación provoca la conocida tendinitis de la cintilla iliotibial, común en corredores y ciclistas, causando dolor en la parte externa de la rodilla y en su origen, la cadera. Sin embargo, la degeneración de esta fascia genera un dolor crónico a nivel pélvico que se extiende por la cara lateral de la cadera y pierna, más común en mujeres de mediana y avanzada edad, suele confundirse con otras etiologías. Como resultado encontramos un infradiagnóstico y sobretratamiento con infiltraciones innecesarias sin mejoría clínica. Así pues, la correcta anamnesis y exploración permiten un diagnóstico correcto con posibilidad de tratamiento adecuado.

Motivo de consulta: Presentamos 5 pacientes, mujeres de 75 años de media, con visitas repetidas a nuestra Unidad por dolor crónico de 2 años de evolución. Describían dolor lumbar de tipo mecánico y características facetarias irradiado a cara antero-lateral de pierna hasta las rodillas sin clínica neuropática asociada.

Antecedentes personales: El 60 % de las pacientes había sido tratada con al menos una infiltración epidu-

ral, un 60 % con infiltraciones facetarias y un 40 % con infiltraciones torcantéreas sin mejorías significativas según las mismas pacientes.

Cuadro clínico de dolor: A nuestra valoración, no evidenciamos dolor a la exploración de facetarias, espinosas o grupos musculares ni clínica radicular. Destaca dolor a la palpación en la cara lateral del muslo, desde el trocánter mayor hasta epicóndilo femoral lateral. Se orientaron finalmente, como dolores originados de la degeneración de la fascia lata. Como tratamiento recibieron una infiltración en puntos trigger de la fascia lata, bajo control ecográfico, con máximo 15 ml de Ropivacaina 0.2 y Dexametasona 4 mg. Se recalcó la importancia de acompañar dicho tratamiento de intensa rehabilitación. A las 8 semanas todas las pacientes mejoraron excepto la que decidió no seguir con tratamiento rehabilitador.

Conclusiones: La degeneración de la fascia lata puede generar un dolor lateral de cadera y glúteo fácilmente confundible comportando infiltraciones innecesarias, una correcta anamnesis y exploración física son esenciales para el correcto diagnóstico y tratamiento. La infiltración bajo control ecográfico en estos casos puede comportar mejoría de la clínica, pero es esencial asociar rehabilitación para una correcta evolución clínica. Recordar las medidas higieno-dietéticas como otro pilar de tratamiento en nuestras Unidades.

Bibliografía:

1. Deshmukh S, Abboud S, Grant T, Omar IM. High-resolution ultrasound of the fascia lata iliac crest attachment: anatomy, pathology, and image-guided treatment. *Skeletal Radiol*. 2019;48:1315-21.
2. Bass CJ, Connell DA. Sonographic findings of tensor fascia lata tendinopathy: Another cause of anterior groin pain. *Skeletal Radiol*. 2002;31:143-8.

ID-109 ANGULACIÓN HORIZONTAL DEL SACRO Y COMPLEJIDAD EN LA REALIZACIÓN DE ABORDAJE EPIDURAL CAUDAL

HORIZONTAL ANGULATION OF THE SACRUM AND COMPLEXITY IN THE CAUDAL EPIDURAL APPROACH

Cristina Cabo Castillo, Mercedes Martínez García, María Pérez García, Alejandro Centeno Pérez, Irene López Arribas

Hospital Universitario de Móstoles

Temática: Tratamiento intervencionista – Bloqueos.

Palabras clave: Epidural caudal, horizontalización sacro.

Introducción: El dolor lumbar en mayores de 60 años es uno de los problemas más prevalentes en la atención sanitaria y provoca discapacidades físicas y alteración en su calidad de vida (1). En las Unidades de

Dolor Crónico atendemos a estos pacientes indicando tratamientos farmacológicos y si es necesario, tratamientos invasivos.

Motivo de consulta: Mujer 72 años con lumbociatalgia bilateral de varios años de evolución con empeoramiento progresivo hasta irradiación a ambos miembros inferiores por cara lateral hasta pie de características neuropáticas (escozor y calor) con influencia mecánica y calambres en zona gemelar sin sensación de pérdida de fuerza.

Antecedentes personales: Presenta una denervación motora crónica leve en L4 izquierdo y espondiloartrosis L3-L4, L4-L5 con compromiso del agujero de conjunción y hernia discal lateral izquierda. En tratamiento con gabapentina y tramadol-paracetamol.

Cuadro clínico de dolor: Se realiza previamente varios ciclos de radiofrecuencia de GRD (a diferentes niveles), además de infiltraciones de músculos profundos de la espalda sin mejoría. Se programa para realización de epidural caudal guiada por escopia que resulta muy dificultosa dado que el acceso habitual a través del ligamento sacrococcígeo implicaba una angulación imposible con la aguja. Existe riesgo de punción dural inadvertida, así como canalización vascular, dado que la altura de entrada era mayor de la habitual. Se pensó en cambiar a un acceso epidural lumbar, pero la paciente no toleraba la sedestación y se intentó acceso lumbar en prono pero que fue infructuoso. Finalmente se decidió acceder a través del sacro. Fueron necesarios 2 operadores con experiencia y varios intentos por cada uno para encontrar un acceso con una angulación adecuada, que se consiguió tras muchos esfuerzos y especial colaboración de la paciente. Se infiltraron 12 ml de una solución compuesta por 4 ml de levobupivacaína 0,25 % junto con 40 mg de triamcinolona y 7 ml de suero salino fisiológico. Actualmente la betametasona no está accesible en nuestro centro por rotura de stock. Informamos a los pacientes de los posibles riesgos de su uso epidural. La evaluación a las 4 semanas fue positiva, nos informó la paciente que había descendido la medicación analgésica al 50 %.

Conclusiones: - La horizontalización sacra es una patología que puede ser importante a la hora de la indicación de las técnicas invasivas. - Esta patología también puede explicar la ausencia de mejoría con las técnicas anteriores empleadas en la paciente. - Una correcta información de las incidencias al paciente durante la técnica favoreció su colaboración. El trabajo en equipo fue esencial para el éxito en este caso.

Bibliografía:

1. Relationships among the lumbar lordosis index, sacral horizontal angle, and chronic low back pain in the elderly aged 60-69 years: A cross-sectional study.
2. Influences of posterior-located center of gravity on lumbar extension strength, balance, and lumbar lordosis in chronic low back pain.

ID-111 EVALUACIÓN DE LA EFICACIA DEL USO DE UNA COMBINACIÓN DE NUCLEÓTIDOS DE PIRIMIDINA Y VITAMINA B12 Y B1 EN EL MANEJO DE LA RADICULOPATÍA DOLOROSA Y EN LA CALIDAD DE VIDA DE LOS PACIENTES (ESTUDIO NUBE 2)

ASSESSING THE EFFICACY OF A COMBINATION OF PYRIMIDINE NUCLEOTIDES AND VITAMIN B12 AND B1 IN THE MANAGEMENT OF PAINFUL RADICULOPATHY AND PATIENT QUALITY OF LIFE (THE 'NUBE 2' STUDY)

Jordi Monfort Faure¹, Irene Carrión-barberà², Laura Tío Barrera³, Rebeca Aldonza Aguayo⁴, Pedro Grima⁵

¹Servicio de Reumatología. Hospital del Mar (Barcelona). ²Servicio de Reumatología, Hospital del Mar, Barcelona. ³IMIM. Barcelona. ⁴Ferrer Internacional, S.A. Barcelona. ⁵Affinity Petcare. Barcelona

Temática: Medicina clínica – Dolor neuropático.

Palabras clave: Radiculopatía dolorosa, neuropatía periférica, tratamiento, nucleótidos, suplemento dietético.

Introducción: Parte de la fisiopatología de la radiculopatía implica una lesión en las células de Schwann en nervios periféricos. La regeneración y mantenimiento de la vaina de mielina tras una lesión nerviosa puede ser clave para mejorar esta neuropatía. Nucleótidos pirimidínicos (uridina/citidina) han demostrado eficacia en el tratamiento de neuropatías periféricas (1). Las vitaminas B1-B12 también mejoran las neuropatías periféricas (2).

Objetivos: El objetivo de este estudio prospectivo fue evaluar la respuesta al tratamiento con la combinación de nucleótidos de uridina y citidina con vitaminas B12-B1 (tratamiento experimental) en pacientes con radiculopatía.

Material y método: Es un estudio no observacional, prospectivo, comparativo, aleatorizado, abierto, con dos cohortes (tratamiento experimental + tratamiento estándar vs. tratamiento estándar) en pacientes con radiculopatía dolorosa confirmada por imagen. Los objetivos del estudio fueron evaluar la mejoría del dolor (valorado con la escala visual numérica (EVA) de 100 mm), la mejoría funcional (cuestionario Roland Morris) y clínica (escala de impresión clínica global (CGI), y la mejora de la calidad de vida (EQ-5D-5L). También se analizó la ingesta de analgésicos durante el estudio. La administración del tratamiento experimental fue 1 compr/d/8 sem.

Resultados: Entre 7/10/2020 y 25/5/2023 se incluyeron 122 pacientes, con edad media de 51,87 ± 13,5 a. y el 52,59 % eran hombres. El tiempo medio hasta el diagnóstico fue de 279,36 ± 807,13 días. El 43,97 % usaba opiáceos. Ambos grupos no diferían en las características basales. Se observó una mejora en dolor durante el transcurso del estudio en

ambos grupos. La reducción media en EVA (figura 1) fue de $24,58 \pm 2,9.14$ en tratamiento estándar y de $31,35 \pm 32,46$ en grupo experimental (NS). El análisis de resultados del cuestionario de Roland Morris (figura 2) mostró una disminución de 1,70 unidades (IC95 % -3,29;-0,10, $p = 0,038$) en la puntuación en el grupo de tratamiento experimental en comparación con el grupo de control en visita final. Los pacientes con tratamiento estándar tuvieron 5 veces más probabilidades de evolucionar a una peor categoría CGI en la visita final (figura 3) que aquellos con tratamiento experimental (OR = 0,20, IC95 %: 0,070; 57, $p = 0,003$). El tratamiento experimental no mostró un impacto significativo en las puntuaciones del EQ-5D-5L en comparación con el tratamiento estándar. No se detectaron cambios relevantes en los tratamientos analgésicos durante el estudio.

Conclusiones: Los resultados de este estudio mostraron un efecto positivo del tratamiento experimental en la mejoría funcional y clínica de los pacientes en la visita final, sugiriendo un beneficio en el uso complementario del tratamiento experimental en el manejo de la radiculopatía dolorosa.

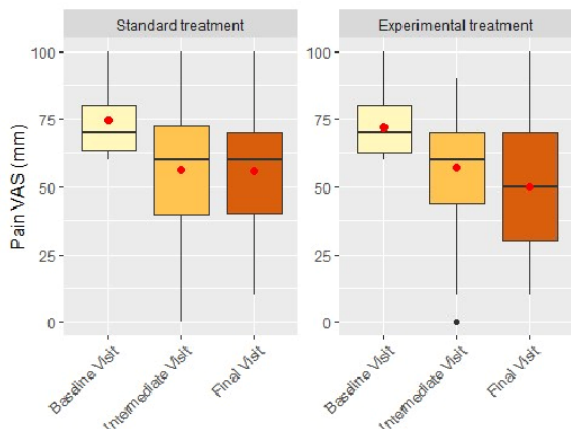


Fig 1. Evolución de las medias de la escala EVA en ambos grupos a lo largo del estudio

Adjunto 1.

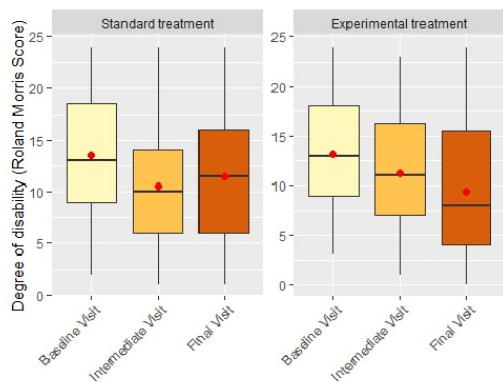


Fig 2. Evolución de las puntuaciones del cuestionario Roland Morris ($p=0,038$ en visita final)

Adjunto 2.

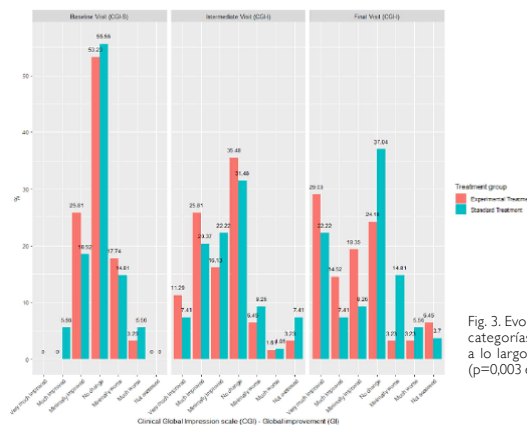


Fig. 3. Evolución de las categorías de la CGI a lo largo del estudio ($p=0,003$ en visita final)

Adjunto 3.

Bibliografía:

1. Nucleotides in glial cells during peripheral nerve trauma and compressive disorders. En: Peripheral nerve regeneration - From surgery to new therapeutic approaches including bio-materials and cell-based therapies development. IntechOpen. 2017 [19 Sep 2023]. Disponible en: <https://www.intechopen.com/chapters/54772>.
2. Calderón-Ospina CA, Nava- Mesa MO. B Vitamins in the nervous system: current knowledge of the biochemical modes of action and synergies of thiamine, pyridoxine, and cobalamin. CNS Neurosci Ther. 2019; 00:1-9.

Financiación: Ferrer Internacional S.A.

ID-112 RESOLUCIÓN DE DOLOR NEUROPÁTICO EN CICATRIZ COMPLICADA

RESOLUTION OF NEUROPATHIC PAIN IN COMPLICATED SCARRING

Natalia Riego del Castillo, Sergio Núñez Moreno, Eduardo Méndez Franganillo, María Rosario Tato Arias, José Luis Rodríguez Soto

Hospital El Bierzo

Temática: Medicina clínica – Dolor neuropático.

Palabras clave: Dolor, neuropático, cicatriz.

Introducción: Las cicatrices pueden asociarse a dolor de gran intensidad, así como limitar la funcionalidad y empeorar la calidad de vida de los pacientes, en muchos casos asocian características de dolor neuropático, lo que dificulta su manejo. El dolor en cicatrices posquirúrgicas tiene una prevalencia del 2-10 %, aumentando en el caso de cirugías con alto riesgo de daño neuronal que alcanzan el 30-50 %.

Motivo de consulta: Dolor neuropático en cicatriz complicada.

Antecedentes personales: Mujer de 52 años con trastorno adaptativo e intervenciones de bypass gástrico, hemorroidectomía, septoplastia y colecistectomía laparoscópica.

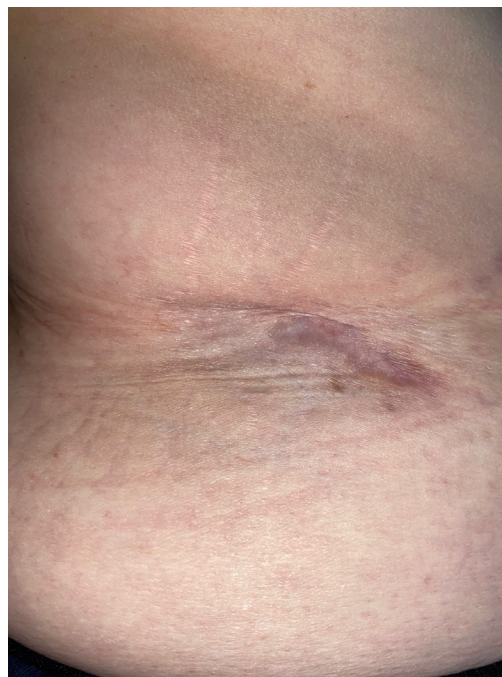
Cuadro clínico de dolor: Se presenta el caso clínico de una mujer con complicación quirúrgica tras colecistectomía laparoscópica con drenaje lumbar de sinus por litiasis residual. La paciente acude a la consulta con dolor neuropático continuo en zona de cicatriz lumbar que precisó drenaje y cierre por segunda intención con VAC. En la exploración se objetiva cicatriz muy adherida y hundida con poca movilidad, con alodinia al tacto y sensación de pinchazos a exploración profunda. Se realiza infiltración de la cicatriz ecoguiada con triamcinolona y levobupivacaína realizando despegamiento de planos profundos, además se instruye a paciente en movilizaciones de la misma y se recomienda tratamiento con fisioterapia. Se realiza revisión en 3 meses con mejoría clara del dolor y se realiza nueva infiltración de la herida quirúrgica, así como de los nervios iliohipogástrico e ilioinguinal y bloqueo fascial del cuadrado lumbar. En la nueva revisión la paciente refiere resolución completa del dolor así como mejoría del aspecto de la cicatriz.

Conclusiones: Existen múltiples opciones para el tratamiento de la cicatriz dolorosa, sin existir un tratamiento de elección, por lo que su tratamiento se basa en múltiples ocasiones en la experiencia previa del facultativo. Algunas de las opciones terapéuticas a nivel local son la rehabilitación, punción seca, radiofrecuencia, parches de lidocaína, crioterapia, parches de capsaicina, infiltraciones con anestésicos locales y/o corticoides, bloqueos periféricos, acupuntura, infiltraciones con toxina... La elección del tratamiento de una cicatriz dolorosa se basa en la localización, el tipo de cicatriz, si existe adherencia a planos profundos, si presenta características de dolor neuropático, la experiencia con cada tratamiento y la aceptación del paciente a las técnicas ofertadas. El tratamiento sobre las cicatrices mejora el dolor, prurito, aspecto de la cicatriz y la calidad de vida, pero no existe consenso sobre cuál es mejor por lo que sería conveniente plantear estudios aleatorizados en los que comparar las distintas técnicas y su combinación.

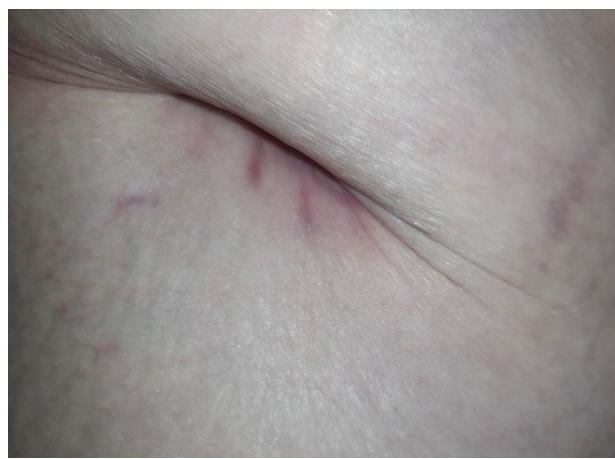Bibliografía:

1. Rodríguez-Fuentes G, Romero Rodríguez T. Fisioterapia en cicatrices. Revisión del estado actual. *Cir Plást Iberolatinoam.* 2022;48(1):69-80.
2. Defflorin C, Hohenauer E, Stoop R, van Daele U, Clijisen R, Taeymans J. Physical management of scar tissue: A systematic review and meta-analysis. *J Altern Complement Med.* 2020;26(10):854-65.
3. Puentes Gutiérrez AB, García Bascones M, Puentes Gutiérrez R, Díaz Jiménez M. Toxina botulínica subcutánea en el tratamiento del dolor neuropático periférico. *Rehabilitación.* 2029;53(2):131-5.

Financiación: No.



Adjunto 1.



Adjunto 2.

ID-113 EFECTIVIDAD DE GUTENZA EN DOLOR NEUROPÁTICO CRÓNICO. A PROPÓSITO DE UN CASO

EFFECTIVENESS OF GUTENZA IN CHRONIC NEUROPATHIC PAIN. APROPOS OF A CASE

María Rosario García Liendo, Alaitz Urtiaga Urrestizala, Garazi Unzueta García, Carmen Marcos de Prado, Maider Silva Vivanco, Naiara Pérez Vila, Pablo Renedo Corcostegui

Hospital Universitario Basurto

Temática: Medicina clínica – Dolor neuropático.

Palabras clave: Dolor neuropático, Qutenza.

Introducción: El dolor neuropático se percibe como quemazón, hormigueo o hipersensibilidad al roce o al frío. El parche de Capsaicina al 8 % (Qutenza®) es un parche adhesivo que contiene una alta concentración de capsaicina sintética, un agonista selectivo del canal vaniloide 1 del receptor de potencial transitorio. Está aprobado para el tratamiento del dolor neuropático periférico en adultos, ya sea solo o en combinación con otros medicamentos para el dolor.

Motivo de consulta: Dolor neuropático.

Antecedentes personales: Mujer de 56 años, sin antecedentes de interés, excepto, episodio por el que consulta en nuestras consultas.

Cuadro clínico de dolor: En 1991 comienza con dolor en la parte posterior de la rodilla y es valorada por Traumatología. Al realizar exploraciones complementarias como ecografía y resonancia magnética se sospecha neurinoma a nivel ciático-poplíteo externo, por lo que, se interviene quirúrgicamente para exploración y liberación del nervio. A pesar de la intervención el dolor persiste y es derivada de de consultas de Traumatología a Rehabilitación donde realizan ejercicios de fisioterapia combinados con ultrasonidos en la zona de la cicatriz, sin nada de mejoría. Durante los 8 años siguientes es valorada en la Unidad del Dolor de otro hospital tratándose con Paracetamol, Ibuprofeno, Tapentadol, Pregabalina, Paroxetina y Duloxetina, sin eficacia. Realizados múltiples electromiogramas durante esos años sin objetivar hallazgos patológicos. Acude a nuestra consulta en el año 2012 refiriendo dolor en EID localizado en la parte posterior de la rodilla con irradiación tanto a la parte posterior de muslo como al gemelo derecho. Así como alodinia e hiperestesia sobre el área cicatricial. Se comienza tratamiento con Gabapentina 100 mg cada 8 horas y se decide comenzar con parche de Qutenza. Tras la primera aplicación refiere mejoría completa del dolor, por lo que, se decide aplicar parche de Qutenza cada 3 meses. El tiempo de aplicación es de 1 hora y no precisa de medidas analgésicas, hielo o medicación para su aplicación. A la semana de la aplicación se realiza una consulta telefónica por parte de una enfermera de la unidad para valorar la eficacia. Durante todos estos años, se han realizado un total de 38 aplicaciones, siendo la mejoría del dolor de entre el 70 y el 90 % tras cada aplicación, hay tras aplicaciones que incluso el dolor ha desaparecido, con gran satisfacción por parte de la paciente.

Conclusiones: La aplicación de parche de Qutenza® es una alternativa al tratamiento del dolor neuropático. Aplicaciones repetidas no pierden eficacia en el tratamiento del mismo, son seguras y bien toleradas.

Bibliografía:

1. Derry S, Rice ASC, Cole P, Tan T, Moore RA. Topical capsaicin (high concentration) for chronic neuropathic pain in adults. Cochrane Database Syst Rev. 2017;1(1):CD007393. DOI: 10.1002/14651858.CD007393.pub4.

2. López M, López J, López J, García M. Uso de parches de capsaicina al 8 % para el tratamiento del dolor neuropático lumbar. Rev. Soc. Esp. Dolor. 2022;29(1):28-33. DOI: 1020986/resed20223995/2022.

ID-114 PARCHHE HEMÁTICO EPIDURAL GUIADO POR ESCOPIA COMO TRATAMIENTO EFECTIVO Y SEGURO EN PACIENTE ONCOLÓGICO PORTADOR DE BOMBA DE INFUSIÓN INTRATECAL

SCOPY-GUIDED EPIDURAL BLOOD PATCHING AS EFFECTIVE, SAFE TREATMENT FOR A CANCER PATIENT CARRYING AN INTRATHECAL INFUSION PUMP

Jose Valverde Fuentes, María Luz Padilla del Rey, Juan Francisco Mulero Cervantes, Nuria Domínguez Serrano, Miguel Sánchez Nicolás, Marta Crespo González, María García Canales

Complejo Hospitalario Universitario de Cartagena

Temática: Tratamiento intervencionista – Infusión intratecal.

Palabras clave: Cefalea postpunción dural, parche hemático epidural, fluoroscopia, terapia de infusión intratecal de fármacos.

Introducción: Los sistemas de administración intratecal de fármacos implantados (TDD, del inglés Targeted Drug Delivery) son una modalidad eficaz en el tratamiento de los síntomas de dolor crónico persistente refractario (1). La cefalea postpunción dural (CPPD) es una complicación conocida de la anestesia neural (2). Su incidencia tras la colocación de una bomba intratecal puede llegar al 23 %. (1). El tratamiento conservador durante las primeras 24-48 h se considera el manejo inicial, más del 85 % se autolimitan con el mismo (3). El parche hemático epidural (PHE) es la inyección de sangre autóloga por debajo del nivel original de la punción bajo guía escópica, considerándose una técnica eficaz y segura en el tratamiento de las CPPD refractarias a tratamiento conservador (2).

Motivo de consulta: Dolor crónico asociado a proceso oncológico.

Antecedentes personales: Médicos: sin alergias conocidas. Fumador 12 cigarrillos día y consumo habitual cannabis. Carcinoma de tipo indiferenciado de nasofaringe con metástasis hepáticas y óseas en tratamiento con quimio-radioterapia. Quirúrgicos: no refiere. Situación basal: deterioro del estado de ánimo, vive con su mujer e hijos. Independiente para las ABVD.

Cuadro clínico de dolor: Varón de 46 años, remitido por Oncología, que refiere dolor lumbar y en MID desde hace aproximadamente 3 meses. El dolor es constante descrito como un puñal. Como factores agravantes del dolor encontramos la sedestación prolongada y al agacharse; y como atenuantes, el deambular. Presenta insomnio de mantenimiento y tendencia a la depresión. Se ajusta tratamiento conservador

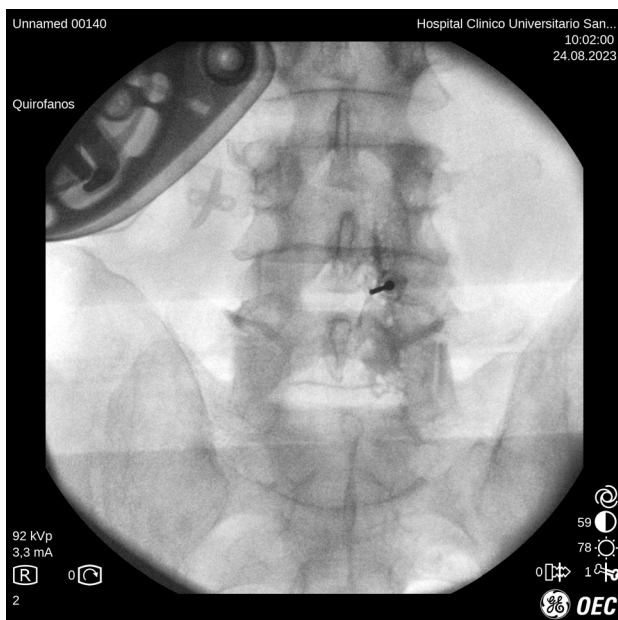
y se propone el implante de bomba de infusión intratecal de fármacos, que acepta. El día 21/08/2023 se realiza implante de bomba de infusión intratecal de fármacos SYNCHROMED® II. El procedimiento transcurre sin incidencias. El 22/08/2023 el paciente refiere cefalea concordante con CPPD. Se pauta tratamiento conservador, pero por falta de colaboración del paciente se decide realizar PHE antes de la fecha acordada, asumiendo paciente y familiares los riesgos. El 24/08/2023, bajo control escópico se realiza PHE instilando, 12 ml de sangre autóloga en espacio L4-L5. Sin incidencias. Transcurrida una hora, el paciente refiere ausencia de cefalea.

Conclusiones: Cada vez más pacientes con dolor crónico se benefician de la terapia de infusión intratecal de fármacos. Una de las principales complicaciones tras su implante es la CPPD, y el tratamiento intervencionista clásico en caso de fallo terapéutico conservador es el PHE. Si bien es cierto que se debe agotar la vía del tratamiento conservador primero, en el paciente oncológico con estado avanzado de enfermedad, puede ser razonable asumir el riesgo-beneficio del PHE temprano (incluso profiláctico) tras el implante del dispositivo.

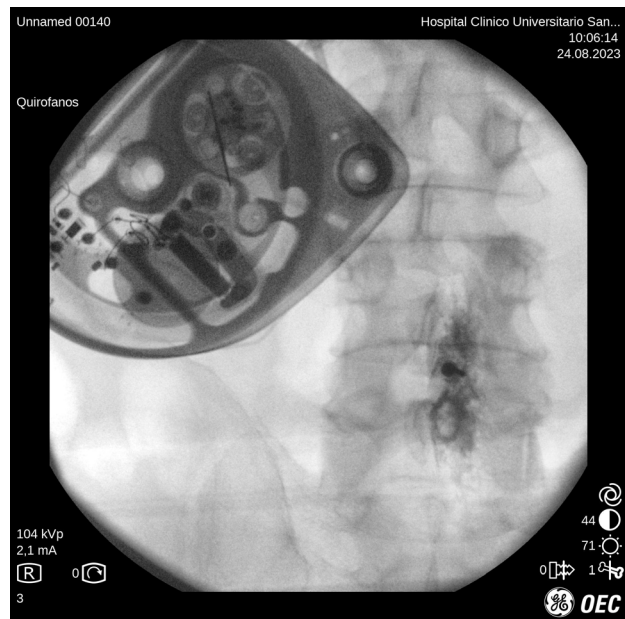
Bibliografía:

1. Neuman SA, Eldrige JS, Qu W, Freeman ED, Hoelzer BC. Post dural puncture headache following intrathecal drug delivery system placement. *Pain Physician*. 2013;16(2):101-7.
2. Shin HY. Recent update on epidural blood patch. *Anesth Pain Med (Seoul)*. 2022;17(1):12-23. DOI: 10.17085/apm.21113.
3. Kwak KH. Postdural puncture headache. *Korean J Anesthesiol*. 2017;70:136-43.

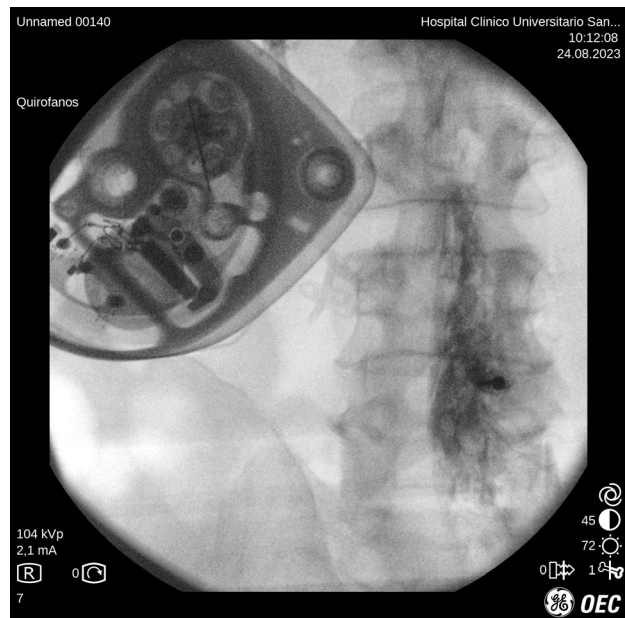
Financiación: Ausencia de financiación.



Adjunto 1.



Adjunto 2.



Adjunto 3.

ID-116 TRATAMIENTO DE CICATRIZ DOLOROSA CON PARCHES CUTÁNEOS DE CAPSAICINA 8 %

TREATING PAINFUL SCARRING WITH AN 8 % CAPSAICIN CUTANEOUS PATCH

Alexandra Sáenz Cerna, Consuelo Congo Silva, Isabel Urrutia Casado

Consorci Sanitari de Terrassa

Temática: Tratamiento conservador – Farmacológico.

Palabras clave: Capsaicina, cicatriz dolorosa.

Introducción: Las cicatrices patológicas pueden asociarse a dolor crónico y ser funcionalmente limitantes. Suelen presentar características neuropáticas como disestesias, hiperalgesia y alodinia. El manejo en estos casos no siempre es efectivo y los pacientes a menudo consultan diversos especialistas sin mejoría. Uno de los tratamientos indicados en el dolor neuropático localizado son los parches de capsaicina, un alcaloide extraído de los pimientos del género *Capsicum*. Es agonista de los receptores de potencial transitorio vanilinoide 1 (TRPV1), que al activarse genera influxo de calcio intracelular y libera mediadores inflamatorios como quinasas, péptido relacionado al gen de la calcitonina (CGRP) y sustancia P, causando transmisión de los impulsos dolorosos desde la periferia al sistema nervioso central. La capsaicina tópica produce irritación, pero a mayor exposición genera disminución de sustancia P, desensibilización de los nociceptores TRPV1 y ablación de terminales axonales. Todo esto produce analgesia que puede observarse a partir de la primera semana desde la aplicación del parche.

Motivo de consulta: Paciente de 83 años derivada inicialmente por empeoramiento de lumbalgia en relación a estenosis de canal degenerativa. En visita control refiere dolor en cicatriz que loide en escote, valorada y tratada por dermatología hace 8 años.

Antecedentes personales: - Sin alergias medicamentosas ni alimentarias. - Poliomielitis en infancia con secuelas en ambas extremidades inferiores - Temblor esencial - Síndrome ansioso-depresivo - Hipertensión arterial - Insuficiencia cardíaca con función conservada - Intervenido de colecistectomía y de secuelas de polio en ambos pies

Cuadro clínico de dolor: Refiere alodinia en cicatriz que loide en región esternal, que ha precisado de infiltraciones con triamcinolona. Presentó buena respuesta pero cuadro reaparece. Tratamiento actual con tramadol y paracetamol por lumbalgia. En la unidad de dolor se le realiza dos infiltraciones con lidocaína 2 % + dexametasona. Refiere buena respuesta en los controles y se le plantea tratamiento con parche de capsaicina. Tras realizar marcaje, limpieza de zona y preparación con lidocaína/prilocaina tópica, se coloca parche de capsaicina 8 %. Presenta enrojecimiento de zona sin otros efectos secundarios con buena tolerancia. Se realizan tres aplicaciones en total con disminución progresiva del tamaño y del área dolorosa. En control a los dos meses, familiar refiere la paciente presenta dolor leve, con gran mejoría (mayor al 50 %) respecto a cuadro inicial por lo que se considera efectivo.

Conclusiones: El parche de capsaicina 8 % es una opción terapéutica efectiva en el manejo de las cicatrices dolorosas sin respuesta a tratamientos previos. Se está extendiendo su uso en cicatrices traumáticas y posquirúrgicas.

Bibliografía:

1. Derry S, Rice AS, Cole P, Tan T, Moore RA. Topical capsaicin (high concentration) for chronic neuropathic pain in adults. *Cochrane Database Syst Rev.* 2017;1(1):CD007393. DOI: 10.1002/14651858.CD007393.

ID-117 ANÁLISIS BIBLIOMÉTRICO DE LA PRODUCCIÓN CIENTÍFICA EN SÍNDROME DE DOLOR REGIONAL COMPLEJO EN ESPAÑA

BIBLIOMETRIC ANALYSIS OF SCIENTIFIC PRODUCTION ON COMPLEX REGIONAL PAIN SYNDROME IN SPAIN

Carlos Ricardo Vargas Chiarella¹, Javier García-prieto de Francisco², Ruth Cuadrillero Sánchez², Eduardo Puerto Ortega², Irene Sánchez Rodríguez², Ana Isabel García López², Felipe Hernandez Zaballos²

¹Hospital Universitario de Salamanca. ²HUSA

Temática: Otros.

Palabras clave: Síndrome de dolor regional complejo, bibliometría, sociología de la salud.

Introducción: La producción científica entraña una serie de procesos, desde concebir un proyecto de investigación hasta la divulgación. Las publicaciones tienen un papel especialmente importante, son el sustento para nuevas líneas de investigación, profundizar o revisar las ya existentes, y actualizar la praxis (1). Así, es relevante saber que se publica y cuáles son las fuentes que más información concentran. En un área como el síndrome de dolor regional complejo (SDRC), que pertenece a la terapéutica del dolor crónico, es menester conocer la bibliometría y su significado.

Objetivos: 1. Analizar los determinantes bibliométricos de las publicaciones sobre síndrome de dolor regional complejo publicados desde el 2000 2. Identificar las áreas temáticas y fuentes de información prevalentes en el corpus literario de SDRC

Material y método: Para este estudio se realizó un script de procesamiento de datos bibliométricos en R Studio (2), con el paquete Bibliometrix (3), al cual se cargaron el total de los datos bibliométricos obtenidos de una búsqueda sistemática en SCOPUS® el 26/02/2024 sobre el término "complex regional pain syndrome" en artículos originales y revisiones sistemáticas, publicados en revistas y libros, desde el 2000 hasta el presente. Se obtuvieron 189 documentos aptos para el análisis asociados a 8719 referencias, excluyendo documentos que mencionaban el término sin ser central.

Resultados: Se observa una tendencia a crecimiento interanual acumulado de 1,21 % con medias de 10,6 publicaciones por año, 2,513 citaciones por publicación, y 0,186 publicaciones por autor, para un total de 1015 autores. Hallamos una media de 5,92 coautores por documento, con 28, 57 % de coautoría internacional (tabla 1). Llama la atención la productividad en publicaciones que se puede observar en la figura 1, y el coeficiente de Lotka de 3,81 (Beta = 2), que se aleja bastante de la Beta estimada. Se pueden notar las tendencias temáticas en la figura 2, agrupadas en cluster según la proximidad en coincidencia de palabras claves, empleadas por autores y por el descriptor de SCOPUS.

Conclusiones: La productividad se aleja de lo esperado debido a autores de única aparición, además los artículos asociados a Francia y USA tienen el mayor peso por citaciones, a pesar de que la mayoría de artículos con corresponsales de España, la mayoría de estas publicaciones con equipos exclusivamente españoles. Las áreas temáticas se corresponden a líneas de investigación vigentes.

Bibliografía:

1. Ramos C. Los paradigmas de la Investigación. Univ Católica del Ecuador. 2015 [citado 11 Ago 2020];23(1):25. Disponible en: https://www.researchgate.net/publication/282731622_LOS_PARADIGMAS_DE_LA_INVESTIGACION_CIENTIFICA_Scientific_research_paradigms
2. R Core Team. R: A language and environment for statistical computing. [Internet]. Vienna, Austria: R Foundation for Statistical Computing; 2022. Disponible en: <https://www.r-project.org/>
3. Aria M, Cuccurullo C. bibliometrix: An R-tool for comprehensive science mapping analysis. J Informetr. 2017;11(4): 959-75.

Financiación: No se ha recibido financiamiento para este estudio, el acceso a SCOPUS se realiza mediante la plataforma de SaCyl.

Fuente	# de artículos			
1 REVISTA DE LA SOCIEDAD ESPAÑOLA DEL DOLOR	17			
2 PAIN PRACTICE	13			
3 DOLOR	10			
4 NEUROMODULATION	8			
5 EUROPEAN JOURNAL OF PAIN (UNITED KINGDOM)	5			
Pais del autor corresponsal	# de citaciones	Media citaciones/artículo	SCP	MCP
1 SPAIN	1152	8.23	122	18
2 FRANCE	1073	214.6	0	7
3 USA	846	120.86	0	5
4 UNITED KINGDOM	236	47.2	0	5
5 PORTUGAL	84	84	0	2
Pais de publicación	# Artículos			
1 SPAIN	140			
2 USA	7			
3 FRANCE	5			
4 UNITED KINGDOM	5			
5 BELGIUM	2			

Adjunto 3.

ID-118 RESPONSE TO PAIN BY MODIFYING SPASTICITY WITH DRY NEEDLE IN MULTIPLE SCLEROSIS PATIENTS

RESPUESTA AL DOLOR MODIFICANDO LA ESPACIALIDAD CON AGUJA SECA EN PACIENTES CON ESCLEROSIS MÚLTIPLE

Montserrat González Platas¹, M^o Pilar Pérez Trujillo², Julio Plata Bello³, Maria Yaiza Pérez Martín⁴

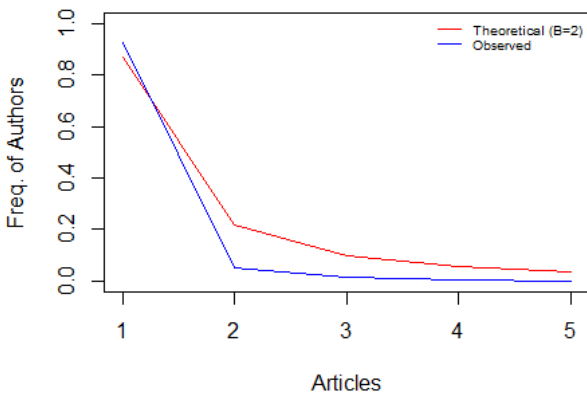
¹Hospital Universitario de Canarias. ²UII. ³Hospital Universitario de Canarias. ⁴Neuralgia. Centro de Reahbilitación Multidisciplinar. Tenerife

Temática: Tratamiento intervencionista – Medicina regenerativa.

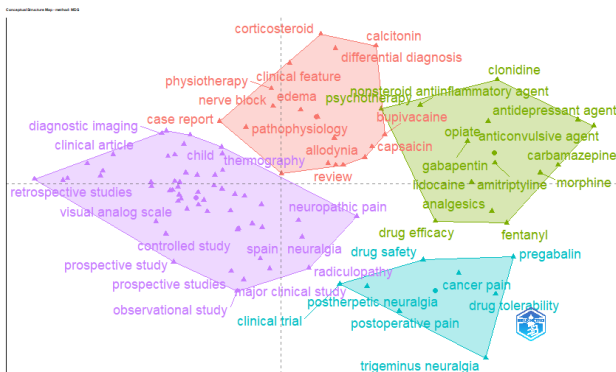
Palabras clave: Dry needling, spasticity, functional connectivity, pain, multiple sclerosis.

Introducción: Patients with multiple sclerosis (MS) present pain in approximately 86 % of cases, and although its intensity varies, it is a serious problem in their daily lives. Neuropathic pain can occur in myelitis and neuralgia or in other situations such as pain associated with spasticity. One of the most common symptoms is spasticity, which occurs in 40-60 % of patients with MS. It involves resistance to movement, motor and sphincter dysfunction, pain, spasms and impairs gait. Spasticity can be treated with medications, surgery, stretching and infiltrating the muscles with botulinum toxin, using one form or combining several, with little effectiveness and high cost. Dry needling is a semi-invasive technical physiotherapy that consists of identifying trigger points with spasticity and performing a puncture at that point, with which muscle relaxation is produced, which allows a reduction in pain to the contracted and spastic muscle, as well as better mobility without loss of strength.

Scientific Productivity



Adjunto 1.



Adjunto 2.

Objetivos: Improving pain in patients with multiple sclerosis through treatment of spasticity with dry needling.

Material y método: 20 patients with MS who present pain caused by spasticity and with an EDSS > 2.5 are included. A dry needling session is performed weekly for 2 months. For a subgroup of 12 patients, the study is extended to 3 months of practice and one more month of latency. The VAS scale, PENN, MSGoL 54, EDSS and pyramid item are included in the study. Additionally, changes in Functional Connectivity (FC) of sensorimotor cortex, measured by functional Magnetic Resonance Imaging (fMRI), were also analyzed. All data are analyzed using the SPSS statistical package.

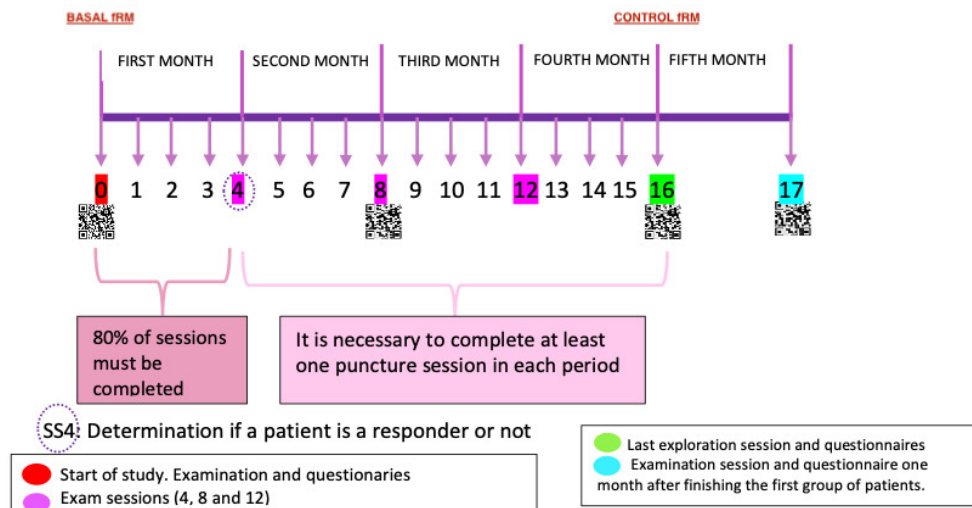
Resultados: Statistically significant results are shown for the reduction of pain on the VAS and PENN scales and a significant improvement on the MSGoL54. Changes in the FC of the sensorimotor cortex were identified after the period of treatment.

Conclusiones: Dry needling is a useful tool to modulate spasticity pain in patients with multiple sclerosis, improving their quality of life.

Bibliografía:

- Bermejo PE, Oreja-Guevara C, Díez-Tejedor E. El dolor en la esclerosis múltiple: prevalencia, mecanismos, tipos y tratamiento. Rev Neurol. 2010;50(2):101-8.
- Fernández-Pablos MA, Costa-Frossard L, García-Hernández C, García-Montes I, Escutia-Roig M; Grupo de enfermeras expertas en el manejo de los síntomas asociados a la espasticidad por EM. Manejo de los síntomas asociados a la espasticidad en pacientes con esclerosis múltiple. Enferm Clin. 2016;26(6):367-73. DOI:10.1016/j.enfcli.2016.06.009.
- Boyles R, Fowler R, Ramsey D, Burrows E. Effectiveness of trigger point dry needling for multiple body regions: A systematic review. J Man Manip Ther. 2015;23(5):276-93.
- Pérez-Trujillo MP, González-Platas M, Pérez-Martín MY, Revert-Gironés MC, González-Platas J. Dry needling for treating spasticity in multiple sclerosis. J Phys Ther Sci. 2021;33(7):505-510.

Financiación: This project has been carried out with private financing by the main author of the study. Special thanks to the patients involved in the study, as well as to the professionals who collaborated.



Adjunto 1.

N=12	PRE-TREATMENT RESULTS	POST-TREATMENT RESULTS	t-Student	P valor	FOLLOW UP VISIT RESULTS	t-Student	P valor
VAS	4 ± 2,72	0,91 ± 1,04	3,79	0.004*	1,64 ± 1,80	3,42	0.007*
EDSS	4,45 ± 1,33	3,68 ± 1,34	2,54	0.029*	3,95 ± 1,47	2,34	0.041*
Piramidal item	3,18 ± 0,60	2,91 ± 0,94	1,39	0.192	3,18 ± 0,87	0	1
QOL54 PHYSICAL	57,19 ± 8,60	69,70 ± 8,88	-4,09	0.02*	64,81 ± 7,71	-2,63	0.025*
QOL54 MENTAL	64,97 ± 17,94	83,30 ± 7,01	-3,45	0.006*	79,89 ± 11,48	-2,31	0.044*
PSFS	25,7 ± 22,05	13 ± 15,71	3,07	0.013*	13,40 ± 18,59	3,53	0.006*

Data are mean ±SD. *p<0.05

VAS: Visual Analogical Scale, EDSS: Expanded Disability Status Scale

QOL54: Quality of Life 54

Adjunto 2.

N=20	PRE-TREATMENT RESULTS	POST-TREATMENT RESULTS	t-Student	P valor
VAS	4,42 ± 2,61	3,26 ± 2,75	2,67	0.016*
EDSS	4,5 ± 1,7	4,29 ± 1,47	2,036	0.057
Piramidal item	3,26 ± 0,73	3,16 ± 0,83	1	0.331
QOL54 PHYSICAL	54,83 ± 13,34	62,35 ± 14,56	-3,47	0.003*
QOL54 MENTAL	62,79 ± 15,95	70,79 ± 19,19	-2,72	0.014*

Data are mean ±SD. *p<0.05

VAS: Visual Analogical Scale, EDSS: Expanded Disability Status Scale

QOL54: Quality of Life 54

Adjunto 3.

ID-121 DOLOR, CALIDAD DE VIDA Y NIVEL DE ANSIEDAD/DEPRESIÓN TRAS TRATAMIENTO SINTOMÁTICO/PALIATIVO CON OZONO

PAIN, QUALITY OF LIFE, AND ANXIETY/DEPRESSION LEVEL AFTER SYMPTOMATIC/PALLIATIVE TREATMENT WITH OZONE THERAPY

Ángeles Cánovas Molina¹, Juan Antonio Díaz Garrido², Carla García-louvre Martín³, Lucía Cilleros Pino⁴, Francisco Rodríguez Esparragón⁵, Bernardino Clavo⁶, Miguel Ángel Caramés⁷

¹Unidad de Investigación/Unidad del Dolor Crónico. Hospital Universitario de Gran Canaria Dr. Negrín (HUGCDN), Las Palmas. Fundación Canaria Instituto de Investigación Sanitaria de Canarias (FIISC).

²Sº Psiquiatría. Hospital Universitario de Gran Canaria Dr. Negrín (HUGCDN), Las Palmas. Universidad Fernando Pessoa de Canarias. ³Unidad de Investigación. Hospital Universitario de Gran Canaria Dr. Negrín (HUGCDN), Las Palmas.

⁴Unidad del Dolor Crónico. Hospital Universitario de Gran Canaria Dr. Negrín (HUGCDN), Las Palmas.

⁵Unidad de Investigación. Hospital Universitario de Gran Canaria Dr. Negrín (HUGCDN), Las Palmas. Fundación Canaria Instituto de Investigación Sanitaria de Canarias (FIISC). ⁶Unidad de Investigación/Unidad del Dolor Crónico. Hospital de Gran Canaria Dr. Negrín (HUGCDN), Las Palmas. Fundación Canaria Instituto de Investigación Sanitaria de Canarias (FIISC). ⁷Unidad del Dolor Crónico. Hospital Universitario de Gran Canaria Dr. Negrín, (HUGCDN), Las Palmas

Temática: Tratamiento conservador – Medicina integrativa.

Palabras clave: Ozonoterapia, dolor, calidad de vida, ansiedad, depresión.

Introducción: La administración de O3/O2 por vía sistémica a dosis y concentraciones adecuadas y controladas, y “evitando su inhalación”, produce unos efectos biológicos y terapéuticos como: mejora del metabolismo del oxígeno, modulación del estrés oxi-

dativo y de la respuesta autoinmune, llevando a efectos analgésicos y antiinflamatorios. El tratamiento complementario con ozono se emplea en la UDC del HUGCDN desde 1997. Habitualmente son pacientes con síntomas o problemas en los que el tratamiento convencional: no existe, o no ha resultado satisfactorio, o conlleva alto riesgo o alta morbilidad. Este trabajo resume nuestra experiencia en los últimos 4 años.

Objetivos: Analizar la evolución del: 1) dolor, 2) ansiedad/depresión, 3) calidad de vida, en los pacientes remitidos a nuestra UDC para tratamiento sintomático/paliativo con ozono por dolor refractario a tratamientos habituales.

Material y método: Estudio ambispectivo, observacional, autorizado por el CEIm provincial de Las Palmas, registrado en la AEMPS (REEC: 0063-2022-OBS), y en ClinicalTrials.gov (NCT05417737). Entre 11-2019 al 08-2023, se incluyeron 32 pacientes. Antes y después del tratamiento con ozono, se evaluaron: 1) intensidad del dolor agudo y crónico (escala EVA), 2) niveles de ansiedad/depresión (escala HAD), 3) porcentaje de salud autopercebido por los pacientes (según escala EQ-5D-5L). Las vías de administración y la duración del tratamiento con ozono variaron según las características de cada paciente; la pauta más habitual fue la vía rectal, 40 sesiones en 4 meses. El software utilizado fue R Core Team 2023, versión 4.3.2. Se muestran medias e IC95 %.

Resultados: 1) EVA agudo: pre-ozono 4,5 (3,3-5,8), pos-ozono 1,7 (0,7-2,6), p < 0,001. EVA crónico: pre-ozono 3,5 (2,5-4,5), pos-ozono 1,5 (0,8-2,3), p < 0,001. 2) Ansiedad: pre-ozono 8,5 (6,8-10,1), pos-ozono 5,7 (4,3-7,2), p < 0,001. Depresión: pre-ozono 6,1 (4,7-7,4), pos-ozono 4,6 (3,5-5,8), p = 0,009. 3) Porcentaje de salud autopercebido por los pacientes: pre-ozono 50,2 (44,8-55,7), pos-ozono 66,5 (59,7-73,3), p < 0,001.

Conclusiones: La adición de tratamiento con ozono puede disminuir los niveles de dolor, de ansiedad y depresión y mejorar la calidad de vida autopercebida, en pacientes con dolor refractarios al manejo habitual. Se están realizando distintos ensayos y estudios para evaluar problemas clínicos específicos.

Bibliografía:

1. Pecorelli A, Bocci V, Acquaviva A, et al. NRF2 activation is involved in ozonated human serum upregulation of HO-1 in endothelial cells. *Toxicol Appl Pharmacol.* 2013;267(1):30-40.
2. Clavo B, et al. Ozone therapy in refractory pelvic pain syndromes secondary to cancer treatment: A new approach warranting exploration. *J Palliat Med.* 2021;24(1):97-102.
3. Clavo B, et al. Long-term results with adjuvant ozone therapy in the management of chronic pelvic pain secondary to cancer treatment. *Pain Med.* 2021;22(9):2138-41.

Financiación: Instituto de Salud Carlos III (PI19/00458), Fundación-SED (BF1-19-03), Fundación DISA (OA19/O77), Cabildo Insular de Gran Canaria (CIGC2021), FIISC (ENF22/10, ENF23/O2, PIFIISC23/13, PIFIISC23/21)

ID-122 FASE PREVIA A INDICACIÓN DE ESTIMULACIÓN MEDULAR: ¿PUEDEN OTRAS TÉCNICAS APORTAR ALGO?

PHASE PRIOR TO AN INDICATION OF SPINAL STIMULATION THERAPY: CAN OTHER TECHNIQUES CONTRIBUTE?

Eva María Abad Fau de Casa Juana, Rogelio Rosado Caracena, Elena Gonzalez Panero

Hospital FREMAP Majadahonda

Temática: Tratamiento intervencionista – Neuroestimulación.

Palabras clave: Epiduroscopia, estimulación medular, fibrosis epidural.

Introducción: La epiduroscopia es una herramienta que puede formar parte de un tratamiento multidisciplinar en los pacientes con dolor lumbar y/o radicular (de espalda intervenida o no) que no responden a tratamientos conservadores (medicación, fisioterapia y/o procedimientos menores invasivos).

Objetivos: La respuesta a los tratamientos intervencionistas del dolor realizados en los pacientes con lumbalgias y/o radiculopatías, nos orientan acerca del éxito de respuesta al SCS (estimulación medular). La bibliografía no deja claro cuando introducir la epiduroscopia en el abordaje del paciente con dolor persistente tras cirugía de columna. Existen recomendaciones publicadas dentro de los algoritmos y como paso previo terapéutico a la indicación de implante de neuroestimuladores o bombas de infusión.

Material y método: Estudio prospectivo sobre 32 pacientes con el diagnóstico de PPSPS (persistent spine pain Syndrome) intervenidos en una mutua de accidentes laborales. Confirmación diagnóstica de fibrosis epidural a través de la epiduroscopia y criterios para la indicación de colocación de SCS.

Resultados: El diagnóstico de fibrosis con la epiduroscopia en los 32 pacientes: -Ausencia de patología o fibrosis grado I: 3,4 % de los pacientes sin mejoría clínica y sin indicación para SCS. -Fibrosis grado II-III: 62,1 % (ausencia de mejoría en 66,7 % de este grupo, implantación de SCS con respuesta mayor de > 75 % en 42 %). -Fibrosis grado IV: 34,5 % (ausencia de mejoría en 80 %, implantación de SCS con respuesta > 75 % en un 50 % de estos pacientes).

Conclusiones: La epiduroscopia es una técnica de visualización directa del espacio epidural. Es una herramienta terapéutica poco invasiva para patología a nivel epidural pero es una importante prueba diagnóstica como refiere la bibliografía con mayor sensibilidad que la resonancia magnética para la detección de fibrosis epidural de bajo grado. En base a nuestra experiencia piloto podemos concluir que la epiduroscopia podría incorporarse al abordaje multidisciplinario en pacientes con PPSPS en las unidades del dolor como paso previo a una indicación de SCS.

Bibliografía:

1. -Avellanal M, Diaz-Reganon G, Orts A, Soto S. One year results of an algorithmic approach to managing failed back surgery syndrome. Pain Res Manag 2014;19(6):313-6.

2. -Bosscher HA, Heavner JE. Incidence and severity of epidural fibrosis after back surgery: An endoscopic study. Pain Practice. 2010;10(1):18-24.
3. -Kalleward JW, Vanelderen P, Richardson J, van Zundert J, Heavner J, Groen GJ. Epiduroscopy for patients with Lumbosacral Radicular Pain. Pain Practice. 2014;14(4):365-77.

ID-123 DESENTRAÑANDO EL ENIGMA FACIAL: SÍNDROME DE HIPOESTESIA MENTONIANA COMO REVELACIÓN DE UN DIAGNÓSTICO SORPRENDENTE

UNRAVELING THE FACIAL ENIGMA: NUMB CHIN SYNDROME AS REVELATION OF A SURPRISING DIAGNOSIS

José Valverde Fuentes, María Luz Padilla del Rey, María López López, Juan Francisco Mulero Cervantes, Nuria Domínguez Serrano, Marta Crespo González, María García Canales

Complejo Hospitalario Universitario de Cartagena

Temática: Medicina clínica – Cefaleas y dolor orofacial.

Palabras clave: Síndrome de hipoestesia mentoniana, dolor neuropático, dolor orofacial.

Introducción: La etiología del dolor facial es muy variada, por lo que su diagnóstico es complejo (1). "Numb chin syndrome" o el síndrome de hipoestesia mentoniana es una neuropatía sensitiva que se caracteriza por hipoestesia y parestesias en la región de la barbilla y labio inferior. Su etiología puede ser debido a causa odontológica, enfermedad sistémica u oncológica (2). En el 47 % de los casos es la primera manifestación clínica de enfermedad tumoral o de su progresión (3).

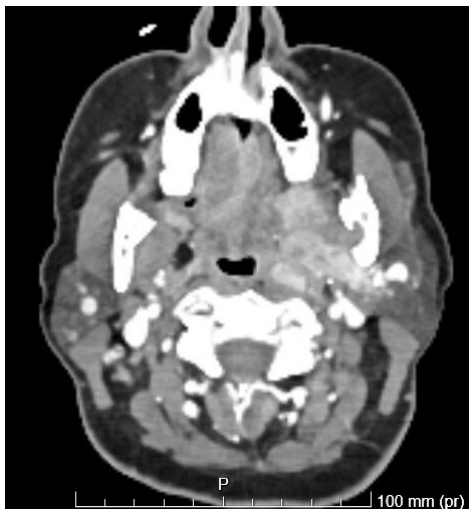
Motivo de consulta: Pérdida de sensibilidad y dolor mandibular junto con cefalea de reciente comienzo.

Antecedentes personales: Fumadora de 15 cig/d. Extrasístoles en tratamiento con bisoprolol. Ansiedad en tratamiento con paroxetina y lorazepam.

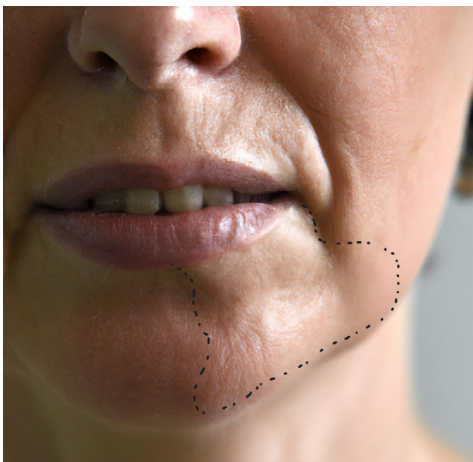Cuadro clínico de dolor: La paciente de 55 años refiere clínica de dos meses de dolor constante hem craneal izquierdo, el cual lo describe como opresivo, no pulsátil, sin fono ni fotofobia, ni inyección conjuntival. Describe además dolor mandibular izquierdo de varios días de evolución (EVA basal 8/10) acompañado de hipoestesia en el mentón izquierdo, que se extiende dentro de la boca hacia punta y hemilengua izquierda y es descrito como urente. Empeora con la masticación y mejora con paracetamol e ibuprofeno. Ha perdido 4 kg por la dificultad para la ingesta de sólidos. La paciente no presenta focalidad neurológica en el momento de la exploración. La paciente acudió a valoración por Cirugía maxilofacial una semana antes, que no evidencia patología. Exploraciones complementarias (TC craneal y analíticas), dentro de la normalidad. Ante la cefalea con criterios de alarma, se decide solicitar RM craneal, TC total body preferente, analítica con marcadores tumorales y revisión preferente con gine-

cología. A la espera de los resultados de las pruebas complementarias, recibe tratamiento analgésico con la colaboración de UDO. En la TC se aprecia una masa compatible con neoplasia primaria de nasofaringe con infiltración entre otras estructuras del conducto mandibular, y metástasis pulmonares. Es candidata para iniciar tratamiento quimioterápico no subsidiario de cirugía.

Conclusiones: - El diagnóstico temprano de la neuropatía del nervio mentoniano a través de una completa anamnesis y una exhaustiva exploración física resultan imperativos para descartar un posible signo de malignidad. - El síndrome de hipoestesia mentoniana puede ser el primer signo metastásico en pacientes con neoplasia, por lo que debe de convertirse en un signo de alarma para cualquier especialista tratante del dolor. - Los médicos especialistas en el manejo del dolor deben iniciar una terapia multimodal y, ante todo, interdisciplinar con el resto de las especialidades involucradas en este tipo de pacientes (neurólogos y oncólogos especialmente).



Adjunto 1.



Adjunto 2.

Bibliografía:

1. Elahi F, Luke W, Elahi F. Intractable facial pain and numb chin due to metastatic esophageal adenocarcinoma. *Case Rep Oncol.* 2014;7(3):828-32. Disponible en: <http://dx.doi.org/10.1159/000369785>.
2. Garzón-Rodríguez C, Porta i Sales J. Numb chin syndrome o neuropatía del nervio mentoniano como primera manifestación de progresión tumoral. *Med Paliat.* 2014;21(4):173-5. Disponible en: <http://dx.doi.org/10.1016/j.medi-pa.2013.06.002>.
3. Massey EW, Moore J, Schold SC Jr. Mental neuropathy from systemic cancer. *Neurology.* 1981;31(10):1277-81. DOI: 10.1212/wnl.31.10.1277.

Financiación: Ausencia de financiación.

ID-124 PARTICIPACIÓN DE LA INTERLEUCINA 16 (IL-16) EN UN MODELO EXPERIMENTAL DE DOLOR NEUROPÁTICO EN RATONES

ROLE OF INTERLEUKIN 16 (IL-16) IN AN EXPERIMENTAL MURINE MODEL FOR NEUROPATHIC PAIN

Sara González Rodríguez, Alba Coro Martín, Alejandro Álvarez Artime, Ana Baamonde, Luis Menéndez

Laboratorio de Farmacología, Facultad de Medicina, Instituto Universitario de Oncología del Principado de Asturias (IUOPA), Universidad de Oviedo, Oviedo, Asturias, Spain

Temática: Ciencias básicas.

Palabras clave: Interleucina 16, dolor neuropático, hiperalgesia térmica, alodinia mecánica.

Introducción: Aunque la IL-16 es generalmente considerada una interleucina inflamatoria, su participación en el procesamiento de señales nociceptivas apenas ha sido estudiado. Un trabajo previo de nuestro laboratorio (Aguirre et al, 2020) ha demostrado que la hiperalgesia evocada por la quimiocina CCL4 depende de la liberación de IL-16 y que la administración exógena de esta interleucina puede producir hipernocicepción. Posteriormente, pudimos describir que la acción hiperalgésica de la CCL4 dependía de la liberación de IL-16 desde los linfocitos T de tipo CD8+ (González-Rodríguez et al, 2022). En relación con la posible implicación de la IL-16 en el dolor observado en estados patológicos, tanto ensayos de nuestro laboratorio (Baamonde, 2023) como un reciente trabajo de otro equipo (Zhu et al, 2024) describieron recientemente que la neutralización de la IL-16 mediante la administración de un anticuerpo puede reducir el dolor inflamatorio experimental.

Objetivos: Estudiar la posibilidad de que la IL-16 esté implicada en el desarrollo del dolor neuropático en ratones.

Material y método: La hiperalgesia térmica y la alodinia mecánica se midieron mediante la prueba de la placa caliente unilateral y los filamentos de von Frey, respec-

tivamente, en ratones Swiss. La lesión neuropática se indujo mediante la triple ligadura del nervio ciático 2 días antes del ensayo. La medida de los niveles de IL-16 se determinó por una prueba de ELISA (R&D) y se detectó la presencia de células inmunes en el interior del nervio lesionado mediante tinción de hematoxilina-eosina.

Resultados: La lesión del nervio ciático de ratones provoca un importante aumento de las concentraciones de IL-16 medidas en ensayos de ELISA. Experimentos mediante tinción de hematoxilina-eosina mostraron una presencia aumentada de células inmunes, principalmente neutrófilos. La participación funcional de la IL-16 en las respuestas hipernociceptivas observadas en los ratones lesionados fue evaluada en ensayos de comportamiento mediante la administración de un anticuerpo anti-IL-16 (s.c.; 1 h antes del ensayo). Tanto la hiperalgesia térmica como la alodinia mecánica fueron inhibidas de un modo dependiente de la dosis tras la administración de este anticuerpo. Además, y de acuerdo con ello, la administración de un anticuerpo anti CD4, el receptor sobre el que actúa la IL-16, produjo también la inhibición de ambos síntomas hipernociceptivos.

Conclusiones: Nuestros resultados muestran por primera vez la implicación de la IL-16 en un modelo de dolor neuropático y la posibilidad de combatirlo mediante su neutralización.

Bibliografía:

1. Aguirre A, González-Rodríguez S, García-Domínguez M, Lastra A, Gutiérrez-Fernández A, Hidalgo A, et al. Dual dose-related effects evoked by CCL4 on thermal nociception after gene delivery or exogenous administration in mice. *Biochem Pharmacol.* 2020;175:113903. DOI: 10.1016/j.bcp.2020.113903.
2. Baamonde A. IL-16, una citocina quimiotáctica circulante, y el desarrollo de estrategias analgésicas en el laboratorio. XIX congreso de la Sociedad española del Dolor. Madrid, 2023.
3. González-Rodríguez S, Lorenzo-Herrero S, Sordo-Bahamonde C, Hidalgo A, González S, Menéndez L, et al. Involvement of CD4+ and CD8+ T-lymphocytes in the modulation of nociceptive processing evoked by CCL4 in mice. *Life Sci.* 2022;291:120302. DOI: 10.1016/j.lfs.2022.120302.
4. Zhu X, Liu S, Tian L, Li X, Yao R, Zhao Y, et al. Spinal interleukin-16 mediates inflammatory pain via promoting glial activation. *Int Immunopharmacol.* 2024;127:111411. DOI: 10.1016/j.intimp.2023.111411.

Financiación: Trabajo subvencionado por el Ministerio de Sanidad, Instituto de Salud Carlos III [PI22/O0559]. El IUOPA está subvencionado por Fundación Cajastur (Asturias). S.G.R., L.M. y A.B. pertenecen al Instituto de Investigación Sanitaria del Principado de Asturias (ISPA).

ID-125 INCIDENCIA DE PUNCIÓN DURAL EN ANESTESIOLOGOS EN FORMACIÓN

INCIDENCE OF DURAL PUNCTURE AMONG ANESTHESIOLOGY TRAINEES

Ricardo Emilio Bueno Gómez

Universidad Autónoma de Nuevo León (UANL)

Temática: Medicina clínica – Cefaleas y dolor orofacial.

Palabras clave: Incidencia, anestesiología, cefalea postpunción dural, manejo conservador.

Introducción: La punción Lumbar (PL), se realiza tanto para fines diagnósticos como terapéuticos, procedimiento que no está exento de complicaciones. La punción dural accidental (PDA) desarrolla cefalea postpunción dural (CPPD), estancia hospitalaria prolongada y aumento de costos.

Objetivos: Determinar la incidencia punción dural accidental tras un bloqueo epidural en un hospital de entrenamiento en los últimos cinco años.

Material y método: Estudio descriptivo, observacional, transversal y retrospectivo de los últimos cinco años (2017-2022). Se realizó una base de datos correspondiente del periodo 2017-2022. Se tomaron en cuenta el diagnóstico y procedimiento a realizar a su ingreso a quirófano. Al presentar el reporte se estableció un tratamiento y se evaluó la existencia de complicaciones relacionadas a la punción dural como parte del estudio.

Incidencia de punción dural accidental en anesesiologos en formación.

Incidence of a accidental dural puncture in a training hospital in Latin America: a 5-year retrospective study.

Ricardo Bueno G. MD.¹, Norma López C. MD.², Hilda Llanes G. M.D.³ Dionicio Palacios R. MD, PhD⁵, Benjamín Salinas G.⁵

¹Residente del servicio de Anestesiología, Hospital Universitario "José Eleuterio González", Universidad Autónoma de Nuevo León, México.

²Anestesióloga y jefa de enseñanza del servicio de Anestesiología, Hospital Universitario "José Eleuterio González", Universidad Autónoma de Nuevo León, México.

³Anestesióloga del servicio de Anestesiología, Hospital Universitario "José Eleuterio González", Universidad Autónoma de Nuevo León, México.

⁴Anestesiólogo y jefe del servicio de Anestesiología, Hospital Universitario "José Eleuterio González", Universidad Autónoma de Nuevo León, México.

⁵Estudiante de medicina del Hospital Universitario "José Eleuterio González", Facultad de medicina, Universidad Autónoma de Nuevo León, México.

Fuente de financiamiento: Fondos departamentales.

Conflicto de intereses: Los autores declaran no tener conflicto de intereses.

Resumen

Introducción: La punción lumbar es un método diagnóstico y terapéutico ampliamente utilizado que no está exento de complicaciones. La punción dural accidental se considera una complicación neurológica que puede causar cefalea postpunción dural. Nuestro objetivo es determinar la incidencia de la punción dural accidental en un hospital de entrenamiento durante cinco años.

Material y métodos: Estudio descriptivo, observacional, transversal y retrospectivo del año 2017 al 2022 realizado en el Hospital Universitario José Eleuterio González, Monterrey, Nuevo León, México. Se analizaron datos en el expediente de los pacientes que presentaron punción dural accidental y se llenó una base de datos correspondiente. Se tomaron en cuenta el diagnóstico y procedimiento a realizar. Al presentarse la punción dural accidental se estableció un tratamiento y su evolución. Así mismo, se evaluó la existencia de complicaciones relacionadas a la punción dural como parte del estudio.

Resultados: Se presentaron 76 casos, la mayoría en cirugía ginecológica (34.4%), cirugía obstétrica y traumatológica. Clasificación ASA II en 52.1% con

Adjunto 1.

Resultados: Se documentó una incidencia del 1,12 % y una tasa de 11,1 casos de PDA por cada 1000 bloqueos realizados. La incidencia de casos disminuyó con el año de residencia. La mayoría de los casos se relacionaron a cirugía gineco-obstétrica y traumatológica. Además, la cefalea postpunción se presentó en 9,4 % del total de los pacientes con una estancia hospitalaria prolongada en 37,5 % de los casos de PDA.

Conclusiones: La PDA es infrecuente en nuestra institución, lo que refleja la calidad de entrenamiento que reciben nuestros residentes. La cantidad de pacientes permite su evaluación integral, sin embargo, que la pandemia de SARS-CoV2 haya influido en el aprendizaje de los residentes es un hecho que aún tiene que estudiarse.

Bibliografía:

- Herrera SS. Cefalea post punción lumbar. Rev Med Cos Cen. 2016;73(620):443-8.
- Reynolds F. Dural puncture and headache. BMJ. 1993;306(6882):874-6.
- Plewa MC, McAllister RK. Postdural puncture headache. [actualizado 7 Ago 2022]. En: StatPearls [Internet]. Treasure Island (FL): StatPearls Publishing; 2022 Disponible desde: <https://www.ncbi.nlm.nih.gov/books/NBK430925/>
- Prakhar Gyanesh, Radhika K, Manju Sinha, Rudrashish Hal-dar. Cefalea postpunción dural para cesárea: ¿las estrategias preventivas son peores que la curación? BJAN (Edición en Espanol). 2015;65(1):82-3.
- Yousefshahi F. Dexamethasone increases the frequency of post-dural puncture headache (PDPH): An evidence based reality. Anesth Pain Med. 2016;7(1):e42426.
- Headache Classification Committee of the International Headache Society (IHS) the International Classification of Headache Disorders, 3rd edition. Cephalalgia. 2018;38(1):1-211.
- Samayoa F, Ramos N, Sánchez A. Cefalea post punción dural al utilizar agujas de Quincke vrs. agujas de Whitacre en pacientes obstétricas. Revista Colombiana de Anestesiología. 2004;XXXII(4):253-60.
- Nuñez M, Álvarez CE, Illescas ml, Pérez de Palleja M, Spinelli P, Boibo R, et al. Cefalea post punción dural en embarazadas sometidas a cesárea con anestesia raquídea ¿Problema actual o pasado? Anestesia Analgesia Reanimación. 2017;30(2):61-82.
- Rodríguez Chica GN, Ramírez Saverio mg, Sánchez Alcívar SE, Triviño Sánchez JS. Tratamiento en pacientes con cefalea postpunción dural. RECIAMUC. 2019;3(3):881-901.
- Jacobus CH. Does bed rest prevent post-lumbar puncture headache? Ann Emerg Med. 2012;59(2):139-40.
- Camann WR, Murray RS, Mushlin PS, Lambert DH. Effects of oral caffeine on postdural puncture headache. A double-blind, placebo-controlled trial. Anesth Analg. 1990;70(2):181-4.
- Esmaglu A, Akpınar H, U-ur F. Oral multidose caffeine-paracetamol combination is not effective for the prophylaxis of postdural puncture headache. J Clin Anesth. 2005;17(1):58-61.
- Alam MR, Rahman MA, Ershad R. Role of very short-term intravenous hydrocortisone in reducing postdural puncture headache. J Anaesthesiol Clin Pharmacol. 2012;28(2):190-3.
- Patel R, Urits I, Orhurhu V, et al. A comprehensive update on the treatment and management of postdural puncture headache. Curr Pain Headache Rep. 2020;24(6):24.
- Apfel CC, Saxena A, Cakmakkaya OS, Gaiser R, George E, Radke O. Prevention of postdural puncture headache after accidental dural puncture: a quantitative systematic review. Br J Anaesth. 2010;105(3):255-63.
- Nicora M, Plaza A, Bogdanovich A, Ayuso MA, Fabregas N. Incidence of accidental dural puncture and post-dural puncture headache as markers of quality in anesthesiology in HCPB. Results 2011-Sep/2013: BAP3-10. Eur J Anaesthesiol. 2014;31:134.
- López-Herranz P. Análisis de la frecuencia de cefalea postpunción de la duramadre y tratamiento más común en el Hospital General de México. Revista Médica del Hospital General de México. 2014;77(3):95-100.
- Bellas S, Marengo M, Sepúlveda A, Suan C. Incidencia de punción accidental de duramadre en un hospital universitario. Estudio prospectivo observacional. Rev Esp Anestesiol Reanim. 2012;59(8):410-4.
- Wright MC, Phillips-Bute B, Mark JB, Stafford-Smith M, Grichnik K, Andregg BC, et al. Time of day effects on the incidence of anesthetic adverse events. Qual Saf Health Care. 2006;15(4):258-63.
- Crawford JS. Lumbar epidural block in labour: A clinical analysis. Br J Anaesth. 1972;44(1):66-74.

ID-126 PROGRAMA MULTICOMPONENTE CON TERAPIAS NO FARMACOLÓGICAS PARA PACIENTES CON DOLOR CRÓNICO. IMPACTO EN RECURSOS SANITARIOS Y EFECTIVIDAD A CORTO Y MEDIO PLAZO

MULTI-COMPONENT PROGRAM USING NON-DRUG THERAPIES FOR PATIENTS WITH CHRONIC PAIN. IMPACT ON HEALTHCARE RESOURCES AND EFFECTIVENESS IN THE SHORT-MID TERM

María Victoria Ruiz Romero¹, Ana Porrúa del Saz¹, María Begoña Gómez Hernández¹, Eva Lobato Parra², Antonio Soler Jiménez¹, Consuelo María Pereira Delgado¹, María Blanca Martínez Monrobé¹

¹Hospital San Juan de Dios del Aljarafe. ²Facultad de Psicología. Universidad de Sevilla

Temática: Tratamiento conservador – Medicina integrativa.

Palabras clave: Dolor crónico, terapias no farmacológicas, taller multicomponente, calidad de vida, uso de recursos sanitarios.

Introducción: Según el barómetro de dolor crónico, el 25,9 % de españoles padece dolor crónico. El 42,1 % de los encuestados visitaron el sistema sanitario en el último mes: Atención Primaria (86,7 %), traumatología (69,4 %), urgencias (45 %) y hospital (23,7 %). El 28,6 % de los pacientes con DC cursaron baja laboral de 4-5 meses en el último año. Existen múltiples terapias farmacológicas para combatir el dolor; no obstante, es habitual desarrollar tolerancia, precisando variaciones farmacológicas para mayor eficacia. Se recomienda un enfoque integral, interdisciplinar, con terapias farmacológicas y no farmacológicas (Tnof), participando los pacientes en su autocuidado.

Objetivos: Evaluar efectividad e impacto en recursos de un programa/taller con TnoF en el control del dolor crónico no-oncológico a corto y medio plazo.

Material y método: Estudio cuasiexperimental antes-después, seguimiento 3-6 meses, midiendo: dolor, bienestar, calidad de vida, autoestima, resiliencia, ansiedad/depresión (escalas validadas); resultados aportados por los pacientes (PROMs) del impacto del programa en manejo del dolor, hábitos y ánimo; visitas a urgencias y consultas; consumo de fármacos y situación laboral.

Resultados: Finalizaron el taller 142 pacientes; 131 (92,3 %) eran mujeres, edad: 56,0. Disminuyeron: dolor (escala 0-10) (inicio: 6,0; fin taller: 4,0; 3 meses: 5,0); ansiedad (12,9; 10,4; 8,8) y depresión (12,3; 7,23; 6,47) (escalas 0-21). Aumentaron: bienestar (escala 0-10) (4,0; 6,0; 4,0); calidad de vida (escala 0-1) (0,418; 0,580; 0,536); estado de salud (escala 0-100) (47,5; 60,0; 60,0); autoestima (escala 9-36) (24,1; 27,5; 26,7); resiliencia (escala 6-30) (14,8; 17,4; 18,6). Realizan PROMs 136 pacientes al finalizar el taller y 79 a los 3 meses: disminuyeron el dolor (final taller: 104, 76,5 %; 3 meses: 66, [83,5 %]); disminuyeron medicación (96 [76,2 %], 60 [78,9 %]); mejoraron hábitos (112 [88,2 %], 69 [90,8 %]). Redujeron visitas a urgencias 40 pacientes (37,4 %), 40 (37,4 %) disminuyeron las consultas programadas. Las técnicas más útiles según los pacientes fueron meditación (25,2 %), analgesia mental (16,5 %), relajación (16,5 %), afirmaciones (10,7 %) y técnica del perdón (8,7 %). Satisfacción global: 9,8 sobre 10; grado recomendación 9,9.

Conclusiones: El paciente aprende a mitigar su dolor, participa en su autocuidado y mejora su calidad de vida, autoestima y estado emocional. Más de tres cuartas partes de los pacientes afirmaron haber disminuido el dolor al aplicar las técnicas y disminuyeron la medicación (fundamentalmente frecuencia de tomas y/o dosis). La amplia mayoría mejoraron alguno de sus hábitos. Hubo una reducción significativa de las visitas a urgencias y de consultas programadas en referencia al dolor y síntomas derivados de este. Los efectos se mantienen 3-6 meses. La satisfacción fue muy alta.

Bibliografía:

1. Plataforma de Organizaciones de Pacientes, Sociedad Española del Dolor. El dolor en la enfermedad crónica desde la perspectiva de los pacientes. Published 2018 [acceso 3 Oct 2023]. Disponible en: https://www.plataformadepacientes.org/sites/default/files/informe_dolor_ok.pdf
2. Observatorio del Dolor, Fundación Grünenthal España. Barómetro del dolor crónico en España. Análisis de situación del impacto del dolor crónico a nivel nacional. 2022. [acceso 3 Oct 2023]. Disponible en: <https://www.fundaciongrunenthal.es/fundacion/con-la-ciencia/barometro-dolor-cronico-espana-2022>
3. Breivik H, Collett B, Ventafridda V, Cohen R, Gallacher D. Survey of chronic pain in Europe: Prevalence, impact on daily life, and treatment. Eur J Pain. 2006;10(4):287-333. DOI:10.1016/j.ejpain.2005.06.009.
4. Langley PC. The prevalence, correlates and treatment of pain in the European Union. Curr Med Res Opin. 2011;27(2):463-80. DOI:10.1185/03007995.2010.542136.
5. Ortega-Jiménez P, De Sola H, Salazar A, Dueñas M, Del Reguero L, Failde I. A nationwide cross-sectional study of self-reported adherence and factors associated with analgesic treatment in people with chronic pain. J Clin Med. 2020;9(11):3666. DOI:10.3390/jcm9113666.
6. Consejería de Salud, Junta de Andalucía. Plan Andaluz de Enfermedades Reumáticas y Musculoesqueléticas. 2018. [acceso 3 Oct 2023]. Disponible en: <https://www.junta-deandalucia.es/export/drupaljda/PAERMEV4.pdf>
7. Delegación del Gobierno para el Plan Nacional sobre Drogas, Ministerio de Sanidad SS e Igualdad. Plan Nacional Sobre Drogas. Encuesta Sobre Alcohol y Otras Drogas En España (EDADES) 1995-2022. Published 2022. [acceso 3 Oct 2023]. Disponible en: https://pnsd.sanidad.gob.es/profesionales/sistemasInformacion/sistemasInformacion/encuestas_EDADES.htm
8. Ruiz-Romero MV, Guerra-Martín MD, Álvarez-Tellado L, Sánchez-Villar E, Arroyo-Rodríguez A, Sánchez-Gutiérrez MC. Non-drug treatments for chronic non-malignant pain: patients' perceptions. An Sist Sanit Navar. 2021;44(1):61-9. DOI:10.23938/ASSN.0927.

Tablas

Título del trabajo: Impacto en recursos sanitarios y efectividad a corto y medio plazo de un Programa Multicomponente con Terapias no Farmacológicas para pacientes con dolor crónico.

Tabla 1. Principales resultados. Escalas de medida.

Indicadores de salud		Inicial	N	Final taller	N	p	A los 3 meses	N	p
Dolor (0-10)	Mediana (RIC)	6,0 (5,0_8,0)	142	4,0 (4,0_6,0)	141	p<0,001**	5,0 (4,0_6,0)	96	p<0,001**
Bienestar (0-10)	Mediana (RIC)	4,0 (2,0-4,0)	142	6,0 (4,0_7,0)	141	p<0,001**	4,0 (4,0_6,0)	95	p<0,001**
Mi salud (0-100)	Mediana (RIC)	47,5 (30,0-60,0)	138	60,0 (50,0_75,0)	140	p<0,001**	60,0 (40,0_80,0)	93	p<0,001**
Calidad de vida (EQ-5D) (0-1)	Media (DE)	0,418 (0,2453)	139	0,580 (0,2343)	140	p<0,001**	0,536 (0,2619)	94	p<0,001**
Autoestima (9-36)	Media (DE)	24,1 (5,33)	127	27,5 (0,466)	126	p<0,001**	26,7 (5,37)	86	p<0,001**
Resiliencia (6-30)	Media (DE)	14,8 (4,73)	29	17,4 (3,20)	29	0,005**	18,6 (2,44)	15	0,013**
Ansiedad (0-21)	Media (DE)	12,9 (3,63)	29	10,4 (4,56)	29	0,002**	8,8 (5,83)	15	0,019**
Depresión (0-21)	Media (DE)	12,3 (4,24)	29	7,2 (4,35)	29	p<0,001**	6,47 (4,90)	15	0,006**

RIC: Rango Intercuartílico, DE: Desviación Estándar, *Significación estadística p<0,05, a: Test de Wilcoxon; b: T- Student para muestras apareadas. Aclaración: Los valores de p reflejan si hay diferencias estadísticamente significativas entre las medias y medianas de los dos momentos medidos (final del taller y a los 3 meses), respecto a los valores iniciales.

9. You DS, Ziadni MS, Cooley CE, Talavera DC, Mackey SC, Poupore-King H. Effectiveness of a multidisciplinary rehabilitation program in real-world patients with chronic back pain: A pilot cohort data analysis. *J Back Musculoskelet Rehabil.* 2021;34(6):965-73. DOI:10.3233/BMR-200305.
 10. Ruiz-Romero M, López-Tarrida A, Porrúa-Del Saz A, Gómez-Hernández MB, Martínez-Monrobé MB, Sánchez-Villar E, et al. Efectividad de una intervención multimodal para la mejora de la atención al dolor crónico. *Rev Esp Salud Publica.* 2023;97:e202309071.
 11. Tauben D, Stacey B. Approach to the management of chronic non-cancer pain in adults. Uptodate.; 2023. [acceso 3 Oct 2023]. Disponible en: <https://www.uptodate.com/contents/approach-to-the-management-of-chronic-non-cancer-pain-in-adults>
 12. Skúladóttir H, Björnsdóttir A, Holden JE, Gunnarsdóttir TJ, Halldorsdóttir S, Sveinsdóttir H. Pain rehabilitation's effect on people in chronic pain: A prospective cohort study. *Int J Environ Res Public Health.* 2021;18(19):10306. DOI:10.3390/ijerph181910306.
 13. Björnsdóttir SV, Triebel J, Arnljótsdóttir M, Tómasson G, Valdimarsdóttir UA. Long-lasting improvements in health-related quality of life among women with chronic pain, following multidisciplinary rehabilitation. *Disabil Rehabil.* 2018;40(15):1764-72. DOI:10.1080/09638288.2017.1312565.
 14. Herdman M, Badia X, Berra S. El EuroQol-5D: una alternativa sencilla para la medición de la calidad de vida relacionada con la salud en atención primaria. *Aten Primaria.* 2001;28(6):425-9. DOI:10.1016/S0212-6567(01)70406-4.
 15. Sánchez-Villena AR, De La Fuente-Figuerola V, Ventura-León J. Modelos factoriales de la Escala de Autoestima de Rosenberg en adolescentes peruanos. *Revista de Psicopatología y Psicología Clínica.* 2021;26(1):47. DOI:10.5944/rppc.26631.
 16. Smith BW, Dalen J, Wiggins K, Tooley E, Christopher P, Bernard J. The brief resilience scale: Assessing the ability to bounce back. *Int J Behav Med.* 2008;15(3):194-200. DOI:10.1080/10705500802222972.
 17. Herrero MJ, Blanch J, Peri JM, De Pablo J, Pintor L, Bulbena A. A validation study of the hospital anxiety and depression scale (HADS) in a Spanish population. *Gen Hosp Psychiatry.* 2003;25(4):277-83. DOI:10.1016/S0163-8343(03)00043-4.
 18. Kamper SJ, Apeldoorn AT, Chiarotto A, Smeets RJ, Ostelo RWJG, Guzman J, et al. Multidisciplinary biopsychosocial rehabilitation for chronic low back pain. *Cochrane Database Syst Rev.* Published online September 2, 2014. DOI:10.1002/14651858.CD000963.pub3.
 19. Chou R, Deyo R, Friedly J, Skelly A, Hashimoto R, Weimer M, et al. Nonpharmacologic therapies for low back pain: A systematic review for an American College of Physicians Clinical Practice Guideline. *Ann Intern Med.* 2017;166(7):493. DOI:10.7326/M16-2459.
 20. Wexler RS, Fox DJ, Edmond H, Lemau J, ZuZero D, Bollen M, et al. Protocol for mindfulness-oriented recovery enhancement (MORE) in the management of lumbosacral radiculopathy/radiculitis symptoms: A randomized controlled trial. *Contemp Clin Trials Commun.* 2022;28:100962. DOI:10.1016/j.conctc.2022.100962.
 21. Varela N. Treatment of non-malignant chronic pain: paradigm shift and multidisciplinary management. *An Sist Sanit Navar.* 2022;45(2). DOI:10.23938/ASSN.1010.
 22. Krebs EE, Gravelly A, Nugent S, Jensen A, DeRonne B, Goldsmith E, et al. Effect of opioid vs nonopioid medications on pain-related function in patients with chronic back pain or hip or knee osteoarthritis pain. *JAMA.* 2018;319(9):872. DOI:10.1001/jama.2018.0899.
 23. Rodríguez MJ, García AJ. A registry of the aetiology and costs of neuropathic pain in pain clinics. *Clin Drug Investig.* 2007;27(11):771-82. DOI:10.2165/00044011-200727110-00004.
 24. People living with pain. The British Pain Society. [citado 19 Dic 2023]. Disponible en: <https://www.britishtainsociety.org/people-with-pain/>
 25. Khodadad B, Letafatkar A, Hadadnezhad M, Shojaedin S. Comparing the effectiveness of cognitive functional treatment and lumbar stabilization treatment on pain and movement control in patients with low back pain. *Sports Health: A Multidisciplinary Approach.* 2020;12(3):289-95. DOI:10.1177/1941738119886854.
 26. Cano-García FJ, González-Ortega M del C, Sanduvete-Chaves S, Chacón-Moscoso S, Moreno-Borrego R. Evaluation of a Psychological Intervention for Patients with Chronic Pain in Primary Care. *Front Psychol.* 2017;8. DOI:10.3389/fpsyg.2017.00435.
 27. Schaller A, Dintsios CM, Icks A, Reibling N, Froboese I. Promoting physical activity in low back pain patients: six months follow-up of a randomised controlled trial comparing a multicomponent intervention with a low intensity intervention. *Clin Rehabil.* 2016;30(9):865-77. DOI:10.1177/0269215515618730.
 28. Cohen SP, Vase L, Hooten WM. Chronic pain: an update on burden, best practices, and new advances. *Lancet.* 2021;397(10289):2082-97. DOI:10.1016/S0140-6736(21)00393-7.
- Financiación:** Una de las profesionales que participan en el estudio fue contratada como apoyo a investigación por un Programa europeo, por lo que parte de este trabajo ha sido financiado por la Unión Europea (NextGenerationEU) y el Plan de Recuperación, Transformación y Resiliencia, a través de la ayuda con número de expediente SE/INV/0013/2022 concedida por la Consejería de Empleo, Formación y Trabajo Autónomo de la Junta de Andalucía en la convocatoria 2022 del Programa Investigo, Mecanismo de Recuperación y Resiliencia.
- ID-127 XIFOIDINIA CRÓNICA EN PACIENTE OPERADO DE CIRUGÍA CARDIACA CON ESTERNOTOMÍA**
- CHRONIC XIPHODYNIA IN A PATIENT HAVING UNDERGONE HEART SURGERY WITH STERNOTOMY**
-
- Inmaculada Carreras Auger, María Martínez García, Carmen Martín Pardo, Fabio Espin Rearte, Alexandra Saenz Cerna, Clara Manzano Martín**
Consorci Sanitari de Terrassa
- Temática:** Tratamiento intervencionista – Bloqueos.

Palabras clave: Xifoidinia, apófisis xifoides.

Introducción: La xifoidinia es una complicación infra diagnosticada y subestimada, que afecta hasta el 25 % de los pacientes a los que se les ha realizado una esternotomía. Al tener una etiología multifactorial, y no existir consenso en el manejo terapéutico, supone un gran desafío para el anestesiólogo.

Motivo de consulta: Se nos presenta paciente de 72 años con dolor en apófisis xifoides de 2 años de evolución, refractario a tratamiento con opioides, secundaria a esternotomía por cirugía de valvuloplastia mitral.

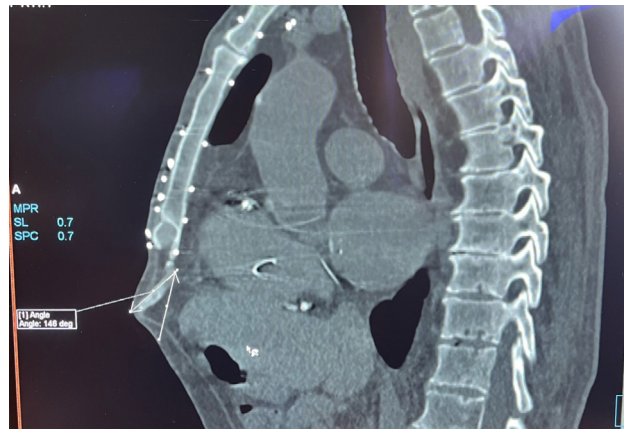
Antecedentes personales: Como antecedentes destacables, presenta hipertensión arterial, EPOC y artritis reumatoide. En cuanto a la historia cardiológica, asocia fibrilación auricular, bajo tratamiento con Dabigatrán, y portador de 2 stents por IAMSEST Killip 2.

Cuadro clínico de dolor: El paciente refiere xifoidinia de carácter opresivo, sin características de dolor neuropático (DN4: 1/10) con irradiación dorsal. El dolor fue incrementando progresivamente desde el año 2021, hasta consultar en 2023 con EVN 9. La palpación del apéndice, la movilización y la tos empeoraban la clínica. No presentaba pirosis, regurgitación ni otra clínica digestiva. Con estos datos, se orientó como xifoidinia secundaria a esternotomía. Se optimizó el tratamiento médico (Paracetamol 1 g/8 h, Targin® 5 mg-2,5 mg/12 h, Duloxetina 30 mg/24 h y Tryptizol® 10 mg/24 h). Previamente a la técnica, se realizó TC torácico, en el que se evidenció el desplazamiento anterior de xifoides, con un ángulo xifoesternal de 146° (siendo $172 \pm 15^\circ$ los parámetros de normalidad), lo cual según la bibliografía revisada, se relacionaba con una mayor refractariedad del manejo conservador. Aun así, se consensuó con el paciente que, considerando la eficiencia y seguridad de la infiltración de puntos gatillo, se realizaría dicha técnica antes de programar tratamientos más invasivos. Explicada la posibilidad de refractariedad al tratamiento, se infiltraron 3 puntos gatillo con aguja subcutánea, guiado por ecografía, administrando Lidocaína 1 % con Dexametasona 8 mg (3 ml por punto). A la semana, el paciente no había percibido ninguna mejoría. Se propuso infiltración de intercostales, que el paciente rechazó, por lo que se consensuó tratamiento quirúrgico mediante una xifoidectomía.

Conclusiones: Ante un paciente con xifoidalgia, se debe valorar la realización de una TC torácica para la medición del ángulo xifoesternal, ya que el desplazamiento anterior de la apófisis se relacionará con una mayor refractariedad al manejo conservador. En caso de intentar un tratamiento locorregional, la infiltración de puntos gatillo con anestésico local y corticoides ha demostrado ser eficiente y estaría justificada su realización al tratarse de un procedimiento poco invasivo.

Bibliografía:

1. NLM, Nazir Noor, Ariunzaya Amgalan, Neeraj Vij (2023). Tratamiento y manejo de la xifoidinia. PubMed. <https://pubmed.ncbi.nlm.nih.gov/35321255/>



Adjunto 1.

ID-128 RADIOFRECUENCIA TÉRMICA ABLATIVA EN UN CASO DE COXALGIA RESISTENTE AL TRATAMIENTO

THERMAL RADIOFREQUENCY ABLATION IN A CASE OF TREATMENT-RESISTANT COXALGIA

Pedro Pereira Argiz, Joaquín Otero de Andrés, Marta Carolina Freijeiro González, Manuel Alberto Valero Gómez, Alberto Bolón Villaverde, Minia María Rodríguez Lago, Francisco Javier Carmona Monge

Hospital Universitario Santiago de Compostela

Temática: Tratamiento intervencionista – Radiofrecuencia.

Palabras clave: Radiofrecuencia térmica, coxalgia.

Introducción: La coxalgia es una patología con una prevalencia elevada siendo más frecuente en personas mayores de 45 años. En niños constituye hasta un 6 % de las consultas realizadas por molestias osteoarticulares siendo su etiología diversa, y pudiendo incluir etiologías diversas (traumáticas, inflamatorias, infecciosas o neoplásicas).

Motivo de consulta: Coxalgia refractaria al tratamiento médico-quirúrgico.

Antecedentes personales: Varón de 19 años de edad que como antecedente principal tiene una gangliosidosis GM1 (trastorno por almacenamiento lisosomal) que le condiciona una tetraparesia espástica y una epilepsia. Trastorno global del desarrollo. Adicionalmente, presentó una luxación de cadera derecha intervenida en 2014, una necrosis avascular femoral derecha intervenida mediante la técnica de Castle en 2020.

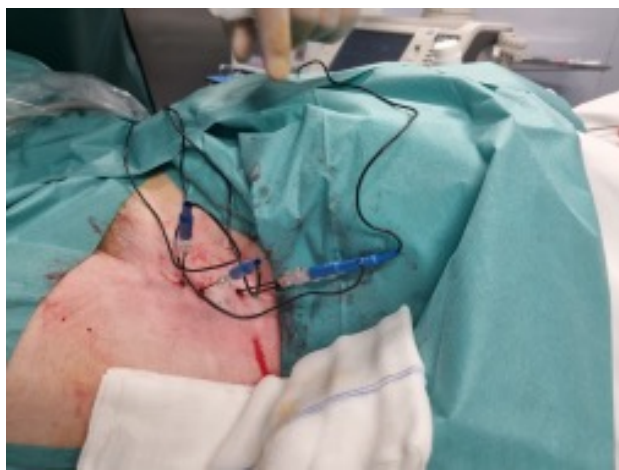Cuadro clínico de dolor: El paciente lleva meses de evolución de coxalgia izquierda. En el momento en el que se remite a la unidad del dolor está en tratamiento con AINEs y opioides (PCA morfina). Se consulta con el servicio de Traumatología que refiere que no se beneficiaría de una intervención quirúrgica para conseguir un alivio del dolor. Se consensua (traumatología y pediatría) rea-

lizar un tratamiento por radiofrecuencia térmica (RFT) sobre los nervios femoral, accesorio y obturador. Se informó a la familia del procedimiento y firmó el consentimiento informado. La técnica se realizó en el quirófano de dolor, con el paciente en decúbito supino y con sedación ligera para evitar movimientos de la extremidad durante la punción. La punción se efectuó con agujas de RF 18G, realizándose la localización de las estructuras nerviosas objetivo mediante control ecográfico directo. Posteriormente, se comprobó la correcta ubicación de estas mediante fluoroscopia. Tras ubicarse en la posición adecuada se realizó un tratamiento mediante RFT en empalizada 2 minutos a 85°C, infiltrándose posteriormente con L-bupivacaína 0,125 % y triamcinolona. Se realizó un seguimiento del paciente con una mejoría importante de la clínica dolorosa, siendo posible reducir la dosis de opiáceos quedando con tratamiento de paracetamol y tramadol. El paciente no presentó complicaciones derivadas de la técnica.

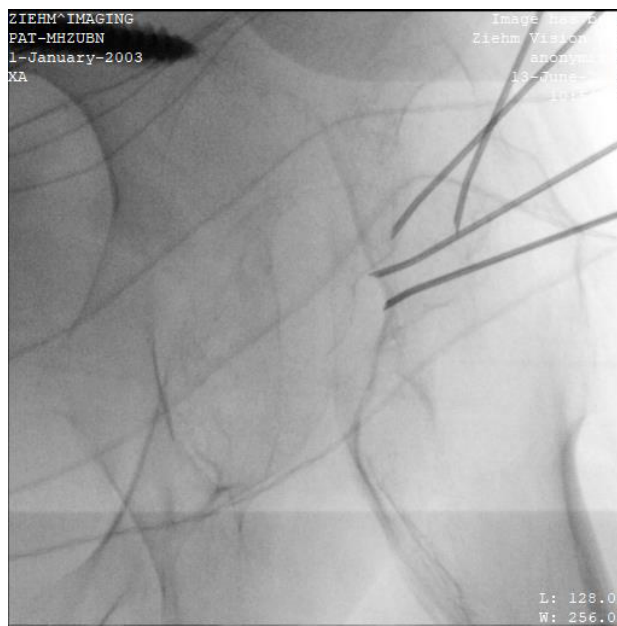
Conclusiones: La coxalgia con necesidad de terapia intervencionista en la unidad del dolor es un trastorno con una prevalencia reducida en pacientes jóvenes. En el caso de trastornos degenerativos refractarios al tratamiento médico convencional el empleo de terapias avanzadas puede suponer un incremento de la calidad de vida. En el caso que presentamos se realizó una RFT sobre las principales estructuras nerviosas que proporcionan la nocicepción de la articulación de la cadera consiguiendo una mejoría del dolor del paciente, así como una reducción del consumo de opiáceos que estaba realizando.

Bibliografía:

1. - Leggett LE, Soril LJ, Lorenzetti DL, Noseworthy T, Steadman R, Tiwana S, et al. Radiofrequency ablation for chronic low back pain: a systematic review of randomized controlled trials. *Pain Res Manag.* 2014;19:e146-53.
2. - Marshall T, Sriram N. Hip radiofrequency ablation (RFA): Femoral and obturator branches. En: *The pain procedure handbook: A milestones approach.* Cham: Springer International Publishing; 2023; Dec 31. pp. 215-9.
3. - Zhu X. Radiofrequency ablation of hip joint articular nerves. *Radiofrequency ablation techniques: A volume in the atlas of interventional techniques series.* 2023 Mar 13:60.



Adjunto 1.



Adjunto 2.

ID-129 SOCIODEMOGRAPHIC, CLINICAL, AND PSYCHOLOGICAL FACTORS ASSOCIATED WITH PRESCRIPTION OPIOID MISUSE IN PEOPLE WITH CHRONIC NON-CANCER PAIN

FACTORES SOCIODEMOGRÁFICOS, CLÍNICOS Y PSICOLÓGICOS ASOCIADOS AL CONSUMO ABUSIVO DE OPIÁCEOS DE PRESCRIPCIÓN EN PERSONAS CON DOLOR CRÓNICO NO ONCOLÓGICO

Carmen Ramírez-maestre¹, Rosa Esteve², Elena R. Serrano-ibáñez², Alicia E. López-Martínez², Mariano Fernández-baena³

¹Universidad de Málaga. ²Uma. ³Unidad de Dolor, Hospital Regional de Málaga

Temática: Tratamiento conservador – Psicología.

Palabras clave: Opioides de prescripción, dolor crónico no oncológico, variables psicológicas, sensibilidad a la ansiedad, aceptación del dolor.

Introducción: Los resultados de diversas investigaciones han señalado la relación entre diversos factores sociodemográficos, clínicos y psicológicos y el uso indebido de los opioides de prescripción en personas con dolor crónico no oncológico (DCNO). La fuerte interconexión entre estos factores dificulta la comprensión de la naturaleza precisa de su relación con el uso indebido de opioides recetados, principalmente porque las investigaciones a menudo examinan las variables de vulnerabilidad de forma aislada o considerando solo un subconjunto limitado simultáneamente.

Objetivos: Nuestro objetivo fue identificar los factores con la relación más sólida con el uso indebido de

opioides recetados (estudio 1) y realizar una validación cruzada de las asociaciones encontradas en una segunda muestra de personas con DCNO para seleccionar un número reducido de variables (estudio 2).

Material y método: El estudio 1 contó con 187 personas con DCNO y se aplicaron correlaciones biserial y análisis de chi-cuadrado a los datos recogidos. En el estudio 2 se efectuó una validación cruzada con 179 pacientes, aplicando una regresión logística binomial.

Resultados: Los resultados del estudio 1 mostraron que las variables significativamente asociadas con el uso indebido de opioides fueron la impulsividad, la sensibilidad a la ansiedad, la aceptación del dolor, la ansiedad, la depresión, la discapacidad social (tamaño del efecto medio), los síntomas de estrés postraumático y el catastrofismo ante el dolor (tamaño del efecto más bajo). Los antecedentes familiares de abuso de alcohol, los antecedentes familiares de abuso de drogas y la edad entre 16 y 45 años también mostraron una relación significativa con el mal uso de los opioides recetados. Los resultados del estudio 2 corroboraron la asociación de las variables encontradas en el estudio 1, excepto los antecedentes familiares de abuso de alcohol/drogas. La regresión logística binomial mostró que solo la sensibilidad a la ansiedad y la aceptación del dolor contribuyeron significativamente a la variación única en el uso indebido de opioides recetados.

Conclusiones: Estos resultados resaltan la importancia de evaluar la sensibilidad a la ansiedad y la aceptación del dolor en personas con DCNO elegibles para terapia con opioides, lo que ayudaría en su manejo terapéutico, evitando posibles efectos iatrogénicos de los opioides. La sensibilidad a la ansiedad y la aceptación del dolor podrían ser dos variables críticas en el uso indebido de opioides en personas con DCNO.

Bibliografía:

- Ramírez-Maestre C, López-Martínez AE, Esteve R. Predictive variables of prescription opioid misuse in patients with chronic noncancer pain. Development of a risk detection scale: A registered report protocol. *PLoS One*. 2021;16(5):e0251586. <https://doi.org/10.1371/journal.pone.0251586>.
- Ramírez-Maestre C, Reyes-Pérez A, Esteve R, López-Martínez AE, Bernardes S, Jensen MP. Opioid pain medication prescription for chronic pain in primary care centers: the roles of pain acceptance, pain intensity, depressive symptoms, pain catastrophizing, sex and age. *Int J Environ Res Public Health*. 2020;17(17): 6428. <http://doi.org/10.3390/ijerph17176428>.
- Esteve R, Barrado-Moreno V, Ramírez-Maestre C, Serrano-Ibáñez ER, de la Vega R, Ruiz-Párraga GT, et al. Psychological profiles and prescription opioid misuse, craving, and withdrawal in people with chronic pain. *Eur J Pain*. 2024. <https://doi.org/10.1002/ejp.2233>.

Financiación: This study is supported by grants from the Spanish Ministry of Science and Innovation (PID2019-106086RB-I00) and the Regional Government of Andalusia (HUM-566, PO7-SEJ-3067).

ID-130 ELABORACIÓN DE UNA VÍA CLÍNICA PARA EL MANEJO MULTIMODAL DEL DOLOR EN LA CIRUGÍA DE NUSS CON CRIOANALGESIA PERCUTÁNEA

SETTING UP A CLINICAL PATHWAY FOR MULTIMODAL PAIN MANAGEMENT IN NUSS SURGERY WITH PERCUTANEOUS CRYOANALGESIA

Raquel Torres Luna, María Mercedes Alonso Prieto, Tamara Domingo Pérez, María del Mar Melo Villalba, Noelia Blanco Díaz, Álvaro Torres del Estal, Francisco Reinoso Barbero

Hospital Universitario La Paz

Temática: Gestión.

Palabras clave: Crioanalgesia, vía clínica, dolor infantil, pectus.

Introducción: La aplicación de la crioanalgesia percutánea en las intervenciones de pectus excavatum mediante la técnica de Nuss, en pacientes pediátricos, ha demostrado una reducción significativa del dolor postoperatorio y de la estancia hospitalaria (1). Las vías clínicas proporcionan guías de actuación multidisciplinar sistematizada para aumentar la probabilidad de cumplimiento de los objetivos terapéuticos, favorecer la coordinación y mejorar la atención del paciente tras una intervención quirúrgica. Su finalidad es optimizar la seguridad, efectividad, eficiencia y cuidado centrado en el paciente y su familia (2).

Objetivos: Presentar el proyecto de elaboración de una vía clínica para el manejo del dolor en la cirugía de pectus excavatum, en aquellos pacientes pediátricos en los que se realiza crioanalgesia percutánea preoperatoria.

Material y método: Se describió, de forma multidisciplinar, el proceso de desarrollo de la vía clínica para protocolizar los cuidados a seguir durante el perioperatorio. Para la realización de la vía clínica se optó por la aplicación del modelo FOCUS-PDCA (Plan-Do-Check-Act), compuesto por 9 etapas. Se dividieron las intervenciones en 4 periodos: pre intervención quirúrgica (cuando se realiza la técnica de la crioanalgesia), intraoperatorio (cirugía de pectus excavatum mediante la técnica de Nuss), postoperatorio inmediato (las 4 primeras horas tras la intervención) y postoperatorio mediato (desde las 4 horas de la intervención hasta el alta del paciente). Se incluyó una evaluación de diversas variables que influyen en el dolor postoperatorio basándose en los programas ERAS (3) (estado psicológico, estado nutricional y rehabilitación), para dirigir las medidas farmacológicas y no farmacológicas protocolizadas. Se desarrolló una hoja de información al paciente, una evaluación mediante escalas del grado de dolor (Escala Visual Analógica), la imagen corporal (Escala de autoestima de Rosenberg), el estado nutricional (IMC), el estado psicológico (PROMIS Pediatric Item Bank v2.0 – Anxiety – Short Form 8ª) y un registro de los cuidados de enfermería en relación con las variables anteriores.

Resultados: Se espera que la aplicación de la vía clínica proporcione resultados favorables en relación con las variables anteriormente comentadas, implicadas en la mejoría global del paciente pediátrico.

Conclusiones: La vía clínica en la cirugía de pectus excavatum combinada con la técnica de crioanalgesia percutánea, se propone como una herramienta para proporcionar las directrices del trabajo multidisciplinar y favorecer la recogida de datos de variables implicadas en el manejo multimodal del dolor. Se espera conseguir, con su implantación, una mejoría de la calidad asistencial, del control del dolor y de la satisfacción de los pacientes.

Bibliografía:

1. Velayos M, Alonso M, Estefanía K, Jesus Muñoz A, Torres R, Hernández F, et al. Ultrasound-guided percutaneous cryoanalgesia for pectus excavatum: When should it be applied? *Eur J Pediatr Surg.* 2023;33(1):61-7. DOI: 10.1055/s-0042-1757361.
2. Chávez Barrientos P, Menajovsky Haas C, Arriaga Beyzaga L. Implementación de vías clínicas multidisciplinarias en una institución de salud de alta complejidad. *Revista Médica de Chile.* 2020;148(9):1331-8.
3. Yu P, Wang G, Zhang C, Liu H, Wang Y, Yu Z, et al. Clinical application of enhanced recovery after surgery (ERAS) in pectus excavatum patients following Nuss procedure. *J Thorac Dis.* 2020;12(6):3035-42. DOI: 10.21037/jtd-20-1516.

ID-132 BOMBA DE INFUSIÓN INTRATECAL DE FÁRMACOS EN PACIENTE CON PLEXOPATÍA BRAQUIAL TRAS VACUNA DE COVID-19

INTRATHECAL DRUG INFUSION PUMP IN A PATIENT WITH BRACHIAL PLEXOPATHY AFTER COVID-19 VACCINATION

Marta Crespo González, José Valverde Fuentes, María García Canales, María Luz Padilla del Rey, Nuria Domínguez Serrano, Miguel Sánchez Nicolás, Alejandro Alcázar Urrea

Complejo Hospitalario Universitario de Cartagena

Temática: Tratamiento intervencionista – Infusión intratecal.

Palabras clave: Infusión, intratecal, plexopatía, COVID-19, ziconotida.

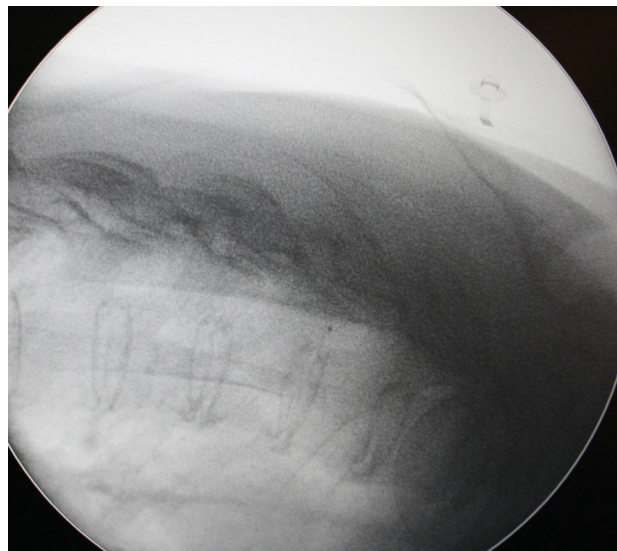Introducción: El implante de bomba de infusión intratecal es ampliamente utilizado para dolor crónico refractario, especialmente en pacientes oncológicos. Sin embargo su uso en dolor secundario a plexopatías postvacunales es poco conocido. La ziconotida es un agente analgésico no opioide que actúa uniéndose reversiblemente a los canales de calcio.

Motivo de consulta: Mujer de 66 años que consulta por dolor crónico en miembro superior izquierdo.

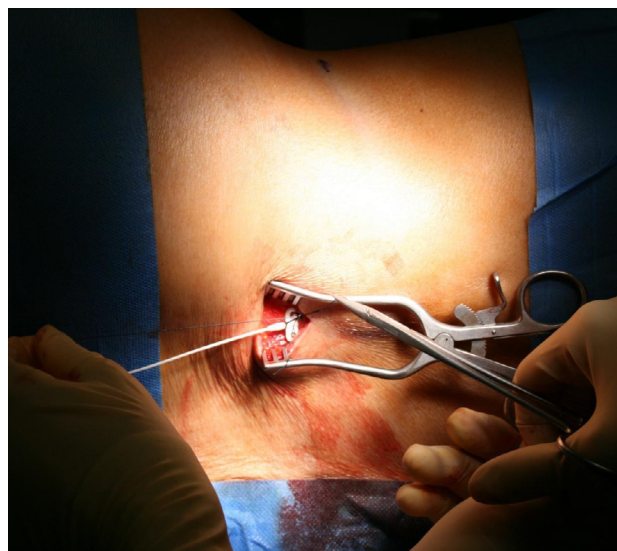
Antecedentes personales: Hipertensión arterial. Intervenido de hemicolectomía derecha por neoplasia

de colon en 2018 con progresión de su enfermedad a nivel ganglionar, pulmonar y abdominal, habiendo recibido radioterapia y posteriormente quimioterapia.

Cuadro clínico de dolor: La paciente recibe la vacuna contra el SARS-CoV-2 en diciembre de 2022, tras lo cual comienza con dolor, pérdida de fuerza y posteriormente atrofia de brazo izquierdo, por lo que acude al servicio de Rehabilitación, quien nos la remite. Presenta dolor descrito como eléctrico y entumecimiento de los primeros dedos. NRS máxima 8/10. El calor local parece aliviar el dolor. Abducción pasiva y activa limitadas, rotaciones dolorosas. Atrofia del deltoides, fuerza de deltoides y bíceps disminuidas. Una electromiografía objetivó una plexopatía braquial izquierda, que afectaba al tronco superior en un grado severo, en estadio crónico. Posteriormente una RMN



Adjunto 1.



Adjunto 2.

mostraba una plexitis braquial izquierda con afectación de la región de troncos y divisiones, sin efectos de masa asociados que sospecharan etiología tumoral. Con lo anteriormente expuesto, se diagnosticó de plexopatía braquial izquierda postvacunal. En primera consulta se pautó amitriptilina y gabapentina y se realizó un bloqueo del plexo braquial izquierdo ecoguiado con 20 ml de levobupivacaína al 0,125 % y triamcinolona 40 mg, previa sesión de fisioterapia, siendo efectivo durante 12 horas. En una segunda visita se realizó radiofrecuencia pulsada e infiltración del tronco superior del plexo braquial izquierdo, que fue efectiva durante 48 horas. En una tercera visita y tras acordar con la paciente, se implantó una bomba de infusión intratecal (punta de catéter a nivel C6) con una dosis diaria inicial de ziconotida de 0,3 µg y hasta 6 bolos diarios de 0,05 µg, con adecuada adaptación por parte de la paciente y un alivio del dolor de un 70 %.

Conclusiones: La plexopatía postvacunal es una entidad descrita tras vacunas como la de la rabia o la de la Hepatitis B, pero poco conocida en la reciente vacuna para el SARS-CoV-2. El uso de bomba de infusión intratecal para esta complicación está poco extendido. La ziconotida intratecal es una alternativa a tener en cuenta en el manejo del dolor neuropático de estos pacientes.

Bibliografía:

1. -Arce Gálvez L, Cantor González JF, Rodríguez Vélez LM. ParsonageTurner posterior a vacunación antirrábica por mordedura de murciélago: comunicación de un caso. *Rev. Soc. Esp. Dolor.* 2021;28(1):57-61.
2. -Deer TR, Pope JE, Hanes MC, McDowell GC. Intrathecal therapy for chronic pain: A review of morphine and ziconotide as firstline options. *Pain Med.* 2019;20(4):784-98.
3. -Arce L, Benavides A, Mancera J. Dolor y rehabilitación en síndrome de Parsonage-Tuner por SARS-CoV-2: a propósito de un caso. *Rev. Soc. Esp. Dolor.* 2022;29(2):119-23.

Financiación: Ausencia de financiación.

ID-133 IMPACTO ÓMICO SOBRE EL DOLOR CRÓNICO EN PACIENTES CON SÍNDROME DE EHLERS-DANLOS DE TIPO HIPERMÓVIL (HEDS): HACIA UNA FARMACOLOGÍA PERSONALIZADA

OMICS IMPACT ON CHRONIC PAIN IN PATIENTS WITH HYPERMOBILE EHLERS-DANLOS SYNDROME (HEDS): TOWARDS PERSONALIZED PHARMACOLOGY

Karem Paola Rincón García¹, Javier Muriel Serrano², Ana María Peiró Peiró¹, César Margarit Ferri³, Rosario Sánchez Martínez⁴, Mónica Escorial García¹

¹Servicio de Farmacología clínica - Hospital General Universitario de Alicante Dr. Balmis. ²Servicio de Farmacología clínica- Hospital General Universitario de Alicante Dr. Balmis. ³Unidad del Dolor - Hospital General Universitario de Alicante Dr. Balmis.

⁴Unidad de Enfermedades Raras - Hospital General Universitario de Alicante Dr. Balmis

Temática: Medicina clínica – Dolor músculo-esquelético.

Palabras clave: Síndrome de Ehlers-Danlos, hipermovilidad, dolor crónico, farmacogenética.

Introducción: El dolor crónico es uno de los principales síntomas que limitan y reducen la calidad de vida en personas con Síndrome de Ehlers-Danlos de tipo hiper móvil (hEDS). Actualmente, aún se desconocen las causas genéticas que expliquen esta patología, así como su escasa respuesta a los analgésicos convencionales.

Objetivos: Determinar las características clínicas y ómicas de los pacientes con hEDS asociadas con la presencia de dolor crónico y su respuesta a los tratamientos analgésicos disponibles en la actualidad.

Material y método: Se ha diseñado un estudio observacional transversal que incluirá 100 pacientes con hEDS atendidos en la Unidad de Enfermedades de Baja Prevalencia (UEBP) del Hospital General Dr. Balmis de Alicante, durante un periodo de dos años. Los/as participantes que hayan sido derivados a una consulta en la Unidad del Dolor (UDO), por rutina clínica, serán evaluados a través de escalas y cuestionarios validados para la recogida de variables sociodemográficas, clínicas y farmacológicas. Se tomarán muestras biológicas de los pacientes para analizar biomarcadores farmacogenéticos y epigenéticos involucrados con la respuesta analgésica (genes OPRM1, COMT y CYP2D6), además de rastrear variables genéticas de posible interés detectadas a través de pruebas de exoma clínico.

Resultados: De forma preliminar, entre 54 pacientes con hEDS atendidos en la UEBP (89 % mujeres, 37 ± 13 años de edad), el 43 % presenta dolor crónico, requiriendo tratamiento analgésico el 40 % y seguimiento clínico activo en la UDO el 24 %. En relación al análisis genotípico de 19 pacientes con hEDS, se evidenció para el polimorfismo A118G del gen OPRM1 un total de 13 (68 %) pacientes homocigotos wild-type AA y 6 (32 %) portadores de la variante G (AG o GG). En el caso del polimorfismo G472A del gen COMT, 12 (63 %) pacientes fueron AA/GG, mientras 7 (36 %) fueron heterocigotos (AG). Por el momento, no se observaron diferencias entre la proporción de sujetos que toman analgésicos entre genotipos OPRM1 (AA = 46 % vs. AG/GG = 33 %, p = 1.000) ni COMT (AA/GG = 58 % vs. AG = 14 %, p = 0,147).

Conclusiones: El dolor crónico en pacientes con patologías raras como el hEDS es un síntoma limitante que presenta una alta prevalencia en esta población con un alto requerimiento de seguimiento especializado y tratamiento analgésico. Se espera poder identificar variables individuales que identifiquen vulnerabilidad a presentar dolor y tener una mejor respuesta analgésica, para generar modelos de predicción de respuesta y permitan la individualización del tratamiento.

Bibliografía:

1. Syx D, De Wandele I, Rombaut L, Malfait F. Hypermobility, the Ehlers-Danlos syndromes and chronic pain. *Clin Exp Rheumatol.* 2017;35 Suppl 107(5):116-22.
2. Scheper MC, de Vries JE, Verbunt J, Engelbert RH. Chronic pain in hypermobility syndrome and Ehlers-Danlos syndrome (hypermobility type): it is a challenge. *J Pain Res.* 2015;8:591-601. DOI: 10.2147/JPR.S64251.

3. Orts-Jorquera B, Muriel-Serrano J, Peiro-Peiro AM. Farmacogenética y respuesta analgésica: hacia una medicina personalizada con análisis de las diferencias por sexo. *Rev. Soc. Esp. Dolor.* 2023;30(2):115-24. <https://dx.doi.org/10.20986/resed.2023.4042/2022>.



Kim H. Kim, Javier Muria, Mihai Zaveloff, Oliver Margalit, Ronald Shiner, Ana Peiro.

TÍTULO
Impacto ómico sobre el dolor crónico en pacientes con Síndrome de Ehlers-Danlos de tipo Hiperóvil (HEDS) hacia una farmacología personalizada.

INTRODUCCIÓN
El dolor crónico es uno de los principales síntomas que limitan y reducen la calidad de vida en personas con Síndrome de Ehlers-Danlos de tipo Hiperóvil (HEDS). Actualmente, aún se desconocen las causas genéticas que expliquen esta patología, así como su escasa respuesta a los analgésicos convencionales.

OBJETIVOS
Determinar las características clínicas y ómicas de los pacientes con HEDS asociados con la presencia de dolor crónico y su respuesta a los tratamientos analgésicos disponibles en la actualidad.

MATERIAL Y MÉTODOS
Se ha diseñado un estudio observacional transversal que incluyó 200 pacientes con HEDS atendidos en la Unidad de Enfermedades de la Familia (UEBF) del Hospital General Dr. Balboa de Alicante, durante un periodo de dos años. Los/as participantes que hayan sido derivados a una consulta en la Unidad del Dolor (UD) por motivo clínico, serán evaluados a través de encuestas y cuestionarios validados para la recogida de variables sociodemográficas, clínicas y farmacológicas. Se tomarán muestras biológicas de los pacientes para analizar biomarcadores farmacogenéticos y epigenéticos involucrados con la respuesta analgésica (genes OPRM1, COMT y CYP2D6), además de estudiar variables genéticas de posible interés detectadas a través de pruebas de exoma clínico.

RESULTADOS
De forma preliminar, entre 54 pacientes con HEDS atendidos en la UEBF (89% mujeres, 37 ± 13 años de edad), el 43% presenta dolor crónico, requiriendo tratamiento analgésico el 40% y seguimiento clínico activo en la UDO el 24%.

En relación a análisis genético de 29 pacientes con HEDS, se evidenció para el polimorfismo A118G del gen OPRM1 un total de 13 (98%) pacientes homocigotos wild-type AA y 6 (32%) portadores de la variante G (AG o GG). En el caso del polimorfismo G472A del gen COMT, 12 (62%) pacientes fueron AA/GG, mientras 7 (30%) fueron heterocigotos (AG). Por el momento, no se observaron diferencias entre la proporción de sujetos que toman analgésicos entre genotipos: OPRM1 (AA=40% vs. AG/GG=33%, p=1.000) ni COMT (AA/GG=38% vs. AG=34%, p=0.347).

CONCLUSIONES
El dolor crónico en pacientes con patologías raras como el HEDS es un síntoma limitante que presenta una alta prevalencia en esta población con un alto requerimiento de seguimiento especializado y tratamiento analgésico. Se espera poder identificar rasgos individuales que identifiquen vulnerabilidad a presentar dolor y tener una mejor respuesta analgésica, para generar modelos de predicción de respuesta y permitir la individualización del tratamiento.

ID-134 TRATAMIENTO TÓPICO CON MENTOL AL 5 % EN NEURALGIA POSTHERPÉTICA

TOPICAL 5 % MENTHOL TREATMENT IN POSTHERPETIC NEURALGIA

Teresa Brid Castañón¹, Carmen Rosado María², Ivan Maray Mateos², Sara González-Rodríguez³, María Llorian-salvador⁴, Tania Iglesias-cabo⁵, Ana Baamonde⁶

¹Unidad del Dolor. Servicio de Anestesiología y Reanimación. Hospital Universitario Central de Asturias. ²Servicio de Farmacia. Hospital Universitario Central de Asturias. ³Laboratorio de Farmacología, Facultad de Medicina, Instituto Universitario de Oncología del Principado de Asturias (IUOPA). Universidad de Oviedo. ⁴Vall d'Hebron Institut de Recerca. ⁵Unidad de Consultoría Estadística, Servicios Científico-Técnicos, Universidad de Oviedo. ⁶Laboratorio de Farmacología, Facultad de Medicina, Instituto Universitario de Oncología del Principado de Asturias (IUOPA). Universidad de Oviedo

Temática: Tratamiento conservador – Farmacológico.

Palabras clave: Neuropático, tópico, mentol.

Introducción: El isómero activo del mentol, L-mentol, produce sus efectos analgésicos por activar los receptores de potencial transitorio de melastatina de tipo 8 (TRPM8) (Chen et al, 2022). La eficacia clínica analgésica del mentol en dolor neuropático periférico apenas se ha estudiado y, en el caso de la neuralgia postherpética, solo existe la descripción de un caso clínico (Davies et al, 2002; Li et al, 2022).

Objetivos: Evaluar en ratones con dolor neuropático y en pacientes con neuralgia postherpética la eficacia de una crema de mentol al 5 %, previamente empleada en un caso de dolor neuropático postradioterapia (Brid et al, 2015).

Material y método: Se ha realizado un estudio inicial en ratones con ligadura del nervio ciático (4 días antes) como modelo de dolor neuropático. Se les aplicó la crema de mentol o una crema conteniendo esencia de rosas en la pata correspondiente al nervio lesionado y se midieron las latencias de retirada en la prueba de la placa caliente unilateral (Menéndez et al, 2002). Posteriormente, se realizó un estudio clínico ciego y cruzado de 20 pacientes con neuralgia postherpética refractaria al tratamiento habitual. Se evaluó el dolor mediante cuestionarios y exploración objetiva (umbral al tacto, umbral de dolor a la presión mecánica, presencia de alodinia dinámica y de wind-up) tras la aplicación en la zona dolorida de la crema de mentol o esencia de rosas (placebo) durante 1 semana (3 veces/día), dejando un periodo de lavado de 1 semana entre las cremas.

Resultados: La aplicación de la crema producía un efecto antihiperalgésico de corta duración en los ratones, que era inhibido al administrar el antagonista de los TRPM8, AMTB (0,01-1 µg, intraplantar). El estudio clínico mostró que el 55 % de los pacientes fueron "Respondedores" al tratamiento con mentol por manifestar una disminución del dolor ≥ al 30 %. El 30 % de los pacientes también fue "Respondedor" con la crema de esencia de rosas, indicando la importancia del efecto placebo. El tratamiento con mentol no modificó las características subjetivas del dolor ni las medidas objetivas. Al finalizar, el 60 % de los pacientes decidió continuar con crema de mentol, demostrándose en este grupo una valoración del dolor significativamente menor tras el tratamiento con mentol.

Conclusiones: Un subgrupo de pacientes obtiene analgesia tras el tratamiento con mentol, aunque no se han encontrado características comunes que permitan predecirla. Dado que solo aparecen efectos adversos muy leves y transitorios, podría valorarse como tratamiento añadido a la terapia analgésica habitual en la neuralgia postherpética.

Bibliografía:

- Brid T, Miranda G, Lozano B, Baamonde A. Topical L-menthol for postradiotherapy neuropathic pain: A case report. *J Pain Symptom Manage.* 2015;50(3):e2-4.
- Chen X, Xu L, Zhang H, Wen H, Yang F. Differential Activation of TRPM8 by the Stereoisomers of Menthol. *Front Pharmacol.* 2022;13:898670.
- Davies SJ, Harding LM, Baranowski AP. A novel treatment of postherpetic neuralgia using peppermint oil. *Clin J Pain.* 2002;18(3):200-2.
- Li Z, Zhang H, Wang Y, Li Y, Li Q, Zhang L. The distinctive role of menthol in pain and analgesia: Mechanisms, practices, and advances. *Front Mol Neurosci.* 2022;15:1006908.

- Menéndez L, Lastra A, Hidalgo A, Baamonde A. Unilateral hot plate test: a simple and sensitive method for detecting central and peripheral hyperalgesia in mice. *J Neurosci Methods*. 2002;113(1):91-7.

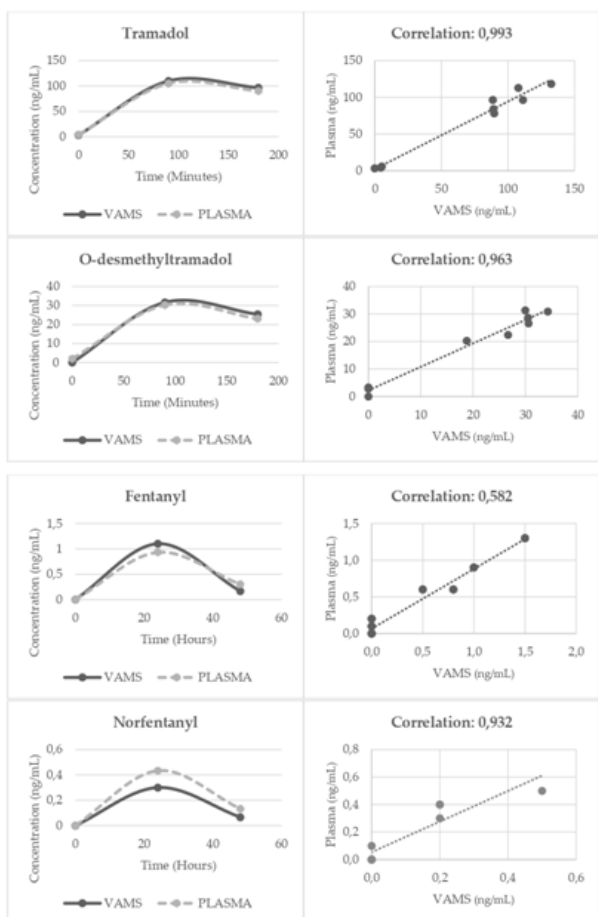
Financiación: Trabajo subvencionado por el Ministerio de Sanidad, Instituto de Salud Carlos III [PI22/00559]. El IUOPA está subvencionado por Fundación Cajastur (Asturias). T.B., S.G.R. y A.B. pertenecen al Instituto de Investigación Sanitaria del Principado de Asturias (ISPA).

ID-135 VALIDACIÓN DE UNA TÉCNICA INNOVADORA POR MICROSAMPLING PARA EL ANÁLISIS FARMACOCINÉTICO DE MEDICAMENTOS ANALGÉSICOS OPIOIDES (PKDITOS)

VALIDATING AN INNOVATIVE MICROSAMPLING TECHNIQUE FOR THE PHARMACOKINETIC ANALYSIS OF OPIOID ANALGESIC MEDICATIONS (PKDITOS)

Isidro Aguado Sempere
HGUBB

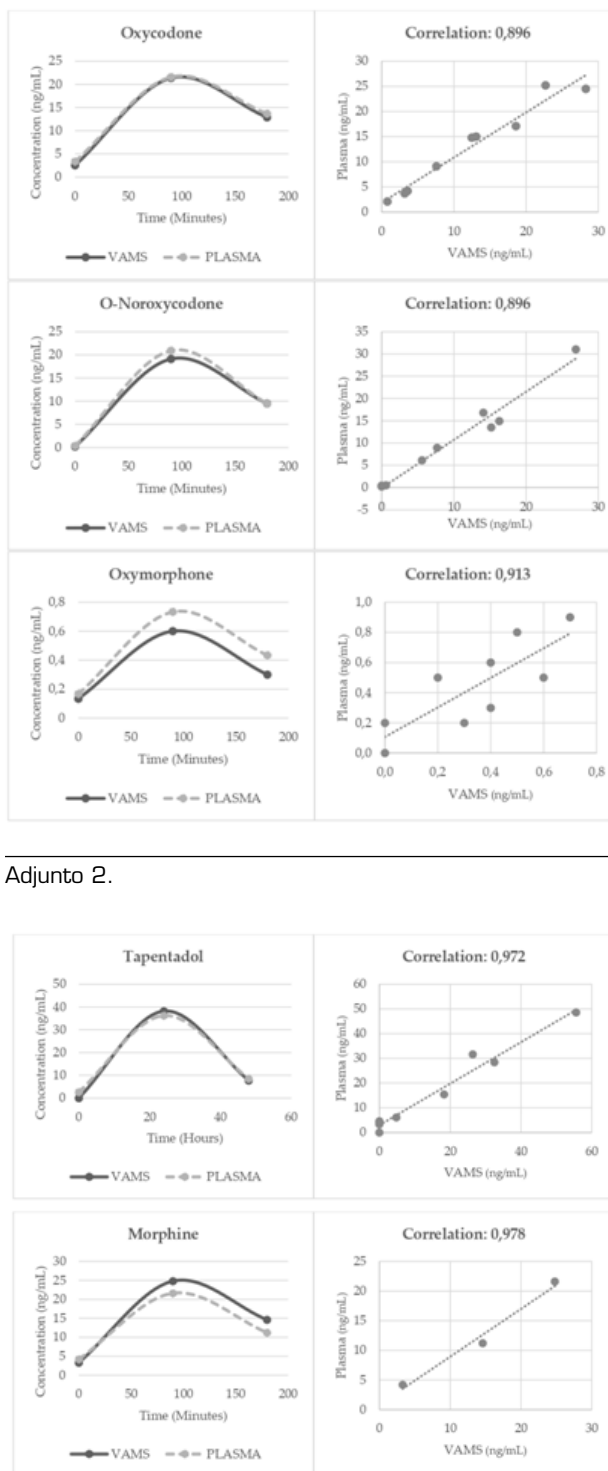
PK results



Adjunto 1.

Temática: Medicina clínica – Dolor músculo-esquelético.

Palabras clave: Microsampling, farmacocinética, opioides, VAMS.



Adjunto 2.

Adjunto 3.

	Regression Equation	Correlation	R Square	Standard Error	F-Value	Probability (F-Value)
Tramadol	$y = -0,119 + 0,943x$	0,993	0,99	5,69	1,110	3,33E-16
O-desmethyltramadol	$y = 2,101 + 0,838x$	0,963	0,93	3,13	207	1,43E-10
Fentanyl	$y = 0,810 + 0,671x$	0,582	0,34	2,27	8,2	1,10E-02
Norfentanyl	$y = 0,206 + 1,2093x$	0,932	0,87	0,65	106	1,82E-08
Oxycodone	$y = -0,058 + 0,940x$	0,896	0,80	3,65	65	4,90E-07
Noroxycodone	$y = 1,183 + 0,938x$	0,870	0,76	3,95	50	0,000
Oxymorphone	$y = 0,254 + 1,143x$	0,913	0,83	1,29	80	1,23E-07
Tapentadol	$y = 1,826 + 0,852x$	0,972	0,95	3,14	278	1,55E-11
Morphine	$y = -0,885 + 0,885x$	0,978	0,96	1,70	89	1,00E-03

Adjunto 4.

Introducción: Las diferencias farmacocinéticas (PK) son la base principal para la selección y administración racional de opioides en la práctica anestésica. Sin embargo, existen múltiples impedimentos para realizar técnicas convencionales de toma de muestras de sangre para el análisis farmacocinético, aunque eficaces. En las últimas décadas, se han desarrollado varios técnicas mínimamente invasivas para la recogida de muestras diminutas (< 100 µL) como el microsampling de absorción volumétrica (Volumetric Absorptive Microsampling, VAMS)

Objetivos: Validar el microsampling VAMS (comparándola con la técnica de extracción de sangre tradicional) como técnica para determinar la PK de algunos de los opioides más utilizados en la terapia del dolor (tramadol, tapentadol, oxycodona, morfina y fentanilo).

Material y método: Se diseñó un estudio de validación haciendo un prescreening de 48 pacientes derivados de Aten. Primaria a la Unidad del Dolor con dosis estables (≥ 3 meses) de opioides. Las muestras (plasma vs VAMS, basal, 90 y 180 min- salvo fentanilo: basal, 24 y 48 h) se obtuvieron en la Unidad de EC – Alicante y fueron analizadas en el Laboratorio de Análisis Fármaco-Toxicológico (PTA Lab) de la Universidad de Bolonia (Italia). Se realizó un análisis preliminar incluyendo análisis metabólico sangre /VAMS. Se recopilaron variables demográficas, clínicas y farmacológicas. El estudio fue aprobado por el CEIm HGUDrB-Alicante.

Resultados: Se incluyeron 13 sujetos con una edad media de 62 ± 12 años, dolor moderado 62 ± 24 mm, calidad de vida 48 ± 17 , utilidad 0,25 puntos. Dosis media de opioides (DEM). Se obtuvo una correlación alta entre los resultados plasma vs VAMS para cada uno de los opioides estudiados: tramadol (0,993; R2 0,99; O-desmetiltramadol = 0,963; R2 0,93), oxycodona (0,896; R2 0,80; oximorfona 0,913; R2 0,83), tapentadol (0,972; R2 0,95), morfina (0,993; R2 0,99). En el caso del fentanilo, este no mostró una alta correlación (0,583; R2 0,34), sin embargo, sí se obtuvo para su metabolito norfentanil (0,932; R2 0,87).

Conclusiones: La validación de este método por microsampling abre las puertas a su transferencia clínica para su uso en fármacos de otras áreas médicas.

Bibliografía:

1. Ghiculescu RA. Therapeutic drug monitoring: which drugs, why, when and how to do it. Australian Prescriber. 2008;31:42-4.
2. Guerra Valero YC, Wallis SC, Lipman J, Stove C, Roberts JA, Parker SL. Clinical application of microsampling versus conventional sampling techniques in the quantitative bioanalysis of antibiotics: a systematic review. Bioanalysis. 2018;10(6):407-23.
3. Dwivedi J, Namdev KK, Chilkoti DC, Verma S, Sharma S. An improved LC-ESI-MS/MS method to quantify pregabalin in human plasma and dry plasma spot for therapeutic monitoring and pharmacokinetic applications. Therapeutic Drug Monitoring. 2018;40(5):610-9.

Financiación: Este estudio ha sido financiado por la Convocatoria pública Ayuda a Proyectos de Investigación Clínica Independientes de la AES 2017-2020 (ISCIII), cofinanciado por la Unión Europea, fondos FEDER, "Una manera de hacer Europa". Proyecto: "Sesgos de género en la medicina del dolor: de las ómicas a la atención sanitaria". IP: Dra. Ana M. Peiró (código AES ICI20/00146).

ID-137 VALORACIÓN DE LA EFICACIA DE LA EPIDUROSCOPIA EN PACIENTES CON DOLOR LUMBAR CRÓNICO

ASSESSMENT OF EPIDUROSCOPY EFFICACY IN PATIENTS WITH CHRONIC LOW BACK PAIN

Teresa Sagredo Sánchez, María del Mar Rueda Navarro, Julia Nieto Elizalde, Francisco de la Gala, Fernando Higuero Cantonero, Ángel Alonso García, Santiago García Hernández

Hospital General Universitario Gregorio Marañón

Temática: Tratamiento intervencionista – Infusión intratecal.

Palabras clave: Epiduroscopia, síndrome de dolor espinal persistente, dolor lumbar crónico.

Introducción: La epiduroscopia es un procedimiento mínimamente invasivo que permite la visualización del espacio epidural mediante un endoscopio flexible, con fines diagnósticos y terapéuticos en pacientes con dolor lumbar crónico resistente a otras terapias. El síndrome de dolor espinal persistente tipo 2 (PSPS-2), definido como la aparición o persistencia del dolor lumbar tras una intervención quirúrgica de la columna, de origen desconocido, afecta hasta un 10-40 % de los pacientes operados.

Objetivos: Evaluar la eficacia de la epiduroscopia en PSPS-2 y valorar la satisfacción general tras recibirla, una vez demostrada la ineficacia de terapias previas.

Material y método: Se incluyeron en el estudio 6 pacientes adultos a los que se les realizó epiduroscopia entre septiembre de 2022 y febrero de 2024 en un hospital público de tercer nivel. En todos los pacientes se obtuvo el consentimiento informado y se realizó la anamnesis y recogida de datos como es habitual en nuestras consultas. El análisis estadístico descriptivo ha realizado con IBM SPSS V21.0. Para valorar la incapacidad ocasionada por el dolor se utilizó el índice Oswestry, que se repitió en consultas sucesivas tras la epiduroscopia: día 0, +15, +30, +90 y +180, la escala numérica del dolor (NRS) y la satisfacción percibida.

Resultados: Se incluyeron 6 pacientes tratados mediante epiduroscopia, 4 varones (66,7 %) y 2 mujeres (33,3 %), con edades > 50 años en el 83,3 % de los pacientes, presentando sobrepeso (IMC > 25) el 50 %. El total de la muestra había sido intervenida quirúrgicamente desarrollando PSPS-2, constando cirugía de artrodesis lumbar en el 100 %. El dolor presentaba características neuropáticas exclusivamente en un 33,3 % y de manera combinada con rasgos de mecanicidad en otro 66,6 %. A pesar del tratamiento médico previo recibido, el NRS basal era ≥ 7 en todo el conjunto. Durante la epiduroscopia, se encontró hiperemia en el 100 % de los pacientes, así como fibrosis, en un 33,3 % en los grados II, III y IV respectivamente. En cuanto al índice Oswestry, la mediana inicial fue de 36 %, disminuyendo hasta 28 % a los 15 días. Todos los pacientes estuvieron satisfechos con la terapia, objetivándose una disminución progresiva del NRS, desde 8 de mediana basal, a 6 a los 15 días, manteniéndose estable (5,75) a los 180 días del tratamiento.

Conclusiones: La epiduroscopia obtiene altas tasas de satisfacción en los pacientes con PSP-2. Aunque la eficacia máxima se observa a corto plazo, la tasa de discapacidad y la escala de dolor mantienen valores bajos a lo largo de las visitas consecutivas.

Bibliografía:

- Bordoni B, Marelli F. Failed back surgery syndrome: review and new hypotheses, *Journal of Pain Research*. 2016;17-22. DOI: 10.2147/JPR.S96754.
- Nieto Iglesias C, Andrés Nieto I. Epiduroscopia (interventional endoscopy spinal surgery). Procedimiento endoscópico quirúrgico espinal. *Rev. Soc. Esp. Dolor*. 2014;21(5):281-93.

Financiación: Ninguna.

ID-138 EFICACIA DE UN PROGRAMA DE EDUCACIÓN EN NEUROCIENCIAS DE DOLOR EN EL CATASTROFISMO Y LA KINESIOFOBIA EN EL DOLOR DE HOMBRO: ESTUDIO PILOTO

EFFICACY OF A PAIN NEUROSCIENCE EDUCATION PROGRAM ON KINESIOPHOBIA AND CATASTROPHIZING IN SHOULDER PAIN: A PILOT STUDY

José Ángel Delgado Gil¹, Eva Prado Robles²

¹AP León-SACYL. ²Caule

Temática: Tratamiento conservador – Fisioterapia.

Palabras clave: Pain neuroscience education, shoulder pain, kinesiophobia, catastrophism.

Introducción: El dolor de hombro es el tercer trastorno musculoesquelético más frecuente, con una incidencia de 0,9-2,5 % y una prevalencia de 6,9-26 % en la población general. Los enfoques terapéuticos actuales basados en educación de neurociencias del dolor han demostrado beneficios en la reducción de falsas creencias y miedos relacionados con el dolor, disminuyendo el catastrofismo y la kinesiophobia

Objetivos: El objetivo de este estudio es comparar la eficacia de un programa terapéutico combinado de terapia manual (TM), ejercicio terapéutico (ET) y educación en neurociencias del dolor (ENC) frente al tratamiento de fisioterapia de TM y ET

Material y método: La muestra a estudio ha consistido en 30 pacientes de 38 a 69 años de edad, con dolor de hombro de entre 3 a 36 meses de duración. El catastrofismo se midió utilizando la escala de catastrofismo/dolor. La kinesiophobia se midió mediante la versión española de la Escala de Kinesiophobia de Tampa (TSK-11). Los pacientes del grupo experimental (GE) recibieron un programa de tratamiento de cuatro semanas de duración, dos sesiones por semana. El programa consistió en cuatro sesiones de ENC de una hora de duración, una vez a la semana, grupal (cinco participantes por grupo), cuatro sesiones de TM de 30 minutos de duración, una vez a la semana, y un programa de ET de hombro de 20 minutos de duración domiciliario. Se realizaron mediciones al inicio del tratamiento y a las cinco semanas. El grupo control (GC) recibió el mismo tratamiento de TM y ET, pero sin las sesiones de ENC. El análisis estadístico se llevó a cabo con el programa SPSS. Para comparar los cambios dentro de los grupos y entre los grupos se aplicó la prueba de Wilcoxon para muestras relacionadas y la U de Mann-Witney para muestras independientes respectivamente. Se consideró valores de $p < 0,05$ estadísticamente significativo. Se calculó el tamaño del efecto con el coeficiente d de Cohen. Un tamaño del efecto $> 0,8$ se consideró alto, sobre 0,5 moderado y $< 0,2$ pequeño.

Resultados: Tanto en el catastrofismo como en la kinesiophobia se encontraron diferencias intergrupo ($p < 0,05$) a favor del GE, con tamaños del efecto alto

Conclusiones: La inclusión de un programa de ENC

en una intervención de fisioterapia de TM y ET podría ser más eficaz en la reducción del catastrofismo y la kinesiofobia en comparación con la realización de un tratamiento de fisioterapia de TM y ET.

Bibliografía:

1. Kim H, Lee S. The efficacy of pain neuroscience education on active rehabilitation following arthroscopic rotator cuff repair: A CONSORT-compliant prospective randomized single-blind controlled trial. *Brain Sci.* 2022;12(6):764. Disponible en: <http://dx.doi.org/10.3390/brainsci12060764>.
2. Lewis J. Rotator cuff related shoulder pain: Assessment, management and uncertainties. *Man Ther.* 2016;23:57-68. Disponible en: <http://dx.doi.org/10.1016/j.math.2016.03.009>.
3. Louw A, Zimney K, Puentedura EJ, Diener I. The efficacy of pain neuroscience education on musculoskeletal pain: A systematic review of the literature. *Physiother Theory Pract.* 2016;32(5):332-55. Disponible en: <http://dx.doi.org/10.1080/09593985.2016.1194646>.

Financiación: Estudio financiado con las Becas de Innovación e Investigación "Miguel Angel Galán", del Colegio Profesional de Fisioterapeutas de Castilla y León (CPFCL).

ID-139 ANÁLISIS MULTIDIMENSIONAL DE VARIABLES FUNCIONALES Y ANTROPOMÉTRICAS CON POTENCIAL RELEVANCIA EN EL DOLOR CRÓNICO

MULTIDIMENSIONAL ANALYSIS OF FUNCTIONAL AND ANTHROPOMETRIC VARIABLES POTENTIALLY RELEVANT IN CHRONIC PAIN

Antoni Oliver Pérez¹, Alicia Baltasar Bague², Ernest Esteve Caupena³, Enrique Verdú Navarro², Pere Boadas Vaello²

¹Escola Universitària de. ²Universitat de Girona.

³Escola Universitària de la Salut i l'Esport (EUSES)

Temática: Ciencias básicas.

Palabras clave: DMQ, dolor, redes neurales artificiales.

Introducción: Los subtipos de dolor crónico constituyen las principales fuentes de sufrimiento y discapacidad en la población. Actualmente, los enfoques de diagnóstico se fundamentan mayormente en criterios que podrían no distinguir de manera efectiva entre los diferentes subtipos de dolor crónico, lo que subraya la necesidad de nuevas estrategias diagnósticas. Dado que el dolor crónico es una condición compleja que implica la actividad metabólica de diversos tejidos y sistemas, los análisis multidimensionales de datos funcionales y antropométricos podrían contribuir al desarrollo de herramientas adecuadas de apoyo a la decisión clínica.

Objetivos: El propósito de este estudio piloto fue investigar si las evaluaciones funcionales y antropométricas pueden ofrecer información pertinente para la creación de herramientas de clasificación para identi-

ficar subtipos de dolor crónico, con un enfoque específico en el dolor crónico musculoesquelético (DMQ).

Material y método: El estudio piloto incluyó a cinco adultos con DMQ, y cinco adultos controles. Se sometieron a evaluaciones antropométricas ISAK y de sensibilidad mecánica, y completaron cuestionarios sobre actividad física, síntomas y calidad de vida. Se emplearon la prueba de Mann-Whitney U, correlaciones de Pearson, análisis de componentes principales y redes neuronales artificiales, para el análisis estadístico de los datos.

Resultados: Se identificaron disparidades significativas en las variables y evaluaciones de la exploración física, indicando que el grupo con DMQ presentaba niveles más altos de actividad física pero una peor calidad de vida, mayor sintomatología y una funcionalidad más limitada en comparación con el grupo de control. Además, los individuos con DMQ reportaron una mayor intensidad de dolor en la región media del muslo y sensaciones desagradables en la zona lumbar. También se observó que los participantes con IMC y ISAK-3 más elevados experimentaron una mayor incomodidad después de la aplicación de presión en la región pública.

ANÁLISIS MULTIDIMENSIONAL DE VARIABLES FUNCIONALES Y ANTROPOMÉTRICAS CON POTENCIAL RELEVANCIA EN EL DOLOR CRÓNICO

Oliver-Pérez A^{1,2}, Baltasar-Bagué A^{1,2}, Verdú E¹, Esteve E^{1,2}, Boadas-Vaello P¹

¹Grupo de Investigación de Anatomía Clínica, Embriología y Neurociencia (NEOMA). Departamento de Ciencias Médicas, Universidad de Girona, Girona.

²Escuela Universitaria de la Salud y el Deporte (EUSES), Universidad de Girona, Girona

³Departamento de Enfermería, Universidad de Girona, Girona

Introducción. Los subtipos de dolor crónico constituyen las principales fuentes de sufrimiento y discapacidad en la población. Actualmente, los enfoques de diagnóstico se fundamentan mayormente en criterios que podrían no distinguir de manera efectiva entre los diferentes subtipos de dolor crónico, lo que subraya la necesidad de nuevas estrategias diagnósticas. Dado que el dolor crónico es una condición compleja que implica la actividad metabólica de diversos tejidos y sistemas, los análisis multidimensionales de datos funcionales y antropométricos podrían contribuir al desarrollo de herramientas adecuadas de apoyo a la decisión clínica.

Objetivos. El propósito de este estudio piloto fue investigar si las evaluaciones funcionales y antropométricas pueden ofrecer información pertinente para la creación de herramientas de clasificación para identificar subtipos de dolor crónico, con un enfoque específico en el dolor crónico musculoesquelético (DMQ).

Material y métodos. El estudio piloto incluyó a cinco adultos con DMQ, y cinco adultos controles. Se sometieron a evaluaciones antropométricas ISAK y de sensibilidad mecánica, y completaron cuestionarios sobre actividad física, síntomas y calidad de vida. Se emplearon la prueba de Mann-Whitney U, correlaciones de Pearson, análisis de componentes principales y redes neuronales artificiales, para el análisis estadístico de los datos.

Resultados. Se identificaron disparidades significativas en las variables y evaluaciones de la exploración física, indicando que el grupo con dolor crónico musculoesquelético (DMQ) presentaba niveles más altos de actividad física pero una peor calidad de vida, mayor sintomatología y una funcionalidad más limitada en comparación con el grupo de control. Además, los individuos con DMQ reportaron una mayor intensidad de dolor en la región media del muslo y sensaciones desagradables en la zona lumbar. También se observó que los participantes con IMC y ISAK-3 más elevados experimentaron una mayor incomodidad después de la aplicación de presión en la región pública.

Conclusiones. A pesar de que los análisis de las redes neuronales artificiales no lograron generar clasificaciones suficientemente exitosas, estos hallazgos podrían ofrecer información valiosa para futuras investigaciones si se cuenta con una muestra lo suficientemente grande.

Palabras clave: "dolor crónico", "dolor musculoesquelético", dolor de cadera y/o de ingle", "redes neuronales artificiales".

Adjunto 1.

Conclusiones: A pesar de que los análisis de las redes neuronales artificiales no lograron generar clasificaciones suficientemente exitosas, estos hallazgos podrían ofrecer información valiosa para futuras investigaciones si se cuenta con una muestra lo suficientemente grande.

Bibliografía:

1. Raja SN, Carr DB, Cohen M, Finnerup NB, Flor H, Gibson S, et al. The revised International Association for the Study of Pain definition of pain: concepts, challenges, and compromises. *Pain*. 2020;161(9):1976-82.
2. Treede RD, Rief W, Barke A, Aziz Q, Bennett MI, Benoliel R, et al. A classification of chronic pain for ICD-11. *Pain*. 2015;156(6):1003-7.

ID-140 MONITORIZACIÓN DE LA NOCICEPCIÓN INTRAOPERATORIA EN EL PACIENTE PEDIÁTRICO Y NEONATAL

INTRAOPERATIVE NOCICEPTION MONITORING IN PEDIATRIC AND NEONATAL PATIENTS

M. Pilar Morán Martín, Mercedes Alonso Prieto, Patricio González Pizarro, Ivan Huercio Martínez, Francisco Reinoso Barbero

Hospital Universitario La Paz

Temática: Otros.

Palabras clave: Monitorización, nocicepción, pediátrico, neonatal.

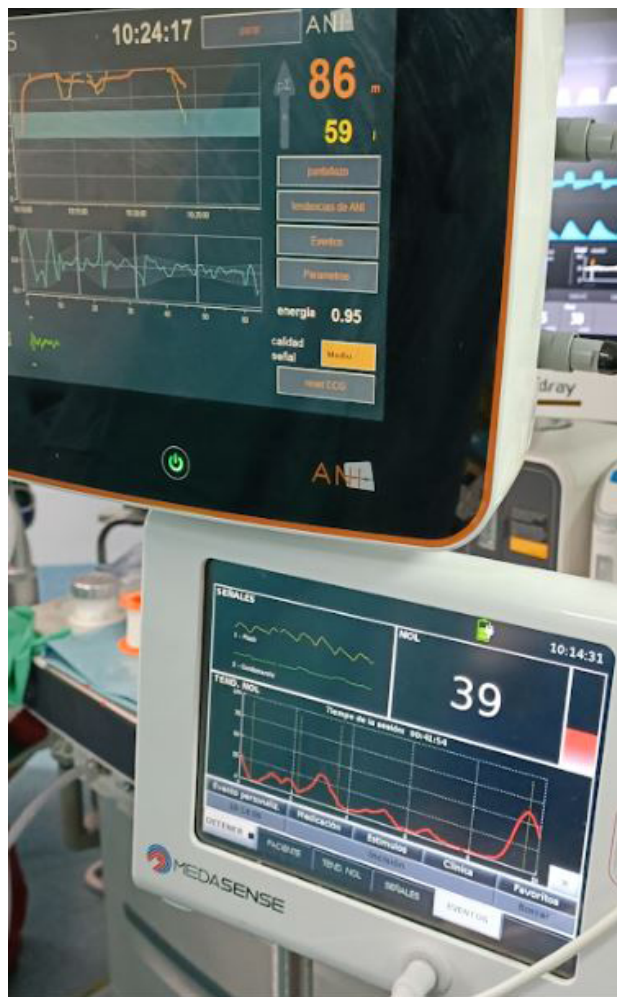Introducción: En los últimos quince años se han incorporado al mercado diferentes monitores para evaluar el dolor y monitorizar las respuestas nociceptivas provocadas por el estrés quirúrgico. El movimiento del paciente durante la incisión quirúrgica, la taquicardia o el aumento de presión arterial no pueden ser considerados como marcadores de nocicepción y guiar los requerimientos analgésicos del paciente durante las intervenciones quirúrgicas. Es importante que la medición sea aplicable al día a día e incruenta, lo cual limita aún más la monitorización de la nocicepción. Los profesionales están altamente sensibilizados con la optimización de la analgesia perioperatoria, tanto para evitar efectos deseados de la nocicepción como para disminuir la sedación excesiva o los fenómenos de hiperalgesia secundaria a la sobredosificación de opioides. La gran mayoría de los dispositivos específicos de medición de analgesia o nocicepción de los que se dispone y que han sido estudiados en pacientes pediátricos se basan en la medición de la respuesta del sistema nervioso autónomo a los estímulos nociceptivos, aunque también se sabe que las respuestas pueden estar interferidas en muchas ocasiones por fármacos como los relajantes neuromusculares o por diversas situaciones del paciente, como la hipovolemia.

Objetivos: Revisar la aplicabilidad y las limitaciones de diferentes dispositivos en paciente pediátrico y neonatal para la monitorización de la nocicepción intraoperatoria.

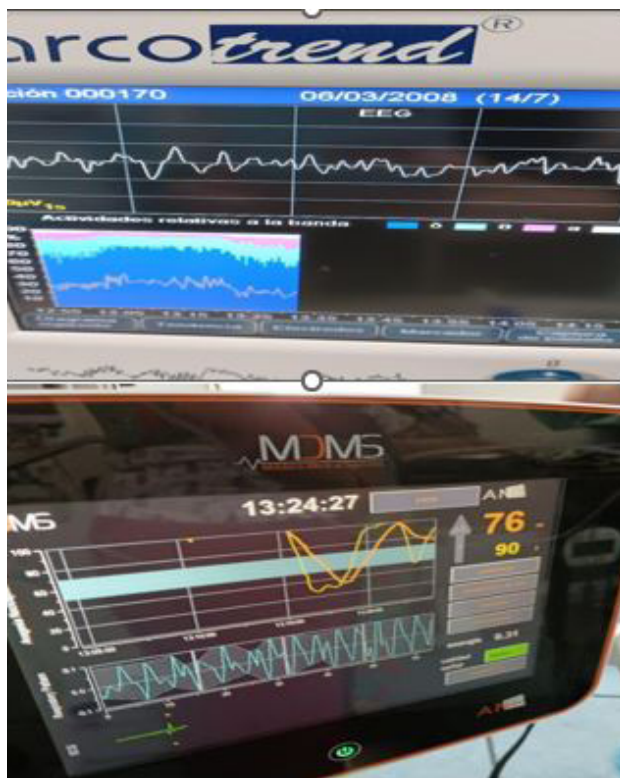Material y método: Revisión de cinco dispositivos disponibles en nuestro país aplicables al paciente pediátrico y neonatal, uso durante procedimiento quirúrgicos.

Resultados: Descripción del uso, aplicabilidad y limitaciones de la monitorización de la nocicepción durante la anestesia general en pacientes pediátricos mediante registro de cambios en monitores de electroencefalograma procesado intraoperatorio, así como pupilómetro y monitores ANI/NIPE, CONOX y NOL.

Conclusiones: Los fenómenos de nocicepción persisten durante estados hipnóticos profundos de la anestesia general. No hay un gold standard para la monitorización de la nocicepción intraoperatoria. La monitorización de la nocicepción mediante cambios hemodinámicos y movimientos del paciente es inexacta y conlleva al aumento de dosis de opiáceos administradas en el intraoperatorio. La mayoría de los monitores que hay en el mercado han sido validados para pacientes adultos y carecen de sensores pediátricos específicos. Se necesitan más estudios que incluyan pacientes pediátricos para poder estimar cuáles son los valores óptimos en los dispositivos para conseguir una ausencia de nocicepción sin que ello implique la sobredosificación de analgésicos y sus conocidos efectos secundarios.



Adjunto 1.



Adjunto 2.



Adjunto 3.

Bibliografía:

1. Bertolizio G, Garbin M, Ingelmo PM. Evaluation of nociception during pediatric surgery: A topical review. *J Pers Med.* 2023;13(2):260. Disponible en: 10.3390/jpm13020260.
2. Sabourdin N, Constant I. Monitoring of analgesia level during general anesthesia in children. *Curr Opin Anaesthesiol.* 2022;35(3):367-73.
3. Ly-Liu D, Reinoso-Barbero F. Immediate postoperative pain can also be predicted by pupillary pain index in children. *Br J Anaesth.* 2015;114(2):345-6.

Financiación: Sin conflicto de intereses.

ID-141 INFILTRACIÓN DEL NERVIO ANTEBRAQUIAL CUTÁNEO POSTERIOR PARA TRATAMIENTO DE LA EPICONDILITIS LATERAL. ESTUDIO OBSERVACIONAL PROSPECTIVO

POSTERIOR ANTEBRACHIAL CUTANEOUS NERVE INFILTRATION FOR THE TREATMENT OF LATERAL EPICONDYLITIS —A PROSPECTIVE OBSERVATIONAL STUDY

Eduarne Lodoso Ochoa, Carlos Yarnoz Ruiz, Pilar Plou García, Elena García Retegui, Nerea de la Puente Vitini, Antia Osorio López, Borja Mugabure Bujedo

Hospital Universitario Donostia

Temática: Medicina clínica – Dolor agudo.

Palabras clave: Epicondilitis lateral, nervio cutáneo antebraquial posterior, lateral epicondylitis, posterior antebraquial cutaneous nerve.

Introducción: La epicondilitis lateral (EL) es la causa más común de dolor lateral en el codo. Con una incidencia estimada entre 4-7 por/1000 personas/año, más frecuente en atletas y trabajadores manuales, supone un gran impacto socioeconómico, ya que, a menudo, produce impotencia funcional. El diagnóstico, es principalmente clínico. El nervio cutáneo antebraquial posterior (PACN), rama sensitiva del nervio radial, inerva el epicóndilo lateral y la zona dorsal del antebrazo. El PACN, emerge del nervio radial en la zona posterolateral del brazo, distal a la fosa espiroidea del húmero y proximal al septo intermuscular lateral. Cursa posterior al tabique intermuscular lateral hasta penetrar distalmente la capa subcutánea, para recibir información sensorial del epicóndilo y antebrazo posterior.

Objetivos: Basados en bibliografía existente, realizamos infiltraciones ecoguiadas del PACN en pacientes con clínica y exploración-física compatible con EL. Los objetivos del estudio, fueron, por un lado, valorar la fiabilidad de la ecografía como método de imagen para identificar el nervio, y guiar la intervención terapéutica; así como, valorar la efectividad a corto, medio y largo plazo de las intervenciones realizadas sobre el PACN.

Material y método: Reclutamos 10 pacientes (edad-media; 52 años); diagnosticados de EL, EVA > 4 (EVA media; 6,9) y limitación funcional. Previa obtención de consentimiento, se realizó infiltración del PACN ecoguiado, utilizando anestésico local (bupivacaína 0,5 % 3 cc) y corticoide (betametasona 6 mg). Posteriormente, valoramos efectividad mediante EVA; a los 30 minutos, y al 4º mes. Repetimos la intervención en pacientes que, a los 4 meses, referían persistencia de limitación funcional y dolor, con EVA < 4. Asociamos RFP 42º 6 min previa a la infiltración, en aquellos con EVA > 4. Completamos el seguimiento 8 meses. Los interventores además, valoraron con escala P:O-5, la visualización del PACN mediante US.

Resultados: La localización ecográfica del PACN fue posible y fiable en todos los casos (P5/5). El bloqueo del PACN con AL y corticoide, resultó efectivo a los 30 minutos, en el 100 % de los casos (EVA 0). Seis pacientes, no precisaron nuevas intervenciones, uno re-

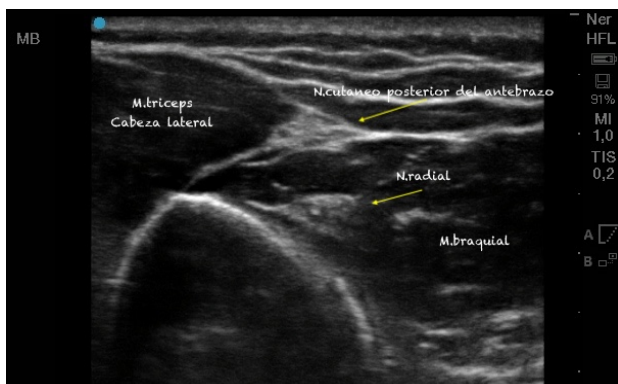
quirió repetir infiltración al 4º mes, y en dos, se realizó RFP, previa a la infiltración del nervio. Al 8º mes de seguimiento, ninguno presentaba impotencia funcional ni dolor, con reincorporación completa a las actividades de su vida diaria. Una paciente fue excluida (episodio de crisis de ansiedad postinfiltración)

Conclusiones: La ecografía de alta-resolución es útil para identificar pequeños nervios y guiar los procedimientos perineurales de forma eficaz. Estudios anatómicos comparativos del PACN en cadáveres y con ecografía, establecen que la identificación del mismo y principales ramas, es factible y fiable. Los procedimientos terapéuticos dirigidos al PACN podrían establecer una línea de tratamiento efectivo en el dolor secundario a la EL. Valorados los resultados, creemos justificada mayor investigación. Serán necesarios nuevos estudios para obtener mayor evidencia en el tratamiento del dolor secundario a EL.

Bibliografía:

- García-Martínez J, Miguel-Pérez M, Pérez-Bellmunt A, Ortiz-Miguel S, Viscor G. The course of posterior antebrachial cutaneous nerve: Anatomical and sonographic study with a clinical implication. *Int J Environ Res Public Health*. 2021;18(15):7733.
- Wagle S, Glazebrook K, Moynagh M, Smith J, Sellon J, Skinner J, Morrey M. Role of ultrasound-guided perineural injection of the posterior antebrachial cutaneous nerve for diagnosis and potential treatment of chronic lateral elbow pain. *Skeletal Radiol*. 2021;50(2):425-30.
- Finneran JJ 4th, Sandhu N. Ultrasound-guided posterior antebrachial cutaneous nerve block: Technical description and block distribution in healthy volunteers. *J Ultrasound Med*. 2019;38(1):239-42. DOI: 10.1002/jum.14678.

Financiación: Responsabilidades éticas, Protección de personas y animales: Los autores declaran que para esta investigación no se han realizado experimentos en seres humanos ni en animales. Confidencialidad de los datos. Los autores declaran que han seguido los protocolos de su centro de trabajo sobre la publicación de datos de pacientes. La privacidad de todos los pacientes participantes en la investigación se mantuvo protegida, incluyendo datos confidenciales y la información identificable del paciente, ya que, se colectaron únicamente datos anónimos. Financiamiento: Los autores no recibieron patrocinio para llevar a cabo este artículo. Conflicto de intereses: Los autores declaran no tener conflicto de intereses.



Adjunto 1.

RESULTADOS:

Figura 1

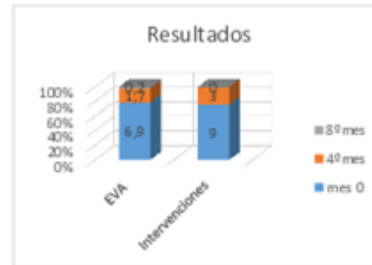


Figura 2

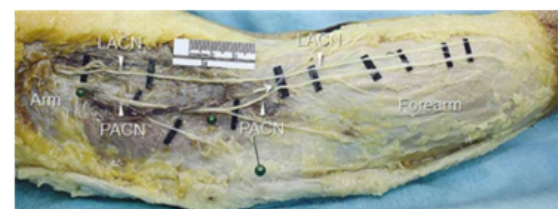


Figura 3

	EVA	Frecuencia	Porcentaje	Incidencia acumulada (<4ºmes)
Mes 0 Infiltración PACN	5-9	10	100%	
Mes 4 2ª Infiltración PACN	<4	1	10%	10%
Mes 4 RFP + 2ª Infiltración PACN	>4	2	20%	30%
Mes 8 Infiltración +/- RFP	0	0	0%	30%

Adjunto 2.

Imagen 2



Communication between the posterior antebrachial cutaneous nerve (PACN) and the lateral antebrachial cutaneous nerve (LACN). Arrow indicates the communicating branch.

García-Martínez J, Miguel-Pérez M, Pérez-Bellmunt A, Ortiz-Miguel S, Viscor G. The Course of Posterior Antebrachial Cutaneous Nerve: Anatomical and Sonographic Study with a Clinical Implication. *Int J Environ Res Public Health*. 2021 Jul 21;18(15):7733

BIBLIOGRAFÍA COMPLETA:



Adjunto 3.

ID-142 ANNULAR LIGAMENT INSTABILITY: A DISTINCTIVE CONSIDERATION FOR LATERAL ELBOW PAIN MANAGEMENT

INESTABILIDAD DEL LIGAMENTO ANULAR: UNA CONSIDERACIÓN DISTINTIVA PARA EL TRATAMIENTO DEL DOLOR LATERAL DEL CODO

Juan Montaña Ocaña¹, David Velasco Borges², Pablo Rodríguez del Pino³, Isidro Miguel Martín Pérez⁴, Sebastián Martín Pérez², María Dolores Sosa Reina¹, Jorge Hugo Villafañe⁵

¹Department of Physiotherapy, Faculty of Sport Sciences, Universidad Europea de Madrid, Villaviciosa de Odón, 28670 Madrid, Spain. ²Faculty of Health Sciences, Universidad Europea de Canarias, Santa Cruz de Tenerife, 38300, Spain. ³Santa Cruz de Tenerife, 38300, Spain. ⁴Departamento de Farmacología y Medicina Física, Área de Radiología y Medicina Física, Facultad de Ciencias de la Salud, Universidad de La Laguna, Santa Cruz de Tenerife, 38200, Spain. ⁵IRCCS Fondazione Don Carlo Gnocchi, Piazzale Morandi 6, 20148 Milan, Italy

Palabras clave: Annular ligament instability, lateral elbow pain, epicondylalgia, arthroscopic surgery, joint hypermobility, chondral lesions, synovial folds, radiocapitellar displacement.

Introducción: Elbow stability hinges on an array of anatomical components, including ligaments and joints, with the annular ligament playing a pivotal role in governing movement (1,2). While lateral elbow pain is commonly attributed to epicondylalgia, instances refractory to conventional therapies prompt exploration of alternative diagnoses (3,4).

Objetivos: This investigation aims to elucidate the diagnostic significance of annular ligament instability as a potential differential diagnosis for lateral elbow pain.

Material y método: A retrospective observational study was conducted on patients undergoing arthroscopically assisted elbow surgery from January 2015 to December 2018. Included were patients initially diagnosed with epicondylalgia experiencing lateral elbow pain. Arthroscopic assessment focused on annular ligament anatomy, tension, and associated lesions. Statistical analysis, performed using SPSS software (version 28, USA), involved patient demographics, joint hypermobility, occupational activity, adjunctive studies, preoperative infiltrations, and return-to-work parameters. Descriptive statistics, including mean, median, and range for age, were employed. The Chi-square test and Student's t-test analyzed dichotomous and quantitative variables, respectively, with analysis of variance applied for combined analyses.

Resultados: The study encompassed eighty-two patients (48 males, 34 females; mean age: 44.6 ± 5.3 years). Arthroscopic exploration revealed diverse annular ligament morphologies and associated pathologies. Ten patients demonstrated joint hypermobility, with only one exhibiting elbow subluxation. MRI depicted mild thickening and signal alteration at the posterior annular ligament insertion. Chondral lesions

were identified in 39 cases (47.6 %), while 11 patients (13.4 %) displayed ulnar insertion lesions of the annular ligament, and 29 patients (35.4 %) exhibited plicas. Significant correlations emerged between annular ligament incompetence and radiocapitellar displacement, as well as with recurrent lateral elbow pain.

Conclusiones: Annular ligament instability emerges as a clinically relevant differential diagnosis for lateral elbow pain, extending diagnostic considerations beyond epicondylalgia. Comprehensive evaluations and acknowledgment of associated pathologies are indispensable for effective management.

Bibliografía:

1. Bozkurt M, Acar HI, Apaydin N, Leblebicioglu G, Elhan A, Tekdemir I, et al. The annular ligament: an anatomical study. *Am J Sports Med.* 2005;33(1):114-8.
2. Mak S, Beltran LS, Bencardino J, Orr J, Jazrawi L, Cerezal L, et al. MRI of the annular ligament of the elbow: review of anatomic considerations and pathologic findings in patients with posterolateral elbow instability. *AJR Am J Roentgenol.* 2014;203(6):1272-9.
3. Gangatharam S. Anconeus syndrome: A potential cause for lateral elbow pain and its therapeutic management-A case report. *J Hand Ther.* 2021;34(1):131-4.
4. Duparc F, Putz R, Michot C, Muller JM, Fréger P. The synovial fold of the humeroradial joint: anatomical and histological features, and clinical relevance in lateral epicondylalgia of the elbow. *Surg Radiol Anat.* 2002;24(5):302-7.

Financiación: Este estudio no cuenta con financiación externa.

ID-143 DISEÑO DE UNA GUIA RÁPIDA PARA EL PACIENTE PORTADOR DE DISPOSITIVOS DE INFUSIÓN INTRATECAL

DESIGN OF A QUICK GUIDE FOR PATIENTS CARRYING INTRATHECAL INFUSION DEVICES

Jorge Hernán Calle Ochoa¹, Rafael Gálvez Mateos², Marta Carolina Freijeiro González³, Marta Ferrándiz Mach⁴, Mariano Fernández Baena⁵, Sara Arango Uribe⁶, María Luz Padilla del Rey⁷

¹HGUCR. ²Hospital Universitario Virgen de las Nieves, Granada. ³Complejo Hospitalario Universitario de Santiago. ⁴Hospital Quirónsalud Barcelona. ⁵H. Regional de Málaga. ⁶MD Anderson Cancer Center Madrid. ⁷Hospital General Universitario Santa Lucía

Temática: Tratamiento intervencionista – Infusión intratecal.

Palabras clave: Dispositivo infusión intratecal, analgesia intratecal, bomba intratecal, dolor crónico.

Introducción: La analgesia intratecal es una opción terapéutica para el alivio del dolor crónico en quienes han fallado otras formas de tratamiento. Esta herramienta está cada vez más presente

en nuestras unidades del dolor, lo que implica un aumento de dudas e inquietudes para satisfacer en cada uno de nuestros pacientes. Una búsqueda en internet nos confirma que la mayoría de la información disponible en cuanto a los dispositivos de infusión intratecal (DIIT); está diseñada para el personal sanitario, con información extensa y en lenguaje técnico que dificulta la interpretación por parte del paciente. Por otro lado, el manual de usuario suministrado por los fabricantes no ha sido leído por la mayoría de nuestros pacientes, por motivos que van desde "lo extenso" hasta "lo pequeño de su letra".

Objetivos: Diseñar y elaborar un material didáctico que se consolide como una herramienta simple y eficiente, con información básica donde se describan y aclaren las dudas más frecuentes de nuestros pacientes en cuanto los DIIT.

Material y método: Durante reunión de representantes de diferentes unidades del dolor del país que forman parte del GTSED, se identificó esta carencia y se intentó poner en común las dudas más frecuentes de nuestros pacientes portadores de DIIT: ¿En que consiste?, ¿cómo se implanta?, ¿cómo funciona?, ¿cuánto dura? y ¿cómo puede ayudarlo a controlar su dolor?. Una vez identificadas las preguntas, se diseñó en torno a ellas un documento en forma de tríptico, buscando un formato simple y que brindara respuestas. Manteniendo las premisas de que fuese: accesible, fácil de leer, claro y conciso.

Resultados: Se diseñó y se pone en común un documento en formato tríptico que posterior a su revisión se podrá compartir en formato físico y digital con las diferentes unidades implantadoras del país generando una herramienta que facilite la información de los pacientes portadores de DIIT.

Conclusiones: Las bombas intratecales son una alternativa para pacientes con dolor crónico, complejo y refractario; cada vez más utilizada en nuestras unidades. Esta realidad debe acompañarse por estrategias de información y orientación, que ofrezcan soluciones a las necesidades del paciente en cuanto al conocimiento del dispositivo. La solución de preguntas frecuentes mejora la sensación de control del paciente sobre su tratamiento y facilita el trabajo en nuestras unidades, donde las consultas por dudas relacionadas a las bombas intratecales son cada vez más frecuentes.

Bibliografía:

1. Deer TR, Pope JE, Hayek SM, Bux A, Buchser E, Eldabe S, et al. The Polyanalgesic Consensus Conference (PACC): Recommendations on intrathecal drug infusion systems best practices and guidelines. *Neuromodulation*. 2017;20(2):96-132. DOI: 10.1111/ner.12538. Erratum in: *Neuromodulation*. 2017;20(4):405-6.
2. Narvaez Sarmiento IM, et al. Bomba de infusión intratecal implantable en pacientes con dolor crónico: Evaluación de la discapacidad y la calidad de vida. *Rev. Soc. Esp. Dolor*. 2010;17(6):268-73.
3. Belverud S, Mogilner A, Schulder M. Intrathecal pumps. *Neurotherapeutics*. 2008;5(1):114-22. DOI: 10.1016/j.nurt.2007.10.070.

Financiación: No hay financiación externa.



Adjunto 1.

ID-144 SÍNDROME DOLOROSO REGIONAL COMPLEJO TRAS CIRUGÍA DE RECAMBIO DE RODILLA E INFECCIÓN CRÓNICA

COMPLEX REGIONAL PAIN SYNDROME AFTER KNEE REPLACEMENT SURGERY AND CHRONIC INFECTION

Helena del Pino Soriano, Gemma María Márquez Garrido, Luis Fuentetaja Martín-Portugués, Alejandro Zamora García, Antonio García Rueda, Patricia Lloreda Herradón

Hospital Universitario Severo Ochoa

Temática: Tratamiento conservador – Farmacológico.

Palabras clave: SDRC, cirugía, fisioterapia, AD tricíclicos.

Introducción: El síndrome doloroso regional complejo (SDRC) es una causa de dolor crónico que con más frecuencia se desarrolla en los miembros tras un traumatismo precipitante (60 %) o una intervención quirúrgica (20 %). El abordaje inicial temprano y agresivo es clave en el tratamiento.

Motivo de consulta: Se realiza interconsulta a la Unidad de Dolor Crónico por paciente hospitalizada tras novena cirugía de rodilla derecha por dolor intenso en el miembro intervenido que no se controla con pauta completa de analgesia.

Antecedentes personales: Paciente de 75 años, hipertensa, intervenida hace dos años de prótesis total de rodilla. Desarrolló una infección crónica aislándose en varias ocasiones *Candida albicans*, *Staphylococcus aureus* y *Enterococcus faecalis*, recibiendo en total 6 ciclos de antibioterapia y siendo reintervenida hasta en nueve ocasiones para limpiezas quirúrgicas, recambios de prótesis en dos tiempos y desbridamiento agresivo con antibioterapia intraarticular intraoperatoria, con largos tiempos de torniquetes. Última cirugía hace 16 días.

Cuadro clínico de dolor: Presenta cuadro de dolor constante EVA>9 en la rodilla intervenida, quemante y palpitante y que a la exploración presenta edema con la piel normal aunque impresiona estar ligeramente más pálida y con una temperatura menor que el lado contralateral, con rigidez articular. Refiere que estos síntomas ya estaban presentes en cirugías anteriores pero que ha aumentado de intensidad y no cede con analgesia. Se realizaron bloqueos analgésicos del nervio femoral y ciático con alivio parcial. Se solicita resonancia magnética para descartar atrapamiento nervioso y se observa edema de partes blandas sin otros hallazgos que justifiquen la clínica. Tras sospecha de fase aguda de SDRC tipo I, se comienza con sesiones de fisioterapia, se añaden antidepressivos tricíclicos, gabapentina, vasodilatadores y analgesia con antiinflamatorios y aumento de dosis de opioides previa. Se realiza interconsulta a Psicología.

Conclusiones: - El SDRC es una entidad cuyo diagnóstico es clínico y su tratamiento complejo. - En la mayoría de los casos ocurre tras un traumatismo o una agresión quirúrgica, más frecuente en los miembros. - Para evitar su evolución, un tratamiento precoz multidisciplinar es de elección. - En su fase aguda, la fisioterapia es el pilar fundamental. Los fármacos antidepressivos tricíclicos son los más estudiados. - En fases avanzadas, pueden ser necesarios bloqueos simpáticos o estimulador medular de cordones posteriores.

Bibliografía:

1. - Urits I, Shen AH, Jones MR, Viswanath O, Kaye AD. Complex regional pain syndrome, current concepts and treatment options. *Curr Pain Headache Rep.* 2018;22(2):10.
2. - Shim H, Rose J, Halle S, Shekane P. Complex regional pain syndrome: A narrative review for the practising clinician. *Br J Anaesth.* 2019;123(2):e424-e433. DOI:10.1016/j.bja.2019.03.030.

ID-145 RADIOFRECUENCIA INTRADISCAL: SERIE DE 3 CASOS

INTRADISCAL RADIOFREQUENCY: A SERIES OF THREE CASES

Ziqian Chen Weng, Marta Guglieri Viñuales, Elvira Carretero Rollón, Paula Prieto Simancas, María Soledad Huelamo Toro, Javier de Andrés Ares

Hospital Universitario La Paz

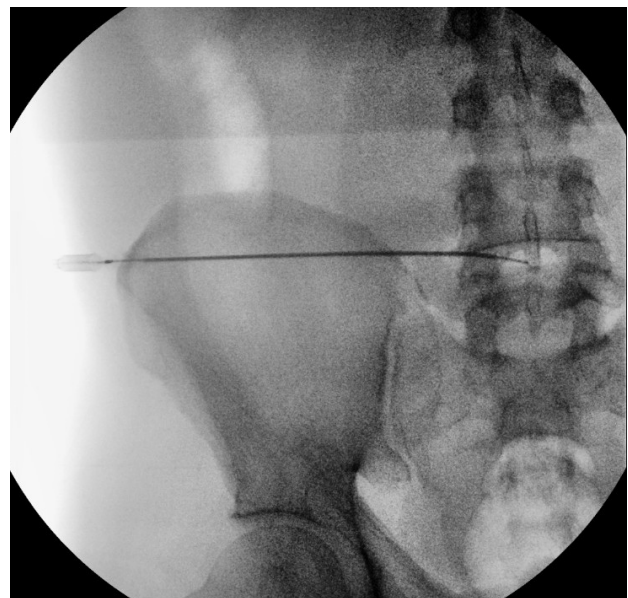Temática: Tratamiento intervencionista – Radiofrecuencia.

Palabras clave: Radiofrecuencia intradiscal, lumbalgia discogénica.

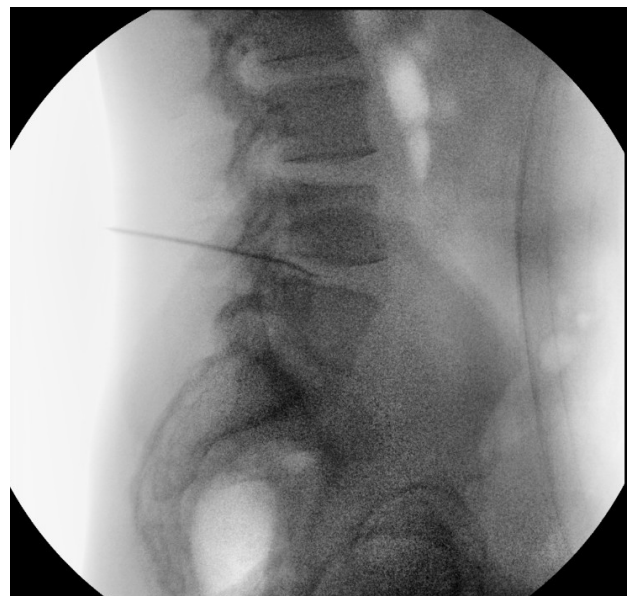
Introducción: El dolor de origen discogénico es una causa de lumbalgia. Unas de las técnicas mínimamente invasivas disponibles para su tratamiento son las terapias electrotérmicas intradiscales, entre las que se incluye la radiofrecuencia intradiscal. Presentamos una serie de 3 casos de lumbalgia discogénica tratados mediante radiofrecuencia intradiscal.

Objetivos: Comprobar la eficacia de la radiofrecuencia intradiscal en pacientes con lumbalgia refractaria a tratamiento conservador.

Material y método: Realizamos radiofrecuencia intradiscal empleando el dispositivo Flextrode®. Se realiza bajo sedación ligera y anestesia local, con el paciente en decúbito prono sobre una mesa de fluoroscopia. Se introduce la cánula hasta llegar a la parte posterior del disco, a través de la cual se inserta el electrodo. Tras comprobar ausencia de respuesta sensitiva y motora en miembros inferiores, se aplica radiofrecuencia térmica ascendente hasta alcanzar 85 grados centígrados.



Adjunto 1.



Adjunto 2.

Resultados: Caso 1: Varón de 48 años sin antecedentes de interés, que presenta lumbalgia y ciatalgia derechas, EVA 8, en tratamiento analgésico de primer escalón. En RM presenta hernia posterior L4-L5 y posterolateral L5-S1. Previamente se realizó radiofrecuencia pulsada de GRD sin mejoría del dolor, por lo que se indica radiofrecuencia intradiscal, tras lo cual presenta una mejora del dolor del 70 %, consiguiendo alivio del dolor a las 2 semanas, 3 meses y 6 meses de seguimiento. Caso 2: Varón de 48 años sin antecedentes de interés, que presenta lumbalgia y ciatalgia izquierdas, EVA 6, en tratamiento analgésico de segundo escalón. En RM presenta hernia L4-L5. Previamente se ha realizado radiofrecuencia pulsada de GRD sin mejoría del dolor. Tras radiofrecuencia intradiscal no presenta clara mejoría del dolor en los controles de 19 días y 2 meses. Caso 3: Mujer de 49 años, con antecedentes de espasticidad de miembros inferiores desde la infancia, que presenta lumbalgia no irradiada, EVA 8. En tratamiento analgésico de segundo escalón. En RM presenta hernia discal posterocentral L5-S1. Se realiza radiofrecuencia intradiscal, presentado mejoría del dolor del 40 %, con alivio del dolor en el control hasta los 10 meses de seguimiento.

Conclusiones: En la pequeña muestra de pacientes observamos que en aquellos que presentan lumbalgia de posible origen discogénico, la denervación de la parte posterior discal mediante radiofrecuencia puede ayudar a aliviar el dolor. La radiofrecuencia intradiscal parece ser una técnica prometedora, indicada en casos de lumbalgia discogénica refractaria a tratamiento conservador.

Bibliografía:

1. Boswell MV, Shah RV, Everett CR, et al. Interventional techniques in the management of chronic spinal pain: evidence-based practice guidelines. *Pain Physician*. 2005;8(1):1-47.
2. Rosen S, Falco F. Radiofrequency stimulation of intervertebral discs. *Pain Physician*. 2003;6(4):435-8.

ID-146 MANEJO DE PACIENTES PORTADORES DE BOMBA INTRATECAL POR PROFESIONALES SANITARIOS NO ESPECIALISTAS EN DOLOR CRÓNICO. CREACIÓN DE UNA GUÍA Y PROPUESTA DE ALGORITMOS

MANAGEMENT OF INTRATHECAL PUMP-CARRYING PATIENTS BY HEALTH CARE PROFESSIONALS OTHER THAN SPECIALISTS IN CHRONIC PAIN. GUIDELINE DEVELOPMENT AND ALGORITHM PROPOSAL

Marta Carolina Freijeiro González¹, Belén San Antonio San Román², Sandra Helena Martínez Rodríguez³, Aurora de la Iglesia López³, Diego Díaz Rodríguez⁴, Ros Izquierdo Aguirre⁵, María Luz Padilla del Rey⁶

¹Complejo Hospitalario universitario de Santiago de Compostela. ²Hospital Universitario Puerta del Hierro. ³Complejo Hospitalario de A Coruña. ⁴Complejo Hospitalario Universitario de A Coruña. ⁵Hospital politécnico y universitario de la Fe de Valencia. ⁶Hospital General Universitario Santa Lucía

Temática: Tratamiento intervencionista – Infusión intratecal.

Palabras clave: Bomba intratecal, infusión intratecal, manejo perioperatorio, paciente portador de dispositivo intratecal.

Introducción: La infusión intratecal de fármacos es un tratamiento invasivo que se emplea en el tratamiento refractario de la espasticidad, distonías y dolor crónico. A pesar de tratarse de una forma de tratamiento eficaz, los profesionales sanitarios no especializados en el tratamiento del dolor crónico son por norma general, desconocedores de esta terapia. Dicho desconocimiento, puede crear una gran incertidumbre en diferentes hábitos sanitarios y especialmente en situaciones de urgencia / emergencia.

Objetivos: Crear una guía para profesionales sanitarios no especialistas en el tratamiento de dolor crónico, de lectura ágil y sencilla, que resuelva las dudas más frecuentes. Creación de algoritmos para el tratamiento de la sobredosificación y síndrome de abstinencia de opioides y/o baclofeno.

Material y método: Durante una reunión del Grupo de trabajo de Infusión Intratecal de la Sociedad Española del dolor, se expone la problemática del desconocimiento del manejo de las bombas intratecales por parte de los anestesiólogos en el perioperatorio, pero también de otros especialistas sanitarios. Se proponen diferentes soluciones para resolver o mitigar esta situación. Finalmente se plantea crear una guía con formato de preguntas y respuestas. Para decidir las preguntas a incluir, se realiza una encuesta en un hospital de tercer nivel, donde los sanitarios exponen en modo de pregunta las dudas que tienen con respecto al manejo de los dispositivos de infusión intratecal. En el documento final se incluyen las preguntas realizadas, y otras que nos parecen de especial relevancia. Para finalizar, se proponen unos algoritmos para las situaciones de urgencia / emergencia.

Resultados: Se diseña el documento con la colaboración del fabricante, así como unos carteles con los algoritmos propuestos. Para facilitar la difusión, el folleto se compartirá tanto en formato físico como electrónico y se creará un código QR para su descarga.

Conclusiones: Con frecuencia, existe un desconocimiento del manejo de pacientes con terapia intratecal. Este desconocimiento, puede dar lugar a no reconocer la presencia de complicaciones o reconocerlas demasiado tarde. La creación de una guía, proporcionará una información rápidamente accesible, lo que optimizará el manejo de estos pacientes en diferentes situaciones, y concienciará a los profesionales de las posibles complicaciones para que puedan ser detectadas y tratadas de forma rápida y eficaz.

Bibliografía:

1. Izquierdo A, Asensio-Samper JM, de Andrés J. Manejo perioperatorio de pacientes portadores de sistemas electrónicos implantables para el control del dolor crónico. *Rev Esp Anestesiol Reanim*. 2019;66(10):543-53. <https://doi.org/10.1016/j.redar.2019.07.005>.

- Goel V, Yang Y, Kanwar S, Banik RK, Patwardhan AM, Ibrahim M, et al. Adverse events and complications associated with intrathecal drug delivery systems: Insights from the Manufacturer and User Facility Device Experience (MAUDE) Database. *Neuromodulation*. 2021;24(7):1181-9. DOI: 10.1111/ner.13325.
- Deer TR, Pope JE, Hayek SM, Bux A, Buchser E, Eldabe S, et al. The Polyanalgesic Consensus Conference (PACC): Recommendations on intrathecal drug infusion systems best practices and guidelines. *Neuromodulation*. 2017;20(2):96-132. DOI: 10.1111/ner.12538. Erratum in: *Neuromodulation*. 2017 Jun;20(4):405-406.
- Perruchoud C, Bovy M, Durrer A, Rosato M, Rutschmann B, Mustaki JP, et al. Severe hypertension following accidental clonidine overdose during the refilling of an implanted intrathecal drug delivery system. *Neuromodulation*. 2012;15(1):31-4. <https://doi.org/10.1111/j.1525-1403.2011.00392>.
- Belverud S, Mogilner A, Schulder M. Intrathecal pumps. *Neurotherapeutics*. 2008;5(1):114-22. DOI: 10.1016/j.nurt.2007.10.070.
- Gburek-Augustat J, Krause M, Bernhard M, Sorge I, Gräfe D, Siekmeyer M, et al. Unusual mechanical failures of intrathecal baclofen pump systems: symptoms, signs, and trouble shooting. *Childs Nerv Syst*. 2021;37(8):2597-604. DOI: 10.1007/s00381-021-05154-3.
- Delhaas EM, Huygen FJPM. Complications associated with intrathecal drug delivery systems. *BJA Educ*. 2020;20(2):51-7. DOI: 10.1016/j.bjae.2019.11.002.

ID-147 SÍNDROME DE BOLSILLO DOLOROSO TRAS CIRUGÍA BARIÁTRICA

POCKET PAIN SYNDROME AFTER BARIATRIC SURGERY

Julia Nieto Elizalde, Teresa Sagredo Sánchez, María del Mar Rueda Navarro, Francisco de la Gala García, Ana Esther López Pérez, Sara Zapatero García, Ángel Alonso Chico

Hospital General Universitario Gregorio Marañón

Temática: Tratamiento intervencionista –Neuroestimulación.

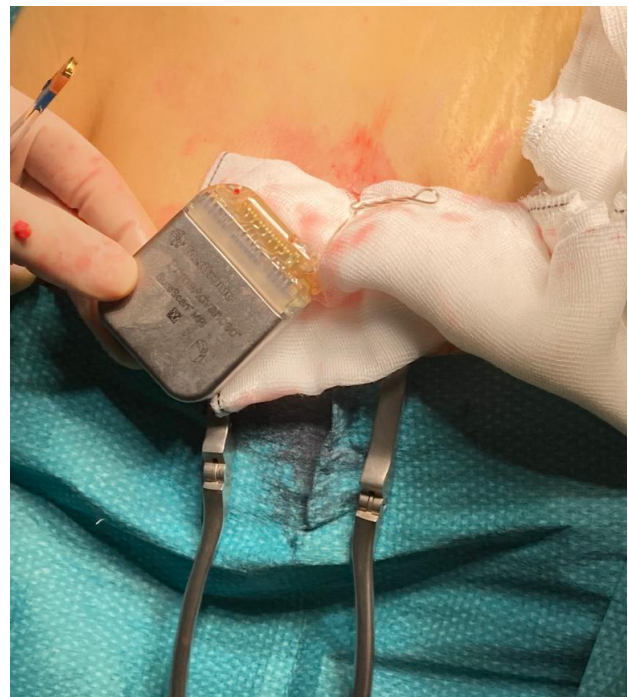
Palabras clave: Bolsillo doloroso, síndrome de dolor regional complejo, neuroestimulación medular, complicaciones.

Introducción: El tratamiento del síndrome de dolor regional complejo (SDRC) ha evolucionado significativamente con la introducción de la neuroestimulación medular. Esta modalidad terapéutica ofrece una alternativa para pacientes que sufren de dolor persistente e incapacitante que no responde a tratamientos convencionales. Sin embargo, la implantación de dispositivos de neuroestimulación no está exenta de complicaciones, entre las cuales el síndrome del bolsillo doloroso emerge como un desafío postoperatorio notable.

Motivo de consulta: Mujer de 38 años, con obesidad (IMC = 40) como único antecedente relevante, en seguimiento por dolor intenso en miembro superior izquierdo.

Antecedentes personales: Obesidad (IMC = 42).

Cuadro clínico de dolor: El dolor es de carácter urente y punzante, con empeoramiento nocturno. Asocia sensación de calor, hipoestesia en la cara cubital de la muñeca y parestesias. Como pruebas complementarias, se realiza una gammagrafía que resulta negativa para la sospecha de un síndrome de dolor regional complejo, pero que objetiva actividad osteogénica patológica en región del trapecio izquierdo. En la RM y EMG no se identifican alteraciones significativas que justifiquen el cuadro clínico. A pesar de la optimización del tratamiento farmacológico y de la realización de técnicas intervencionistas entre las que destacan el bloqueo y radiofrecuencia térmica del ganglio estrelado, no se logra mejoría significativa, por lo que se decide realizar neuroestimulación medular con la colocación del cable de estimulación en compartimento posterior a nivel de la base de C3. La estimulación emula la zona dolorosa de la paciente y se supera el periodo de prueba positivo, por lo que se fija el cable y se implanta el generador definitivo en bolsillo de flanco derecho en región posterior. La terapia es eficaz, con adecuada cobertura de la zona de dolor y reducción de la sintomatología asociada. Tras cuatro años de seguimiento sin incidencias, durante los cuales la paciente se ha sometido a cirugía bariátrica con una consecuente pérdida de 35 kg de peso, comienza a referir marcadas molestias y sensación de calor en la zona del generador. Tras descartar un cuadro infeccioso, se decide revisión quirúrgica del bolsillo doloroso. Los hallazgos revelan una malposición del generador, con gran movilidad en el bolsillo subcutáneo, que ha condicionado la torsión del cable múltiples veces sobre sí mismo. Se procede a su recolocación e implante en región subcostal izquierda para evitar la movilización.



Adjunto 1.

Conclusiones: Este escenario resalta las dificultades inherentes al diagnóstico de complicaciones postoperatorias en pacientes con dispositivos implantables y la necesidad de emplear una evaluación dinámica del cuadro doloroso del paciente a lo largo del seguimiento.

Bibliografía:

1. McKenzie-Brown AM, Fishman S, Crowley M. Spinal cord stimulation: Placement and management - UpToDate. UpToDate. 2019;1-45.
2. Deer TR, Mekhail N, Provenzano D, Pope J, Krames E, Thomson S, et al. The appropriate use of neurostimulation: avoidance and treatment of complications of neurostimulation therapies for the treatment of chronic pain. Neuromodulation Appropriateness Consensus Committee. Neuromodulation. 2014;17(6):571-97; discussion 597-8.

ID-148 STRATEGIES FOR MEASURING NONEVOKED NEUROPATHIC PAIN IN PRECLINICAL STUDIES: A SYSTEMATIC REVIEW AND BIBLIOMETRIC ANALYSIS

ESTRATEGIAS PARA MEDIR EL DOLOR NEURÓPÁTICO NO PROVOCADO EN ESTUDIOS PRECLÍNICOS: UNA REVISIÓN SISTEMÁTICA Y UN ANÁLISIS BIBLIOMÉTRICO

Miguel A. Huerta¹, Elsa Cisneros², Matilde Alique³, Carolina Roza³

¹Universidad de Granada. ²Unir. ³Universidad de Alcalá

Temática: Ciencias básicas.

Palabras clave: Spontaneous pain, drug discovery, translatability.

Introducción: Neuropathic pain (NP) presents a significant burden on global healthcare, with a prevalence estimated to affect approximately ~10 % of the general population (1). Despite this, current first-line drugs for NP management offer only moderate analgesic efficacy (30–50 %) (2). Furthermore, the translation of promising results from preclinical studies to successful clinical outcomes has been hindered by the failure of investigational drugs in large-scale trials due to the lack of efficacy. Notably, conventional drug testing in laboratory animals predominantly focuses on the reversal of reflex responses to mechanical or thermal stimuli (3) which may not fully capture the spectrum of NP experienced by patients, characterized by ongoing burning and paroxysmal pains in the absence of stimulation (4)

Objetivos: This work aims to identify experimental articles employing strategies for measuring non-evoked pain in animal models of NP. This will be followed by a further bibliometric analysis to analyze the distribution of tests, their reliability for NEP assessment and their suitability for drug testing

Material y método: We performed a comprehensive systematic search in three databases: PubMed, Web of Science, and Scopus in July 2023. We included original experimental studies in which non-evoked evoked pain was measured in animal models of neuropathic pain.

Resultados: From the 2709 articles identified, 233 were included. The vast majority (> 75 %) used experimental models involving a traumatic injury of a peripheral nerve (such as Chronic Constriction of the sciatic nerve or Spinal Nerve Ligation), while those clinically relevant (such as diabetic neuropathy) were much less explored (< 5 %). Regarding the outcomes, the most employed were by far evaluation of paw lifting (PAW), the conditioned place preference (CPP) or exploratory behavior and locomotion (EBL, mainly evaluated within the open field or elevated plus maze). In recent years, outcomes included evaluation of comorbidities associated with chronic pain such as anxiety, depression or cognitive impairments. Although all the previous outcomes represent NEP associated with NP, considerable variability was detected in terms of reliability or maintenance of pain-related behavior post-injury between experimenters, models and even between exploratory test for the same outcome. Finally, a minority of studies (< 30 %) incorporated a pharmacological intervention, and among those, less than 40 % employed standard analgesics commonly used for neuropathic pain management.

Conclusiones: Translating findings from animal research to humans has a poor track record. Our study highlights a mismatch between commonly used animal models and clinical realities, particularly regarding the timing of testing after injury, pain induction methods, and outcome measures

Bibliografía:

1. Van Hecke et al. 2014. Neuropathic pain in the general population: a systematic review of epidemiological studies. DOI: 10.1016/j.pain.2013.11.013.
2. Finnerup, et al. 2015. Pharmacotherapy for neuropathic pain in adults: a systematic review and meta-analysis. DOI:10.1016/S1474-4422(14)70251-0
3. González-Cano, et al. 2020. The search for translational pain outcomes to refine analgesic development: Where did we come from and where are we going? DOI:10.1016/j.neubiorev.2020.03.004.
4. Finnerup, et al. 2021. Neuropathic pain: From mechanism to treatment. DOI: 10.1152/physrev.00045.20.

Financiación: This research was funded by grants from the Instituto de Salud Carlos III (ISCIII) and cofounded by Fondos Europeo de Desarrollo Regional (FEDER): "PI19/00240" and from Universidad de Alcalá ("Ayuda de la Línea de Actuación Excelencia para el Profesorado Universitario de la UAH"; EPU-INV-UAH/2022/001). M.Á. Huerta is supported by the Training University Lecturers program (FPU21/02736).

ID-149 PROPUESTA DE PROTOCOLO DE TRATAMIENTO INTERVENCIONISTA DE DOLOR DISCOGÉNICO

PROPOSAL OF AN INTERVENTIONAL TREATMENT PROTOCOL FOR DISCOGENIC PAIN

David Sánchez Poveda¹, Sara Arango Uribe²

¹Complejo Asistencial Universitario de Salamanca.

²MD Anderson Cancer Center

Temática: Medicina clínica – Dolor músculo-esquelético.

Palabras clave: Dolor lumbar, discogénico, tratamiento intervencionista.

Introducción: El dolor discogénico es una de las principales causas de dolor lumbar a nivel mundial. Se presenta como dolor axial que no suele irradiarse a miembros inferiores, es de predominio matutino, empeora con maniobras de Valsalva y con la flexión lumbar. El diagnóstico se confirma con la resonancia magnética, en la que se encuentran cambios degenerativos en los discos vertebrales y en los platillos, sin herniaciones ni otras causas que justifiquen la lumbalgia. Así como para tratar la patología facetaria o la radiculopatía tenemos técnicas y protocolos de tratamiento claros, para el dolor discogénico encontramos bastante controversia, causando dificultad en el manejo de esta patología. Nos centraremos en el tratamiento intervencionista del dolor discogénico, ya que las demás medidas terapéuticas conservadoras y quirúrgicas abarcan un amplitud que no nos permite tratarlo en este poster. Desde el grupo de trabajo de dolor lumbar proponemos las conclusiones que aportamos.

Objetivos: Aportar una propuesta de algoritmo de tratamiento del dolor discogénico.

Material y método: Se realiza una búsqueda bibliográfica en pubmed sobre revisiones narrativas, sistemáticas y guías clínicas en las que se trate el tratamiento del dolor discogénico.

Resultados: Nos basamos en 3 referencias bibliográficas para elaborar nuestro protocolo, así como en el material científico de la jornada de trabajo.

Conclusiones: *Diagnóstico:* la resonancia magnética es el gold estándar para el diagnóstico. Dentro del tratamiento intervencionista del dolor discogénico encontramos: *Infiltraciones epidurales:* buena respuesta sobre todo en pacientes con cambios modic tipo I-II. No hay diferencia entre las vías de abordaje, se debe asegurar que la solución llegue a niveles del disco afectado en el espacio epidural anterior. *Técnicas intradiscales:* se han usado la inyección de corticoides, de azul de metileno, etanol gelificado, el IDET y la biacuplastia con buen resultado. Mientras que los anestésicos locales, concentrado de médula ósea y la radiofrecuencia continua intra-anular no han demostrado mejoría significativa (Guías NASS) Radiofrecuencia L2: a pesar de los datos sobre las vías anatómicas del dolor discogénico lumbar, el tratamiento no ha mostrado efectividad Ablación Nervio basivertebral y sinuvertebral: parece que tiene buenos resultados. No hay evidencia en la literatura. Terapia regenerativa: resultados prometedores. El procedimiento no está estandarizado y falta evidencia para recomendarlo. Tratamiento quirúrgico: por lo general malos resultados cuando el dolor es puramente axial. La inestabilidad segmentaria es mal pronóstico Propuesta de tratamiento: Infiltración epidural en el nivel en el que exista la discopatía. Técnicas intradiscales. Ablación nervio basivertebral o sinuvertebral. Sería recomendable realizarla en estudios diseñados para obtener resultados a largo plazo.

Bibliografía:

1. Fujii K, Yamazaki M, Kang JD, Risbud MV, Cho SK, Qureshi SA, et al. Discogenic back pain: Literature review of definition, diagnosis, and treatment. *JBMR® Plus (WOA)*.2019;3(5):e10180.
2. Hyeun Sung Kim, Pang Hu Wu, Il Tae Jang. Lumbar degenerative disease part 1: Anatomy and pathophysiology of intervertebral discogenic pain and radiofrequency ablation of basivertebral and sinuvertebral nerve treatment for chronic discogenic back pain: A prospective case series and review of literature. *Int J Mol Sci*.2020;21(4):1483.
3. Remotti E, Nduaguba C, Woolley PA, et al. Review: Discogenic back pain: Update on treatment. *Orthopedic Rev*. 2023;15. DOI:10.52965/OO1c.84649.

ID-150 PENS COMO ALTERNATIVA DE TRATAMIENTO DE DOLOR NEUROPÁTICO REFRACTARIO

PENS AS TREATMENT ALTERNATIVE FOR REFRACTORY NEUROPATHIC PAIN

Javier Colomino Alumbroeros, José Luis Alcibar Gallego, Noelia Calvo García

Unidad del Dolor del Hospital Intermutual de Euskadi

Temática: Tratamiento intervencionista – Neuroestimulación.

Palabras clave: Dolor, PENS, neuroestimulación, neuropático, refractario.

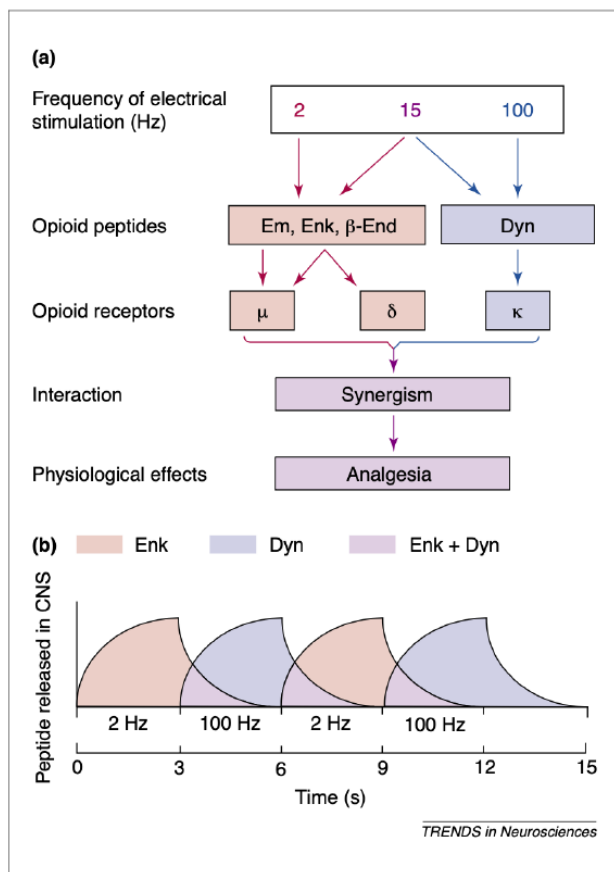
Introducción: El dolor neuropático refractario supone un reto para los facultativos. La terapia PENS puede ser una alternativa útil y segura en nuestro arsenal terapéutico. Se trata de una técnica en la que se aplica una corriente eléctrica en forma de pulsos que alternan su frecuencia cada 3 segundos entre los 2 Hz (que inducen la producción de encefalina que activa receptores mu y delta) a los 100Hz (que producen dinorfina, que actúa sobre receptores kappa).

Objetivos: Mostrar los resultados de seguridad y eficacia del primer año de uso de la terapia PENS en nuestro centro.

Material y método: Estudio retrospectivo observacional en el que incluimos a los pacientes con dolor neuropático refractario a los que hemos tratado con el Neurostimulator PENS Therapy II® de la casa Alfamed (distribuido en España por MBA) en nuestro centro desde marzo de 2023 a marzo de 2024. Se describen las características de los pacientes, las escalas de valoración del dolor, los tratamientos previos realizados, la eficacia en el tratamiento de la alodinia, el éxito de la técnica (definido como mejoría > 50 %) y la aparición o no de complicaciones.

Resultados: Hemos realizado la técnica a 13 pacientes con dolor neuropático periférico refractario. El 61,5 % eran hombres con una edad media de 45,15 años. El EVA medio era de 7,9 [6-10], el DN4 de 6,9 [4-9] y el Índice de Lattinen de 9 [7-10]. Presentaban alodinia 11 pacientes (92,3 %), uno no tenía alodinia y en otro no consta. El tratamiento más habitual con el que habían sido tratados previamente los pacientes

era Qutenza con el 66,66 %. Dentro de los tratamientos realizados previamente había también bloqueos nerviosos, radiofrecuencias pulsadas, PRPs, proloterapia y tratamiento oral con neuromoduladores. Tras el PENS el 66,66 % de los pacientes refirieron una mejoría >50 % al alta. Tras la terapia, 6 pacientes (54,5 %) no presentaron alodinia en el momento el alta. Tras el PENS 5 pacientes (45,45 %) mantenían alodinia, aunque un paciente presentó una mejoría superior al 50 %. No hubo ninguna complicación, aunque hay que comentar que algo menos de la mitad de los pacientes precisaron sedación por dolor al insertar el electrodo.



Adjunto 1.



Adjunto 2.

Conclusiones: La terapia Neurostimulator PENS Therapy II® de Alfamed según nuestro estudio es una técnica segura, fácil de realizar y con una tasa de éxito (entendida como mejoría > 50 %) del 66,66 % en pacientes refractarios a otros tratamientos. Se necesitan más estudios y de mayor calidad para generar evidencia.

Bibliografía:

1. Ji-Sheng Han. Acupuncture: neuropeptide release produced by electrical stimulation of different frequencies, Trends in Neurosciences. 2003;26(1):17-22. [https://doi.org/10.1016/S0166-2236\(02\)00006-1](https://doi.org/10.1016/S0166-2236(02)00006-1).
2. Raphael JH, Raheem TA, Southall JL, Bennett A, Ashford RL, Williams S. Randomized double-blind sham-controlled crossover study of short-term effect of percutaneous electrical nerve stimulation in neuropathic pain. Pain Med. 2011;12(10):1515-22. DOI: 10.1111/j.1526-4637.2011.01215.x.
3. Informe de Evaluación de Terapias Sanitarias. Terapia de neuromodulación periférica PENS (Peripheral electrical nerve stimulation) como tratamiento del dolor crónico refractario de origen neuropático en adultos Evaluación de la seguridad, la eficacia, la efectividad clínica y el coste-efectividad. Disponible en: https://aquas.gencat.cat/web/.content/minisite/aquas/publicacions/2022/terapia_neuromodulacion_pens_dolor_redets_aquas2022.pdf
4. NICE Guidance on PENS. Percutaneous electrical nerve stimulation for refractory neuropathic pain. Interventional procedures guidance [IPG450].

ID-151 CORRELACIÓN ENTRE LA INTENSIDAD DEL DOLOR Y LA PERCEPCIÓN DE DISCAPACIDAD RELACIONADA CON EL DOLOR LUMBAR TRAS UNA TÉCNICA INTERVENCIONISTA PARA EL DOLOR LUMBAR CRÓNICO

CORRELATION BETWEEN PAIN SEVERITY AND PERCEIVED LOW BACK PAIN-RELATED DISABILITY FOLLOWING AN INTERVENTIONAL TECHNIQUE FOR CHRONIC LOW BACK PAIN

Julia Nieto Elizalde, María del Mar Rueda Navarro, Teresa Sagredo Sánchez, Ángel Alonso Chico, Fernando Higuero Cantonero, Francisco de la Gala García, Santiago García Hernández
Hospital General Universitario Gregorio Marañón

Temática: Tratamiento intervencionista – Radiofrecuencia.

Palabras clave: Intervencionismo, PRETI-DOL, escalas de evaluación.

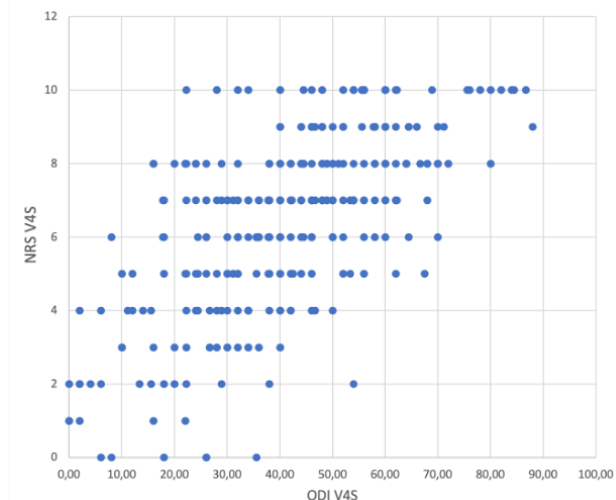
Introducción: Las técnicas intervencionistas para dolor lumbar crónico (TIDC) pueden lograr un alivio significativo de los síntomas del paciente, pero su efecto varía ampliamente entre pacientes y las herramientas de las que disponemos para valorar la mejoría presentan limitaciones. La evaluación del impacto funcional de la sensación subjetiva de dolor ayuda a precisar los beneficios del intervencionismo, y la relación entre ambos parámetros presenta un interés práctico.

Objetivos: Evaluar la correlación entre la variable intensidad de dolor (NRS) y la discapacidad relacionada con el dolor lumbar (ODI) tras una TIDC en los distintos momentos temporales del seguimiento y analizar en qué medida la combinación de ambas escalas predice la satisfacción con el tratamiento.

Material y método: Tras ser aprobado por el Comité Ético de Investigación y como parte del estudio prospectivo unicéntrico PRETI-DOL, se reclutaron 400 pacientes con dolor lumbar crónico sometidos a una técnica intervencionista (TIDC) entre 2019 y 2021. Desde una puntuación basal, se evaluó la respuesta clínica a corto (4 semanas, V4S) y medio plazo (24 semanas, V24S) mediante la escala Numerical Rating Scale (NRS) y el Índice Oswestry de Discapacidad (ODI). En la última visita se recogió también la satisfacción general con el tratamiento. Durante el análisis, 138 pacientes (34,5 %) fueron excluidos (en su mayoría, por pérdidas en el seguimiento o reinfiltración). Se realizó un análisis de correlación mediante la r de Pearson entre ambas escalas en las tres entrevistas del estudio y se expusieron los resultados gráficamente en un diagrama de dispersión empleando el Software SPSS Statistics. Por último, se realizó un modelo de regresión logística dicotomizando las variables NRS y ODI para predecir la satisfacción del paciente.

Resultados: Se observa un grado de correlación moderada y estadísticamente significativa entre las variables NRS y ODI a lo largo del estudio, con una r de Pearson de 0,649 ($p = 0,000$) en V4S y $r = 0,636$ ($p = 0,000$) en V24S. En el modelo predictivo, ambas variables son predictores significativos de la satisfacción del paciente (NRS con OR = 5,36 y $p < 0,001$ y ODI con OR = 6,49 y $p < 0,001$).

Conclusiones: La evaluación de la respuesta clínica a las TIDC mediante ambas escalas presenta una correlación moderada en los distintos puntos del seguimiento, por lo que ninguna de las escalas por sí misma es suficiente para describir la experiencia dolorosa del paciente. Medir las distintas esferas del dolor lumbar nos permite clasificar y evaluar mejor la respuesta al tratamiento.



Adjunto 1.

Bibliografía:

1. Kreiner D, Matz P, Bono C, Cho C, Easa J, Ghiselli G, et al. Guideline summary review: an evidence-based clinical guideline for the diagnosis and treatment of low back pain. *Spine J.* 2020;20(7).
2. Grotle M, Brox J, Vøllestad N. Concurrent comparison of responsiveness in pain and functional status measurements used for patients with low back pain. *Spine.* 2004;29(21).

ID-152 ELECTROESTIMULACIÓN MEDULAR Y SUS COMPLICACIONES MENOS FRECUENTES, A PROPÓSITO DE UN CASO

SPINAL CORD ELECTRICAL STIMULATION AND ASSOCIATED UNCOMMON COMPLICATIONS. APROPOS OF A CASE

Carlos Eduardo Hernández Huertas, Alberto Alonso Barrios, Ignacio Miró Martín, Cristina Losada de la Rosa, Elena Benito Anguita, Blanca Beatriz Martínez Serrano

Hospital Universitario La Paz

Temática: Tratamiento intervencionista – Neuroestimulación.

Palabras clave: Electroestimulación, hematoma epidural, urgencia, complicaciones.

Introducción: La electroestimulación medular (EEM) es una técnica de neuromodulación basada en la colocación de uno o más electrodos en el espacio epidural. Es una de las herramientas actuales en el tratamiento del dolor neuropático refractario, en particular el síndrome de cirugía de espalda fallida y el síndrome de dolor regional complejo. La tasa de complicaciones oscila entre el 30-40 % en la literatura, generalmente leves.

Motivo de consulta: Mujer de 59 años acude a nuestro centro por lumbociatalgia de 10 años de evolución.

Antecedentes personales: Intervenida de microdissectomía y foraminectomía en 2018, a pesar de ello persistió con dolor. No otros antecedentes médicoquirúrgicos de interés. Medicación habitual: Zaldiar, duloxetina y gabapetina. Analítica previa a la intervención no mostraba alteraciones plaquetarias ni de la coagulación. Acude para implante de EEM en periodo de prueba.

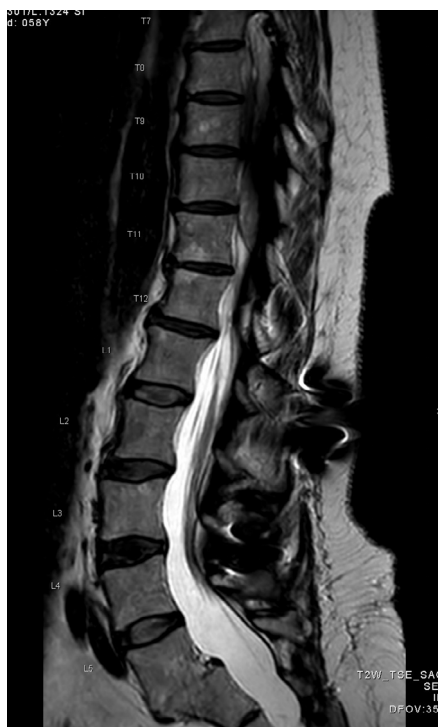Cuadro clínico de dolor: Colocación de EEM: en decúbito prono, con anestésico local y profilaxis antibiótica con Cefazolina 2g iv. Se canaliza el espacio epidural dorsal y se colocan dos electrodos dejando la punta de ambos en T8. Se conectan al generador externo, sin incidencias durante la intervención y la paciente pasa a nuestra sala de recuperación. A los 30-40 minutos en recuperación refiere una sensación de aparición súbita como “descarga eléctrica” desde región lumbar a caudal, anestesia glútea, parestesias en miembros inferiores (MMII) y paraplejía. A la exploración tiene fuerza de 1/5 en MID y

2/5 en MII e hipoestesia bilateral. Se decide realizar RMN urgente. Se evidencia hematoma epidural desde T6-T12. Se avisa a Neurocirugía para cirugía urgente. A la salida de la sala de RMN, la paciente es capaz de movilizar MMII espontáneamente, tanto distal como proximal, no hipoestesias francas. Dada la ausencia de clínica se decide no intervenir y se ingresa en UCPQ para vigilancia estrecha. Tras 5 días de ingreso fue dada de alta. Se le pudo colocar generador interno. Al seguimiento habitual no refiere secuelas neurológicas, se encuentra mejor del dolor, mejoría entorno al 80 % y realiza vida cotidiana.

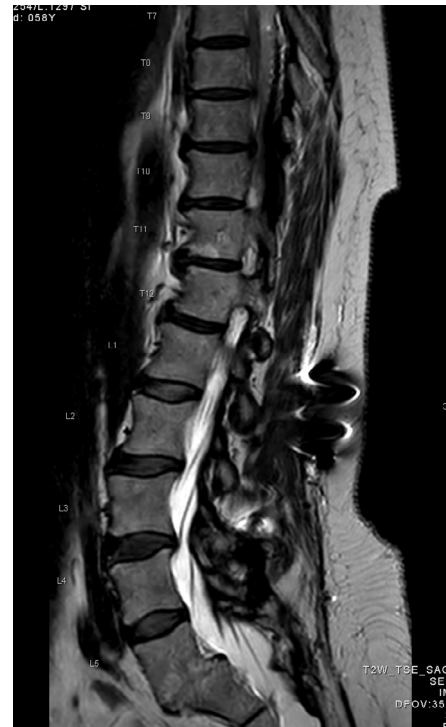Conclusiones: Las complicaciones relacionadas con la EEM son relativamente frecuentes pero leves. El hematoma epidural es poco habitual pero muy grave. Se piensa que está infraestimada dado que suelen ser hematomas de pequeño tamaño que no generan clínica. La vigilancia post-operatoria es clave para detectarlo de manera precoz. La RMN/TC son necesarias para confirmarlo y la evacuación es el tratamiento de elección.

Bibliografía:

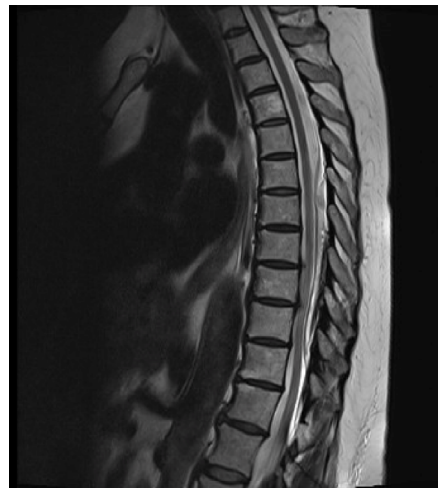1. Bendersky D, Yampolsky C. Is spinal cord stimulation safe? A review of its complications. *World Neurosurg.* 2014;82(6):1359-68. DOI: 10.1016/j.wneu.2013.06.012.
2. López López J A. Estimulación eléctrica medular. *Rev. Soc. Esp. Dolor.* 2011;18(3): 193-197.
3. Fan X, Ren H, Lu Z. Epidural hematoma with dramatical recovery: A rare severe complication of spinal cord stimulation. *Asian J Surg.* 2022;45(11):2460-1. DOI: 10.1016/j.asjsur.2022.05.100.



Adjunto 1.



Adjunto 2.



Adjunto 3.

ID-153 TERAPIA CON BACLOFENO INTRATECAL EN PACIENTE CON ESPASTICIDAD SEVERA SECUNDARIA A LESIÓN MEDULAR CERVICAL

INTRATHECAL BACLOFEN THERAPY IN A PATIENT WITH SEVERE SPASTICITY SECONDARY TO CERVICAL SPINAL CORD INJURY

Daniel López Díaz, Jaime Núñez Rodríguez, Manuel Arias Villalba, María Teresa Relaño Cobián, Luisa Ruiz Nieto

Hospital Universitario Fundación Jiménez Díaz

Temática: Tratamiento intervencionista – Infusión intratecal.

Palabras clave: Baclofeno, intratecal, espasticidad, lesión medular, intervencionismo.

Introducción: La espasticidad tras una lesión medular se desarrolla de forma crónica a medida que las neuronas y los circuitos neuronales situados por debajo de la lesión se adaptan a la disminución de las señales descendentes y las sensoriales relacionadas con el movimiento, lo que conduce a cambios en la excitabilidad de vías reflejas y aumento de la excitabilidad intrínseca de las propias motoneuronas. El baclofeno actúa como agonista de los receptores metabotrópicos GABA-B en todo el SNC para reducir la liberación presináptica de neurotransmisores excitatorios. Sin embargo, la administración oral puede ser ineficaz hasta en un 25 % de los pacientes debido a su escasa penetración en la barrera hematoencefálica, lo que requiere una administración más directa por vía intratecal, mejorando además su perfil de seguridad.

Motivo de consulta: Espasticidad severa secundaria a lesión medular cervical con escasa respuesta a medicación oral, tratamiento rehabilitador e infiltraciones de toxina botulínica.

Antecedentes personales: Mujer de 46 años, alérgica a tramadol y duloxetina, con diagnóstico de asma, estrabismo y lesión medular cervical C6-C7 en el contexto de cirugía programada de discectomía C5-C6 y C6-C7 y artrodesis cervical a los 43 años.

Cuadro clínico de dolor: Tras la lesión en 2021 la paciente desarrolla dolor neuropático central con alodinia y parestesias en MMII, además de tendinosis con omalgia derecha. El cuadro evolucionó de manera progresiva hacia espasticidad que empeoró durante 2022 hasta hacerse severa, afectando incluso a la fonación. Tras recibir tratamiento farmacológico oral con diferentes esquemas analgésicos y miorrelajantes; bloqueo analgésico del nervio supraescapular derecho y múltiples infiltraciones de toxina botulínica con escasa mejoría sintomática, se propuso para terapia intratecal con baclofeno. En junio de 2023 se realiza test de baclofeno intratecal, con respuesta positiva valorada según la escala de Ashworth Modificada. Finalmente, se implantó dos semanas después una bomba de infusión intratecal de baclofeno, con la que se ha logrado mejoría de la espasticidad de MMII, menor dolor en MMSS y una mejora de la funcionalidad global de la paciente.

Conclusiones: Por desgracia, el tratamiento del dolor crónico en pacientes con espasticidad grave supone un reto clínico, ya que suelen ser refractarios a muchas de las medidas de tratamiento estándar del dolor. El uso de la terapia con baclofeno intratecal en esta población parece permitir un mejor control del dolor a la vez que mejora la función y la calidad de vida.

Bibliografía:

- Marathe A, Allahabadi S, Abd-Elsayed A, Saulino M, Hagedorn JM, Orhurhu V, et al. Intrathecal baclofen monotherapy and polyanalgesia for treating chronic pain in patients with severe spasticity. *Curr Pain Headache Rep.* 2021;25(12). Disponible en: <http://dx.doi.org/10.1007/s11916-021-00994-9>
- Dietz N, Wagers S, Harkema SJ, D'Amico JM. Intrathecal and oral baclofen use in adults with spinal cord injury: A systematic review of efficacy in spasticity reduction, functional changes, dosing, and adverse events. *Arch Phys Med Rehabil.* 2023;104(1):119-31. Disponible en: <http://dx.doi.org/10.1016/j.apmr.2022.05.011>.

ID-154 BUPRENORFINA Y TRAMADOL: UN DÚO ATRACTIVO EN EL MANEJO DE UN CASO COMPLEJO

BUPRENORPHINE AND TRAMADOL: AN APPEALING DUO IN THE MANAGEMENT OF A COMPLEX CASE

Adriana María Buriticá Aguirre, Juliana María Mendoza Villa, María Mercè Matute Crespo, María José Groizard Botella, Mireia Aige Cristofol, Francisco Xavier Vilà Justribo

Hospital Universitari Arnau de Vilanova

Temática: Medicina clínica – Dolor agudo.

Palabras clave: Hiperalgia inducida por opioides, buprenorfina, analgesia multimodal, dolor agudo intenso, tramadol.

Introducción: Los opioides siguen siendo el pilar fundamental para el manejo del dolor agudo postoperatorio intenso, en especial cuando están contraindicadas las técnicas loco-regionales. Sin embargo, en pacientes con antecedentes de abuso de sustancias, el uso de opioides supone un reto ante el riesgo de sobredosificación, síndromes de abstinencia, tolerancia e hiperalgia.

Motivo de consulta: Dolor en úlcera sacra de difícil control.

Antecedentes personales: Paciente de 21 años con historial de tabaquismo, abuso de cocaína, marihuana y heroína. Antecedentes de bulimia nerviosa y trastorno límite de la personalidad. Ingreso prolongado tras intento autolítico con múltiples lesiones y fractura compleja de pelvis (figuras 1 y 2). Preciso varias cirugías con encamamiento prolongado que desencadenó una úlcera sacra.

Cuadro clínico de dolor: Dolor en la región sacra descrito como urente, de intensidad 9/10, con irradiación a miembros inferiores en distribución metamérica L5-S1. Se inicia abordaje multimodal con PCA de morfina. La paciente presenta aumento rápido y progresivo en la demanda de los bolos de PCA, con ausencia de mejoría a pesar del incremento en la dosis (tabla 1). Conductas desadaptativas, inestabilidad emocional y agresividad asociada a su dolor intenso, por lo que se pauta parche de fentanilo de 25 ug/h y se lleva a comité multidisciplinar. Ante la sospecha de HIO, se propone retirada de la PCA de morfina, rotación del parche de fentanilo a buprenorfina de 35 mcg/hora, bomba elastomérica de tramadol 300 mg/día, dextropropofeno (150 mg/día) y droperidol (0,625 mg/día) y paracetamol a dosis fijas. Tras este cambio, la pacien-

te presenta mejoría progresiva del dolor que permite el inicio de la rehabilitación y la realización de electromiografía de miembros inferiores en donde se evidencia intensa actividad denervativa en territorio L5-S1 por lesión del plexo lumbosacro. Posteriormente se realizó desbridamiento quirúrgico y se apoya la terapia multimodal con titulación progresiva de gabapentina.

Conclusiones: La buprenorfina se propone como un opioide atractivo en este contexto por su perfil farmacodinámico complejo en el que se ha señalado un efecto antihiperalgésico. Adicionalmente, la seguridad que ofrece el sistemas de administración transdérmico, más su eficacia para prevenir síntomas de abstinencia, hacen de la buprenorfina una opción útil para el manejo de dolor agudo en pacientes con historia de abuso de sustancias. Tanto el tramadol como la buprenorfina tienen beneficios reconocidos en el manejo del dolor neuropático y se ha sugerido un posible efecto analgésico aditivo en su combinación, sin embargo, esto debe ser corroborado en ensayos clínicos aleatorizados.

Bibliografía:

1. Ward EN, Quaye AN, Wilens TE. Opioid use disorders: Perioperative management of a special population. *Anesth Analg.* 2018;127(2):539-47.
2. Shulman M, Wai JM, Nunes EV. Buprenorphine treatment for opioid use disorder: An overview. *CNS Drugs.* 2019;33(6):567-80
3. Montalvo C, Genovese N, Renner J. The problem of pain: Additive analgesic effect of tramadol and buprenorphine in a patient with opioid use disorder. *Subst Abuse.* 2019;40(2):136-9.

Financiación: Ninguna.

PCA-IV	Día 1	Día 2	Día 3
Relación bolos administrados/solicitados	1.8	1.6	1.5
Dosis total de morfina mg/día	15	28	37

Adjunto 1.

ID-155 EL BLOQUEO GENÉTICO DEL RECEPTOR SIGMA-1 PREVIENE LA ALODINIA MECÁNICA Y PODRÍA ATENUAR LA PÉRDIDA DE FIBRAS INTRAEPIDÉRMICAS INDUCIDAS POR PACLITAXEL

GENETIC BLOCKADE OF SIGMA-1 RECEPTOR PREVENTS MECHANICAL ALLODYNIA AND MAY ATTENUATE PACLITAXEL-INDUCED INTRAEPIDERMAL NERVE FIBER LOSS

Antonia Artacho-cordón¹, Clara Ureña², Lucía Romero², Eduardo Fernández-segur², José Manuel Baeyens², Francisco Rafael Nieto²

¹Universidad de Granada e Instituto Fundación Teófilo Hernando. ²Universidad de Granada

Temática: Ciencias básicas.

Palabras clave: Neuropatía inducida por quimioterapia, receptor sigma-1, fibras nerviosas intraepidérmicas, alodinia.

Introducción: El receptor sigma-1 ($R\sigma 1$) es una chaperona cuyo bloqueo produce efectos antinociceptivos en diversos modelos de dolor neuropático, entre ellos los inducidos por antineoplásicos como el paclitaxel (1,2). El dolor neuropático inducido por paclitaxel está asociado a la pérdida de fibras intraepidérmicas (3). Sin embargo, se desconoce si la reducción del dolor neuropático inducido por paclitaxel, gracias del bloqueo del $R\sigma 1$, se asocia también con el restablecimiento de la densidad de fibras intraepidérmicas.

Objetivos: Investigar si el bloqueo genético del $R\sigma 1$ previene la pérdida de fibras intraepidérmicas en paralelo al alivio del dolor neuropático, en un modelo de neuropatía inducida por paclitaxel.

Material y método: Se usaron ratones CD-1 hembras WT y desprovistos del $R\sigma 1$ ($\sigma 1$ -KO) que fueron tratados con paclitaxel (7 mg/kg durante 5 días consecutivos; I.V.). La alodinia mecánica fue evaluada con filamentos de von Frey (up and down), antes y varios días después de la administración de paclitaxel. El análisis histológico se realizó sobre muestras obtenidas con "punch" de biopsia de las patas traseras en animales naive, y en animales tratados a día 10 y 17 (n = 3-8). La densidad de fibras nerviosas intraepidérmicas (DFNIE) (marcadas con el anticuerpo PGP 9.5.) se expresó como el cociente entre el número de fibras identificadas y la superficie medida en mm (DFNIE/mm). Los datos se expresaron como Media \pm SEM, y la significación estadística se determinó usando ANOVA de una vía, seguida del test de Bonferroni. Las diferencias se consideraron significativas si $p < 0,05$.

Resultados: Los animales WT tratados con paclitaxel desarrollaron alodinia mecánica que estaba atenuada en los ratones $\sigma 1$ -KO. Se observa una reducción significativa de la DFNIE en los animales WT tratados con paclitaxel a día 10 post-tratamiento con respecto a los WT naive ($16,50 \pm 1,57$ vs $8,52 \pm 1,78$; $p < 0,05$). Esta reducción fue mucho menor en el grupo $\sigma 1$ -KO, y no significativa ($15,09 \pm 1,55$ vs $12,37 \pm 1,76$; $p = 0,276$). Al comparar la DFNIE entre los ratones WT y $\sigma 1$ -KO tratados con paclitaxel, no se hallaron diferencias significativas, aunque sí había una clara tendencia en los animales $\sigma 1$ -KO a presentar una mayor DFNIE.

Conclusiones: El tratamiento con paclitaxel produce pérdida de fibras nerviosas intraepidérmicas coincidiendo con el punto de mayor expresión de la alodinia. El bloqueo genético del $R\sigma 1$ atenúa la alodinia mecánica y la pérdida de fibras intraepidérmicas, inducidos por paclitaxel. Es necesario realizar nuevos experimentos para aumentar la solidez de este estudio preliminar.

Bibliografía:

1. Merlos M, Romero L, Zamanillo D, Plata-Salamán C, Vela JM. Sigma-1 receptor and pain. En: Kim FJ, Pasternak GW, editores. *Sigma proteins: evolution of the concept of sigma receptors*. Cham: Springer International Publishing; 2017 [citado 19 Jun 2020]. p. 131-61. (Handbook of Experimental Pharmacology). Disponible en: https://doi.org/10.1007/164_2017_9

- Nieto FR, Cobos EJ, Tejada MÁ, Sánchez-Fernández C, González-Cano R, Cendán CM. Tetrodotoxin (TTX) as a therapeutic agent for pain. *Mar Drugs*. 2012;10(2):281-305.
- Singhmar P, Huo X, Li Y, Dougherty PM, Mei F, Cheng X, et al. An orally active Epac inhibitor reverses mechanical allodynia and loss of intraepidermal nerve fibers in a mouse model of chemotherapy-induced peripheral neuropathy. *Pain*. 2018;159(5):884-93.

Financiación: Financiado por la Junta de Andalucía, Proyecto de Excelencia P11-CTS-7649 y grupo de investigación CTS-109.

ID-156 INFLUENCIA DEL CONTRASTE Y EL PLASMA RICO EN PLAQUETAS EN LAS CÉLULAS DEL DISCO INTERVERTEBRAL

INFLUENCE OF CONTRAST AND PLATELET-RICH PLASMA ON INTERVERTEBRAL DISC CELLS

Jon Mercader¹, Diego Delgado¹, Carlos Morales², Mainer Beitia¹, Nicolás Fiz³, Alberto Sánchez³, Mikel Sánchez³

¹Unidad de Terapia Biológica Avanzada. ²Hospital Internacional HM Santa Elena. ³Unidad de Cirugía Artroscópica.

Temática: Ciencias básicas.


Palabras clave: Anillo fibroso, núcleo pulposo, contraste, plasma rico en plaquetas, disco intervertebral.

Introducción: Los procedimientos intradiscales, ampliamente usados para diagnóstico y tratamiento del dolor, implican el uso de agentes de contraste que podrían afectar adversamente a las poblaciones celulares de los discos intervertebrales. La interacción entre estos contrastes y el plasma rico en plaquetas (PRP) como posible agente protector debido a su modulación celular, subraya la necesidad de investigar sus efectos en la regeneración del disco.

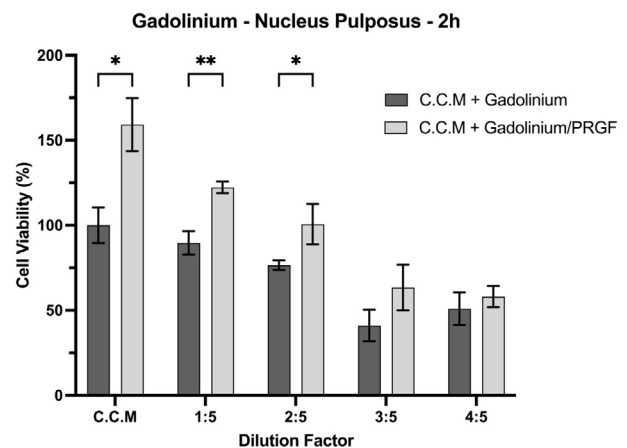
Objetivos: Analizar el efecto que tienen el iobitridol y el gadolinio sobre la viabilidad de las poblaciones celulares del disco intervertebral solos y en combinación con el Plasma Rico en Plaquetas.

Material y método: Se analizaron dos líneas celulares del disco intervertebral: células del núcleo pulposo (NP) y células del anillo fibroso (AF). Ambas líneas celulares fueron cultivadas con medio de cultivo solo (control) y combinado con un 10 % de PRP. Los contrastes fueron añadidos a cada condición utilizando diferentes concentraciones durante 1 y 2 horas de exposición. Además, se utilizó un segundo control de medio de cultivo con suero salino (PBS) para descartar que el efecto negativo se debiese a la dilución del medio. La viabilidad celular fue medida mediante la técnica de luminiscencia. Para el análisis estadístico se aplicaron la prueba t de Student, test de ANOVA y regresión lineal múltiple. Para analizar la distribución de las muestras utilizó la prueba de normalidad de Shapiro-Wilk. Los datos se consideraron estadísticamente significativos cuando $p < 0,05$.

Resultados: Mientras que el medio de cultivo diluido con PBS no presentó citotoxicidad en las células, la presencia de gadolinio y iobitridol mostraron tener un efecto citotóxico en ambas líneas celulares. En ambos casos fue un efecto dosis dependiente ($p < 0,05$), mostrando más toxicidad el gadolinio ($p < 0,05$) el cual redujo la viabilidad hasta el 60 % y el 40 % tras una exposición de 1 y 2 horas, respectivamente. Por otro lado, se observó que la presencia de PRP junto con ambos contrastes disminuyó que la toxicidad generada por estos, incrementando la viabilidad celular, especialmente a 1 hora y en las concentraciones más bajas ($p < 0,05$).



Adjunto 1.



Adjunto 2.

Table 1. Análisis de regresión multivariable de la viabilidad celular

Variable	B	valor P	95% IC	β
Línea celular (AF/NP)	-2,421	0,372	-7,750 a 2,909	-0,037
PRP	24,840	< 0,0001****	19,527 a 30,154	0,376
Tiempo (1hora/2horas)	-10,891	< 0,0001****	-16,220 a -5,562	-0,165
Contraste (gadolinio/iobitridol)	6,098	0,025*	0,772 a 11,423	0,092
Concentración (80%/60%/40%/20%)	-0,784	< 0,0001****	-0,878 a -0,691	-0,675

B: coeficiente, IC: intervalo de confianza; B: coeficiente no estandarizado; β : coeficiente estandarizado; AF: anillo fibroso; NP: núcleo pulposo; PRP: Plasma Rico en Plaquetas. * $p < 0,05$; **** $p < 0,0001$.

Adjunto 3.

Conclusiones: Tanto el gadolinio como el iobitridol presentan toxicidad celular, siendo este efecto dosis-dependiente y mayor con el gadolinio. Sin embargo, la presencia de PRP mostró un efecto de protección celular frente a la toxicidad de ambos contrastes.

Bibliografía:

1. Eder C, Pinsger A, Schildboeck S, Falkner E, Becker P, Ogon M. Influence of intradiscal medication on nucleus pulposus cells. *Spine J.* 2013;13(11):1556-62. DOI: 10.1016/j.spinee.2013.03.021.

Financiación: Ninguna

ID-157 NEUROESTIMULACIÓN ELÉCTRICA PERCUTÁNEA DEL NERVIJO (PENS) EN UN CASO DE NEUROPATÍA POSCROSECTOMÍA REFRACTARIA AL TRATAMIENTO

PERCUTANEOUS ELECTRIC NERVE STIMULATION (PENS) IN A CASE OF POST-CROSSECTOMY TREATMENT-REFRACTORY NEUROPATHY

Joan Ortells Ribe

Hospital D'Olrot I Comarcal de la Garrotxa

Temática: Tratamiento intervencionista – Neuroestimulación.

Palabras clave: PENS, neuroestimulación, dolor, alodinia, hiperalgesia.

Introducción: Algunos pacientes con dolor neuropático crónico no responden a los tratamientos farmacológicos convencionales e incluso pueden desarrollar tolerancia, dependencia física o sufrir efectos secundarios adversos. Y en ocasiones son reacios a someterse a procedimientos invasivos. La neuroestimulación eléctrica percutánea de nervio (PENS) se emplea en el manejo del dolor neuropático localizado con alodinia o hiperalgesia que no responde al tratamiento convencional. Se basa en la aplicación de una corriente eléctrica de bajo voltaje sobre el nervio afectado o en el tejido subcutáneo adyacente.

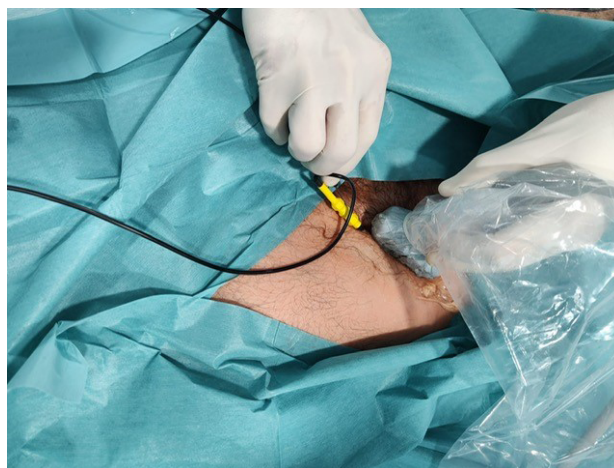Motivo de consulta: Cuadro de dolor con alodinia e hiperalgesia en el muslo izquierdo, de seis meses de evolución y originado tras una corrección hemodinámica conservadora ambulatoria de la insuficiencia venosa (CHIVA). El dolor no remite con el tratamiento, afecta a su práctica deportiva y los mórficos prescritos empiezan a generarle efectos adversos.

Antecedentes personales: Paciente varón, de 42 años sin alergias médicas conocidas, sometido en el pasado a amigdalectomía y, más recientemente, a CHIVA femoral por insuficiencia venosa periférica. Presenta ansiedad como consecuencia del dolor crónico.

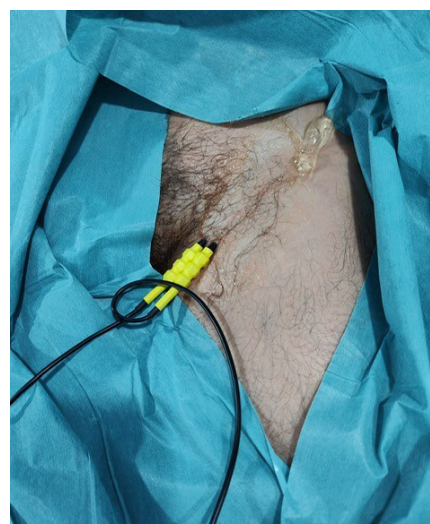
Cuadro clínico de dolor: El dolor se localiza en la incisión practicada para realizar una CHIVA a nivel femoral izquierdo. La medicación prescrita incluye lorazepam 2 mg por noche, pregabalina 75 mg cada 12 horas, dextropropofeno 25 mg cada 12 horas y tapentadol 50 mg cada 12 horas. El paciente también fue sometido a acupuntura. Todo ello sin efecto sobre

el dolor, lo que motivaba que fuera poco receptivo a la utilización de nuevas terapias, si bien acepta la aplicación de un tratamiento neuromodulador PENS. De forma ambulatoria, se le colocan en la sala de procedimientos bajo control ecográfico dos sondas (electrodo de 21G, 50 mm, 50 mm de longitud activa, punta de lápiz) a 1 cm de profundidad y de modo paralelo a la incisión practicada para la flebectomía. Se activa el dispositivo (NeuroStimulator PENS therapy II, Algoted, Reino Unido) y, tras comprobar la reproducción de parestesia en la región afectada, se estimula el área durante 25 minutos a una frecuencia de 20-100 Hz. Una vez finalizado el procedimiento, el paciente es dado de alta sin complicaciones. En un seguimiento a dos semanas, el paciente manifiesta una disminución de su alodinia y la desaparición de la hiperalgesia. Al mes y medio abandonó el tratamiento farmacológico, con reinicio de la actividad deportiva.

Conclusiones: En pacientes seleccionados, la terapia PENS puede ser una herramienta eficaz y segura para el tratamiento del dolor neuropático localizado con alodinia o hiperalgesia.



Adjunto 1.



Adjunto 3.



Adjunto 3.

Bibliografía:

1. Rossi M, De Carolis G, Liberatoscioli G, Lemma D, Nosella P, Nardi LF. A novel-mini-invasive approach to the treatment of neuropathic pain: The PENS study. *Pain Physician*. 2016;19:E121-E128.
2. Raphael JH, Raheem TA, Southal JL, Bennet A, Ashford RL, Williams S. Randomised double-blind sham-controlled crossover study of short-term effect of percutaneous electrical nerve stimulation in neuropathic pain. *Pain Med*. 2011;12(10):1515-22. DOI: 10.1111/j.1526-4637.

ID-158 NEUROESTIMULADOR MEDULAR EN FASE DE PRUEBA: ENFERMERÍA Y SUS RECOMENDACIONES AL ALTA HOSPITALARIA

TRIAL SPINAL CORD NEUROSTIMULATOR: NURSING STAFF AND THEIR RECOMMENDATIONS AT HOSPITAL DISCHARGE

Elena González Panero, Marta Díez Peris, Rogelio Rosado Caracena, Eva María Abad Fau de Casa Juana
Hospital FREMAP Majadahonda

Temática: Otros.

Palabras clave: Neuroestimulador; dolor; fase de prueba.

Introducción: Los sistemas de estimulación han demostrado eficacia para el tratamiento del dolor en algunas patologías como el dolor persistente tras cirugía de columna lumbar, dolor regional complejo, angina refractaria, dolor neuropático periférico y vasculopatía periférica. Sin embargo, existen cada vez mayor número de patologías donde parece que se muestra eficaz, si bien el nivel de evidencia es menor, como son el dolor posquirúrgico persistente. El implante de los sistemas de estimulación consta de una fase de prueba y una fase definitiva. En la primera de ellas se colocan los electrodos a una batería externa, y si resulta eficaz en un segundo tiempo se coloca el generador definitivo. Los cuidados que debe tener el paciente tras el alta hospitalaria durante la fase de prueba son fundamentales para evitar posibles complicaciones.

Objetivos: Dar a conocer la importancia de las recomendaciones que da enfermería al paciente en el alta hospitalaria sobre los cuidados a tener en cuenta, posibles complicaciones y cómo actuar ante estas.

Material y método: Es un estudio descriptivo sobre las recomendaciones al alta hospitalaria que da enfermería al paciente con neuroestimulador medular en fase de prueba: - Evitar mojar los apósitos. - Informar que no se podrá duchar. - Informa al paciente que puede dormir en cualquier posición. - Evitar movimientos bruscos que puedan desplazar las extensiones. - Explicar los posibles síntomas de infección (dolor, rubor, calor o fiebre). - Vigilar sangrado comprobando que el apósito esté limpio. - Ante la presencia del mismo dolor anterior a la colocación del neuroestimulador revisar conexión de los cables a la batería externa y explicar como volver a conectarlos. - Informar del día de revisión (entre 48-72 h posterior a la implantación). - Informar de las complicaciones que requieren acudir a urgencias del hospital.

Resultados: Estudio descriptivo. No hay resultados.

Conclusiones: Dar una buena información mediante las recomendaciones de enfermería al alta, tanto al paciente como a sus familiares sobre los cuidados a tener en su domicilio, son importantes para evitar complicaciones y así garantizar una fase de prueba satisfactoria. Con la implantación de una hoja informativa con estas recomendaciones de enfermería, aseguramos que el paciente sabe actuar en su domicilio ante cualquier complicación posible.

Bibliografía:

1. Kot P, Pintado C, et al. Neuroestimulación medular. Análisis de las indicaciones diagnósticas. *Rev. Soc. Esp. Dolor*. 2020;27(4):234-8.
2. Alexeevich KA, Olegovich GA, et al. Spinal cord stimulation for fail back surgery syndrome: Literature review and clinical study. *Coluna/Columna*. 2018;17(3):212-5.

ID-159 ¿ES EFECTIVA Y SEGURA LA PROGRAMACIÓN REMOTA EN LOS SISTEMAS DE ESTIMULACIÓN MEDULAR? EXPERIENCIA EN NUESTRO HOSPITAL

IS REMOTE PROGRAMMING EFFECTIVE AND SAFE IN SPINAL CORD STIMULATION SYSTEMS? EXPERIENCE IN OUR HOSPITAL

Belén San Antonio San Román, Agustín Mendiola de la Osa, Sandra Helena Martínez Rodríguez, Carlos Agreda García, Marta Rodríguez Manzaneeque, Manuel Agustín Herrero Trujillano, María del Pilar Tauler Redondo

Hospital Puerta de Hierro

Temática: Tratamiento intervencionista – Neuroestimulación.

Palabras clave: Programación remota y neuroestimulación medular.

Introducción: La estimulación de la médula espinal y del ganglio de la raíz dorsal son dos terapias de neuro-modulación aprobadas por la FDA que se adaptan individualmente a cada paciente y tratan de forma segura el dolor crónico. Los pacientes a los que se les implantan dispositivos de neuroestimulación medular requieren visitas de seguimiento para programar y abordar los cambios en los síntomas o el tratamiento. Hasta hace poco este seguimiento era presencial. Avances recientes permiten optimizar esta terapia de forma remota. En nuestro hospital tenemos actualmente seis pacientes en terapia de estimulación medular y programación remota.

Objetivos: Hacer una revisión basada en la evidencia actual para confirmar los beneficios potenciales de la monitorización y programación en remoto. Describir la experiencia en nuestro centro.

Material y método: Revisión bibliográfica en Medline Pubmed con "Remote Stimulation" AND "Neuromodulation system".

Resultados: En nuestro país esta comercializada la plataforma digital NeuroSphere Virtual Clinic de Abbott que permite la programación y comprobación del sistema de estimulación medular de forma remota con internet o wifi mediante una conexión de audio y video en tiempo real de forma segura. Los objetivos de esta terapia son: - Abordar las necesidades clínicas de los pacientes realizando ajustes sin necesidad de sesiones presenciales. - Identificar la aparición de nuevos problemas y proporcionar una solución rápida. - Interrogar y programar de forma segura estos dispositivos. Beneficios: - Para el paciente: mayor accesibilidad y calidad asistencial, terapia personalizada con más participación, reducir desplazamientos y disminuir costes. - Para el hospital y personal: Reducción de carga de trabajo, listas de espera y optimización de recursos. Limitaciones: dependencia de conectividad a internet y necesidad de estar familiarizados con la tecnología. La monitorización en remoto de los datos de salud plantea desafíos de privacidad y ciberseguridad. En nuestro hospital hay seis pacientes incluidos, tres SCS y tres DRG. La inclusión es cualquier paciente que tenga internet en casa y se desenvuelva bien con su mando. Actualmente esta terapia se puede utilizar con el generador de estimulación en DRG y con el generador no recargable de SCS.

Conclusiones: Recientes innovaciones tecnológicas permiten programar y gestionar dispositivos de estimulación medular sin las revisiones presenciales habituales, al tiempo que mejoran la atención al paciente y la eficiencia. Tanto en estudios piloto actuales como en nuestra experiencia en el hospital, la programación remota es segura, rentable y mejora cumplimiento, satisfacción y calidad de vida del paciente. La evidencia clínica, aunque limitada, respalda los beneficios potenciales de la monitorización y programación remotas.

Bibliografía:

1. Staats P, et al. Remote management of spinal cord stimulation devices for chronic pain. *Neuromodulation*. 2023;26:1295-308.
2. Silburn P, et al. Rapid development of an integrated remote programming platform for neuromodulation systems through the biodesign process. *Sci Rep*. 2022;12:2269.
3. Deer T, et al. Teleprogramming service provides safe and remote stimulation options for patients with DRG-S and SCS implants. *J Pain Res*. 2021;14:3259-65.

ID-160 NEUROESTIMULACIÓN PERIFÉRICA PARA EL TRATAMIENTO DE NEUROPATÍA CUBITAL Y RELACIÓN CON LA CALIDAD DE VIDA

PERIPHERAL NERVE STIMULATION FOR THE TREATMENT OF ULNAR NEUROPATHY AND ITS RELATION TO QUALITY OF LIFE

Álvaro José Vázquez Marín, Manuel Alejandro Sánchez García, Santiago Coronado Mezcuca, Marcos Salmerón Martín, Alberto Vela de Toro, Rafael Gálvez Mateos, Beatriz Romerosa Matínez

Hospital Universitario Virgen de las Nieves

Temática: Tratamiento intervencionista – Neuroestimulación.

Palabras clave: Neuropatía, cubital, tratamiento, neuroestimulador.

Introducción: La neuropatía cubital en codo y muñeca es la segunda neuropatía más frecuente de la extremidad superior. En casos moderados los síntomas incluyen síntomas como hipoestesia y parestesias. En casos más graves, debilidad de la musculatura intrínseca de la mano. Cuando el dolor está localizado en la mano o el codo puede ser difícil alcanzar el objetivo terapéutico mediante electroestimulación de médula espinal (EME). La estimulación de nervios periféricos es una adecuada herramienta terapéutica propuesta en el manejo de estas alteraciones cuando otras opciones han fracasado.

Objetivos: El objetivo principal de este trabajo busca cuantificar la mejoría experimentada en la calidad de vida relacionada con la salud de las pacientes que recibieron estimulación nerviosa periférica, así como evaluar la tolerabilidad de la técnica y la aparición de complicaciones post-implante.

Material y método: Se estudiaron a dos pacientes a quienes se les implantó un neuroestimulador periférico de la generación Neurimpulse®. La evaluación sobre la calidad de vida fue valorada mediante dos cuestionarios denominados EuroQol-5D y SF-12. El seguimiento consistió en citar periódicamente a las pacientes (cada 15 días) durante dos meses para completar los cuestionarios EuroQol-5D y SF-12.

Resultados: En la primera paciente se obtuvo un resultado en el cuestionario EuroQol-5D de 0,10 pre-implante y de 0,37 a la semana post-implante, mientras que en la segunda este fue de 0,26 pre-implante y de 0,57 post-implante. En cuanto al cuestionario SF-12, la puntuación en la primera paciente fue de 29,5 y de 17,8 pre-implante en las variables de salud física (VSF) y mental (VSM) respectivamente, mientras que post-implante, los números ascendían hasta 40,14 (VSF) y de 38,76 (VSM). En la segunda paciente, se obtuvo un resultado pre-implante de 0,26 y post-implante de 0,57 en el cuestionario EuroQol-5D. En el cuestionario SF-12 la puntuación pre-implante fue de 29,73 (VSF) y de 33,55 (VSM) y post-implante de 47,57 (VSF) y de 48,85 (VSM). En ambas pacientes, la escala visual analógica (EVA) era superior a 9, presentaban comorbilidad psicológica y su funcionalidad estaba disminui-

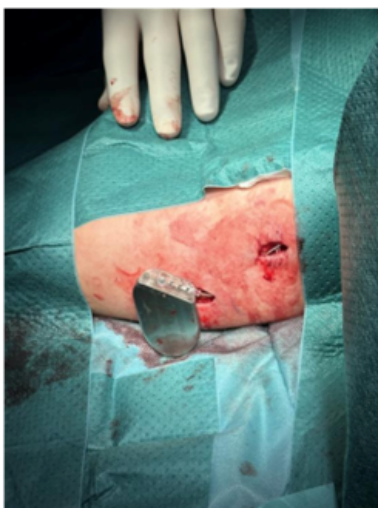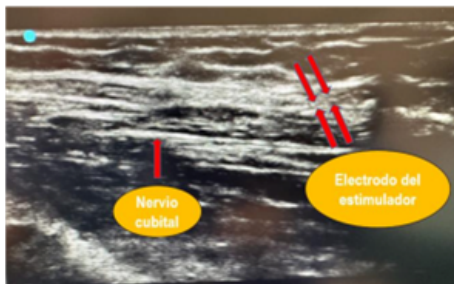
da. Tras el implante, la primera paciente experimentó una reducción de la EVA de hasta 4/10 y la segunda de hasta 1/10. Solo una paciente experimentó mejoría de su comorbilidad psicológica. El consumo de opioides cesó en los dos casos.

Conclusiones: Esta modalidad de estimulación periférica reduce la hiperalgesia y la alodinia e implica una mejora en la funcionalidad de las articulaciones y extremidades afectadas, tiene impacto positivo a nivel psicológico y reduce el consumo de opiáceos.

Bibliografía:

1. Fogel HP, Winfree CJ. What's new in peripheral nerve stimulation. *Neurosurg Clin N Am.* 2022;33(3):323-30. DOI: 10.1016/j.nec.2022.02.009.
2. Ong Sio LC, Hom B, Garg S, Abd-Elsayed A. Mechanism of action of peripheral nerve stimulation for chronic pain: A narrative review. *Int J Mol Sci.* 2023;24(5):4540. DOI: 10.3390/ijms24054540.
3. Strand N, D'Souza RS, Hagedorn JM, Pritzlaff S, Sayed D, Azeem N, et al. Evidence-based clinical guidelines from the American Society of Pain and Neuroscience for the use of implantable peripheral nerve stimulation in the treatment of chronic pain. *J Pain Res.* 2022;15:2483-2504. DOI: 10.2147/JPR.S362204.

IMÁGENES DEL PROCEDIMIENTO DE COLOCACIÓN DEL ESTIMULADOR PERIFÉRICO DEL NERVIÓ CUBITAL



Adjunto 1

NEUROESTIMULACIÓN PERIFÉRICA PARA EL TRATAMIENTO DE NEUROPATÍA CUBITAL Y RELACIÓN CON LA CALIDAD DE VIDA

Resumen

La neuropatía cubital es un cuadro caracterizado por dolor predominantemente neuropático a veces refractario a numerosas medidas terapéuticas. En los últimos años ha surgido una nueva modalidad terapéutica denominada estimulación de nervios periféricos consistente en la aplicación de un voltaje eléctrico sobre el territorio de un nervio lesionado para modular la transmisión del dolor por vías aferentes. Este trabajo busca estudiar el impacto que tiene la aplicación del estimulador periférico sobre la reducción del dolor neuropático y sobre la mejoría cuantitativa en la calidad de vida relacionada con la salud medida mediante la aplicación de dos cuestionarios: EuroQol-5D y SF-12. De esta forma, se pretende presentar la estimulación de nervios periféricos como un tratamiento eficaz y seguro en el abordaje de esta patología que está directamente relacionada con un importante deterioro de la calidad de vida de los pacientes que la sufren, tanto en la esfera física como psicológica, así como con el absentismo laboral por pérdida de funcionalidad para realizar actividades que impliquen el uso de un territorio anatómico afecto por dolor. Para ello se reclutaron dos pacientes con neuropatía cubital refractaria a los tratamientos convencionales y se analizó su calidad de vida relacionada con la salud antes y después del implante de un estimulador de nervio periférico. Tras un seguimiento de aproximadamente dos meses, la calidad de vida física y psicológica de ambas pacientes mejoró significativamente. Se consiguió dejar de consumir medicación analgésica puntada y realizar normalmente las actividades básicas de la vida diaria. Ambas pacientes, recuperaron funcionalidad suficiente para desarrollar su actividad laboral. Todo ello sin desarrollar complicaciones post-implante reseñables. No obstante, son necesarios más estudios que demuestren la eficacia de la neuroestimulación a largo plazo, así como sus posibles efectos adversos.

Introducción

El dolor neuropático es un complejo dolor crónico que generalmente se desarrolla como resultado de la lesión o enfermedad del sistema nervioso periférico o central. En el dolor neuropático las fibras nerviosas pueden estar dañadas o tener alterada su función. Estas fibras nerviosas dañadas comprometen la transmisión normal de la actividad eléctrica. Clínicamente el dolor neuropático se caracteriza por quemazón, hormigueo, descargas eléctricas de forma espontánea o tras un estímulo doloroso o no.

La afectación de nervios periféricos de la extremidad superior puede variar ampliamente en cuanto a etiología y extensión. Son muchos los trastornos que se deben considerar cuando un paciente presenta dolor, pérdida de sensibilidad o debilidad en la zona del codo, muñeca o mano.

La neuropatía cubital en codo y muñeca es la segunda neuropatía más frecuente de la extremidad superior. En casos moderados los síntomas incluyen síntomas como hipoestesia y parestesias. En casos más graves, debilidad de la musculatura interósea de la mano. El dolor en la zona del codo es también muy frecuente.

En la mayoría de los casos el diagnóstico de la neuropatía cubital es confirmado por pruebas electrofisiológicas. Existen numerosas maniobras exploratorias de la patología cubital pero su sensibilidad y especificidad se consideran reducidas.

Cuando el dolor está localizado en la mano o el codo puede ser difícil alcanzar el objetivo terapéutico mediante electroestimulación de médula espinal (EME).

Adjunto 2.

ID-161 ESTUDIO RETROSPECTIVO DE LA EFICACIA DE LA NEUROESTIMULACIÓN MEDULAR EN EL DOLOR NEUROPÁTICO SIN COMPONENTE NOCICEPTIVO

A RETROSPECTIVE STUDY OF SPINAL CORD NEUROSTIMULATION EFFICACY IN NEUROPATHIC PAIN WITHOUT NOCICEPTION

Álvaro Soriano Flores, Jorge Ramón Benlloch, Hermann Josef Ribera Leclerc

Hospital Universitario Son Espases

Temática: Tratamiento intervencionista – Neuroestimulación.

Palabras clave: Neuroestimulación medular, neuropático, escala visual analógica, eficacia, síndrome dolor regional complejo.

Introducción: La neuroestimulación medular (NEM) es un tratamiento analgésico indicado en pacientes con dolores crónicos rebeldes a los tratamientos farmacológicos e intervencionistas especialmente eficaz

en el dolor con componente neuropático. Las indicaciones validadas son el Síndrome de dolor Espinal Persistente, el Síndrome de Dolor Regional Complejo y la Polineuropatía Diabética.

Objetivos: Evaluar la eficacia analgésica de la NEM en pacientes con dolor crónico de características neuropáticas puras sin componente nociceptivo de los pacientes implantados durante el último año.

Material y método: Se trata de un estudio retrospectivo descriptivo de una serie de casos implantados durante el año 2023. Los pacientes fueron evaluados antes del implante (basal) y después del implante (3 meses) mediante la valoración de la Escala Visual Analógica (EVA), el impacto del dolor en sus actividades diarias, de la capacidad funcional y de la asociación de trastornos psiquiátricos a través de los cuestionarios FAST (Functional Assessment Screening Tool) y HAD (Hospital Anxiety and Depression Scale).

Resultados: Se incluyeron 10 pacientes (6 hombres/4 mujeres) con una edad media de 48,8 años \pm 16,99. Los motivos para la indicación fueron tener dolor neuropático puro sin componente nociceptivo: tres pacientes con síndrome de Dolor Regional Complejo, tres pacientes con cicatriz dolorosa posquirúrgica y, por último, un paciente con síndrome de miembro fantasma, una neuralgia de pudendo, una neuralgia postherpética y una plexopatía braquial posttraumática. La media \pm desviación estándar del EVA en reposo fue 7,3 \pm 1,76 y a los 3 meses 3,4 \pm 1,4. El EVA en movimiento basal 8,4 \pm 1,5 y a los 3 meses 4,3 \pm 1,5. El cuestionario FAST basal objetivó una media de 27 \pm 15,1 y a los 3 meses 26,7 \pm 17,1 y el cuestionario HAD basal 18,7 \pm 9,1 y a los 3 meses 8,75 \pm 4,9. Un paciente no obtuvo ninguna mejoría significativa en la fase de prueba. Solo se detectó una complicación en una paciente debido a la migración de los electrodos tras un traumatismo accidental doméstico.

Conclusiones: En los pacientes con dolores neuropáticos sin componente nociceptivo, la NEM demostró ser un tratamiento eficaz a los 3 meses desde el punto de vista analgésico y en la mejora del estado de ánimo.

Bibliografía:

1. Sun L, Peng C, Joosten E, Cheung CW, Tan F, Jiang W, et al. Spinal cord stimulation and treatment of peripheral or central neuropathic pain: Mechanisms and clinical application. *Neural Plast.* 2021:1-9.

ID-162 SÍNDROME DE DOLOR REGIONAL COMPLEJO CON EVOLUCIÓN FAVORABLE

COMPLEX REGIONAL PAIN SYNDROME WITH FAVORABLE OUTCOME

María Fernanda Alarcón Sarango, Gema Flores Sánchez, María Luisa Barrón Vazquez, Nuria Andrino Díaz

Hospital Universitario de Getafe

Temática: Tratamiento conservador – Medicina integrativa.

Palabras clave: Síndrome del dolor regional complejo (SDRC).

Introducción: El dolor es un fenómeno dinámico y complejo, que puede interferir con las actividades de la vida diaria. La IASP lo define como una experiencia sensorial y emocional desagradable asociada a un daño tisular real o potencial, que se manifiesta como una sensación compleja modulada por las funciones cognitivas, con un componente subjetivo importante. El dolor puede dividirse en nociceptivo o neuropático. El dolor nociceptivo es una respuesta fisiológica en donde se producen cambios adaptativos reversibles en el sistema nervioso. Por el contrario, en el dolor neuropático encontraremos cambios mal adaptativos persistentes e inclusive irreversibles en el sistema nervioso central, proceso conocido como sensibilización central que provocará una respuesta anómala que se traduce clínicamente en dolor espontáneo, con bajo umbral al estímulo e incluso con estímulos no nocivos. Si persiste puede desarrollarse lo que conocemos como Síndrome Regional de dolor Complejo (SDRC), que se define por su cronicidad, dolor de intensidad desproporcionada y la duración excesiva del curso clínico. Los traumatismos y las cirugías son su causa principal. Tiene prevalencia en mujeres, es unilateral, de predominio en miembros superiores y distal a la lesión. Su diagnóstico es clínico y sigue los criterios de Budapest que tienen una alta sensibilidad.

Motivo de consulta: Dolor y limitación funcional.

Antecedentes personales: Agenesia renal derecha, DM tipo 2, anextomía derecha, Herniorrafia inguinal derecha.

Cuadro clínico de dolor: Presentamos el caso de una paciente de 61 años con dolor de características neuropáticas de larga evolución con un EVA inicial de 7/10 en relación con rizartrrosis del primer dedo, que inicialmente fue tratado de manera conservadora, con mala evolución clínica asociando gran limitación funcional. Se decide intervención quirúrgica, que se realiza en julio de 2023. Sufre empeoramiento clínico del dolor con desarrollo de SDRC, cumpliendo con todos los criterios de Budapest y con un Gamma-grafía que lo corroboraba. Se pauta tratamiento Rehabilitador intensivo tanto con Fisioterapia como con Terapia ocupacional con poca mejoría inicial por la interferencia por el dolor, aunque con mejoría global de forma muy progresiva gracias a la intervención y seguimiento de los Servicios de Rehabilitación, Traumatología y la Unidad del dolor. Este manejo ha permitido que la paciente actualmente tenga una mano funcional, con escasas limitaciones en ciertas actividades que continúan mejorando, con un EVA actual de 2-3/10.

Conclusiones: El SDRC es una compleja presentación de manifestaciones clínicas que puede evolucionar de manera desfavorable. Es indispensable el prevenirlo, reconocer y diagnosticar de forma precoz, precisa de un manejo multidisciplinar.

Bibliografía:

1. - Pérez Fuentes J. Versión actualizada de la definición de dolor de la IASP: un paso adelante o un paso atrás. Rev. Soc. Esp. Dolor. 2020 [citado 12 Mae 2024]; 27(4):232-3. Disponible en: http://scielo.isciii.es/scielo.php?script=sci_arttext&pid=S1134-80462020000400003&lng=es <https://dx.doi.org/10.20986/resed.2020.3839/2020>.
2. - Pedrajas Navas JM, Molino González ÁM. Bases neuromédicas del dolor. Clínica y Salud. 2008 [citado 12 Mar 2024];19(3):277-93. Disponible en: http://scielo.isciii.es/scielo.php?script=sci_arttext&pid=S1130-52742008000300002&lng=es

ID-163 ESTUDIO CASOS Y CONTROLES DE LA IMPLEMENTACIÓN AMBULATORIA DEL PROTOCOLO DE DEPRESCRIPCIÓN DE OPIOIDES EN EL MUNDO REAL: PREGUNTE AL PACIENTE

CASE-CONTROL STUDY OF THE REAL-WORLD AMBULATORY IMPLEMENTATION OF AN OPIOID DEPRESCRIBING PROTOCOL — ASK THE PATIENT

Julissa Evelin Guerrero Ramírez¹, Elena López Mañogil², Carmen María Morote Castellanos¹, Claudia Carratalá Lillo³, Ana María Panadero Alcalá¹, Mónica Escorial García, Ana María Peiró Peiró¹

¹Hospital General Universitario Dr. Balmis. ²UCAM. ³ISABIAL

Temática: Medicina clínica – Dolor músculo-esquelético.

Palabras clave: Deprescripción, opioides, dolor crónico, PNSD, trastorno por consumo de opioides.

Introducción: Es imprescindible identificar personas que sufren un trastorno por consumo de opioides de prescripción (TCOP) porque en general son resistentes a la deprescripción y no tienen conciencia de su dependencia. Sin embargo, no es el único caso que necesitaría deprescripción. También se puede dar por un cociente beneficio/riesgo desfavorable, a voluntad del paciente, falta de mejora en su funcionalidad, entre otros. Para ello el Plan Nacional Sobre Drogas (PNSD) ha puesto en marcha un protocolo de asesoramiento que implica la evaluación de las creencias, preocupaciones y motivaciones de los/as pacientes. Esto supone un reto clínico

Objetivos: Evaluar la implementación del protocolo de deprescripción de opioides del PNSD a través de un equipo interdisciplinar a través de check list de uso sencillo en el mundo real ambulatorio de las Unidades de Dolor (UDO).

Material y método: Estudio prospectivo de la implementación del Paso 1 y Paso 2, del protocolo en dos fases: 1/ diseño breve check list operativo; 2/ implementación en un grupo piloto (n = 20) en una consulta interdisciplinar en dos grupos de pacientes con opioides a largo plazo, que requieran ser deprescritos por rutina clínica: (1) pacientes sin TCOP (controles);

y (2) pacientes con TCOP (casos). Se registrarán las variables incluidas en el protocolo PNSD junto con tres cuestionarios para valorar las creencias, los valores y la disonancia cognitiva. La evaluación de la deprescripción se realizará en la visita fin (dosis equivalente de morfina, DEM > 20 mg/día).

Resultados: Se presenta un análisis preliminar donde la mayor parte de indicaciones de deprescripción fueron por no mejoría significativa del dolor seguida del riesgo supera los beneficios, no hay indicación clara, efectos adversos intolerables. En los casos TCOP, ninguno tenía conciencia de dependencia con alta resistencia a la deprescripción. Entre las preocupaciones principales casos estaba la reaparición del dolor, con alta sensación de catastrofismo y pérdida de funcionalidad. Se realizó un seguimiento estrecho (semanal telefónico) con reducción significativa DEM (> 50 % en el primer mes de seguimiento). Los casos TCOP deprescritos no incrementaron su dolor y mejoraron el perfil de seguridad. Se plantea hacer un seguimiento al año y transferir la experiencia a Atención Primaria.

Conclusiones: El Protocolo de Deprescripción del PNSD se considera que sería una buena herramienta para mejorar el uso de opioides en pacientes con dolor crónico no oncológico, mejorando el manejo del dolor pudiendo contribuir a una mayor sostenibilidad del SNS.



Julissa Guerrero, Elena López, Carmen Morote, Claudia Carratalá, Ana Panadero, Mónica Escorial, Ana Peiró

TÍTULO

Estudio casos y controles de la implementación ambulatoria del Protocolo de Deprescripción de Opioides en el mundo real: Pregunte al paciente

PALABRAS CLAVE

Deprescripción, dolor crónico, opioides a largo plazo, Trastorno por consumo de opioides, PNSD

INTRODUCCIÓN

Es imprescindible identificar personas que sufren un trastorno por consumo de opioides de prescripción (TCOP) porque en general son resistentes a la deprescripción y no tienen conciencia de su dependencia. Sin embargo, no es el único caso que necesitaría deprescripción. También se puede dar por un cociente beneficio/riesgo desfavorable, a voluntad del paciente, falta de mejora en su funcionalidad, entre otros. Para ello el Plan Nacional Sobre Drogas (PNSD) ha puesto en marcha un protocolo de asesoramiento que implica la evaluación de las creencias, preocupaciones y motivaciones de los/as pacientes. Esto supone un reto clínico.

OBJETIVOS

Evaluar la implementación del protocolo de deprescripción de opioides del PNSD a través de un equipo interdisciplinar a través de check list de uso sencillo en el mundo real ambulatorio de las Unidades de Dolor (UDO).

MATERIAL Y MÉTODO

Estudio prospectivo de la implementación del Paso 1 y Paso 2, del protocolo en dos fases: 1/ diseño breve check list operativo; 2/ implementación en un grupo piloto (n=20) en una consulta interdisciplinar en dos grupos de pacientes con opioides a largo plazo, que requieran ser deprescritos por rutina clínica: (1) pacientes sin TCOP (controles); y (2) pacientes con TCOP (casos). Se registrarán las variables incluidas en el protocolo PNSD junto con tres cuestionarios para valorar las creencias, los valores y la disonancia cognitiva. La evaluación de la deprescripción se realizará en la visita fin (Dosis equivalente de morfina, DEM >20 mg/día).

RESULTADOS

Se presenta un análisis preliminar donde la mayor parte de indicaciones de deprescripción fueron por no mejoría significativa del dolor seguida del riesgo supera los beneficios, no hay indicación clara, efectos adversos intolerables. En los casos TCOP, ninguno tenía conciencia de dependencia con alta resistencia a la deprescripción. Entre las preocupaciones principales casos estaba la reaparición del dolor, con alta sensación de catastrofismo y pérdida de funcionalidad. Se realizó un seguimiento estrecho (semanal telefónico) con reducción significativa DEM (>50% en el primer mes de seguimiento). Los casos TCOP deprescritos no incrementaron su dolor y mejoraron el perfil de seguridad. Se plantea hacer un seguimiento al año y transferir la experiencia a Atención Primaria.

CONCLUSIONES

El Protocolo de Deprescripción del PNSD se considera que sería una buena herramienta para mejorar el uso de opioides en pacientes con dolor crónico no oncológico, mejorando el manejo del dolor pudiendo contribuir a una mayor sostenibilidad del SNS.

Bibliografía:

1. Protocolo de deshabituación de opioides, elaborado por el Grupo de utilización de medicamentos opioides en dolor crónico no oncológico del Ministerio de Sanidad, y aprobado por la Comisión Permanente de Farmacia en junio de 2023.
2. Procedimiento de actuación conjunta en pacientes con adicciones a opioides de prescripción. Consejería de Salud y Consumo. Servicio Andaluz de Salud. Junta de Andalucía 2023.
3. Muriel J, Escorial M, Margarit C, Barrachina J, Carvajal C, Morales D, et al. Long-term deprescription in chronic pain and opioid use disorder patients: Pharmacogenetic and sex differences. *Acta Pharm.* 2023;12:73(2):227-41. DOI: 10.2478/acph-2023-0018.
4. Muriel J, Barrachina J, del Barco G, Carvajal C, Escorial M, Margarit C, et al. Impact of CYP2D6 genotype on opioid use disorder deprescription: an observational prospective study in chronic pain with sex-differences. *Front Pharmacol.* 2023;14:1200430. DOI: 10.3389/fphar.2023.1200430.

ID-164 EFECTO DE LA EDAD, EL SEXO Y LA ETIOLOGÍA DEL DOLOR EN LA RESPUESTA A LA ESTIMULACIÓN DE CORDONES POSTERIORES

EFFECT OF AGE, SEX AND PAIN ETIOLOGY ON THE RESPONSE TO POSTERIOR CORD STIMULATION

Esther Gómez Botella, Purificación Bernabeu Juan, Yolanda Sastre Peris Sastre Peris, Luis Gómez Salinas, Carlos Van Der Hofstadt Román

Hospital General Universitario de Alicante Dr. Balmis

Temática: Medicina clínica – Dolor neuropático.

Palabras clave: Dolor crónico, estimulación de cordones posteriores, calidad de vida, calidad del sueño.

Introducción: Las lesiones del sistema somatosensorial desencadenan dolor neuropático crónico. Distinguiamos según el punto de lesión entre dolor neuropático periférico y central. La base del tratamiento del dolor neuropático periférico son los fármacos neuromoduladores y las técnicas intervencionistas, cuando este tratamiento fracasa la estimulación de cordones posteriores medulares (SCS) es una alternativa. La edad y el sexo, así como la etiología del dolor, podrían influir en la efectividad de la SCS.

Objetivos: Determinar si la edad, sexo y la etiología del dolor influyen en la efectividad de la SCS.

Material y método: Estudio observacional y retrospectivo, en pacientes con dolor crónico neuropático sometidos a SCS en el Hospital Dr. Balmis entre 2012 y 2022. Se recogieron las características demográficas y la etiología del dolor. Durante el seguimiento se estudió la percepción del dolor [Escala Analógico Visual del Dolor EVA dolor], la calidad de vida [escala EQ-5D-5L], la salud percibida [Escala Analógico Visual EVA salud] y calidad del sueño [escala de Pittsburgh] preimplante, al mes, año y 2 años.

Resultados: Se estudiaron 40 pacientes con dolor crónico, a los que se les había aplicado SCS. El 52,5 % fueron mujeres (21 casos). La edad

media fue de 55,7 años con una desviación típica (DT) de 11,3 años. Entre las causas del dolor que presentaban los pacientes destaca el síndrome de cirugía de espalda fallida (67,5 %), el síndrome de dolor regional complejo (20 %), la cervicalgia crónica con radiculopatía cervical (12,5 %) y el dolor isquémico (7,5 %) o una combinación de estas etiologías. La SCS mejoró la EVA en reposo, (media preimplante: 8,56 (DT: 1,2); 2 años 4,22 (DT: 2,51), la calidad de vida medida con el EQ-5D-5L (preimplante: 0,17 (DT: 0,3); 2 años 0,6 (DT: 0,18), la EVA salud (preimplante 31,38 (DT: 22,5); 2 años 54,86 (DT: 26,44), la calidad del sueño (Pittsburgh preimplante 15,48 (DT: 5,38); 2 años 10,14 (DT: 6,21). No hubo diferencias estadísticamente significativas en función de la edad, el sexo o la etiología del cuadro algico, pero es posible que el tamaño muestral pequeño esté influyendo en estos resultados.

Conclusiones: La edad, el sexo y la etiología del cuadro algico no parece influir en la efectividad de la SCS, pese a que esta produjo una mejora del dolor, la calidad de vida y sueño, y la salud percibida en pacientes con dolor crónico.

Bibliografía:

1. Cohen SP, Vase L, Hooten WM. Chronic pain: an update on burden, best practices, and new advances. *Lancet.* 2021;397(10289):2082-97. Disponible en: [http://dx.doi.org/10.1016/s0140-6736\(21\)00393-7](http://dx.doi.org/10.1016/s0140-6736(21)00393-7).
2. Corallo F, De Salvo S, Florida D, Bonanno L, Muscarà N, Cerra F, et al. Assessment of spinal cord stimulation and radiofrequency: Chronic pain and psychological impact. *Medicine (Baltimore).* 2020;99(3):e18633. Disponible en: <http://dx.doi.org/10.1097/md.00000000000018633>.
3. De La Cruz P, Fama C, Roth S, Haller J, Willock M, Lange S, et al. Predictors of spinal cord stimulation success: Predictors of spinal cord stimulation success. *Neuromodulation.* 2015;18(7):599-602. discussion 602. Disponible en: <http://dx.doi.org/10.1111/ner.12325>.

ID-165 INFLUENCIA DE LOS TRASTORNOS DE PERSONALIDAD Y LOS SÍNDROMES CLÍNICOS DEL INVENTARIO CLÍNICO MULTIAIXIAL DE MILLON (MCMII-III), EN LA RESPUESTA A LA ESTIMULACIÓN DE CORDONES POSTERIORES

INFLUENCE OF THE PERSONALITY DISORDERS AND CLINICAL SYNDROMES INCLUDED IN THE MILLON CLINICAL MULTIAIXIAL INVENTORY (MCMII-III) ON THE RESPONSE TO POSTERIOR CORD STIMULATION

Esther Gómez Botella, Purificación Bernabeu Juan, Yolanda Sastre Peris, Luis Gómez Salinas, Carlos Van Der Hofstadt Román

Hospital General Universitario de Alicante Dr. Balmis

Temática: Medicina clínica – Dolor neuropático.

Palabras clave: Dolor crónico, estimulación de cordones posteriores, síndromes clínicos, trastornos de personalidad, calidad de vida, calidad del sueño.

Introducción: Llamamos dolor crónico al que persiste durante más de 3 meses. Cuando el dolor es consecuencia de una lesión del sistema somatosensorial lo denominamos dolor neuropático. Cuando el dolor neuropático no responde al tratamiento con fármacos neuromoduladores o tratamiento intervencionista, puede mejorar con terapia de Estimulación de Cordones Posteriores (SCS). Aunque las guías clínicas actuales recomiendan una valoración psicológica previa a la SCS, la utilidad real de esta valoración está discutida.

Objetivos: Determinar la efectividad de la valoración psicológica previa a la SCS, a lo hora de predecir los resultados de la SCS en términos de mejora del dolor y la calidad de vida.

Material y método: Estudio observacional y retrospectivo, en pacientes con dolor crónico neuropático sometidos a un tratamiento de SCS en el Hospital Dr. Balmis entre 2012 y 2022. Todos fueron valorados psicológicamente (Inventario Clínico Multiaxial de Millon MCMI-III) preimplante. Se estudió la percepción del dolor (Escala Analógico Visual del Dolor EVA dolor), la calidad de vida (escala EQ-5D-5L), la salud percibida (Escala Analógico Visual EVA salud) y la calidad del sueño (escala de Pittsburgh) preimplante, al mes, año y 2 años.

Resultados: La SCS mejoró la EVA en reposo, (media preimplante: 8,56 (DT: 1,2); 2 años 4,22 (DT: 2,51), la calidad de vida medida con el EQ-5D-5L (preimplante: 0,17 (DT: 0,3); 2 años 0,6 (DT: 0,18), la EVA salud (preimplante 31,38 (DT: 22,5); 2 años 54,86 (DT: 26,44) y la calidad del sueño (Pittsburgh preimplante 15,48 (DT: 5,38); 2 años 10,14 (DT: 6,21). Los síndromes clínicos y los trastornos de personalidad influyeron en los resultados, así una mayor puntuación en las escalas de Síndromes Clínicos Somatomorfo, Dependencia a Sustancias, Trastorno del Pensamiento y Depresivo implicó en el análisis realizado mediante un modelo lineal generalizado de medidas repetidas, una mayor EVA en reposo de forma estadísticamente significativa. Respecto a los Patrones Clínicos de Personalidad, la EQ-5D-5L fue mejor a mayor puntuación en la escala Compulsivo y menor a mayor puntuación en la de Esquizoide. Una mayor puntuación en la escala de Trastorno del Pensamiento empeoró la salud percibida de forma estadísticamente significativa. La calidad del sueño no se relacionó con los resultados del MCMI-III.

Conclusiones: La SCS mejoró el dolor, la calidad de vida y la salud percibida en pacientes con dolor crónico. Algunos síndromes clínicos se relacionaron con los resultados y podrían haber influido en estos.

Bibliografía:

1. De La Cruz P, Fama C, Roth S, Haller J, Willock M, Lange S, et al. Predictors of Spinal Cord Stimulation Success. *Neuromodulation*. 2015;18(7):599-602. <https://doi.org/10.1111/ner.12325>.
2. Cramer V, Torgersen S, Kringlen E. Personality disorders and quality of life. A population study. *Compr Psychiatry*. 2006;47(3):178-84. Disponible en: <http://dx.doi.org/10.1016/j.comppsy.2005.06.002>.

ID-166 EVALUACIÓN DE LA EFICACIA Y SEGURIDAD DE LA NEUROPLASTIA EPIDURAL EN EL DOLOR LUMBAR POR ADHERENCIAS

EVALUATION OF EPIDURAL NEUROPLASTY EFFICACY AND SAFETY IN LOW BACK PAIN DUE TO ADHESIONS

Noelia Calvo García, José Luis Alcibar Gallego, Javier Colomino Alumbrosos

Hospital Intermutual Euskadi

Temática: Tratamiento intervencionista – Bloqueos.

Palabras clave: Adherencias, dolor, lumbar, neuroplastia, epidural.

Introducción: El dolor lumbar generado por adherencias epidurales merma la calidad de vida de los pacientes y supone elevados costes para el Sistema Nacional de Salud. La neuroplastia epidural es una técnica intervencionista basada en la rotura de las adherencias.

Objetivos: Analizar los resultados obtenidos mediante esta técnica en nuestro centro para evaluar su eficacia y seguridad.

Material y método: Estudio retrospectivo observacional donde se incluyen a todos los pacientes con lumbociatalgia tratados en nuestro centro mediante neuroplastia epidural percutánea con balón guiado por fibra óptica (Epi Voyager).

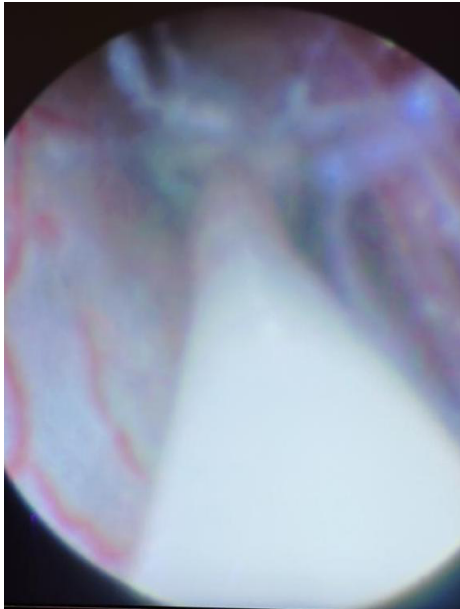
Resultados: Se incluyeron un total de 10 pacientes (10H; 0M) con una edad media de $46,1 \pm 11,8$ años y un IMC de $27,9 \pm 3,9$ kg/m². De ellos, 8 presentaban estenosis foraminal, 2 estenosis central, 1 espondilolistesis y 10 espondilosis. Dos pacientes habían sido intervenidos previamente mediante artrodesis vertebral. El dolor era bilateral en 3 casos y unilateral en 7 (derecha: 5, izquierda: 2), con un tiempo de evolución medio de $18,4 \pm 27,2$ meses. El nivel L5-S1 fue el afectado en 8 casos, el L4-L5 en 1 y los niveles L4-S1 en el restante. En cuanto a las comorbilidades, 2 pacientes padecían diabetes mellitus, 4 presentaban antecedentes de riesgo cardiovascular y otros 4 mostraban cuadros psicológicos. Durante la intervención, que duró $74,3 \pm 24,9$ minutos de media, la epidurolysis mostró 3 casos de adherencias gruesas y 7 de finas. En todos los casos se comprobó un buen paso del contraste, lo que es un buen factor pronóstico. Cuatro pacientes presentaron complicaciones (2 coccigodinia, 1 irritación neuropática y 1 meningitis aséptica). Todos los sujetos percibieron subjetivamente una mejoría tras el tratamiento. El dolor medio, medido según la escala visual analógica, pasó de $7,6 \pm 1,7$ en el preoperatorio a $3,7 \pm 2,8$ en el seguimiento, mostrando una reducción clínicamente relevante y estadísticamente significativa ($p < 0,001$). Utilizando la escala DN4 para evaluar el dolor neuropático, y usando el valor 4 como punto de corte, encontramos que 5 de los pacientes tenían dolor neuropático antes del tratamiento y solo 1 lo mantuvo tras el mismo. No obstante, el cambio no alcanzó la significación estadística ($p = 0,480$). Valorado el dolor crónico con la escala Lattinen, se registró una disminución desde $10,3 \pm 2,7$ hasta $5 \pm 4,2$

($p < 0,001$). Además, todos los pacientes refirieron una mejora del dolor lumbar, 9 de la radiculopatía y 7 de la claudicación neurogénica.

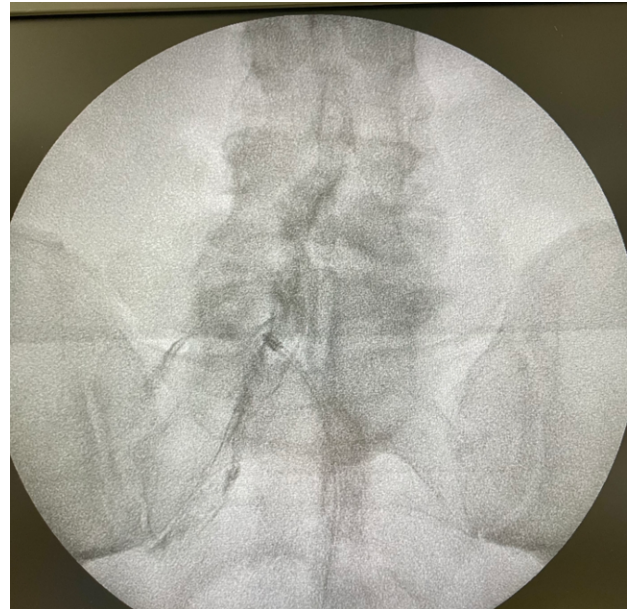
Conclusiones: La neoplastia epidural guiada por fibra óptica puede considerarse una técnica eficaz y segura para el manejo del dolor lumbar relacionado con adherencias. Requiere de más estudios para sacar mayores conclusiones.

Bibliografía:

1. Helm S 2nd, et al. Percutaneous and endoscopic adhesiolysis in managing low back and lower extremity pain: A systematic review and meta-analysis. *Pain Physician*. 2016;19(2):E245-82.
2. Kim DH, et al. Percutaneous epidural balloon neuroplasty: a narrative review of current evidence. *Anesth Pain Med (Seoul)*. 2022;17(4):361-37.

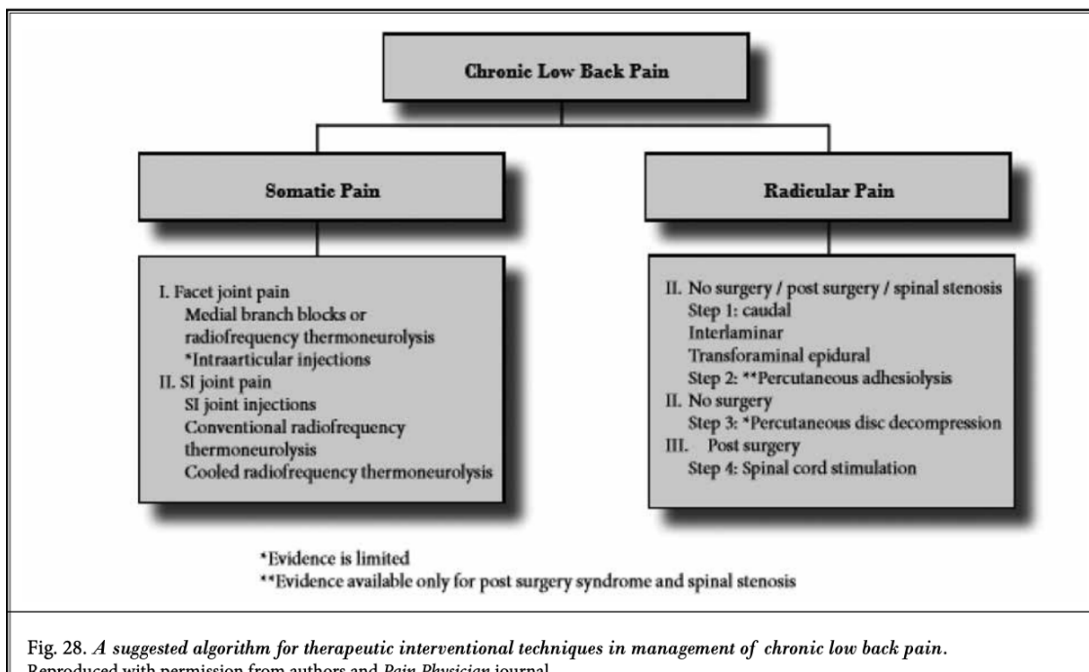


Adjunto 1.



Adjunto 3.

ASIPP Epidural Guidelines



Adjunto 2.

- Manchikanti L, et al. Epidural Interventions in the management of chronic spinal pain: American Society of Interventional Pain Physicians (ASIPP) comprehensive evidence-based guidelines. *Pain Physician*. 2021;24(S1):S27-S208.
- Karm MH, Yoon SH, Seo DK, Lee S, Lee Y, Cho SS, et al. Combined epidural adhesiolysis and balloon decompression can be effective in intractable lumbar spinal stenosis patients unresponsive to previous epidural adhesiolysis. *Medicine (Baltimore)*. 2019;98(15):e15114.
- Kim, Doo-Hwan, et al. Contrast dispersion on epidurography may be associated with clinical outcomes after percutaneous epidural neuroplasty using an inflatable balloon catheter. *Pain medicine (Malden, Mass.)*. 2020;21(4):677-85.
- Myong-Hwan K, et al. Effectiveness of percutaneous epidural neuroplasty using a balloon catheter in patients with chronic spinal stenosis accompanying mild spondylolisthesis: a longitudinal cohort study. *Korean J Pain*. 2023;36(2):184-94.

ID-167 PARCHE HEMÁTICO EPIDURAL CERVICAL. IMPORTANCIA DE LA PROYECCIÓN OBLICUA CONTRALATERAL. A PROPÓSITO DE UN CASO

CERVICAL EPIDURAL BLOOD PATCH. IMPORTANCE OF THE CONTRALATERAL OBLIQUE PROJECTION. APROPOS OF A CASE

Yanira González Gálvez, Cira Reina Becerra, Laureano Delange

Hospital Regional Universitario de Málaga

Temática: Tratamiento intervencionista – Infusión intratecal.

Palabras clave: Parche hemático, proyección CLO, radioscopia, fístula dural.

Introducción: Las fístulas de LCR se producen por la extravasación de líquido cefalorraquídeo a través de un defecto en la duramadre. La causa más frecuente es la traumática, aunque hay diversa patología que puede producirla, como una hidrocefalia. La clínica se produce como consecuencia de la hipotensión intracraneal. En el momento actual, continúa siendo un reto diagnóstico y terapéutico. El manejo definitivo es el cierre quirúrgico; sin embargo, está cobrando mayor importancia tratamientos menos invasivos como el parche hemático que ofrecen resolución definitiva.

Motivo de consulta: Cefalea holocraneal con características ortostáticas.

Antecedentes personales: Varón de 77 años. - DM2, HTA, DL. - ACV previo. Trastorno ansioso-depresivo con deterioro cognitivo leve - ERC - Asma bronquial y EPOC.

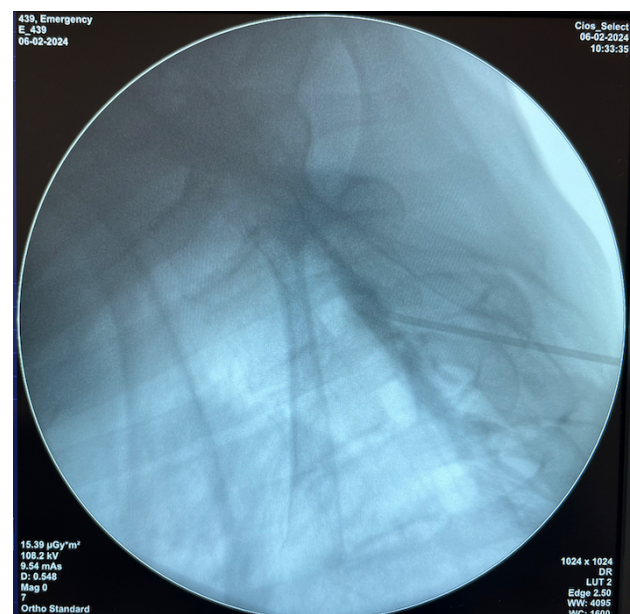
Cuadro clínico de dolor: Presenta cefalea frontal bilateral diaria con características ortostáticas de 7 años de evolución con náuseas asociadas. Al inicio, se presentaba al comer, con empeoramiento en el últi-

mo mes que obligaba al decúbito supino. Fue diagnosticada previamente como migraña (bloqueo GON y toxina sin mejoría). Pruebas complementarias: - Punción lumbar: presión de apertura de 15 cm H₂O. - Mielografía: fístula dural a nivel T10-T11 y T1-T2; sin poder descartar fístulas a nivel más alto por gran estenosis de canal. Se realiza en quirófano parche hemático cervico-torácico a nivel T1-T2 guiado por radioscopia mediante comprobación en planos AP y oblicuo con adecuada difusión de contraste y aplicación de 5 ml de sangre autóloga bajo medidas de asepsia y antibioterapia. A la semana, el paciente presenta resolución de la cefalea.

Conclusiones: El parche hemático está cobrando mayor importancia como tratamiento en el cierre de fístulas dures, ofertando menor invasividad. Dada la peligrosidad de la técnica, es importante realizarlo de forma segura. Se suele realizar a nivel C7-T1, ya que la distancia entre ligamento amarillo y duramadre es mayor; además, es probable que el ligamento amarillo no se encuentre fusionado en niveles superiores. Se recomienda RM previa al procedimiento. Si el espacio epidural posterior es mínimo se recomienda realizar la punción en T1-T2. Se recomienda mínimo 2 proyecciones (anteroposterior y oblicua contralateral), pudiendo realizarse una lateral para una confirmación multiplanar. Es preferible una proyección oblicua contralateral (CLO) para el avance de la aguja, ya que los hombros frecuentemente obstruyen la visualización clara de la región cervicotorácica en la vista lateral. La pérdida de resistencia se sitúa cerca del VILL (línea interlaminar ventral, forma de balón de fútbol).

Bibliografía:

- Furman B, et al. Atlas of image-guided spinal procedures. 2th. ed. Philadelphia: Elsevier; 2018.



Adjunto 1.

ID-168 BLOQUEO DEL PLEXO HIPOGÁSTRICO SUPERIOR PARA CONTROL DE DOLOR PÉLVICO CRÓNICO, A PROPOSITO DE UN CASO

UPPER HYPOGASTRIC PLEXUS BLOCK FOR THE CONTROL OF CHRONIC PELVIC PAIN — APROPOS OF A CASE

Cira Reina Becerra¹, Mario Muñoz Tabas¹, Laureano Delange Segura¹, Javier Castillo Aguilar²

¹Hospital Regional Universitario de Málaga. ²Unidad del Dolor del Hospital Universitario Carlos Haya

Palabras clave: Bloqueo plexo hipogástrico superior.

Introducción: El bloqueo del plexo hipogástrico superior es un bloqueo simpático utilizado para dolor pélvico crónico. Esta entidad, bastante común, altera la calidad de vida de los pacientes, que suelen consumir altas dosis de opioides con sus consecuentes efectos secundarios. Su origen puede ser tanto oncológico como no oncológico generando alta tasa de incapacidad en las personas afectadas.

Motivo de consulta: Dolor opresivo continuo pélvico, de predominio en flanco izquierdo con irradiación a hipogastrio. Episodios de exacerbación con despertares nocturnos. No hiperalgesia ni alodinia.

Antecedentes personales: Mujer de 73 años que como único antecedente presentaba Adenocarcinoma de recto medio T3N0M0 tratado con QT+RT preoperatoria (de septiembre a noviembre de 2020) y cirugía (enero de 2021).

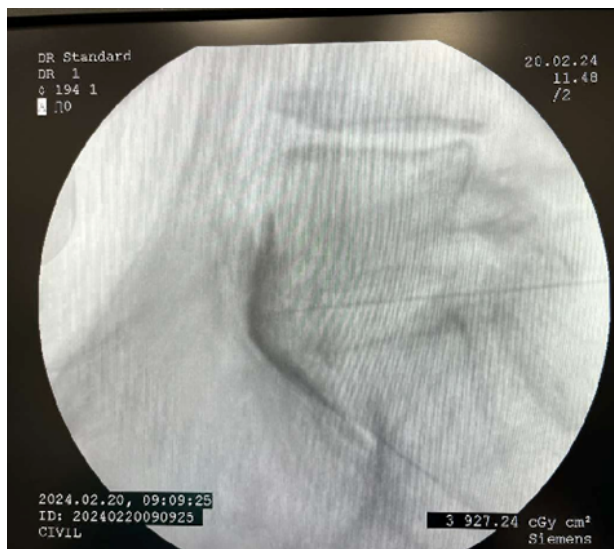Cuadro clínico de dolor: Derivada desde el Servicio de Oncología médica a la Unidad del Dolor de Anestesia por dolor oncológico no controlado a pesar de tratamiento con AINE y Tramadol. En nuestra consulta de la Unidad del Dolor se decidió optimizar el tratamiento médico, añadiendo Fentanilo empezando con 1/2 parche cada 72 horas y amitriptilina 10 mg 1 comprimido durante la cena, hasta incrementar a 25 mg. En la cita de revisión la paciente continuaba presentando dolor intenso de hasta 8 en la escala EVA, se decidió, entonces, realizar bloqueo del plexo hipogástrico superior. El procedimiento se realizó bajo monitorización estándar ASA y ansiolisis, profilaxis antibiótica con Cefazolina 2 g. Se colocó al paciente en decúbito prono con una almohada bajo la pelvis para disminuir la lordosis lumbar y se procedió a realizar el bloqueo bilateral transdiscal con contraste en proyecciones anteroposterior, lateral y oblicua con adecuada difusión del mismo y posterior infiltración con lidocaína 1 % + dexametasona 8 mg. Sin incidencias destables. En la cita posterior al procedimiento la paciente refirió una mejoría franca del dolor (EVA 0-1) así como una disminución en las necesidades de opioides.

Conclusiones: - El bloqueo del plexo hipogástrico superior guiado por fluoroscopia es una técnica segura que se plantea como alternativa en aquellos pacientes con dolor pélvico crónico que no mejora a pesar de dosis altas de opioides, permitiendo reducir la dosis de los mismos así como sus efectos secundarios. - Este bloqueo es más útil para el dolor pélvico oncológico ya que este es de predominio visceral y la simpatecto-

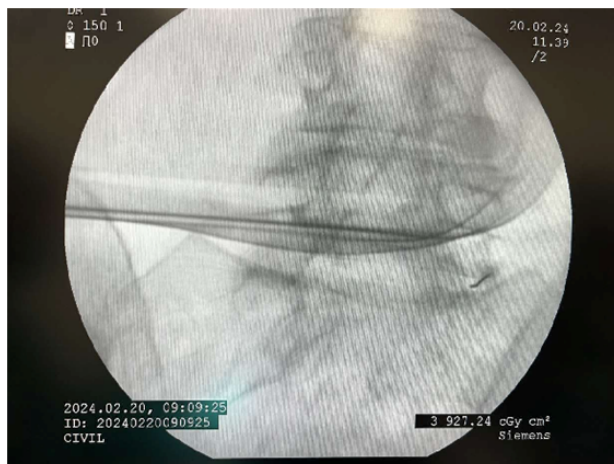mía que implica lo reduce de forma considerable. - El abordaje multimodal de pacientes con dolor crónico, combinando AINE, opioides, antidepresivos y técnicas regionales es siempre un acierto, permitiendo disminuir las dosis de fármacos usadas, disminuyendo su toxicidad y produciendo un efecto sinérgico.

Bibliografía:

1. Gundavarpu S, Lema MJ. Superior hypogastric nerve block for pelvic pain. *Tech Reg Anesth Pain Manag.* 2001;5(3):116-9. DOI: 10.1053/trap.2001.24633.
2. Yepes-Ríos AF, Puerta-Martínez F, Uribe-Moreno M, Felipe-García A, Bedoya MA. Bloqueo del plexo hipogástrico superior para manejo de dolor pélvico crónico no oncológico: efectividad y seguridad. *Rev. Soc. Esp. Dolor.* 2023;30(2):109-14. <https://dx.doi.org/10.20986/resed.2023.4038/2022>.
3. Abdelghaffar NA, Farahat TE. Fluoroscopic anterior approach versus ultrasound guided superior hypogastric plexus neurolysis in cancer pelvic pain: a randomized controlled study. *BMC Anesthesiology.* 2022; 22.



Adjunto 1.



Adjunto 2.

ID-169 ¿Y SI SE ROMPE LA BOMBA?, ¿QUÉ HAGO?**WHAT IF THE PUMP BREAKS DOWN? WHAT SHOULD I DO?****Carlos Alberto Jaramillo, Patricia Galiano Sala, Antonio Fernández Casares***Hospital Universitario del Vinalopó***Temática:** Medicina clínica – Dolor agudo.**Palabras clave:** Terapia intratecal, baclofeno, ruptura de bomba.

Introducción: El baclofeno es un derivado gabaérgico que deprime la transmisión medular monosináptica y polisináptica de los receptores GABA_B, es utilizado en el tratamiento de pacientes con espasticidad causada por lesiones medulares médicas o traumáticas. La vía de administración inicial es oral y, en caso de que el paciente requiera dosis elevadas o presente efectos adversos asociados se utiliza la vía intratecal. La suspensión abrupta del baclofeno puede producir una grave sintomatología que va desde desorientación hasta la presentación de un síndrome neuroléptico maligno, requiriendo una rápida actuación ante una posible privación para proteger la vida del paciente.

Motivo de consulta: Signos de deterioro sensorial, somnolencia, inestabilidad y desorientación. Analítica y radiografías normales.

Antecedentes personales: Mujer de 74 años con antecedente de paraparesia espástica secundaria a lesión T7 por accidente de tráfico de 14 años de evolución, portadora de bomba intratecal de flujo fijo para el control de la sintomatología durante 7 años. Las recargas de la bomba se realizaban cada 6 semanas.

Cuadro clínico de dolor: Realizan interconsulta a la unidad del dolor, pues dos días antes se realizó recarga de la bomba, que transcurrió sin incidencias, con una lectura de contenido de la bomba de 20 ml. Realizamos una nueva lectura de la bomba, obteniendo un volumen restante de baclofeno de 2 ml, que se confirma de forma manual. Se atribuye la sintomatología de la paciente a la rápida absorción de la medicación, por salida de contenido secundaria a una probable ruptura de la membrana de silicona. Se detiene la infusión de la bomba y se implanta un catéter intradural temporal conectado a una bomba de infusión externa de baclofeno hasta que sea posible la sustitución de la bomba rota. La paciente es ingresada en UCI permaneciendo estable en todo momento. Se realiza posteriormente el recambio de bomba sin incidencias. Desde entonces los rellenos han transcurrido con normalidad.

Conclusiones: Es esencial el reconocimiento de los posibles efectos adversos y riesgos de las terapias intratecales y el conocimiento de su manejo para una rápida actuación. Es necesaria una correcta educación de los pacientes, familiares y servicios de urgencias ante signos de alarma de una absorción intravascular de fármacos utilizados en la terapia intratecal, así como una vía directa de comunicación con la Unidad del dolor. Se plantea la posibilidad de recambio de

bombas antiguas sin sistema de lectura de caducidad, o en su defecto una mayor vigilancia de los pacientes portadores de las mismas. Existe poca bibliografía asociada al manejo de la ruptura de la bomba inadvertida.

Bibliografía:

1. Santin-Amo JM, Flores-Justa A, Román-Pena P, Raposo-Furelos M, Friero-Dantas C, Serramito García R, et al. Baclofeno intratecal para el tratamiento de la espasticidad: revisión de los casos presentes tratados en nuestro servicio. *Neurocirugía*. 2019;30(6):288-93.
2. Santana L, Quintero M. Manejo del síndrome de abstinencia por interrupción del baclofeno. *Rev Colomb Anestesiol*. 2012;40(2):158-61.
3. Corrales-Arroyo M, López-Gallardo G, del Real-Francia MÁ. Síndrome de retirada abrupta de baclofeno intratecal. A propósito de un caso. *Rev Mex Neuroci*. 2014;15(3):175-8.

ID-170 DOLOR ABDOMINAL CRÓNICO POR ATRAPAMIENTO DEL NERVIIO CUTÁNEO LATERAL ABDOMINAL**CHRONIC ABDOMINAL PAIN DUE TO LATERAL ABDOMINAL CUTANEOUS NERVE ENTRAPMENT****Helena del Pino Soriano, Gemma María Márquez Garrido, Alejandro Zamora García, Patricia Lloreda Herradón, Antonio García Rueda, Luis Fuentetaja Martín-Portugués***Hospital Universitario Severo Ochoa***Palabras clave:** Dolor abdominal crónico, signo de Carnett, nervio cutáneo lateral abdominal, síndrome de ACNES, bloqueo subfascial.

Introducción: El síndrome de atrapamiento del nervio cutáneo abdominal (ACNES por sus siglas en inglés) es una causa común de dolor abdominal crónico en la zona ventral causado por el atrapamiento del mismo en los músculos abdominales pudiendo desencadenar dolor neuropático severo de difícil diagnóstico si no se sospecha.

Motivo de consulta: Mujer de 35 años derivada a la Unidad de Dolor Crónico tras acudir en varias ocasiones al Servicio de Urgencias y Atención Primaria por dolor abdominal intenso sin que se haya encontrado causa alguna tras exploración física y numerosas pruebas de laboratorio y pruebas de imagen (ecografía abdominal, resonancia magnética, tomografía axial computarizada), con resultados anodinos. Tras haber descartado patología aguda de nueva aparición o complicaciones tardías de cirugías previas, se decide tratamiento analgésico con fármacos de primer escalón a demanda y valoración en la consulta de Dolor Crónico.

Antecedentes personales: Se trata de una mujer de 35 años sin antecedentes médicos de interés, con historia de múltiples cirugías abdominales previas: apendicectomía, cesárea, bypass gástrico y abdominoplastia.

Cuadro clínico de dolor: La paciente describe dolor abdominal de meses de evolución intenso, punzante, profundo, localizado en flanco derecho no irradiado.

No es continuo si no que se desencadena con determinados movimientos como flexión del tronco y, en ocasiones, de forma espontánea con sensación de descarga eléctrica y quemazón. Comenzó tras cirugía de abdominoplastia sin relacionarlo con ninguna otra causa. Tras anamnesis dirigida y exploración física, se observan cicatrices abdominales que corresponden a cirugías previas, ninguna de ellas dolorosa al tacto y sin alteraciones de la cicatrización. Junto con la historia de cirugías abdominales repetidas, se sospecha posible síndrome de ACNES. A la palpación abdominal se encuentra signo de Carnett positivo (dolor en punto trigger) de flanco derecho por lo que se decide realizar bloqueo diagnóstico subfasial en el punto doloroso con anestésico local, consiguiéndose un alivio del dolor duradero.

Conclusiones: - El ACNES está causado por el atrapamiento de las ramas de los nervios torácicos intercostales cuando se desplazan a través de los forámenes mediales al borde lateral del recto abdominal. Esto produce dolor abdominal crónico - El diagnóstico es difícil si no se sospecha. - La anamnesis y exploración física es la herramienta fundamental para orientar el caso. - Un bloqueo diagnóstico eficaz del plano subfasial puede diagnóstico y tratamiento al mismo tiempo.

Bibliografía:

1. - Lai TT, et al. Chronic abdominal pain En: Ramamurthy's decision making in pain management. 3rd ed. Jaypee Brothers Medical Publishers. 2018.
2. - M T Tolmos Estefanía Recurrent abdominal pain. Abdominal cutaneous nerve entrapment syndrome: A report of three cases. Semergen. 2018;44(4):290-2. Mayo junio 2018.

ID-171 NEUROESTIMULACIÓN PERIFÉRICA EN TIBIAL POSTERIOR COMO TRATAMIENTO DE DOLOR CRÓNICO: A PROPÓSITO DE UN CASO

PERIPHERAL POSTERIOR TIBIAL NERVE STIMULATION FOR THE TREATMENT OF CHRONIC PAIN: APROPOS OF A CASE

Álvaro García Medialdea, Alba María Muñoz Herrero, Rafael Morales Valero, Inmaculada Herrador Montiel

Hospital Universitario Reina Sofía

Temática: Tratamiento intervencionista – Neuroestimulación.

Palabras clave: PNS, neuroestimulación periférica, lightpulse, tibial posterior.

Introducción: El dolor neuropático es un dolor crónico, complejo, que generalmente resulta de una lesión o enfermedad del sistema nervioso, central o periférico. Gracias a las nuevas tecnologías en el área de la salud, la estimulación de nervios periféricos (peripheral stimulation o PNS) es una alternativa eficaz para nuestros pacientes. La estimulación de nervios periféricos consiste en implantar un electrodo próximo al nervio

que provoca la información nociceptiva al SNC, conectado a un generador.

Motivo de consulta: Se trata de una mujer de 68 años que acude a la consulta de dolor crónico por dolor de características neuropáticas fundamentalmente en la región del pie, acudiendo a consulta caminando con muletas.

Antecedentes personales: Presenta antecedentes personales de HTA, DM2 y dislipidemia. Como antecedentes quirúrgicos es intervenida a los 68 años de prótesis total de rodilla derecha en 2019.

Cuadro clínico de dolor: Es remitida a la Unidad del Dolor por dicho dolor neuropático a consecuencia de dicha intervención quirúrgica. Queda descartada TVP mediante Eco Doppler venoso. Se realizan estudios electroneurográfico y electromiográfico, en el que se encuentran datos sugerentes de neuropatía axonal subaguda-crónica de los nervios peroneo común y tibial posterior, a nivel de hueso poplíteo, con afectación más severa de este último. Se inició tratamiento médico con pregabalina y amitriptilina sin mejoría clínica, por lo que se pautaron parches de lidocaína cada 24 h, parches de capsaicina (Qutenza®) aplicados en la Unidad del Dolor. Tras la falta de eficacia de tratamiento médico se realiza un bloqueo periférico de nervios peroneo y tibial con mejoría de un 30 %. Refiere escasa duración de la mejoría en la clínica, por lo que se indica radiofrecuencia pulsada del tibial posterior durante 4 minutos, con mejoría clínica durante dos meses. Tras el seguimiento realizado y de forma consensuada se decide la implantación de un neuroestimulador periférico. Se implanta de forma ecoguiada y en condiciones asépticas, un sistema de neuroestimulación Lightpulse® (Neurimpulse) estimulando al tibial posterior derecho en región sural derecha, refiriendo una mejoría persistente superior al 70 %.

Conclusiones: La neuroestimulación de nervios periféricos (PNS) es una alternativa de tratamiento, mejorando la aparición del dolor y alodinia. El reducido tamaño del estimulador Lightpulse® (Neurimpulse) permite alojarlo en un bolsillo subcutáneo cerca del lugar de inserción del electrodo. Es un sistema con el que nuestra paciente refiere mejoría clínica y de la funcionalidad, mejorando de esta forma la calidad de vida.

Bibliografía:

1. - Zuccon G. Peripheral nerve stimulation (PNS) in a patient with causalgic and artheriopathic pain in the lower limb: A clinical case report. Neuromodulation. 2013;16:e94-156.
2. - Colini G, Dario A, De Carolis, G, et al. Peripheral nerve stimulation in the treatment of chronic pain syndromes from nerve injury: A multicenter observational study. Neuromodulation. 2017;20:369-74.
3. - Reverberi C, Dario A, Barolat G, et al. Using Peripheral Nerve Stimulation (PNS) to treat neuropathic pain: A clinical series. Neuromodulation. 2014;17(8):777-83.
4. - Reverberi C. Treatment of causalgic mixed pain with peripheral nerve stimulation (PNS): a clinical report. Neuromodulation. 2015;18:e107-399.
5. - De Carolis G. Efficacy of peripheral nerve stimulation in the prevention of phantom pain after lower limb amputation: A case report study. Neuromodulation. 2013;16:e94-156.

ID-172 DOLOR NEUROPÁTICO INCOERCIBLE TRAS AVULSIÓN TRAUMÁTICA DEL PLEXO BRAQUIAL

INCOERCIBLE NEUROPATHIC PAIN AFTER TRAUMATIC BRACHIAL PLEXUS AVULSION

Paola García Moreno, Joaquín Cartagena Sevilla, María Ángeles Rodríguez Navarro, Gonzalo Rubio Mora, Julián López Marín, Naomi Fernández Hernández, Mercedes Benítez Jiménez

Hospital General Universitario Morales Meseguer

Temática: Tratamiento intervencionista – Infusión intratecal.

Palabras clave: Dolor neuropático, avulsión plexo braquial, infusión intratecal.

Introducción: La avulsión traumática del plexo braquial es una entidad que se caracteriza por un cuadro de dolor neuropático severo y representa un grave problema de difícil tratamiento.

Motivo de consulta: Dolor neuropático en miembro superior derecho.

Antecedentes personales: Paciente de 43 años politraumatizado en accidente de tráfico que había sido intervenido de fractura de C2 desplazada y C7, fractura de clavícula derecha y posteriormente, de reconstrucción de plexo braquial con transferencia de nervio espinal a nervio supraescapular, quedándole un dolor neuropático incoercible en miembro superior derecho. Precisó múltiples ingresos posteriores, durante los cuales se le realizó EMG que informó de axonotmesis total postganglionar de grado muy severo de los troncos superior, medio e inferior del plexo braquial derecho. Había sido tratado mediante radiofrecuencia pulsada (RFP) + bloqueo con anestésicos locales de tronco radial y cubital del plexo braquial, implante de estimulador medular paramedial derecho y lesiones DREZ (Dorsal Root Entry Zone) a nivel cervical. A pesar de ello y de combinación de hasta 4 antiepilépticos, antidepresivos duales, opioides, e incluso perfusión intravenosa de ketamina, en ningún momento se había conseguido controlar el dolor.

Cuadro clínico de dolor: Ingresó en nuestro hospital con dolor neuropático en región cubital de antebrazo hasta 3º, 4º y 5º dedos de mano derecha tanto en cara palmar como dorsal. Tras ajuste de tratamiento analgésico es dado de alta, volviendo a ingresar realizándosele nueva RFP + bloqueo del plexo e incremento progresivo de dosis de fármacos. Es ingresado en UCI para coma inducido, añadiéndose al tratamiento perfusión de ketamina y dexmedetomidina i.v y posteriormente, tiazidina a dosis plenas, lo que permitió la suspensión de dicha perfusión. Se realiza test intratecal con morfina y con 200 mcg de ziconotida que son negativos. El paciente continuó ingresado en planta precisando altas dosis de fármacos antineuropáticos y opioides asociando importante alteración psíquica con crisis de agitación y signos de posible adicción. Finalmente, implantamos bomba intratecal programable dejando la punta del catéter a nivel C4-C5. Actualmente, presenta buen control

del dolor con infusión basal de morfina 0,1 mg/día + bupivacaína 0,75 mg/día y bolos de 0,1 mg de morfina y 0,75 mg de bupivacaína, hasta un máximo de 6 bolos en 24 horas.

Conclusiones: Ante la nula respuesta a todas las técnicas analgésicas, a pesar de test intratecales negativos, el implante de una bomba intratecal asociando morfina y bupivacaína, dejando el catéter próximo a la zona metamérica afectada, puede ser efectivo.

Bibliografía:

1. Cortiñas M, Moreno-Pardo G, Uña S, Arcasa M, Calero MR, Parra R, et al. Avulsión del plexo braquial traumático con controlado con remifentanyl: Papel de la analgesia epidural cervical. *Rev. Soc. Esp. Dolor.* 2007; 14(3):194-6.

ID-173 MIGRAÑA RETINIANA COMO COMPLICACIÓN DE BLOQUEO DEL GANGLIO ESTRELLADO

RETINAL MIGRAINE AS COMPLICATION OF STELLATE GANGLION BLOCK

Alicia Moraga Serrano, Lydia Cuesta Vizcaino, María Teresa Martínez Flores

Complejo Hospitalario Universitario de Albacete

Temática: Tratamiento intervencionista – Bloqueos.

Palabras clave: Migraña retiniana, bloqueo ganglio estrellado, vasoespasmo, síndrome de dolor regional complejo.

Introducción: El bloqueo de la cadena simpática es una de las armas disponibles para el tratamiento del síndrome de dolor regional complejo. Se trata de una técnica segura pero no exenta de complicaciones siendo algunas graves, de forma que debemos conocerlas para minimizarlas. La migraña retiniana está descrita como una de ellas, siendo esta entidad poco reconocida y, por tanto, poco frecuente. Se define como síntomas monoculares asociados a cefalea causados por afectación de la vasculatura retiniana. La etiología se cree que es por vasoespasmo, aunque sigue siendo incierto y su diagnóstico es de exclusión. La pérdida visual irreversible puede ser una complicación secundaria a esta patología además de otras como hemorragias retinianas o incluso accidentes cerebrovasculares.

Motivo de consulta: Se presenta el caso de una mujer de 52 años en seguimiento por la Unidad del Dolor por síndrome de dolor regional complejo grave refractario a tratamiento médico tras exéresis de condroma en mano derecha.

Antecedentes personales: La paciente no presentaba otros antecedentes personales de interés.

Cuadro clínico de dolor: La paciente presentaba en miembro superior derecho más de 15 crisis diarias de dolor con alodinia, cambios de coloración y temperatura, edema y movimientos distónicos, con inicio del cuadro hace 6 años y empeoramiento progresivo. Tras fracaso de diferentes líneas de tratamientos médicos, se realizaba bloqueo de ganglio estrellado ecoguiado

con 10 mililitros de ropivacaína 0,2 % con una periodicidad aproximada de tres meses obteniendo una excelente respuesta. Durante la última sesión de tratamiento, la paciente comienza a los 10 minutos de finalizar el procedimiento con amaurosis en ojo derecho asociado a ptosis, miosis, déficit para la abducción más náuseas y cefalea. Tras unos 30 minutos, desaparece la clínica visual volviendo a su estado basal, sin recurrencia posterior según las entrevistas telefónicas que realizamos las semanas siguientes.

Conclusiones: - El conocimiento de las posibles complicaciones de una técnica anestésica nos permite una prevención de estas junto a un diagnóstico y tratamiento tempranos. - La migraña retiniana ha de considerarse en una amaurosis brusca tras un bloqueo del ganglio estrellado debido al bloqueo simpático intrínseco de esta técnica, que produce un vasoespasmo que en esta entidad se da en las arterias retinianas o ciliares. - La fisiopatología de la migraña retiniana está aún en estudio, pero existe evidencia gracias a pruebas complementarias de oclusión de la arteria central de la retina durante los ataques. - La presencia de migraña retiniana puede considerarse como contraindicación de la técnica dadas las consecuencias irreversibles que puede asociar.

Bibliografía:

1. Arias-Peso B, Vicente Altabás MJ, Rendón-Fernández H, Rodríguez-Marco NA. Migraña retiniana: una causa poco frecuente de pérdida de visión transitoria. *Med Fam SEMERGEN*. 2022;48(2):e12-4.
2. Lehmann LJ, Warfield CA, Bajwa ZH. Migraine headache following stellate ganglion block for reflex sympathetic dystrophy. *Headache*. 1996;36(5):335-7.
3. Goel V, Patwardhan AM, Ibrahim M, Howe CL, Schultz DM, Shankar H. Complications associated with stellate ganglion nerve block: a systematic review. *Reg Anesth Pain Med*. 2019;44(6):669-78.

ID-174 SÍNDROME COSTOESTERNAL: A PROPÓSITO DE UN CASO

COSTOSTERNAL SYNDROME: APROPOS OF A CASE

Alicia Alonso Cardaño, Carmen Baena Navarro

Complejo Asistencial Universitario de León

Palabras clave: Dolor torácico, articulación condroesternal.

Introducción: El dolor torácico puede deberse a una alteración de la articulación costoesternal. Se debe descartar el origen cardíaco del dolor, con el que puede confundirse y llevar al paciente a realizar costosas pruebas de modo innecesario. El interés radica en el diagnóstico diferencial.

Motivo de consulta: Varón 45 años refiere dolor en la parte inferior y anterior de la caja torácica de carácter bilateral. Comenzó hace tres años. Fue estudiado por los servicios de Cardiología, Traumatología, Digestivo y Medicina Interna, sin hallazgos relevantes.

Antecedentes personales: Sin interés. No antecedentes de traumatismo sobre pared torácica. Analítica normal. TAC y RMN descartan tumores o metástasis, fracturas óseas ocultas, enfermedad del tejido conectivo. Obesidad de 98 kg.

Cuadro clínico de dolor: Dolor bien localizado en la parte inferior de las costillas, solamente al realizar ciertos movimientos: encogerse de hombros, toser en posición de decúbito, retracción de los hombros y movimientos de la pared torácica. Lo define como un calambre de gran intensidad, agudísimo. Para incorporarse del decúbito, tiene que adoptar una postura de rigidez de hombros y posición lateralizada para proteger las articulaciones. Presentaba un abdomen superior globuloso, y la palpación sobre la zona dolorosa presentaba hiperalgesia, sin otros hallazgos destacables a la exploración. Dado que las medidas terapéuticas conservadoras no obtuvieron respuesta, se indicó una infiltración con anestésicos locales y corticoides. Tras obtener el consentimiento del paciente, se realizó una infiltración intraarticular en posición supina. Con técnica aséptica, se introdujo una aguja intramuscular en el punto donde la costilla se une al esternón en posición medial y cefálica, hasta la proximidad de la articulación costocondral. Se inyectaron 2 cc de la solución L-bupivacaína 0,5 % 10 cc y 80 mg de metilprednisolona, y se infiltraron las dos últimas articulaciones costocondrales a cada lado del esternón. Con ayuda de ultrasonidos, se comprobó que la inyección no invadía el espacio pleural. Se contactó con el paciente en los días 1, 3, 5 y 7 posteriores a la infiltración, presentando ausencia completa del dolor.

Conclusiones: 1.- El síndrome costoesternal es una causa de dolor torácico que puede pasar inadvertida. 2.- El principal reto al que nos enfrentamos fue el diagnóstico diferencial, especialmente la afectación de los cartílagos costocondrales (síndrome de Tietze). 3.- La atención cuidadosa a la sintomatología expresada por el paciente y la exploración del mismo realizando diferentes movimientos, es primordial para un correcto diagnóstico. 4.- La complicación más frecuente de la infiltración de las articulaciones costoesternales es el pneumotórax, que se limita con el uso de ecografía.

Bibliografía:

1. Patel VM, Patel SV, Pacheco L. Bemoan My Collarbone: A case of costocondral junction syndrome complicated by methicillin sensitive staphylococcus aureus sternoclavicular osteomyelitis and septic arthritis. *Cureus*. 2023;15(1):e34108. DOI 10.7759/cureus.34108.
2. Waldman SD. Atlas of pain management injection techniques. Philadelphia: WB Saunders;2000. p. 173.

Financiación: No.

Principales diagnósticos diferenciales del Síndrome costoesternal:

- Origen cardíaco
- Subluxación articular
- Artritis de tipo degenerativo, artritis reumatoide, espondilitis anquilosante, artritis psoriásica
- Tumores malignos o metástasis
- Fracturas óseas ocultas: costillas, esternón
- Síndrome de Tietze (costocondral): origen vírico
- Dolor neuropático: polineuropatía diabética, herpes zoster agudo
- Pleuritis: embolismo pulmonar, pleurodinia epidémica

TABLA 1. Principales diagnósticos diferenciales del Síndrome costoesternal

Adjunto 1.

ID-175 TIVA Y ANALGESIA MULTIMODAL**TIVA AND MULTIMODAL ANALGESIA**

Tania González Martínez, Sergio Batuecas Asensio, José Alberto Cabero Pérez, David Santos Guzmán, Irene González Pascual, Guillermo Ordax Calvo

Hospital de León

Temática: Tratamiento conservador – Farmacológico.

Palabras clave: Regresión caudal, analgesia pediátrica, TIVA, anestesia multimodal, agenesia lumbosacra.

Introducción: Caso en el que podríamos encontrar muy adecuado y beneficioso el uso de Anestesia Regional pero dadas las peculiaridades que presenta nuestro paciente, decidimos optar por la realización de TIVA y analgesia multimodal. Nos gustaría exponer el uso de la TIVA y de la analgesia multimodal en pacientes pediátricos.

Motivo de consulta: El paciente presenta una fusión compleja cuerpos vertebrales C6-C7-T1, y agenesia completa lumbar y sacra por síndrome de regresión caudal (tipo I-Na de Pang). Se plantea como tratamiento quirúrgico realizar una osteotomía varizante de fémur proximal bilateral, con liberación de abductores de cadera y osteotomía acetabular para mejorar la cobertura bilateral, con el objetivo de llevar el eje de las piernas a la línea media para poder colocar prótesis externas que permitan la bipedestación.

Antecedentes personales: Paciente de 8 años, antecedentes de síndrome de regresión caudal, agenesia de columna lumbosacra y coxis, disgenesia de miembros inferiores y síndrome de lesión medular torácico bajo. Antecedentes de anestesia general inhalatoria e intravenosa, sin incidencias.

Cuadro clínico de dolor: Con este paciente se decidió realizar una inducción intravenosa con fentanilo 2 microgramos/kg, Propofol 3 mg/kg y rocuronio 0.6 mg/kg. El mantenimiento anestésico se realizó con Sevoflurano CAM 2,5 y Rocuronio 0,5 mg/kg según monitorización de BNM. En cuanto al manejo analgésico, se realizó con medicación intravenosa: Remifentanilo PCiv a 0,05 microgramos/kg/min; Lidocaina: dosis inicial de 1 mg/kg + PCiv a 3 mg/kg/h; Dexmedetomidina: 0.5 microgramos/kg + PCiv 0,5 microgramos/kg/h; Sulfato de magnesio: dosis bolo de 20 mg/kg a pasar en 10 min; Ketamina: 10 mg iv al inicio de la cirugía; Paracetamol: 220 mg iv; Metamizol 600 mg iv; Cl. Morfíco: 1 mg iv. Se administró profilaxis antibiótica y antiemética. Una vez concluida la cirugía, el paciente pasó a Reanimación extubado, en ventilación espontánea, con O2 suplementario en mascarilla facial. Se encontraba hemodinámicamente estable, sin soportes, y bajo los efectos residuales de la anestesia general. El manejo analgésico postoperatorio se realizó con Lidocaina: PCiv a 1 mg/kg/h manteniendo la perfusión durante 24h; Paracetamol 220 mg iv/8h; Metamizol 600 mg iv/8h; y Cloruro morfíco; 0,5 mg iv de rescate. Con la medicación pautada conseguimos un buen control analgésico no precisándose medicación de rescate.

Conclusiones: Nos gustaría destacar la importancia del manejo multimodal de la analgesia, así como la importancia de la adaptación del abordaje anestésico y analgésico a cada caso. Dadas las limitaciones asociadas a la patología del presente paciente, se optó por la realización de TIVA y analgesia multimodal, con buenos resultados.

Bibliografía:

1. Kraemer W, Rose JB. Pharmacologic management of acute pediatric pain. *Anesthesiology Clin.* 2007;27:241-68.
2. Manual Hospital sin Dolor: Abordaje integral del dolor agudo postoperatorio.

Financiación: Ninguna.

ID-177 DISFUNCIÓN COGNITIVA EN LA FIBROMIALGIA: CARACTERIZACIÓN RESPECTO AL DOLOR CRÓNICO NO GENERALIZADO**COGNITIVE DYSFUNCTION IN FIBROMYALGIA: CHARACTERIZATION WITH REGARD TO NON-WIDESPREAD CHRONIC PAIN**

María Fernanda Nieto Ramiro¹, Paloma de la Luz Arrabal Corpas², Marín Lorenzo Vargas Aragón³, Enrique Ortega Ladrón de Cegama⁴

¹Unidad del Dolor de Valladolid (estudiante predoctoral de la Universidad de Valladolid) y Universidad Europea Miguel de Cervantes (docente e investigadora).

²Residente de medicina- por definir. ³Unidad del dolor de Valladolid (UDOVA). ⁴Unidad del Dolor de Valladolid (UDOVA)

Temática: Medicina clínica – Fibromialgia y dolor centralizado.

Palabras clave: Fibromialgia, cognición, dolor crónico, disfunción cognitiva, desempeño ocupacional.

Introducción: El dolor crónico afecta negativamente a diferentes aspectos de la vida cotidiana. Disminuye significativamente la calidad de vida del paciente al repercutir en su salud física y emocional, y en su participación social y laboral. Esto supone la disminución en la capacidad para trabajar de manera productiva. "El dolor crónico a su vez se asocia con deterioro cognitivo, que puede deberse a que el dolor utiliza una proporción significativa de recursos cognitivos limitados, planteándose la hipótesis de que el dolor crónico es una incapacidad para olvidar o extinguir los recuerdos del dolor". Lo que sugiere que puede estar relacionado con el deterioro de la cognición, y por lo tanto en el desempeño ocupacional global de la persona.

Objetivos: 1. Describir el funcionamiento cognitivo en este grupo clínico. 2. Conocer si existen diferencias entre el grupo de pacientes que padecen dolor crónico tipo fibromialgia y el grupo control de pacientes que padecen dolor crónico no fibromiálgico. 3. Conocer el efecto de la medicación y de la depresión sobre el deterioro cognitivo en pacientes que padecen fibromialgia.

Material y método: Estudio transversal descriptivo de asociación de tipo observacional, sobre un estudio de

casos y controles comparando el rendimiento cognitivo en un grupo de casos diagnosticados de fibromialgia y un grupo control clínico de sujetos con dolor crónico no fibromiálgico. Inclusión: Pacientes de ambos sexos de la Unidad del Dolor de Valladolid que presentaban dolor crónico según CIE-11, entre 18 y 75 años. Exclusión: Pacientes con déficits neurosensoriales no corregidos o dificultades motoras graves. Participación voluntaria. Aplicación de cuestionarios clínicos de dolor, de sintomatología neuropsiquiátrica y de evaluación neurocognitiva.

Resultados: La muestra global de 52 sujetos con dolor crónico se dividió en aquellos que asociaban el diagnóstico de un trastorno afectivo que fueron 20 casos, es decir, el 38,5 %, frente a los que no lo asociaban, que fueron 32 casos, es decir, el 61,5 %. No mostrándose diferencias significativas en ninguna de las variables cognitivas, por lo que no se ha observado una asociación entre la presencia o no de depresión, siendo la depresión y la disfunción cognitiva dimensiones parcialmente independientes en la fibromialgia. El número de medicamentos prescritos para el tratamiento del dolor crónico, no muestran tampoco diferencias estadísticamente significativas.

Conclusiones: Los pacientes que padecen dolor crónico tipo fibromialgia tienen una disfunción cognitiva que posiblemente sea independiente del dolor, y que probablemente sea debida a mecanismos fisiopatológicos implicados en áreas de la corteza prefrontal mediadoras del control ejecutivo de las funciones cognitivas.

Bibliografía:

1. -Phelps CE, Navratilova E, Porreca F. Cognición en la experiencia del dolor crónico: perspectivas preclínicas. *Trends Cogn Sci.* 2021;25(5):365-76. <http://dx.doi.org/10.1016/j.tics.2021.01.001>.
2. -Rouch I, Edjolo A, Laurent B, Pongan E, Dartigues J-F, Amieva H. Asociación entre el dolor crónico y el deterioro cognitivo a largo plazo en una cohorte poblacional de participantes de edad avanzada. *Dolor.* 2021;162(2):552-60. Disponible en: https://journals.lww.com/pain/Abstract/2021/02000/Association_between_chronic_pain_and_long_term_20.aspx
3. -Ibraheem W, McKenzie S, Wilcox-Omubo V, Abdelaty M, Saji SE, Siby R, et al. Fisiopatología e implicaciones clínicas de la disfunción cognitiva en la fibromialgia. *Cureus.* 2021;13(10):e19123. Disponible en: <https://www.cureus.com/articles/68965-pathophysiologyand-clinical-implications-of-cognitive-dysfunction-in-fibromyalgia#!/>

ID-178 INFUSIÓN ESPINAL A LARGO PLAZO. ¿SIGUE SIENDO UNA OPCIÓN VALIDA?

LONG-TERM SPINAL INFUSION. STILL A VALID OPTION?

Rafael Gálvez Mateos¹, Manuel Cortiñas Saenz¹, John Carlos Pérez Moreno¹, Marcos Salmerón Martín², Nicolás Cordero Tous³, Manuel Alejandro Sánchez García¹

¹Unidad Dolor S Anestesia H Virgen de las Nieves. Granada. ²Unidad del Dolor. S Anestesia H Virgen de las Nieves. Granada. ³Servicio Neurocirugía H Virgen de las Nieves

Temática: Tratamiento intervencionista – Infusión intratecal.

Palabras clave: Dolor incoercible, infusión largo plazo.

Introducción: La infusión espinal analgésica, destaca entre los últimos escalones contra el dolor crónico refractario en las UDO, pero hay escasas publicaciones con la infusión a largo plazo.

Objetivos: Se presenta una revisión de casos de dolor crónico refractario tratados con infusión espinal analgésica por un periodo mínimo de 15 años, evaluando eficacia y tolerabilidad.

Material y método: 22 pacientes con dolor crónico refractario fueron propuestos para infusión espinal. Tras evaluación psicológica, y con test intratecal previo positivo, se les hizo implante de catéter subaracnoideo y dispositivo de infusión interno, entre la Unidad del Dolor y Neurocirugía. Los pacientes han sido seguidos 15 o más años. Se evaluó la intensidad del dolor (EVA), funcionalidad, estado emocional y consumo de analgésicos, así como la tolerabilidad de la infusión.

Resultados: Fueron 14 hombres y 8 mujeres, con edad media al inicio de 40,6 años. El más joven 28 años y el mayor 49. Los principales cuadros fueron de dolor osteomuscular, muchos poscirugía de columna. El periodo medio de infusión espinal fue de 17,5 años, con un máximo 23 años y mínimo de 15. El fármaco principal fue morfina 21 casos, con dosis media de 3,9 mg/día y 1 paciente con ziconotide a 7,5 microg/día. En los 22 pacientes se implantaron 65 dispositivos, mínimo dos pacientes con 2 dispositivos y máximo dos con 4. En 52 fueron dispositivos de flujo variable y 13 de flujo fijo. EEVA basal medio de 9,4 y en el corte a largo plazo estaba en EVA 5,5. Su estado de salud lo consideraban en el corte de media 58,4/100 y el grado de satisfacción medio (PGI) de 2,1, considerado como mucho mejor que el inicial. El EuroQol-5D, mostró en movilidad una media de 25,4 (problemas leves de movilidad) y en actividad cotidiana media de 25,9 (problemas leves / moderados); en estado emocional la media fue de 22,7 (componente leve de ansiedad o depresión). Entre las complicaciones, 3 pacientes con infección local y 1 meningitis. En 6 pacientes se recolocó el dispositivo de infusión por aflojarse. 9 pacientes presentaron síndrome de abstinencia y a 10 pacientes se le cambiaron los catéteres espinales, la mayoría por obstrucción.

Conclusiones: La infusión espinal es uno de los últimos escalones analgésicos en pacientes con dolor crónico refractario. La mejoría del dolor, funcionalidad, menor consumo de analgésicos y buena tolerabilidad a largo plazo, convierten a la infusión espinal en una opción analgésica segura y eficaz para estos pacientes de las UDO.

Bibliografía:

1. Raffaelli W and Italian Ziconotide Group. Italian Registry on Long-Term Intrathecal Ziconotide Treatment. *Pain Physician.* 2011;14:15-24.
2. Raphael JH, et al. Randomised, double-blind controlled trial by dose reduction of implanted intrathecal morphine delivery in chronic non-cancer pain. *BMJ Open.* 2013;3:e003061.

ID-179 APORTACIÓN DE LA ENFERMERA DE LA UNIDAD DEL DOLOR EN EL CONTROL DEL DOLOR AGUDO POSTOPERATORIO DEL PACIENTE HOSPITALIZADO

CONTRIBUTION OF THE PAIN MANAGEMENT UNIT NURSE TO THE CONTROL OF POSTOPERATIVE ACUTE PAIN IN INPATIENTS

Aurora Sánchez Gómez, Soraya Carrillo Pérez, Ana Altozano Martínez, María del Rosario Pozo Bampesi, M. Teresa Cobo Rozalem, Margarita del Monte Sebastián, M. Luisa de la Beldad Díez

³H. U. La Paz

Temática: Ciencias básicas.

Palabras clave: Agudo, dolor, enfermería.

Introducción: Las UTD III (Unidades para el Tratamiento y estudio del Dolor), más conocidas como Unidades del Dolor (UDO), incluyen dentro de su cartera de servicios la atención a pacientes con dolor agudo complejo o de difícil manejo. Estas unidades están formadas por un equipo multidisciplinar. La enfermera es el miembro del equipo en el que recae la actividad asistencial fundamental. Ésta debe poseer conocimientos científicos actualizados y habilidades específicas para un manejo eficaz y seguro del dolor.

Objetivos: Mejorar la calidad de los cuidados de enfermería en relación al manejo del dolor agudo postoperatorio. Hacer visible la figura de la enfermera de la unidad del dolor agudo (UDA) dando a conocer sus funciones y aportaciones en el manejo de este.

Material y método: Revisión sistemática de las historias clínicas de los pacientes a los que se les realiza interconsulta a la UDA (causa del dolor, evolutivos de los médicos y enfermeros responsables del paciente, tratamiento analgésico pautado y de rescate y tratamiento administrado, identificación de posibles efectos secundarios) y constatación presencial de dichos datos con los pacientes. Revisión bibliográfica.

Resultados: La intervención de la enfermera de la UDA mejora el control y manejo del dolor agudo post-operatorio. Su actuación, individualizando los tratamientos y cuidados, así como la formación de los profesionales implicados en la gestión del dolor, mejora la calidad asistencial.

Conclusiones: La enfermería como figura implicada en la gestión del dolor, mejora la calidad asistencial a bajo coste. Es formadora y consultora. y ejerce de nexo de unión entre los profesionales de la planta y los de la UDA.

Bibliografía:

1. Chabás E. Dolor postoperatorio y Unidades de Dolor Agudo. Rev. Soc. Esp. Dolor. 2004;11(5):257-9.
2. Echeverría E. Organización de un programa de dolor agudo (PDA). Rev. Med. Clin. Condes. 2014.
3. Artículo de revista científica recomendaciones de calidad. Ministerio de Sanidad, Política Social e Igualdad. Unidad de Tratamiento del Dolor Estándares y recomendaciones de calidad y seguridad. 2011.

ID-180 USO DE RADIOFRECUENCIA TÉRMICA PARA EL TRATAMIENTO DE ESPASTICIDAD. A PROPÓSITO DE UN CASO

USE OF THERMAL RADIOFREQUENCY FOR THE TREATMENT OF SPASTICITY. APROPOS OF A CASE

José Antonio Valencia Arques, Martín García Muñoz, Enrique Rubio Gil, Belén García Iniesta, Marina Escribano Jiménez

HGU Reina Sofía de Murcia

Temática: Tratamiento intervencionista – Radiofrecuencia.

Palabras clave: Radiofrecuencia térmica, neuroablación, espasticidad.

Introducción: La espasticidad es una complicación frecuente después de eventos cardiovasculares o traumáticos en el sistema nervioso central. Se caracteriza por un incremento en la resistencia al estiramiento pasivo, llegando a dar una alteración postural del miembro afectado y conllevando limitaciones funcionales importantes en las actividades diarias de los pacientes, incluyendo las más básicas como por ejemplo, la higiene personal.

Motivo de consulta: Nos remiten desde Rehabilitación una mujer de 53 años con hemiparesia espástica e imposibilidad de apertura de mano izquierda para valoración clínica y posible tratamiento con técnica neuroablativa. En rehabilitación se le hicieron repetidas infiltraciones con toxina botulínica con escasa respuesta en las últimas.

Antecedentes personales: Mujer de 53 años que en 2017 presenta ictus al despertar secundario a oclusión de la ACI derecha intracraneal con varias reintervenciones por complicaciones. Desde el alta hospitalaria siguió tratamiento rehabilitador integral con fisioterapia, terapia ocupacional, logopedia y neuropsicología. Portadora de ortesis antiequino postural para pie derecho, con mejoría del lenguaje y disminución de la espasticidad en MMII iniciando movimientos en MII. En la actualidad el nivel de conciencia y lenguaje es normal. Presenta paresia facial SN izquierda y hemiplejía izquierda con espasticidad en flexión de MSI.

Cuadro clínico de dolor: La paciente presenta un cuadro de hemiplejía izquierda con espasticidad en MSI e imposibilidad de apertura de la mano, dando lugar a la aparición de heridas en la zona palmar y la imposibilidad de realizar una higiene adecuada de la zona, que condicionaba el acumulo de suciedad, mal olor e infecciones de las heridas. En un primer momento se realiza bloqueo de nervio cubital y mediano con buena respuesta, permitiendo la apertura pasiva de la mano izquierda. Posteriormente se cita para realización de radiofrecuencia térmica ecoguiada (80°, 90 s) en ambos nervios con infiltración posterior de corticoide. Se cita para revisión en dos semanas. En la revisión presenta mejoría clínica con apertura parcial espontánea, llegando hasta una apertura media de la mano de forma pasiva permitiendo el correcto aseo de la zona y evitando la progresión de las lesiones palmares. La

paciente no presentó dolor tras la técnica a pesar de haber realizado una lesión térmica.

Conclusiones: La neurotomía periférica mediante un abordaje tan mínimamente invasivo como es la radiofrecuencia térmica ecoguiada ha demostrado ser eficaz en la mejora clínica de los pacientes con espasticidad, siendo una técnica sencilla, muy disponible y con un alto perfil de seguridad para el paciente.

Bibliografía:

1. Pascoal A, Lourenço C, Ermida FN, Costa A, Carvalho JL. Ultrasound-guided percutaneous radiofrequency thermal neuroablation for the treatment of adductor and rectus femoris spasticity. *Cureus*. 2023;15(1):e33422. DOI: 10.7759/cureus.33422.
2. Samitier Pastor CB, Climent Barbera JM, Cutillas Ruiz R, Formigo Couceiro J, Vázquez Doce A. Guía clínica para el tratamiento de la espasticidad: consenso y algoritmos [Clinical practice guideline for the treatment of spasticity: Consensus and algorithms]. *Rehabilitación (Madr)*. 2022;56(3):204-14. Spanish. DOI: 10.1016/j.rh.2021.11.004.
3. Kanpolat Y, Çağlar C, Akış E, Ertürk A, Uluğ H. Percutaneous selective RF neurotomy in spasticity. *Acta Neurochir Suppl (Wien)*. 1987;39:96-8. DOI: 10.1007/978-3-7091-8909-2_25. PMID: 3478990.

ID-181 INCIDENCIA DE VARIANTES GENÉTICAS DE RIESGO A TRATAMIENTOS ANALGÉSICOS EN PACIENTES CON DOLOR CRÓNICO

INCIDENCE OF GENETIC RISK VARIANTS ASSOCIATED WITH ANALGESIC THERAPIES IN PATIENTS WITH CHRONIC PAIN

José Emilio Llopis Calatayud¹, Mónica Ocon Llorens¹, Luisa Tarrasó Gómez¹, José Sanroque Garrigues¹, Lorena Ponce Ruiz², Javier Escobar Cubiella², Isabel Clari Boluda¹

¹Hospital Universitario de la Ribera. ²Overgenes SL

Temática: Tratamiento conservador – Farmacológico.

Palabras clave: Pharmacogenetic testing, chronic pain.

Introducción: Conocer la capacidad de metabolización de fármacos analgésicos ayudaría a un uso más racional de los mismos, pero actualmente no hay consenso sobre la utilidad de los test farmacogenéticos en pacientes con dolor crónico [1,2]. Hemos colaborado con Overgenes s.l. en el diseño del test farmacogenético (MyPharma Pain), que incluye los fármacos habitualmente utilizados en pacientes con dolor crónico. El test muestra la compatibilidad farmacológica según interacción gen-fármaco, para los analizados y los clasifica según impacto potencial en riesgo limitado, moderado y elevado, aportando anotaciones clínicas elaboradas, según recomendaciones de la base de datos de PharmGKB [3].

Objetivos: Analizar incidencia de genotipos de riesgo para analgésicos opiáceos, antiinflamatorios y fármacos neuropsiquiátricos y compararlas con las de un grupo control de población no tratada y con las descritas en población europea.

Material y método: Se obtuvo muestra de ADN con hisopo bucal de 60 pacientes con dolor crónico, tratados con alguno de los fármacos incluidos en test My Pharma Pain, en la Unidad del Dolor del Hospital Universitario de la Ribera, remitiendo muestra para análisis farmacogenético.

Resultados: Test de Chi cuadrado y F de Fisher no encontraron diferencias significativas entre las frecuencias de haplotipos y SNPs, en nuestros 60 pacientes, los 60 controles y las europeas y globales extraídas de Ensembl, por lo que nuestros resultados serían extrapolables a los de la población europea. Un 52 % de pacientes son metabolizadores ultrarápidos en CYP1A2 (31 % en controles), un 2 % en CYP2B6 (0 % en controles y 0,17 % en población europea), implicado en distintas rutas de metabolización y un 93 % son metabolizadores lentos para CYP3A5 (implicado en la metabolización de Haloperidol o Paroxetina) frente al 88 % de los controles. Un 82 % presentan un impacto genético alto para amitriptilina, 60 % para midazolam, 58 % para topiramato, paroxetina, tramadol y codeína y un 50 % para ketoprofeno. También destaca el porcentaje de pacientes con impacto genético moderado para fentanilo (98 %), paracetamol (65 %) lorazepam u oxacepam (62 %), oxicodona y ácido valproico (58 %), ketorolaco (57 %) o naloxona (52 %). El 70 % de los pacientes presentaban algún tipo de riesgo genético para duloxetine (17 % bajo, 32 % medio y 22 % bajo).

Conclusiones: La elevada incidencia de variantes genéticas de riesgo a fármacos utilizados en pacientes con dolor crónico exige profundizar en sus posibles implicaciones clínicas y perfila el test MyPharma Pain como herramienta potencialmente útil, para la individualización de tratamientos en este tipo de pacientes.

Bibliografía:

1. Gupta G, Paquet-Proulx E, Lalonde S, Burton K, Besemann M, Minerbi A. Retrospective analysis of the utility of genetic testing in predicting drug response in chronic pain. *Canadian Military Pain & Rehab Journal* Oct. 2020. <https://doi.org/10.1101/2021.04.29.21256336>.
2. Agarwal D, Udoji MA, Trescot A. Genetic testing for opioid pain management: A primer. *Pain Ther*. 2017;6:93-105. DOI 10.1007/s40122-017-0069-2 3. <https://www.pharmgkb.org/>.

Financiación: Overgenes s.l. ha proporcionado el set y realizado gratuitamente el test MyPharma Pain.

ID-182 ALTERACIONES EN LA SENSIBILIDAD COLÓNICA POR CISPLATINO REPETIDO Y EFECTO DEL GLUTAMATO MONOSÓDICO

COLONIC SENSITIVITY CHANGES DUE TO REPEAT CISPLATIN DOSING AND EFFECT OF MONOSODIUM GLUTAMATE

Yolanda López-Tofiño, Laura López-Gómez, Gema Vera, José Antonio Uranga, Raquel Ábalo

Universidad Rey Juan Carlos

Temática: Ciencias básicas.

Palabras clave: Cisplatino, glutamato monosódico, dolor visceral, inmunocitos.

Introducción: El cisplatino es un fármaco anticanceroso que provoca dismotilidad gastrointestinal y dolor neuropático y el glutamato monosódico (GMS) puede mejorar ambos efectos (1). Curiosamente, la sensibilidad colónica se reduce tras la administración de una sola dosis alta de cisplatino (2).

Objetivos: Los objetivos de este estudio fueron evaluar, en rata, los efectos del cisplatino repetido (ciclos) en la sensibilidad visceral y en la densidad de inmunocitos colónicos, y los de la administración de GMS sobre ellos.

Material y método: Se utilizaron 55 ratas Wistar macho adultas en dos cohortes (n = 8-11/grupo), que recibieron cisplatino (2 mg/kg) o solución salina por vía intraperitoneal (1/semana, semanas 1-5). En la cohorte 2, la mitad de los animales recibieron GMS (4 g/L) en el agua de bebida (semanas 0-6). Se evaluó el peso durante el tratamiento. Tras la última administración de cisplatino (semana 5, cohorte 1) o una semana después del tratamiento (semana 6, cohorte 2), se evaluó la sensibilidad visceral en respuesta a la estimulación mecánica intracolónica. Para ello, se insertó en el colon un balón de látex (5 cm de longitud), a 7 cm del ano, y se infló gradualmente utilizando un esfigmomanómetro (protocolo de estimulación tónica: incrementos de 15 mmHg, de 0 a 75 mmHg, mantenidos durante 5 minutos). Se registraron el número de contracciones por minuto, la duración de las contracciones y el porcentaje de tiempo en contracción. Además, en secciones de colon de la cohorte 2, se valoró la densidad de células cebadas (azul de toluidina), macrófagos (anti-CD163) y neutrófilos (anti-mieloperoxidasa). Estadística: ANOVA de una o dos vías seguida del test post hoc de Tukey.

Resultados: El cisplatino redujo el peso a lo largo del tratamiento ($p < 0,05$). Las respuestas a la estimulación mecánica intracolónica no se modificaron a las 2 h de la última administración, pero aumentaron una semana después ($p < 0,05$), cuando se observó una tendencia a una menor densidad de los tres tipos de inmunocitos colónicos. El GMS tendió a mejorar los cambios en el peso y en la densidad de células cebadas y macrófagos, pero no disminuyó la hipersensibilidad visceral.

Conclusiones: El cisplatino no parece modificar la sensibilidad visceral inmediatamente después del tratamiento, pero una semana después de la administración induce hipersensibilidad visceral, y tiende a reducir la densidad de inmunocitos colónicos. Aunque el GMS mejora algunos de los efectos adversos de este fármaco antitumoral, no parece útil para prevenir las alteraciones de la sensibilidad visceral.

Bibliografía:

- López-Tofiño Y, Vera G, López-Gómez L, Girón R, Nurgali K, Uranga JA, et al. Effects of the food additive monosodium glutamate on cisplatin-induced gastrointestinal dysmotility and peripheral neuropathy in the rat. *Neurogastroenterol Motil.* 2021;33(4):e14020. DOI: 10.1111/nmo.14020.
- Martín-Ruiz M, Uranga JA, Mosinska P, Fichna J, Nurgali K, Martín-Fontelles MI, et al. Alterations of colonic sensitivity and gastric dysmotility after acute cisplatin and granisetron. *Neurogastroenterol Motil.* 2019;31(3):e13499. DOI: 10.1111/nmo.13499.

Financiación: Este trabajo ha contado con financiación de SAF2012-40075-CO2-01 y PID2019-111510RB-I00 del MCIN/AEI/ 10.13039/501100011033, y con el apoyo de la Fundación Mapfre (Ayudas a la Investigación-Promoción de la Salud 2011), Grupo Español de Motilidad Digestiva (Beca Allergan, 2017) y Asociación Española de Gastroenterología y Motilidad (Beca AEG-ASENEM, 2021). Comunidad Autónoma de Madrid y Universidad Rey Juan Carlos (PEJD-2017-PRE/BMD-3924; PREDOC20-054) por los contratos predoctorales de YLT.

ALTERACIONES EN LA SENSIBILIDAD COLÓNICA POR CISPLATINO REPETIDO Y EFECTO DEL GLUTAMATO MONOSÓDICO

Y. López-Tofiño^{1,2}, L. López-Gómez^{1,2}, G. Vera^{1,2,3}, J.A. Uranga^{1,2,3}, R. Abalo^{1,2,3,4,5}.

1 Departamento de Ciencias Básicas de la Salud, Universidad Rey Juan Carlos (URJC), Alcorcón, España.

2 Grupo de Investigación de Alto Rendimiento en Fisiopatología y Farmacología del Aparato Digestivo (NeuGut), URJC, Alcorcón, España.

3 Unidad Asociada I+D+i al Instituto de Química Médica, IQM (CSIC), Madrid, España.

4 Grupo de Trabajo de Ciencias Básicas en Dolor y Analgesia de la Sociedad Española del Dolor (SED), Madrid, España.

5 Grupo de Trabajo de Cannabinoides de la Sociedad Española del Dolor (SED), Madrid, España.

INTRODUCCIÓN

El cisplatino es un fármaco anticanceroso que provoca dismotilidad gastrointestinal y dolor neuropático y el glutamato monosódico (GMS) puede mejorar ambos efectos¹. Curiosamente, la sensibilidad colónica se reduce tras la administración de una sola dosis alta de cisplatino². Los objetivos de este estudio fueron evaluar, en rata, los efectos del cisplatino repetido (ciclos) en la sensibilidad visceral y en la densidad de inmunocitos colónicos, y los de la administración de GMS sobre ellos.

MATERIAL Y MÉTODOS

Se utilizaron 55 ratas Wistar macho adultas en dos cohortes (n=8-11/grupo), que recibieron cisplatino (2 mg/kg) o solución salina por vía intraperitoneal (1/semana, semanas 1-5). En la cohorte 2, la mitad de los animales recibieron GMS (4 g/L) en el agua de bebida (semanas 0-6). Se evaluó el peso durante el tratamiento. Tras la última administración de cisplatino (semana 5, cohorte 1) o una semana después del tratamiento (semana 6, cohorte 2), se evaluó la sensibilidad visceral en respuesta a la estimulación mecánica intracolónica. Para ello, se insertó en el colon un balón de látex (5 cm de longitud), a 7 cm del ano, y se infló gradualmente utilizando un esfigmomanómetro (protocolo de estimulación tónica: incrementos de 15 mmHg, de 0 a 75 mmHg, mantenidos durante 5 minutos). Se registraron el número de contracciones por minuto, la duración de las contracciones y el porcentaje de tiempo en contracción. Además, en secciones de colon de la cohorte 2, se valoró la densidad de células cebadas (azul de toluidina), macrófagos (anti-CD163) y neutrófilos (anti-mieloperoxidasa). Estadística: ANOVA de una o dos vías seguida del test post hoc de Tukey.

RESULTADOS

El cisplatino redujo el peso a lo largo del tratamiento ($p<0,05$). Las respuestas a la estimulación mecánica intracolónica no se modificaron a las 2 h de la última administración, pero aumentaron una semana después ($p<0,05$), cuando se observó una tendencia a una menor densidad de los tres tipos de inmunocitos colónicos. El GMS tendió a mejorar los cambios en el peso y en la densidad de células cebadas y macrófagos, pero no disminuyó la hipersensibilidad visceral.

CONCLUSIONES

Adjunto 1.

ID-183 OCCIPITAL NERVE STIMULATION IN REFRACTORY CHRONIC CLUSTER HEADACHE —A CASE REPORT

ESTIMULACIÓN DEL NERVO OCCIPITAL EN LA CEFALEA EN RACIMOS CRÓNICA REFRACTARIA: INFORME DE UN CASO CLÍNICO

André Lopes Gomes¹, Andreia Costa², Clara Chamadoira¹, Manuel Rito¹

¹Neurosurgery Department, Centro Hospitalar e Universitário de São João, Porto and Neuroscience Department, Faculty of Medicine, University of Porto, Porto. ²Neurology Department, Centro Hospitalar e Universitário de São João, Porto and Neuroscience Department, Faculty of Medicine, University of Porto, Porto

Temática: Tratamiento intervencionista – Neuroestimulación.

Palabras clave: Cluster headache, occipital nerve stimulation, outcomes.

Introducción: Cluster headache (CH) stands out as a profoundly incapacitating form of primary headache. About 20 % of patients have chronic CH with no attack-free periods for more than three months (1). An important portion of those have medical refractory CH, as they still experience at least three severe attacks per week despite three trials of adequate preventive medical treatments (2). While the precise pathophysiological underpinnings remain elusive, there is consensus around the involvement of altered trigeminal and occipital nerve functions (1). Consequently, occipital nerve stimulation (ONS) emerges as a promising minimally invasive recourse for those facing medical refractory CH. Research indicates that ONS yields a noteworthy reduction in attack frequency and, to a lesser extent, alleviation of pain intensity during episodes. Recent meta-analytical findings have revealed a pooled response rate of 57.3 % (3). We report a case of a 54-year-old patient with medical refractory chronic CH treated with ONS at our tertiary centre.

Motivo de consulta: Medical refractory chronic cluster headache.

Antecedentes personales: Current smoker, depressive syndrome (reactive to headache), obstructive sleep apnoea.

Cuadro clínico de dolor: The patient's history reveals the onset of CH in March of 2020, marked by right-sided pain accompanied by conjunctival injection, lacrimation, and rhinorrhoea. These episodes, occurring three to four times daily, typically lasted around one hour each. Upon initial assessment, the therapeutic regimen comprised: preventive therapy - verapamil (240 mg thrice daily), the patient refused topiramate and lithium due to the potential side-effects; transitional therapy: oral prednisolone (that the patient could not reduce due to increased attacks frequency in lower doses) and occipital nerve blocks (with good but not sustained response); and acute therapy: subcutaneous sumatriptan, and supplemental oxygen. However, due to the persistence and frequency of painful episodes, the patient underwent treatment with botulinum toxin occipital nerve block, which later transitioned to galcanezumab. Unfortunately, neither treatment yielded satisfactory results. Consequently, the CH was classified as medically refractory, prompting consideration for ONS. In October 2023, the patient underwent right-sided ONS implantation. Preoperative and four-month postoperative assessments utilizing SF-36 version 2 and Brief Pain Inventory questionnaires revealed notable improvements in pain-related domains. Additionally, the patient subjectively reported a 70 % improvement in pain intensity during CH episodes, coupled with a reduction in the frequency of attacks.

Conclusiones: In conclusion, occipital nerve stimulation represents a viable alternative in the therapeutic

management of medically refractory chronic cluster headache, effectively reducing both pain intensity and frequency in affected individuals.

Bibliografía:

1. Kurt E, Kollenburg L, van Dongen R, Volkers R, Mulleners W, Vinke S. The untold story of occipital nerve stimulation in patients with cluster headache: Surgical technique in relation to clinical efficacy. *Neuromodulation*. 2024;27(1):22-35.
2. Fogh-Andersen IS, Sorensen JCH, Jensen RH, Knudsen AL, Meier K. Treatment of chronic cluster headache with burst and tonic occipital nerve stimulation: A case series. *Headache*. 2023;63(8):1145-53.
3. Membrilla JA, Roa J, Díaz-de-Terán J. Preventive treatment of refractory chronic cluster headache: systematic review and meta-analysis. *J Neurol*. 2023;270(2):689-710.

Financiación: This work did not receive any grant from funding agencies in the public, commercial, or not-for-profit sectors.

ID-184 MODULACIÓN DEL EFECTO ANTINOCICEPTIVO Y ADICTÓGENO DE MORFINA POR EL NUEVO AGONISTA CB2, PM289B, EN UN MODELO ANIMAL DE ARTROSIS

MODULACIÓN DEL EFECTO ANTINOCICEPTIVO Y ADICTÓGENO DE MORFINA POR EL NUEVO AGONISTA CB2, PM289B, EN UN MODELO ANIMAL DE ARTROSIS

M.^a del Rocío Girón Moreno¹, Miguel A. Martínez García¹, Carmen Rodríguez Rivera¹, Esperanza M. Herradón Pliego¹, Eva M.^a Sánchez Robles¹, Nadine Jagerovic², Nancy A. Paniagua Lora¹

¹Universidad Rey Juan Carlos. ²Instituto de Química Médica (Consejo Superior de Investigaciones Científicas)

Temática: Ciencias básicas.

Palabras clave: Opioides, cannabinoide CB2, adicción, modelo animal dolor.

Introducción: En la búsqueda de estrategias terapéuticas que mejoren el uso de opioides, nuestros resultados previos demostraron, en un modelo animal de dolor crónico inducido por artrosis de rodilla en machos, la eficacia de combinar crónicamente el nuevo agonista CB2 PM289B (1) con morfina, para mejorar la tolerancia al efecto antinociceptivo del opioide y la dependencia psíquica que generaba.

Objetivos: Evaluar, en un modelo animal de dolor crónico, diferencias debidas al dimorfismo sexual en los efectos de la combinación del compuesto PM289B con morfina en los signos nociceptivos y en la generación de efectos adversos opioides crónicos, determinando, además, cambios en la expresión tisular del biomarcador clusterina y del receptor mu-opioide (MOR).

Material y método: Utilizamos ratas Wistar macho y hembra (Edad: 9 ± 2 semanas) para combinar en administración crónica el compuesto PM289B 1 mg/kg con morfina 5 mg/kg i.p. (PM + MF) y evaluar en el modelo de dolor por artrosis, inducido por iodoacetato monosódico, usando un protocolo de 24 días: alodinia táctil y nocicepción al movimiento (tests de von Frey y Knee-bend); dependencia (CPP); tolerancia; síndrome de abstinencia precipitado (naloxona 2 mg/kg i.p.), alteraciones motoras (actímetro) y ansiogénesis (tests de laberinto en cruz y campo de agujeros). La determinación de la expresión plasmática de clusterina la realizamos mediante la técnica de ELISA y la expresión tisular en estructuras del sistema de recompensa dopaminérgico de clusterina y MOR, utilizando la técnica de Western blot. Estadística: Unpaired t test o ANOVA; significación estadística: $p < 0,05$. $N = 9-15$.

Resultados: A diferencia de lo ocurrido en machos, en hembras, la combinación crónica PM+MF, no modificó la tolerancia al efecto antialodínico de la morfina, pero similarmente a estos, evitó la tolerancia desarrollada a la antinocicepción al movimiento del opioide ($p < 0,01$). Además, en hembras aumentó la generación de refuerzo positivo ($p < 0,05$), asociándose al incremento antinociceptivo, y disminuyó el síndrome de abstinencia ($p < 0,01$). En ambos sexos, la combinación crónica PM+MF incrementó la clusterina plasmática ($p < 0,05$), que se relaciona con su efecto antinociceptivo (2). En hembras, la expresión de los MOR aumentó en el área tegmental ventral ($p < 0,05$), reduciéndose por la combinación, lo que se asocia a la reversión del síndrome de abstinencia (3). No hubo diferencias significativas entre sexos en la magnitud de los efectos antinociceptivos, del refuerzo positivo o del síndrome de abstinencia inducido por la combinación.

Conclusiones: La combinación de un agonista CB2 con morfina podría constituir una estrategia analgésica interesante en el tratamiento del dolor por artrosis de rodilla, teniendo en cuenta la presencia de dimorfismo sexual.

Bibliografía:

- Morales P, Gómez-Cañas M, Navarro G, Hurst DP, Carrillo-Salinas FJ, Lagartera L, et al. Chromenopyrazole, a versatile cannabinoid scaffold with in vivo activity in a model of multiple sclerosis. *J. Med. Chem.* 2016;59:6753-71. DOI: 10.1021/acs.jmedchem.6b00397.
- Lind A, Emami Khoonsari P, Sjödin M, Katila L, Wetterhall M, Gordh T, et al. Spinal cord stimulation alters protein levels in the cerebrospinal fluid of neuropathic pain patients: A proteomic mass spectrometric analysis. *Neuromodulation.* 2016;19(6):549-62. DOI: 10.1111/ner.12473.
- García-Gutiérrez MS, Navarrete F, Gasparyan A, Navarro D, Morcuende Á, Femenía T, et al. Role of cannabinoid CB2 receptor in alcohol use disorders: from animal to human studies. *Int J Mol Sci.* 2022;23(11):5908. DOI: 10.3390/ijms23115908.

Financiación: Delegación del Gobierno para el Plan Nacional Sobre Drogas (Expediente: 20201062).

ID-185 COCCIGODINIA REBELDE A TRATAMIENTO: IMPLANTE DE NEUROESTIMULADOR DE RAÍCES SACRAS MEDIANTE TÉCNICA RETRÓGRADA

TREATMENT-REFRACTORY COCCYGODYNIA: RETROGRADE IMPLANTATION OF A SACRAL ROOT NEUROSTIMULATOR

María Cases Sánchez, María de la Luz Padilla del Rey, Alejandro Alcázar Urrea, Miguel Sánchez Nicolás, Orianna Karolina Benavides Castañeda, Juan Francisco Mulero Cervantes, Nuria Domínguez Serrano
Hospital General Universitario Santa Lucía

Temática: Tratamiento intervencionista – Neuroestimulación.

Palabras clave: Coccigodinia, neuroestimulación retrógrada.

Introducción: La coccigodinia intratable es una afección infrecuente en la que el plexo coccígeo, formado por las raíces sacras cuarta y quinta y los nervios coccigeos, tiene un papel fundamental en la aferencia sensorial nociceptiva al SNC. La estimulación de raíces sacras tiene como objetivo inducir cambios en la aferencia de información que luego se trasmite al SNC, es decir, modular la aferencia nociceptiva. Según los casos reportados, el tratamiento de la coccigodinia mediante esta técnica parece tener resultados prometedores. En el caso presentado a continuación, la implantación de los electrodos se realiza vía epidural retrógrada. Este abordaje facilita una colocación del electrodo más cercano a las raíces sacras a tratar y una estimulación más exacta.

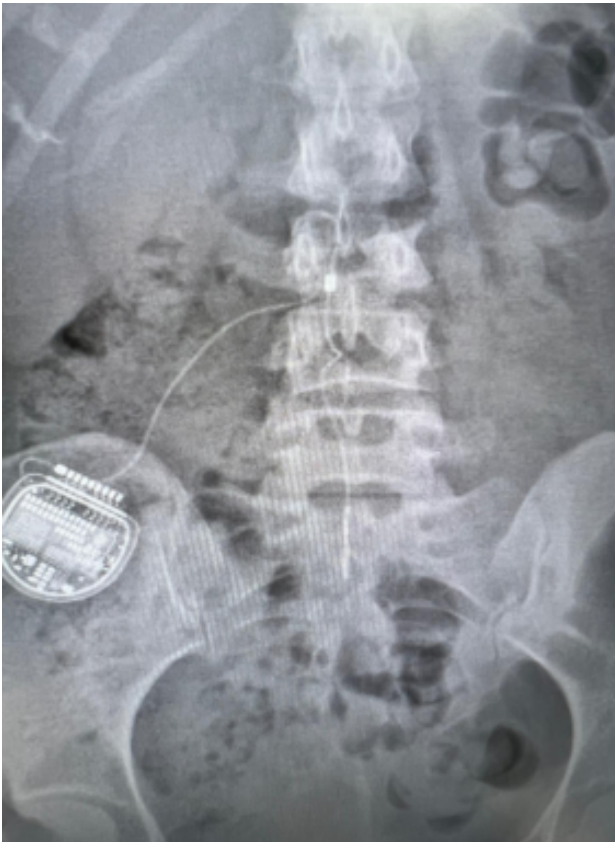
Motivo de consulta: Coccigodinia.

Antecedentes personales: Mujer de 24 años con antecedentes de fractura-luxación traumática de coxis. Intervenida de coccigectomía y mamoplastia de aumento.

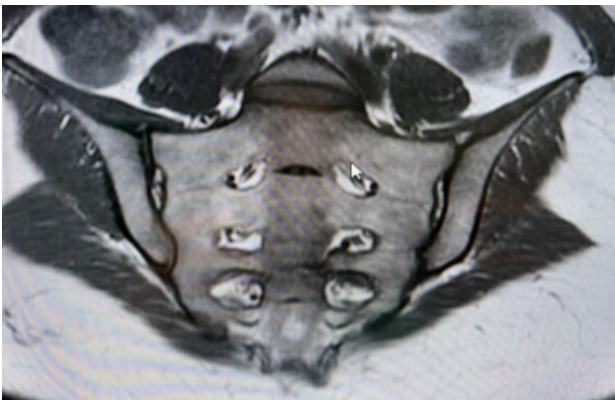
Cuadro clínico de dolor: Paciente con episodios de coccigodinia aguda cada 6 meses, tras fractura-luxación de coxis en 2010, que cedían con fármacos habituales. Tras 5 años, el dolor se vuelve cada vez más frecuente hasta hacerse persistente. Es de características sordas y se exacerba con la actividad y el reposo sobre la zona. Su intensidad es moderada. Tras infiltraciones locales por Traumatología no exitosas, Neurocirugía realiza coccigectomía en 2016 con herida quirúrgica de evolución tórpida, que requirió VAC durante 40 días. Posteriormente el dolor es de las mismas características que tras el traumatismo pero de intensidad severa y que no se controla a pesar de tratamiento farmacológico. En los 6 años posteriores a la cirugía se realiza infiltración de sacroiliacas, bloqueo de ganglio impar, infiltración epidural caudal y RFP de GRDs S3 y S4 bilateral por parte de distintas Unidades de Dolor, todas ellas inefectivas. En la exploración destaca dolor a la palpación de apófisis espinosas de L5 a S3. En RMN: edema posterior al sacro de 40 mm de extensión. Finalmente, se implanta electrodo para estimulación de raíces sacras vía

retrograda consiguiendo un alivio significativo del dolor de entorno al 80 %.

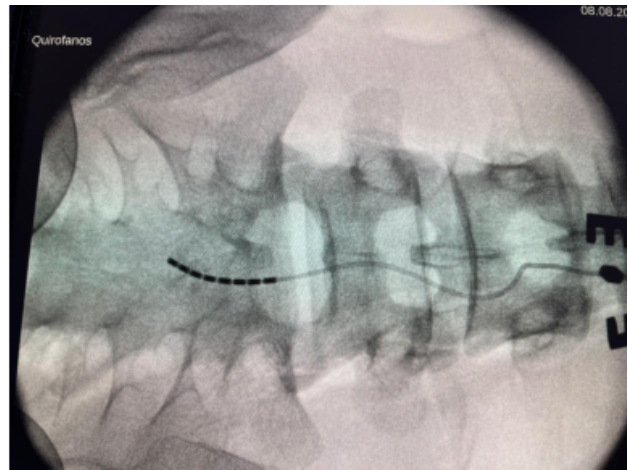
Conclusiones: La coccigodinia intratable se presenta como un reto de tratamiento por parte de las Unidades de Dolor. Es importante continuar en este sentido y tener en cuenta que esta herramienta tiene potencial para desplazar tratamientos más agresivos como la coccigectomía, que se debe aplicar como último recurso, y que en ocasiones no resulta efectiva e incluso empeora el dolor.



Adjunto 1.



Adjunto 2.



Adjunto 3.

Bibliografía:

1. Rahimibarghani S, Morgan R, Diaz JJ. Neuromodulation techniques in chronic refractory coccydynia: A narrative review. *Pain Ther.* 2024;13(1):53-67. DOI: 10.1007/s40122-023-00572-4.
2. Delgado Gamboa A, Hernández Santos JR, Tenopala Villegas S. Neuroestimulación de las raíces sacras bajo técnica retrógrada para dolor perineal. Reporte de casos. *Rev. Soc. Esp. Dolor.* 2016;23(6):287-91.
3. Aló KM, Yland MJ, Redko V, Claudio F, Claus N. Lumbar and sacral nerve stimulation (NRS) in the treatment of chronic pain: A novel anatomic approach and neurostimulation technique. *Neuromodulation.* 1999;2:23-31.

ID-186 NEUROPATÍA DE FIBRA PEQUEÑA ASOCIADA A PRE-DIABETES Y SENSIBILIDAD AL GLUTEN NO CELÍACA

SMALL-FIBER NEUROPATHY ASSOCIATED WITH PREDIABETES AND NON-CELIAC GLUTEN SENSITIVITY

Juliana Mendoza Villa¹, Juan David Ruiz²

¹Hospital Arnau de Vilanova. ²Universidad de Antioquia

Temática: Tratamiento conservador – Medicina integrativa.

Palabras clave: Small-fiber, neuropathy, prediabetic, gluten.

Introducción: La neuropatía de fibra pequeña (NFP) es una enfermedad polimorfa que debe sospecharse en pacientes con dolor neuropático inespecífico. Un abordaje diagnóstico sistemático nos permite encontrar aquellas causas susceptibles de tratamiento con la posibilidad de detener la progresión de la enfermedad y revertir su clínica.

Motivo de consulta: Hombre de 36 años, quien consulta por dolor de larga data en piernas, con distribución longitud-dependiente.

Antecedentes personales: SAHOS en manejo con CPAP.

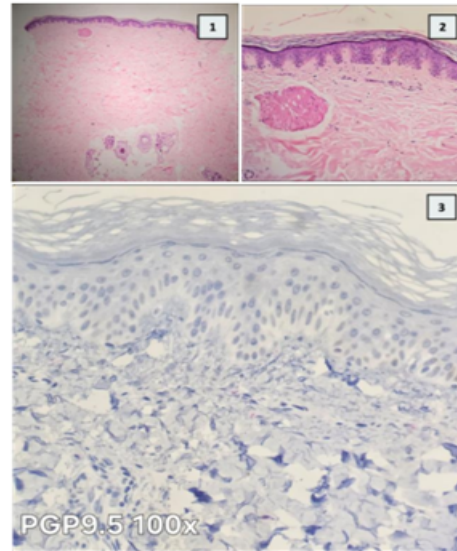
Cuadro clínico de dolor: Puntuación DN4 7/10. En tratamiento con pregabalina 75 mg/12 h [eficacia parcial]. Durante los últimos 3 años el dolor se torna generalizado y se asocia a fatiga, déficit de memoria, afecto plano y dispepsia. Examen neurológico con pérdida de la sensibilidad al pinchazo, sin alodinia u otros hallazgos. Electromiografía de miembros inferiores con resultado normal. Se solicita biopsia cutánea con inmunohistoquímica que confirma una NFP (ver imágenes). Adicionalmente, tamizaje reumatológico, hormonal y metabólico en el cual se detecta disglucemia con elevación de la insulina post-carga (insulina basal 12 uU/mL; 2 h post-75 g, 229 uU/mL), sin alcanzar criterios de diabetes; un test de nutrientes en folículo piloso (S-Drive Cell Wellbeing[®]) que sugiere déficit de ácido alfa lipoico, vitaminas B1, B3 y sensibilidad alimentaria al gluten, entre otros. Ante estos hallazgos se propone iniciar un plan de corrección de estilo de vida, asociado a dieta de eliminación paleo y nutracéutica para corregir las deficiencias nutricionales, incluyendo ácido alfa lipoico 600 mg cada 12 horas por 3 meses. En los primeros 3 meses de tratamiento el paciente refiere alivio del 80 % de su dolor y permite hacer descenso de la dosis de pregabalina. Tras 6 meses de tratamiento el paciente manifiesta mejoría completa del dolor neuropático, asociado a reducción en sus cifras de insulina (basal 3,2 uU/mL; 2h post-75 g, 105 uU/mL).

Conclusiones: La pre-diabetes y sensibilidad al gluten se reconocen hoy como causas comunes y tratables de NFP(1-2) Los pacientes suelen referir un amplio espectro de manifestaciones inespecíficas que se confunden con la fibromialgia (3). Diversos ensayos muestran como la intervención en el estilo de vida de estos pacientes conduce a la reversión de la NFP y la mejoría del dolor, siendo este caso una réplica de ello. Dado que el manejo sintomático de la NFP tiene pobres resultados y frecuentes efectos indeseables, dirigir los esfuerzos a detectar y tratar las causas reversibles debe ser el objetivo.

Bibliografía:

1. Stino AM, Smith AG. Peripheral neuropathy in prediabetes and the metabolic syndrome. J Diabetes Investig. 2017;8(5):646-55. DOI: 10.1111/jdi.12650.
2. Varrassi G, Tamburin S, Zis P, Guardamagna VA, Paladini A, Reksatsina M. What's new in neuropathy? Cureus. 2023;15(9):e44952. DOI: 10.7759/cureus.44952.
3. Jänsch S, Evdokimov D, Egenolf N, Meyer Zu Altenschildesche C, Kreß L, Üçeyler N. Distinguishing fibromyalgia syndrome from small fiber neuropathy: a clinical guide. Pain Rep. 2024;9(1):e1136. DOI: 10.1097/PR9.0000000000001136.

Financiación: Ninguna.



Imágenes de preparaciones histológicas de biopsia de piel, 10 cm por encima de maléolo externo izquierdo, punch de 0.4 cm. SPT 1F. Tinción con hematoxilina y eosina con aumento 4x (fig.1) y 100x (fig.2): Se observa estrato córneo ortoqueratósico sin microorganismos patógenos, estrato de Malpighi con capa granular y red de crestas conservadas, sin cambios en la capa basal. Corion cutáneo con infiltrado inflamatorio fisiológico sin presencia de eosinófilos. Detalle de músculo piloerector sin alteraciones morfológicas. **Reporte de inmunohistoquímica de PGP 9.5 (fig.3): No se observan fibras desmielinizadas intraepidérmicas, lo cual confirma el diagnóstico de NFP.**

Adjunto 1.

DocuSign Envelope ID: 00B6A773-3C85-4269-A838-CF7641C355A3

CONSENTIMIENTO INFORMADO

A través de este medio doy mi consentimiento para que el material de mi historia clínica, imágenes y cualquier otro tipo de información relacionado, sea publicado en una revista médica o congreso médico que los autores considere pertinentes con fines científicos y docentes.

Comprendo que no se publicará mi nombre, ni mi número de identificación, teléfono, dirección u otros datos sensibles. Comprendo que se intentará en todo lo posible mantener el anonimato de mi identidad en el texto y en las imágenes. Sin embargo, comprendo que no se puede garantizar el anonimato completo.

Esta autorización incluye la publicación en idioma español y su traducción al inglés, impresa, en formato electrónico en el sitio web de la revista, y en cualquier otro formato usado por la revista científica actualmente y en el futuro.

La revista está destinada a los médicos pero puede ser leída por otras personas que no son médicos.

Puedo revocar mi consentimiento en cualquier momento antes de la publicación, pero una vez que la información haya sido consignada para publicación ("en imprenta") ya no será posible revocar el consentimiento.

A través de este medio manifiesto a la persona o institución correspondiente que he entendido y aprobado lo mencionado con anterioridad.

Nombre del paciente o tutor legal: Andrés Felipe Ceballos Moncada

Documento de identidad (tipo y número): Cedula: 8026585

Firma:

Fecha: 12/03/2024

Firma del médico que diligencia el consentimiento:

Adjunto 2.

Tipo de comunicación: CASO CLÍNICO.

Temática: TRATAMIENTO CONSERVADOR

AUTOR PRINCIPAL: Juliana María Mendoza Villa, Anestesióloga, Especialista en Medicina del Dolor, Magíster en Bioética, Hospital Arnau de Vilanova, Lérida, España.

Juan David Ruiz Restrepo, docente de Dermatopatología, Servicio de Dermatología Universidad de Antioquia, Medellín, Colombia.

TÍTULO: Neuropatía de fibra pequeña asociada a pre-diabetes y sensibilidad al gluten no celíaca.

Introducción: La neuropatía de fibra pequeña (NFP) es una enfermedad polimorfa que debe sospecharse en pacientes con dolor neuropático inespecífico. Un abordaje diagnóstico sistemático nos permite encontrar aquellas causas susceptibles de tratamiento con la posibilidad de detener la progresión de la enfermedad y revertir su clínica.

Resumen: Hombre de 36 años, quien consulta por dolor de larga data en piernas, con distribución longitud-dependiente. Puntuación DN4 7/10. En tratamiento con pregabalina 75mg/12h (eficacia parcial). Durante los últimos 3 años el dolor se torna generalizado y se asocia a fatiga, déficit de memoria, afecto plano y dispepsia. Examen neurológico con pérdida de la sensibilidad al pinchazo, sin alodinia u otros hallazgos. Electromiografía de miembros inferiores con resultado normal.

Se solicita biopsia cutánea con inmunohistoquímica que confirma una NFP (ver imágenes). Adicionalmente, tamizaje reumatológico, hormonal y metabólico en el cual se detecta disglucemia con elevación de la insulina post-carga (insulina basal 12uU/mL; 2h post-75gr 229uU/mL), sin alcanzar criterios de diabetes; un test de nutrientes en folículo piloso (S-Drive Cell Wellbeing®) que sugiere déficit de ácido alfa lipoico, vitaminas B1, B3 y sensibilidad alimentaria al gluten, entre otros.

Ante estos hallazgos se propone iniciar un plan de corrección de estilo de vida, asociado a dieta de eliminación paleo y nutracéutica para corregir las deficiencias nutricionales, incluyendo ácido alfa lipoico 600 mg cada 12 horas por 3 meses. En los primeros 3 meses de tratamiento el paciente refiere alivio del 80% de su dolor y permite hacer descenso de la dosis de pregabalina. Tras 6 meses de tratamiento el paciente manifiesta mejoría completa del dolor neuropático, asociado a reducción en sus cifras de insulina (basal 3.2uU/mL; 2h post-75gr 105uU/mL).

Conclusión: La pre-diabetes y sensibilidad al gluten se reconocen hoy como causas comunes y tratables de NFP.^{1,2} Los pacientes suelen referir un amplio espectro de manifestaciones inespecíficas que se confunden con la

Adjunto 3.

ID-187 EXPLORING THE ANALGESIC SYNERGY OF OPIOIDS AND NSAIDS IN POSTOPERATIVE PAIN MODULATION USING BEHAVIORAL ASSESSMENTS IN MICE

EXPLORACIÓN DE LA SINERGI ANALGÉSICA DE OPIOIDES Y NSAIDS EN LA MODULACIÓN DEL DOLOR POSTOPERATORIO MEDIANTE EVALUACIONES CONDUCTUALES EN RATONES

Makeyab Abduljabbar Hasoun, Miriam Santos-caballero Caballero, Miguel Á. Huerta, María Robles-funes, M.^a Carmen Ruiz-cantero, Enrique J. Cobos, Rafael González-Cano

University of Granada

Temática: Ciencias básicas.

Palabras clave: Postoperative pain, analgesia, ibuprofen, morphine, experimental animals.

Introducción: After surgery, over 50 % of patients experience significant, persistent pain (1), with some individuals developing chronic discomfort after procedures like cesarean sections (15 %) (2) or hysterectomies (2-32 %) (3). Ibuprofen and morphine stand out

as prominent choices for postoperative pain management. Ibuprofen, an NSAID, offers anti-inflammatory and analgesic benefits. Morphine provides strong relief for moderate to severe pain. Their pain relief efficacy varies with pain type and severity. Improving postoperative pain management is imperative to address immediate discomfort and to prevent long-term surgical complications.

Objetivos: To elucidate the differential impacts of opioid and non-opioid analgesics on central and peripheral pain mechanisms in post-operative states, as evidenced by varying responses in resting and movement-evoked pain behaviors.

Material y método: In the experimental protocol, analgesics were administered to address postoperative pain: ibuprofen (16-32 mg/kg) and morphine (0.125-0.5 mg/kg) were injected 1 hour prior to pain evaluation to assess their analgesic efficacy. Additionally, the opioid antagonists naloxone (2 mg/kg) and naloxone methiodide (2 mg/kg) were used to explore the peripheral and central opioid pathways involved in pain modulation. Mice subjected to gas anesthesia (isoflurane), shaved and properly disinfected in the abdominal area. Laparotomy consisted of a 1.5 cm incision horizontally until reaching the abdominal cavity. Sensory hyperalgesia was evaluated using the von Frey filament test (up and down method) in the abdominal area of the mouse 3.5 h after laparotomy. Resting pain was assessed by analyzing the mice's pain expressions obtained in 15-min video recordings evaluated using an artificial intelligence algorithm based on a convolutional neural network. Pain in movement was evaluated by an infrared actimeter.

Resultados: Laparotomy caused marked mechanical allodynia, as well as an increase in the percentage of facial expressions of pain and a decrease in locomotor activity. The administration of the drugs morphine and ibuprofen reversed these effects in a dose-dependent manner. Each painful behavior had a different sensitivity to morphine and ibuprofen, which indicate that they are produced by different mechanisms. The central effects of opioids were particularly crucial in alleviating induced rearing pain, whereas the peripheral opioid effects played a more significant role in modulating pain at rest and sensory hypersensitivity. Additionally, the combination of opioids with ibuprofen produced a synergistic effect, enhancing the analgesic efficacy of both drugs.

Conclusiones: Central effects of opioids are fundamental in rearing analgesia, but for pain at rest and sensory hypersensitivity it more important the peripheral component of opioids.

Bibliografía:

- Rose J, et al. Lancet Glob Health. 2015;3 Suppl 2:S13-20.
- Jin J, et al. BMC Anesthesiol. 2016;16:99.
- Brandsborg B, et al. Anesthesiology. 2007.

Financiación: Junta de Andalucía (CTS-109), Agencia Estatal de Investigación (10.13039/501100011033; PID2019-108691RB-I00, PRE2020-096203 y FPU16/03213).

ID-188 NEURITIS DEL NERVO CIÁTICO COMO COMPLICACIÓN TRAS PUNCIÓN SECA

SCIATIC NERVE NEURITIS AS A COMPLICATION AFTER DRY NEEDLING

María Cases Sánchez¹, Alejandro Alcázar Urrea², Juan Francisco Mulero Cervantes¹, María de la Luz Padilla del Rey¹, Orianna Karolina Benavides Castañeda¹, Miguel Ángel Astraín Aguado¹, Nuria Domínguez Serrano¹

¹Hospital General Universitario Santa Lucía. ²Hospital Clínico Universitario Santa Lucía.

Temática: Medicina clínica – Dolor neuropático.

Palabras clave: Punción seca, fisioterapia, complicación neuropatía.

Introducción: El tratamiento del dolor musculoesquelético con punción seca, es una técnica eficaz basada en la evidencia que es aplicada cada vez con más frecuencia por fisioterapeutas. Para realizarla con seguridad se ha de tener un profundo conocimiento de la anatomía. La tasa de incidencia de complicaciones varía del 0 al 10 por ciento, siendo las leves las más frecuentes. Entre los efectos adversos conocidos podemos encontrar hematoma, infección, neumotórax, taponamiento cardíaco y lesión del sistema nervioso, tanto central como periférico, como sucede en el caso abajo expuesto, entre otros.

Motivo de consulta: Dolor en miembro inferior derecho.

Antecedentes personales: Mujer de 34 años con alergia a látex y contraste yodado. Episodio de TVP con estudio de trombofilia negativo.

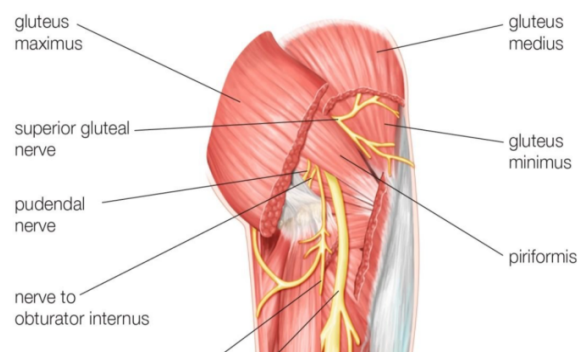
Cuadro clínico de dolor: Paciente deportista que comienza con dolor glúteo irradiado a MID a raíz de esfuerzo físico tras lo que comienza tratamiento farmacológico y rehabilitación estando prácticamente asintomática, a los cuatro meses vuelve a presentar otro episodio de dolor similar, tras lo cual inicia tratamiento de fisioterapia consistente en masoterapia y punciones secas con aplicación de electroterapia. A raíz de este último tratamiento, la paciente presenta un importante empeoramiento del dolor requiriendo ingreso en varias ocasiones. El dolor no cede a pesar de analgésicos potentes. Presenta debilidad progresiva de MID de predominio proximal e hipoestesia en región genital derecha e inguinal. A la exploración la paciente presenta debilidad e impotencia funcional de MID más acentuada en región proximal. Lassegue y Bragard derechos positivos. En RMN lumbar no presenta hallazgos significativos. La RMN pelvis presenta hallazgos compatibles con neuritis del nervio ciático derecho secundaria a bandas fibrovasculares presentes en un segmento proximal del nervio. La EMG informa de neuropatía focal del nervio ciático mayor derecho de localización proximal en relación con hallazgos de neuroimagen. Tras infiltración perineural a nervio ciático de corticoide y anestésico local y tratamiento farmacológico mediante neuromoduladores y analgésicos orales se consigue estabilización del dolor y recuperando parcialmente la función a las tres semanas.

Conclusiones: Las lesiones producidas en los nervios pueden variar desde neuroapraxia hasta neu-

rotmesis, su forma más grave. Esta complicación ha de estar presente cuando se realizan este tipo de técnicas ya que pueden causar un déficit importante y los tratamientos disponibles no garantizan su resolución pudiendo quedar el paciente invalidado de por vida. Para evitar su aparición se ha de conocer rigurosamente la anatomía y se han de extremar las precauciones en aquellos pacientes que tengan una anatomía alterada por obesidad u otros factores.

Bibliografía:

1. - Halle JS, Halle RJ. Pertinent dry needling considerations for minimizing adverse effects - Part one. *Int J Sports Phys Ther.* 2016;11(4):651-62.
2. - Halle JS, Halle RJ. Pertinent dry needling considerations for minimizing adverse effects - Part two. *Int J Sports Phys Ther.* 2016;11(5):810-9.
3. - Menorca RM, Fussell TS, Elfar JC. Nerve physiology: mechanisms of injury and recovery. *Hand Clin.* 2013;29(3):317-30. DOI: 10.1016/j.hcl.2013.04.002.



Adjunto 1.

ID-189 DOLOR, DEPRESIÓN Y DETERIORO FUNCIONAL. A PROPÓSITO DE UN CASO

PAIN, DEPRESSION AND FUNCTIONAL IMPAIRMENT. APROPOS OF A CASE

Gema Flores Sánchez¹, María Fernanda Alarcón Sarango², María Luisa Barrón Díaz², Paloma Galán Novella³, Carmen Elena Sánchez², Nuria Andriño²

¹Hospital Universitario de Getafe. ²Hospital de Getafe.

³Hospital Virgen de la Poveda

Temática: Tratamiento conservador – Fisioterapia.

Palabras clave: Dolor, depresión, rehabilitación, anciano.

Introducción: En el paciente geriátrico la intensidad del dolor se asocia con depresión y ambas con una peor respuesta al tratamiento y un mayor riesgo de suicidio. Todo ello genera deterioro funcional y secundariamente aumento de la comorbilidad y riesgo de institucionalización.

Motivo de consulta: Amputación del miembro inferior por dolor.

Antecedentes personales: Gonartrosis. Síndrome depresivo. Duelo patológico.

Cuadro clínico de dolor: Varón de 60 años sometido a cirugía de sustitución articular por gonartrosis. Durante la cirugía se produce lesión del nervio ciático provocando secundariamente dolor, inestabilidad de rodilla y tobillo y alteración sensitiva. Dos años después se programa recambio protésico. Como complicación se produce daño vascular que requiere un by-pass femoropoplíteo, cursando a su vez con un postoperatorio complicado. El dolor no remite por lo que además se combinan distintos tratamientos farmacológicos (antidepresivos, anti-epilépticos, parches de lidocaína y capsaicina, opioides), con radiofrecuencia, bloques nerviosos, cinesiterapia, electroterapia y magnetoterapia y un año más tarde se recambia la patela, todo ello sin lograr un adecuado control analgésico. Secundariamente se produce deterioro funcional, de relaciones sociales y familiares y síndrome depresivo con varios intentos autolíticos. Finalmente se plantea amputación supracondílea por dolor incoercible. En el postoperatorio inmediato aparece dolor de miembro fantasma. El paciente se siente "abatido, creía que iba a ser más fácil, menos doloroso". Se incluye en un programa de rehabilitación de amputados con fisioterapia, terapia ocupacional y técnico ortopédico con evolución favorable: dolor, ánimo y función mejoran transitoriamente. En la revisión a los 3 meses ha dejado de utilizar la prótesis, presenta bajo estado de ánimo, EVA 8/10 y se desplaza en silla de ruedas.

Conclusiones: En casos como este, la depresión grave y la limitación funcional se asocian a peores resultados y a un mayor consumo de recursos sanitarios. El abordaje del dolor en paciente geriátrico precisa de una adecuada evaluación y coordinación entre profesionales por su elevada comorbilidad y difícil control. El equipo de rehabilitación busca controlar síntomas, reducir dependencia y mejorar la calidad de vida, aunque no siempre sea posible.

Bibliografía:

- Borda mg, Acebedo González JC, Gabriel David D, Morros González E, Canoa CA. Dolor en el anciano: calidad de vida, funcionalidad y factores asociados. Estudio SABE, Bogotá, Colombia. *Rev Esp Geriatr Gerontol.* 2016;51(3):140-5.
- De Andrés FC, B. Acuña JR, Olivares SA. Dolor en el paciente de la tercera edad. *Rev. Med. Clin. Condes.* 2014;25 (4):674-86.

Financiación: No hay conflicto de interés.

ID-190 LA EXPROPIACIÓN BIOGRÁFICA: UN MODELO HERMENÉUTICO DEL EFECTO DE LA POBREZA SOBRE LA IDENTIDAD EN PERSONAS CON DEPRESALGIA

BIOGRAPHICAL EXPROPRIATION: A HERMENEUTIC MODEL OF THE EFFECT OF POVERTY ON IDENTITY IN PEOPLE WITH DEPRESSION-ASSOCIATED PAIN

Martín L. Vargas Aragón¹, María Fernanda Nieto Ramiro², Blanca Carranza Rodríguez³, Enrique Ortega Ladrón de Cegama⁴

¹Unidad del Dolor. Hospital Universitario Río Hortega. Valladolid. ²Unidad del Dolor de Valladolid. Universidad de Valladolid. ³Universidad de Valladolid. ⁴Unidad del Dolor de Valladolid. Hospital Universitario Río Hortega. Valladolid

Temática: Bioética.

Palabras clave: Dolor nociplástico, depresión, estrés, pobreza.

Introducción: El dolor crónico es un problema complejo de salud en el que se ven profundamente afectadas las tres dimensiones de la 'triada médica' (Hofmann, 2002): patología, padecimiento y condición de enfermo. Respecto a la patología, son bien conocidos los tres tipos de dolor: nociceptivo, neuropático y nociplástico. El padecimiento por dolor nociplástico con frecuencia se asocia a trastornos del estado de ánimo y a eventos biográficos psicotraumáticos, lo cual ha llevado a nuestro grupo a la propuesta del concepto de depresalgia (Vargas y Ortega, 2023).

Objetivos: Revisar sistemáticamente los efectos que la pobreza tienen sobre el dolor. Basado en ello, y en observación participante, proponer un modelo hermenéutico para la depresalgia, que sea de utilidad para la toma compartida de decisiones clínicas.

Material y método: Se expondrá un modelo hermenéutico para la depresalgia, elaborado mediante revisión sistemática de la relación dolor - pobreza y mediante observación participante en la Unidad del Dolor de Valladolid.

Resultados: Nuestro modelo hermenéutico de depresalgia constituye una red semántica con cinco nodos principales: 1) los nudos personales como focos mantenidos de conflicto interpersonal; 2) el repliegue de la subjetividad en la experiencia corporal; 3) el dolor nociplástico entendido como 'ruido' en la experiencia corporal; 4) el desgarramiento de la identidad personal y 5) la expropiación biográfica entendida como el eclipsamiento del resto de roles por parte de la identidad de enfermo crónico. Se caracterizarán los atributos principales de la metáfora 'expropiación biográfica'. Se propone una serie de principios útiles, tanto para el encuentro clínico, como para el trabajo psicoterapéutico encaminado hacia la "reapropiación personal".

Conclusiones: 1. El dolor crónico asociado a patología afectiva y a eventos psicotraumáticos afecta gravemente a la identidad personal. 2. Los problemas económicos sobrevenidos aceleran e incrementan el deterioro de la imagen personal conduciendo a una 'expropiación biográfica', que está en la base del desapego hacia la vida en muchas personas que sufren dolor crónico. 3. La expropiación biográfica puede ser un factor de riesgo de conducta suicida.

Bibliografía:

- Hofmann B. On the triad disease, illness and sickness. *J Med Philos.* 2002;27(6):651-73. <https://doi.org/10.1076/jmep.27.6.651.13793>.
- Vargas ml, Ortega E. Depresalgia. *Rev. Soc. Esp. Dolor.* 2023;30(3):151-2. DOI: 10.20986/resed.2023.4065/2023.
- Wardrope A, Reuber M. The hermeneutics of symptoms. *Med Health Care Philos.* 2022;25:395-412. <https://doi.org/10.1007/s11019-022-10086-z>.

Financiación: Este estudio no ha recibido financiación alguna. Se enmarca en la línea de investigación sobre la experiencia corporal del Grupo de Investigación en Neurociencia Clínica de Castilla y León (GINCYL).

ID-191 ESTIMULACIÓN INALÁMBRICA COMBINADA DE MÚSCULOS MULTÍFIDOS Y MEDULAR PARA DOLOR DORSOLUMBAR REFRACTARIO

COMBINED WIRELESS STIMULATION OF MULTIFIDUS MUSCLES AND SPINAL CORD FOR REFRACTORY MIDDLE-LOW BACK PAIN

José María González Ibañez, José Sanroque Garrigues, Mónica Ocon Llorens, Laura Guinot Ruiz, Idelia Mateu Guillamon, Amparo Cutanda Nacher, José Emilio Llopis Calatayud

Hospital Universitario de la Ribera

Temática: Tratamiento intervencionista – Neuroestimulación.

Palabras clave: Restorative neurostimulation; chronic back pain.

Introducción: El dolor lumbar crónico es la principal causa de discapacidad a nivel mundial. La neuroestimulación de los músculos multifidos se ha mostrado eficaz en un ensayo controlado y varios estudios clínicos (1,2).

Motivo de consulta: Dorsolumbalgia crónica refractaria.

Antecedentes personales: Alergia a amoxicilina/clavulánico e ibuprofeno. Crisis de migraña. Cólicos nefríticos de repetición. Intervenciones quirúrgicas: colecistectomía.

Cuadro clínico de dolor: Mujer de 44 años remitida desde otro centro sanitario, donde había estado ingresada durante meses, por dolor dorsolumbar derecho de años de evolución con empeoramiento progresivo, e intensidad moderado a severo (EVA 60/100), gran afectación funcional y elevado consumo de opiáceos (tapentadol 50mg/12 horas, fentanilo transdérmico 50 mcg/h y dosis repetidas frecuentes de dolantina im). RNM de columna lumbosacra solo demostraba discreto acúñamiento del muro anterior de T11, con hipercifosis en zona de transición dorsolumbar y leves protusiones paracentrales L1-2, L3-4 y L4-5. En nuestra unidad se realizan infiltración de psoas lumbar derecho, facetas lumbares derechas, radiofrecuencia pulsada de GRD L5 derecha y radiofrecuencia térmica de facetas lumbares, con alivio superior al 50 %, pero recidiva a los 3 meses. Nueva tanda de infiltraciones paravertebrales, consigue nueva mejoría, con recidiva posterior. Finalmente se decidió implante de sistema de neuroestimulación inalámbrico paravertebral, con electrodo sobre musculatura multifida derecha a nivel L3, además de electrodo medular lumbar con punta en T7, consiguiendo alivio del 90 % de su dolor. meses después presenta cuadro de dorso-lumbalgia izquierda, que no responde a infiltraciones facetarias ni epidurales, por lo que se decide implante de sistema de neuroestimulación similar al implantado en el lado derecho, programado un canal para los dos electrodos en multifidos y el otro para los electrodos epidurales. Tras segundo implante, refiere alivio mantenido del 90 %

durante un período ya superior a 24 meses y ha conseguido reducir el consumo de opiáceos, hasta únicamente con fentanilo 25 mcg/h.

Conclusiones: El caso presentado ilustra la eficacia de la estimulación combinada de multifidos y medular tradicional en pacientes con dolor dorso-lumbar severo de etiología poco clara, lo que es congruente con los resultados obtenidos con la estimulación de multifidos, mediante el dispositivo ReActive 8, actualmente no disponible en España. Además, el uso de la tecnología inalámbrica permite el uso de varios electrodos con una sola antena de radiofrecuencia, si bien presenta la limitación de tener que agrupar los diferentes electrodos en solo dos canales de programación diferentes.

Bibliografía:

1. Gilligan C, et al. Long-Term outcomes of restorative neurostimulation in patients with refractory chronic low back pain secondary to multifidus dysfunction. *Neuromodulation*. 2023;26:87-97.
2. Gilligan C, Burnside D, Grant L, Yong RJ. ReActiv8 stimulation therapy vs. optimal medical management: A randomized controlled trial for the treatment of intractable mechanical chronic low back pain (RESTORE Trial Protocol). *Pain Ther*. 2023;12:607-620. <https://doi.org/10.1007/s40122-023-00475-4>.

ID-192 HACIA EL FUTURO EN EL TRATAMIENTO DEL DOLOR: IMPLANTE DEL PRIMER NEUROESTIMULADOR DE NERVIOS PERIFÉRICOS EN NUESTRA UNIDAD DE DOLOR

TOWARDS THE FUTURE OF PAIN MANAGEMENT: IMPLANTATION OF THE FIRST PERIPHERAL NERVE NEUROSTIMULATOR IN OUR PAIN MANAGEMENT UNIT

María García Canales, María Luz Padilla del Rey, Nuria Domínguez Serrano, Marta Crespo González, José Valverde Fuentes, Pablo Gómez García, María José Lombardero Pedregal

Complejo Hospitalario Universitario de Cartagena

Temática: Tratamiento intervencionista – Neuroestimulación.

Palabras clave: SDRC, neuroestimulación periférica, innovación, nervio radial.

Introducción: El síndrome de dolor regional complejo (SDRC) es una entidad de dolor crónico que se debe a la combinación de varios factores, como inflamación, cambios en neuroplasticidad y disfunción neurológica. Muchas veces, el tratamiento farmacológico y las técnicas intervencionistas más utilizadas pierden su eficacia. En este contexto, la neuroestimulación periférica es una opción que debe plantearse.

Motivo de consulta: Dolor neuropático miembro superior izquierdo (MSI).

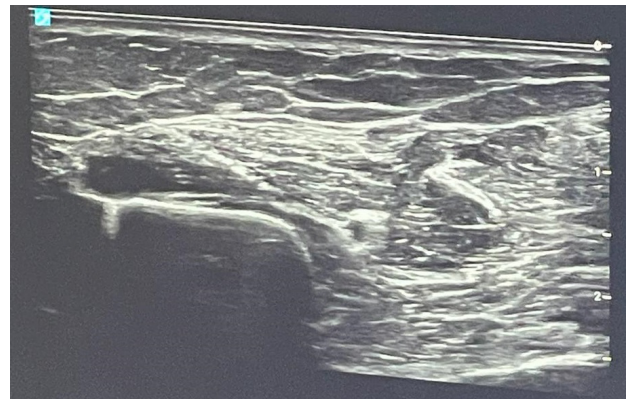
Antecedentes personales: Destaca osteosíntesis radio distal MSI (febrero 2016).

Cuadro clínico de dolor: La paciente acude a consulta en febrero 2018 refiriendo dolor de características neuropáticas (DN4 = 7) a nivel de la cicatriz quirúrgica, en región lateral y de antebrazo y cara posterior de mano izquierdos. A la exploración física, alodinia e hiperalgesia. La TC de MSI posquirúrgica informa de pseudoartrosis de la articulación radiosemilunar, y Traumatología desestima nueva intervención. Cumpliendo con los criterios de Budapest, se diagnostica de SDRC tipo 1. En cuanto al tratamiento: - Farmacológicamente, además de paracetamol/tramadol y metamizol, se añaden gabapentina dosis máxima tolerada, 300 mg cada 8 horas, y, posteriormente, amitriptilina 25mg cada 24 horas. - Se aplican parches de lidocaína 5 % y capsaicina 8 %, con respuesta parcial. - En octubre 2018 se realiza radiofrecuencia pulsada bipolar (45V, 6 minutos) del nervio radial izquierdo; la paciente refiere mejoría del 60 % dos meses. La técnica se repite trimestralmente, con pérdida progresiva de la efectividad, hasta septiembre 2021, cuando el alivio es inferior a una semana. En noviembre 2021 se solicita un neuroestimulador de nervio periférico, que en ese momento no está disponible en nuestro centro. A la espera de la aprobación del dispositivo, y sin contraindicación en pruebas complementarias, se actúa sobre el neuroeje con epidural C5-C6 en noviembre 2022, consiguiendo una mejoría del 40 % un mes. Finalmente, en noviembre 2023, se implanta el primer neuroestimulador de nervio periférico en nuestra Unidad, sobre el nervio radial izquierdo. La paciente refiere una reducción de su dolor desde el inicio, por lo que progresivamente se retira el tratamiento farmacológico. Transcurridos dos meses, la mejora en su calidad de vida asciende al 80 %, y decide reincorporarse a su puesto de trabajo.

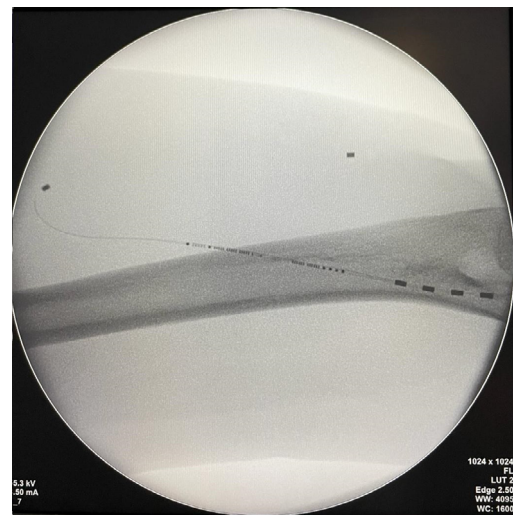
Conclusiones: La neuroestimulación periférica ha demostrado ser eficaz en el tratamiento del SDRC, incluyendo nervios mixtos, como el radial, donde la evidencia disponible apunta a que, además del alivio del dolor, podría contribuir a la mejoría de la función motora. El implante exitoso del primer neuroestimulador de nervio periférico en nuestra Unidad abre las puertas a la implementación de esta terapia en pacientes seleccionados, mejorando la habilidad técnica y los tiempos quirúrgicos.

Bibliografía:

1. Chmiela MA, Hendrickson M, Hale J, Liang C, Telefus P, Sagir A, et al. Direct peripheral nerve stimulation for the treatment of complex regional pain syndrome: A 30-Year review. *Neuromodulation*. 2021;24(6):971-82. DOI:10.1111/ner.13295.
2. Herschkowitz D, Kubias J. A case report of wireless peripheral nerve stimulation for complex regional pain syndrome type-I of the upper extremity: 1 year follow up. *Scand J Pain*. 2019;19(4):829-35.
3. Vu PD, Hasoon JJ, Chen GH. Pain relief and dermatological changes in complex regional pain syndrome with peripheral nerve stimulation. *Pain Med*. 2024;25(4):300-2. DOI: 10.1093/pm/pnad163.



Adjunto 1.



Adjunto 2.

ID-193 ESTIMULACIÓN PERIFÉRICA EN CICATRIZ DE CRANECTOMÍA DE FOSA POSTERIOR

PERIPHERAL STIMULATION IN SCARRING AFTER POSTERIOR FOSSA CRANIECTOMY

Miguel Ángel Astrain Aguado, Juan Francisco Mulero Cervantes, Estrella García Recio, María Cases, Oriana Benavides

Complejo Hospitalario de Cartagena

Temática: Tratamiento intervencionista – Neuroestimulación.

Palabras clave: Cranectomía, estimulación, occipital, cefalea.

Introducción: El dolor neuropático periférico se define como dolor causado por lesión o enfermedad en el sistema nervioso somatosensorial. Normalmente, una lesión en un nervio es una condición no dolorosa pero ciertas agresiones, como puede ser una cirugía, pueden con-

dicionar un dolor crónico. Un dolor crónico instaurado requiere iniciar un tratamiento dirigido de inmediato con el fin de disminuir tanto la repercusión sobre el sistema neurosensorial como en la calidad de vida del paciente. Dentro del tratamiento intervencionista, la estimulación periférica ha demostrado ser un tratamiento en ocasiones muy beneficioso en aquellos pacientes que no responden a tratamientos convencionales o cuyos efectos secundarios no son asumibles. El acceso a dicho tratamiento analgésico es un reto a día de hoy que todavía muchos pacientes no tienen a su alcance.

Motivo de consulta: Cefalea poscraneotomía.

Antecedentes personales: Mujer 26 años, No AMC. neurinoma del acústico derecho con secuela de parálisis facial periférica derecha, neuralgia de Arnold derecha y neuralgia del trigémino (3ª rama) ipsilaterales.

Cuadro clínico de dolor: Dolor de origen occipital que irradia a hemicráneo y hemicara derechos, desde la intervención neuroquirúrgica, con mala respuesta a tratamiento farmacológico de primer y segundo escalón. Se decide implante de dispositivo para estimulación subcutánea de nervios occipitales derechos, se explica a la paciente, entiende y acc de. Se procede a su implante dejando la punta a nivel de mastoides derecha e implantando el generador en flanco izquierdo. La paciente acude a revisión un mes tras implante donde expresa una mejoría en su calidad de vida relacionada con la salud valorada con el test EuroQoL-5D.

Conclusiones: El dolor crónico es una enfermedad muy prevalente y que condiciona mucho la vida de las personas que lo sufren. Su abordaje llega a ser un reto muy complejo para la medicina actual por lo que las unidades se han especializado para ofrecer tratamientos intervencionistas cada vez más efectivos e individualizados. El implante de dispositivos de estimulación no es un tratamiento exento de riesgos pero en ocasiones resulta una alternativa que alivia dolores complejos y reduciendo los efectos secundarios producidos por otros tratamientos haciéndolos muy rentables. Se necesitaría un mayor acceso a dichos tratamientos por parte de los pacientes quienes no siempre disponen de esa opción.

Bibliografía:

1. Cánovas Martínez ml. Estimulación temporal de nervio periférico en el dolor oncológico: opciones de oportunidad. Rev. Soc. Esp. Dolor. 2020;27(5):283-4.

Financiación: No.

ID-194 INFUSIÓN INTRATECAL PARA CONTROL DE DOLOR REFRACTARIO EN PACIENTE CON ENFERMEDAD INJERTO CONTRA HUÉSPED CRÓNICA (EICHHC) GRAVE

INTRATHECAL INFUSION TO CONTROL REFRACTORY PAIN IN A PATIENT WITH SEVERE GRAFT-VERSUS-HOST DISEASE (GVHD)

Carlos Agreda García, Marta Rodríguez-Manzanares, Belén San Antonio, Agustín Mendiola de la Osa, Sandra Helena Martínez Rodríguez, Manuel Herrero Trujillano, María del Pilar Tauler Redondo

Hospital Universitario Puerta de Hierro Majadahonda

Temática: Tratamiento intervencionista – Infusión intratecal.

Palabras clave: Intratecal, injerto, leucemia, esclerodermia.

Introducción: La enfermedad injerto contra huésped crónica (EICHHC) es un fenómeno inmunológico que aparece en hasta un 60 % de los pacientes tratados con trasplante alogénico de progenitores hematopoyéticos (TAPH) (1). Se distingue una forma aguda y una crónica. La forma crónica aparece tras los 100 días del trasplante, y produce afectación multiorgánica. A nivel cutáneo produce lesiones esclerodermiformes que asocian sequedad y prurito. A nivel musculoesquelético cursa con fascitis que produce dolor, inflamación e induración, así como afectación articular, con rigidez y contracturas secundarias). La afectación muscular es mas infrecuente y cursa con debilidad y dolor muscular (2). Todo ello provoca un importante deterioro de la calidad de vida del paciente. No disponemos de estudios que evalúen dolor e interferencia en calidad de vida en dichos pacientes, ni el manejo del mismo.

Motivo de consulta: Varón de 64 años con dolor articular y muscular de cuello y miembros superiores e inferiores asociado a rigidez.

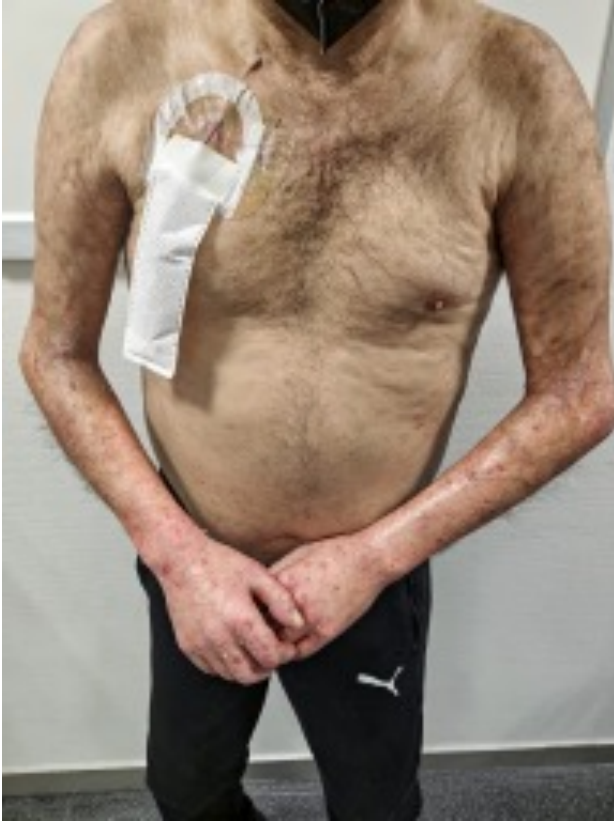Antecedentes personales: EICHHC grave con afectación cutánea esclerodermiforme, muscular, articular ocular, oral y hepática tras TAPH de sangre periférica de hermano HLA idéntico para el tratamiento de leucemia linfoblástica tras 2ª recidiva, en remisión. Mala respuesta a varias líneas de tratamiento.

Cuadro clínico de dolor: Dolor moderado-severo principalmente con la actividad, a pesar de fentanilo transdérmico (FTD) 175 mcg/h y 4 rescates al día de fentanilo transmucoso (FTM) 100 mcg. Solo logra cierto alivio al estar tumbado y no moverse por lo que pasa el día en dicha posición. Estreñimiento secundario. Animo bajo. El dolor le impide la rehabilitación. Se consensúa retirada de FTM, y rotación progresiva a metadona hasta 75 mcg/h de FTD y metadona 15 mg cada 12 horas. Se propone implante intratecal, realizando el 12 de enero. Se implanta catéter intratecal con punta en T7, conectado a bomba Medtronic Synchromed II de 20 ml. Se inicia morfina 10 mg/ml a 1 mg/día. Se retira FTD y se mantiene metadona. Revisión en consulta al mes del procedimiento, en que el paciente presenta mejoría significativa, lo que le permite reducir tiempo de cama-sillón, poder salir a pasear al menos dos veces al día, reanudar rehabilitación, y mejoría franca del estado de ánimo.

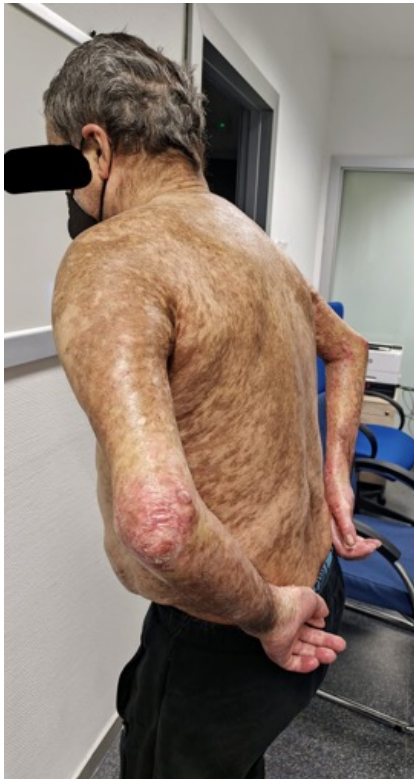Conclusiones: La infusión intratecal con morfina puede ser una opción útil en el manejo de dolor en pacientes con EICHHC refractario a tratamiento conservador.

Bibliografía:

1. Zeiser R, Blazar BR. Pathophysiology of chronic graft-versus-host disease and therapeutic targets. N Engl J Med. 2017;377(26):2565-79.
2. Zeiser R. Clinical manifestations and diagnosis of chronic graft-versus-host disease. Negrin (RS): Uptodate; 2024 [acceso 10 Mar 2024]. Disponible en: <http://www.uptodate.com/>



Adjunto 1.



Adjunto 2.

ID-195 EFICACIA Y SEGURIDAD DE LA ADMINISTRACIÓN DE CBD (CANABIDIOL) TÓPICO PARA LA REDUCCIÓN DEL DOLOR OSTEOARTICULAR EN BOGOTÁ, COLOMBIA

EFFICACY AND SAFETY OF TOPICAL CBD (CANNABIDIOL) ADMINISTRATION TO ALLEVIATE OSTEOARTICULAR PAIN IN BOGOTÁ, COLOMBIA

Aura Marixa Guerrero Liñero, Camilo Andrés Olaya Osorio

Meta IPS

Temática: Medicina clínica – Dolor músculo-esquelético.

Palabras clave: Cannabis medicinal, dolor crónico, canabidiol.

Introducción: Existe un aumento en el interés académico en comprender los mecanismos de acción y la eficacia real de los cannabinoides en las condiciones médicas en general. Desde la práctica se observa una discrepancia entre resultados de la evidencia y el bienestar percibido por los pacientes en la vida real. En múltiples publicaciones se reporta la dificultad en homogeneizar las muestras y de comparar un mismo producto con concentraciones conocidas de cannabinoides para una condición clínica específica.

Objetivos: Determinar la eficacia y seguridad de la administración de una crema herbal de preparación magistral con CBD (canabidiol) y otras plantas medicinales para la reducción del dolor en pacientes con dolor osteoarticular de hombro y codo.

Material y método: Estudio cuantitativo analítico, tipo cohorte prospectivo. La población a estudiar son pacientes adultos con diagnóstico de lesión del manguito rotador y epicondilitis en la consulta médica de una institución que atiende pacientes de ARL en Bogotá Colombia. Se presenta un análisis interino a modo de serie de casos con 20 pacientes

Conclusiones: Los resultados producto del análisis de recolección de los datos tienen como fecha de corte el 30 abril 2024. Por lo cual estará hasta la fecha pendiente de acuerdo a cronograma.

Bibliografía:

1. González-Escalada JR, Camba A, Muriel C, Rodríguez M, Contreras D, de Barutell C. Validación del índice de Lattinen para la evaluación del paciente con dolor crónico. *Rev. Soc. Esp. Dolor.* 2012;19(4):181-8.
2. Martins AM, Gomes AL, Vilas Boas I, Marto J, Ribeiro HM. Cannabis-based products for the treatment of skin inflammatory diseases: A timely review. *Pharmaceuticals.* 2022;15(2):210. <https://doi.org/10.3390/ph15020210>.

Financiación: Iniciativa de los investigadores que reciben el producto a ensayar de la empresa productora y comercializadora. La empresa no interviene de ninguna manera en el diseño, puesta en marcha ni análisis de resultados del estudio, se acordó total independencia que entrega los productos para la prueba.

ID-196 LA ADMINISTRACIÓN INTRATECAL DE ZICONOTIDE CON BACLOFEN ALIVIA EL DOLOR NEUROPÁTICO Y ESPASTICIDAD: CASOS CLÍNICOS

INTRATHECAL ADMINISTRATION OF ZICONOTIDE AND BACLOFEN RELIEVES NEUROPATHIC PAIN AND SPASTICITY: SOME CASE REPORTS

Dolors Soler Fernández, Joan Vidal Samso, Raúl Pelayo Vergara

Hospital Neurorehabilitación Institut Guttmann.

Temática: Medicina clínica – Dolor neuropático.

Introducción: El control del dolor neuropático de origen central es difícil de conseguir con los fármacos analgésicos disponibles en la actualidad, y sigue siendo un reto no resuelto en una proporción de casos. El péptido sintético ziconotida ha sido aprobado por la FDA y la Agencia Europea del Medicamento para el tratamiento, vía intratecal, de pacientes con dolor crónico intenso refractario a otras modalidades de tratamiento. La ziconotida bloquea selectivamente los canales de calcio de tipo N en la asta dorsal de la médula espinal. El bloqueo inducido por la ziconotida inhibe la liberación de neurotransmisores relevantes para el dolor desde los terminales centrales de las neuronas aferentes primarias. Su uso concomitante con otros fármacos administrados por vía intratecal no está aún específicamente definido, existiendo pocos estudios al respecto.

Objetivos: Seguimiento longitudinal de dos pacientes, adultos, a los que se les aplicó la combinación de ziconotide intratecal (IT) y terapia con baclofeno para evaluar eficacia combinada y seguridad.

Material y método: Ambos pacientes estaban afectados de una lesión medular cervical de origen traumático. Presentaban dolor neuropático crónico, refractario a tratamiento farmacológico convencional y espasticidad. Los dos pacientes, estaban recibiendo tratamiento con baclofeno IT cuando se inició el tratamiento con ziconotida.

Resultados: En ambos pacientes aumentamos Ziconotida progresivamente 0,5 mcg/ml, cada 15 días. El alivio del dolor fue evidente a las doce semanas en el primer paciente y a las seis semanas en el segundo, con las dosis correspondientes de ziconotide de 4 mcg/día y 1,5 mcg/ml, respectivamente. No se observaron eventos adversos en ninguno de los pacientes. Las puntuaciones de intensidad del dolor mejoraron en un 45 % y un 30 %, respectivamente. Mejoró la calidad del sueño en ambos pacientes, así como los niveles de ansiedad. Los regímenes de tratamiento combinado variaron entre los dos pacientes. Cada régimen utilizó una estrategia de ajuste de la dosis diferente y diferentes concentraciones de ziconotide y baclofeno.

Conclusiones: Los sistemas de administración de fármacos intratecales están bien establecidos como un enfoque terapéutico eficaz para pacientes con dolor crónico no maligno y como herramienta para el tratamiento de pacientes con espasticidad grave. La combinación de ziconotida IT y terapia con baclofeno

puede ser una opción de tratamiento para pacientes con dolor neuropático y espasticidad.

Bibliografía:

- Schmidtco A, Lötsch J, Freynhagen R, Geisslinger G. Ziconotide for treatment of severe chronic pain. *Lancet*. 2010;375(9725):1569-77.
- Saulino M, Burton AW, Danyo DA, Frost S, Glanzer J, Solanki DR. Intrathecal ziconotide and baclofen provide pain relief in seven patients with neuropathic pain and spasticity: case reports. *Eur J Phys Rehabil Med*. 2009;45(1):61-7.
- Wermeling DP, Berger JR. Ziconotide infusion for severe chronic pain: case series of patients with neuropathic pain. *Pharmacotherapy*. 2006;26(3):395-402.

Financiación: Ninguna.

Palabras clave: Dolor neuropático, ziconotide, baclofen, intratecal.

ID-197 NEUROESTIMULACIÓN MEDULAR EN PACIENTES CON POLINEUROPATÍA DE FIBRA FINA IDIOPÁTICA

SPINAL CORD NEUROSTIMULATION IN PATIENTS WITH IDIOPATHIC SMALL-FIBER POLYNEUROPATHY

Beatriz Castel González, María del Ara Bermejo Marin, Rosa María Izquierdo Aguirre, Ruth Robledo Algarra, Elisa Gallach Solano, María Ángeles Canós Verdecho, Pilar Argente Navarro

Hospital Universitario y Politécnico La Fe

Temática: Tratamiento intervencionista – Neuroestimulación.

Palabras clave: Polineuropatía fibra fina, idiopática, neuroestimulación medular.

Introducción: La neuropatía sensitiva de fibra fina consiste en la afectación de las fibras nerviosas de pequeño diámetro: las fibras A delta y las fibras C produciendo una alteración en la sensibilidad termoalgésica.

Objetivos: Valorar el efecto de la neuroestimulación medular en los pacientes con neuropatía sensitiva de fibra fina idiopática.

Material y método: Reclutamos de forma prospectiva a 6 pacientes diagnosticados de neuropatía sensitiva de fibra fina idiopática con sintomatología resistente a los tratamientos farmacológicos: neuromoduladores, antidepresivos y opioides con efecto dual. El diagnóstico de estos pacientes, además de la clínica, incluye el empleo de la escala Utah Early Neurophaty Scale y un diagnóstico confirmatorio con una biopsia de piel con disminución de densidad de fibras epidérmicas. Se comparan las escalas EVA, Neuropathic Pain Symptom Inventory (NPSI), la escala de funcionamiento global (GAF), la escala de impresión de mejoría global del paciente (PGH) basales y a los dos, cuatro y seis meses de seguimiento tras el implante de un dispositivo de estimulación medular de cuatro puertos.

Para el análisis estadístico hemos realizado un análisis descriptivo mediante el programa SPSS 15.0.

Resultados: Uno de los pacientes ha sido excluido por una rápida progresión de la enfermedad. De los 5 pacientes 40 % (n = 2) son mujeres y un 60 % (n = 3) son hombres con una edad media de 55,8 años (D.T. 14,11). Tres pacientes llevan electrodos a nivel cervical y dorsolumbar y dos pacientes solo a nivel dorsolumbar. La media del EVA basal es de 8,8 (D.T. 1,09) que disminuye a 3,4 (D.T. 1,81), 3,4 (D.T. 1,51) y 3,2 (D.T. 1,44) a los dos, cuatro y seis meses respectivamente. La puntuación basal del NPSI es 71,4 (D.T. 13,50) que disminuye a 38,6 (D.T. 15,34), 34,8 (D.T. 23,54), 25,8 (D.T. 15,68). La escala GAF media basal es de 53,6 (D.T. 12,68) que aumenta a 79,2 (D.T. 11,43), 82,2 (D.T. 5,63), 82,6 (D.T. 7,76). La PGH se mantiene a los seis meses de seguimiento, en un 60 % (n = 3) de los pacientes en muchísimo mejor y en mucho mejor, en un 40 % (n = 2). Dos pacientes han suspendido el tratamiento farmacológico.

Conclusiones: Estos datos de mejoría del dolor, la sintomatología y la funcionalidad nos impulsan a la realización de estudios con mayor número de pacientes para evaluar la eficacia de la terapia de neuroestimulación medular en esta patología que presenta una respuesta limitada a los tratamientos convencionales.

Bibliografía:

ID-198 RADIOTERAPIA PARA GONALGIA INFLAMATORIA: RESULTADOS PRELIMINARES

RADIOTHERAPY FOR INFLAMMATORY KNEE PAIN: PRELIMINARY RESULTS

Andrea Cuadrado Mancy, Dolores Bédmar Cruz, María José Guinaldo Elices, Cecilia Ais Dávila, María Belén Rodríguez Campoó, Ana María Rincón Higuera

Hospital Universitario de Fuenlabrada

Temática: Medicina clínica – Dolor músculo-esquelético.

Palabras clave: Gonalgia, radioterapia.

Introducción: La radioterapia para el tratamiento del dolor en patología benigna osteoarticular se publicó por primera vez en 1898 en Alemania. Según la SEOR (Sociedad española de oncología radioterápica) y para el caso de la rodilla, las dosis recomendadas oscilan entre 3-6 Gy repartidas en 6 fracciones de 0,5-1Gy. El efecto analgésico parece debido a las acciones antiproliferativa e inmunomoduladora de la radioterapia sobre los tejidos. La gonalgia por gonartrosis es altamente prevalente en nuestro medio. El estudio EPISER, realizado en España, refiere una prevalencia de 10,2 %.

Objetivos: Pusimos en marcha un protocolo conjunto entre la UDO (Unidad de dolor) y el Servicio de oncología radioterápica (OR) en 2022 para tratar a los pacientes con gonalgia por gonartrosis de forma conjunta. El objetivo del estudio es analizar la mejoría

del dolor medida por EVA y la funcionalidad de los pacientes tras tratamiento con radioterapia.

Material y método: Se han incluido todos los pacientes derivados desde la UDO a OR desde la implantación del protocolo (enero 2022) hasta enero de 2024. Se han analizado sexo, edad, EVA pre y post intervención y la mejora en la funcionalidad por la actividad física de los pacientes pre y post radioterapia. La pauta de tratamiento fue prescrita por el oncólogo radioterápico: 3 y 6 Gy en 6 fracciones de 0,5-1Gy. Los datos se han analizado con EXCEL.

Resultados: Se derivaron 32 pacientes. 10 de ellos rechazaron el tratamiento. De los 22 restantes la mayoría eran mujeres (78 %). 10 pacientes fueron tratados de forma bilateral (45 %). El 63 % presentó mejoría del dolor y de la funcionalidad en algún grado y el 40 % de los pacientes mejoría importante. La tolerancia de los pacientes ha sido buena en el 100 % de los casos. No se han presentado complicaciones en ningún caso.

Conclusiones: La radioterapia analgésica está escasamente implantada en España. Sus resultados son muy esperanzadores en pacientes con escasa respuesta al tratamiento de las UDO (incluidas técnicas intervencionistas) y que no son quirúrgicos.

Bibliografía:

- Schmid-Monnard. Über Heilung des Gelenkrheumatismus durch Röntgenstrahlen bei Kindern. s.l. : Fortschritte auf dem Gebiet der Röntgenstrahlen, 1898. 1:209.
- Torres Royo L, Antelo Redondo G, Arquez Pianetta M, Arenas Prat M. Low-Dose radiation therapy for benign pathologies. Rep Pract Oncol Radiother. 2020;25(2):250-54. DOI: 10.1016/j.rpor.2020.02.004.
- Quilis N, Sivera F, Seoane-Mato D, Pérez-Ruiz F, Sánchez-Piedra C, Díaz-González F, et al; Working Group Proyecto EPISER2016. Prevalence of gout in the adult general population in Spain: estimating the proportion of undiagnosed cases. Joint Bone Spine. 2022;89(1):105257. DOI: 10.1016/j.jbspin.2021.105257.

ID-199 PROTOCOLO DE ESTUDIO CON TERMOGRAFÍA Y ESTRÉS AL FRÍO PARA EL DIAGNÓSTICO DE LOS NUEVOS SUBTIPOS DE SÍNDROME DE DOLOR REGIONAL COMPLEJO (SDRC)

STUDY PROTOCOL FOR COLD STRESS THERMOGRAPHY IN THE DIAGNOSIS OF THE NEW SUBTYPES OF COMPLEX REGIONAL PAIN SYNDROME (CRPS)

Paloma Morillas Sendin¹, Alejandro Ortega Romero²

¹Hospital Fraternidad-muprespa, Hospital General Universitario Gregorio Marañón. ²Hospital Fraternidad-muprespa

Temática: Medicina clínica – Dolor neuropático.

Palabras clave: Síndrome dolor regional complejo (SDRC), termografía.

Introducción: En 2021, el consenso de Valencia modificó los criterios del SDRC-NOS (no especificado de otra manera) y añadió el subtipo “SDRC CON REMISIÓN DE ALGUNAS CARACTERÍSTICAS”. El “SDRC-NOS” se relaciona con condiciones que solo cumplen parcialmente los criterios diagnósticos de SDRC, y nunca los han cumplido, pero donde no es posible otro diagnóstico. El “SDRC CON REMISIÓN” incluye pacientes que previamente sí cumplían completamente los criterios, pero que actualmente muestran características insuficientes. Este subtipo pasa a ser una afección crónica que requiere un manejo clínico diferente. Estos dos subtipos, al no cumplir los criterios de Budapest, presentan una dificultad para su diagnóstico. Los métodos no invasivos permiten evaluar medidas cuantitativas complementarias a las manifestaciones clínicas del SDRC. La termografía demuestra las anomalías subyacentes en la adaptabilidad de la microvasculatura en SDRC, señalando la diferente actividad simpática en la piel entre el miembro sano y el patológico, evidenciando así la disautonomía de este síndrome, siendo útil para el diagnóstico y estratificación de gravedad del SDRC.

Objetivos: Descripción de un protocolo diagnóstico para el SDRC-NOS y el SDRC CON REMISIÓN.

Material y método: Utilizamos una cámara termográfica FLIR ONE PRO adaptada a un smartphone. Pesa 36 gramos, y gracias a su resolución mide temperaturas de -20°C hasta 400°C. La prueba de estrés al frío consiste en sumergir tanto el miembro afecto como su contralateral en agua fría (0-2 °C) durante 1 minuto. Nos permite medir la respuesta vasomotora cutánea, dependiente de la integridad de la inervación simpática de los vasos sanguíneos. Debido a la vasoconstricción reactiva anormalmente persistente en el SDRC, se evidencia un retraso en la normalización de la temperatura de la piel de las extremidades. En consulta, tras anamnesis del paciente, incluyendo datos del episodio desencadenante, evolución del cuadro y criterios de Budapest, y un período de adaptación a la temperatura de la sala de 15 minutos, realizamos una termografía en 2 situaciones: 1. situación basal o de reposo 2. tras exposición al frío durante 1 minuto (y así partir de la misma temperatura entre ambos miembros), realizamos el segundo estudio termográfico a los 5 minutos.

Resultados: Se utilizan regiones de interés estandarizadas (ROI o regions of interest), y se considera patológico una diferencia de temperatura superior o igual a 2 °C.

Conclusiones: La termografía es un método diagnóstico de fácil acceso en consulta para los nuevos y diferentes subtipos del SDRC de difícil diagnóstico que no cumplen los criterios clínicos de Budapest.

Bibliografía:

1. – Pérez-Concha T, Tijero B, Acera M, Fernández T, Gabilondo I, Gómez-Esteban JC. Usefulness of thermography in the diagnosis and classification of complex regional pain syndrome. *Neurologia (Engl Ed)*. 2020;SO213-4853(20)30337-6. English, Spanish. DOI: 10.1016/j.nrl.2020.10.011.
2. – Purup MM, Knudsen K, Karlsson P, Terkelsen AJ, Borghammer P. Skin temperature in Parkinson's disease measured by infrared thermography. *Parkinson's Dis*. 2020. DOI: 10.1155/2020/2349469.

3. – Bouallal R. Registration methods for thermal images of diabetic foot monitoring: A comparative study. *IJACSA*. 2022;13(6):579-87.

Financiación: Ninguna.

ID-200 NEUROESTIMULACIÓN MEDULAR EN LA POLINEUROPATÍA DE FIBRA FINA: ¿ANALGESIA Y REGENERACIÓN?

SPINAL CORD NEUROSTIMULATION IN SMALL-FIBER POLYNEUROPATHY — ANALGESIA OR REGENERATION?

María García Canales, María Luz Padilla del Rey, Nuria Domínguez Serrano, Marta Crespo González, José Valverde Fuentes, Pablo Gómez García, Ignacio Victoria Sanes

Complejo Hospitalario Universitario de Cartagena

Temática: Tratamiento intervencionista – Neuroestimulación.

Palabras clave: Polineuropatía de fibra fina, polineuropatía diabética, polineuropatía posquimioterapia, neuroestimulación medular, regeneración nerviosa.

Introducción: La polineuropatía de fibra fina se caracteriza por alteraciones sensitivas, como dolor quemante, pérdida de sensibilidad o parestesias, que predominan en regiones distales de extremidades. Dentro de su fisiopatología, destaca la degeneración de terminaciones intraepidérmicas de fibras sensoriales, además de la disfunción de fibras tipo Aβ; que se debe a diversas etiologías, como la diabetes mellitus (DM) y el tratamiento con quimioterápicos, aunque muchas veces no se identifica una única causa subyacente.

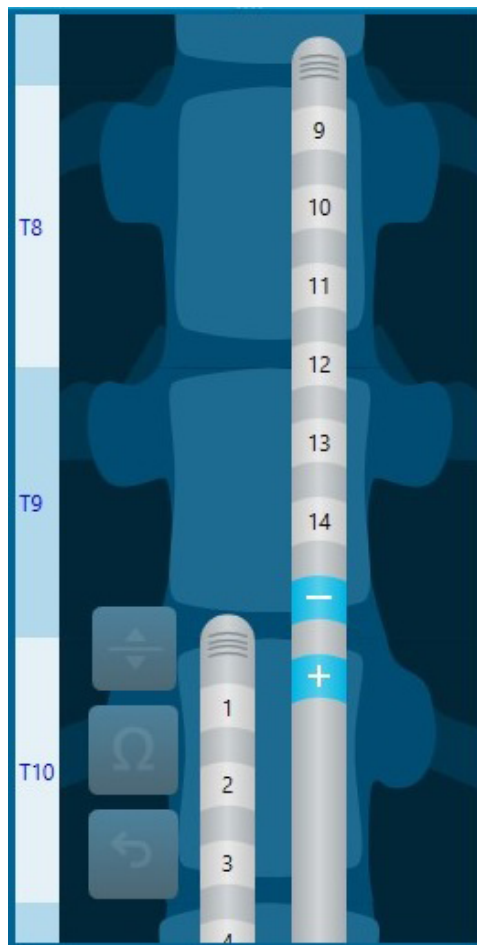
Motivo de consulta: Dolor neuropático en ambos pies.

Antecedentes personales: Destacan DM con nefropatía asociada y adenocarcinoma de recto tratado mediante resección anterior y quimioterapia con capecitabina + oxaliplatino.

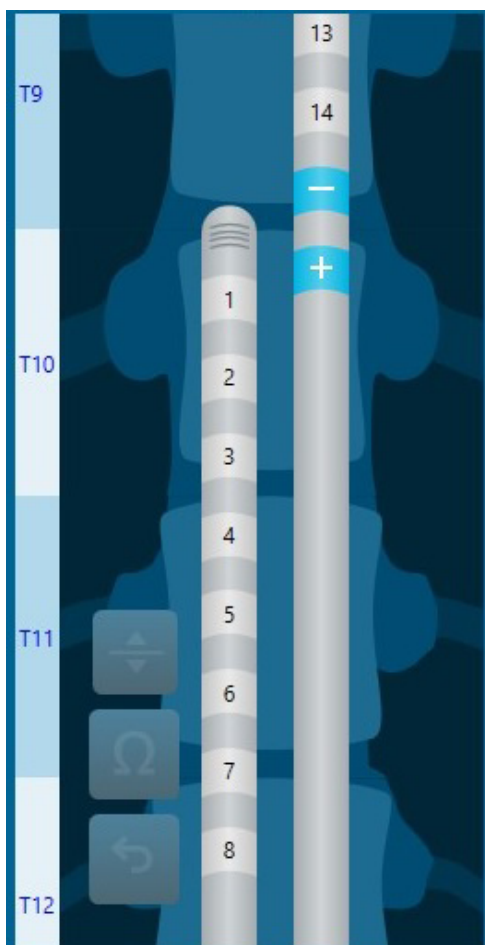
Cuadro clínico de dolor: El paciente acude a consulta refiriendo dolor de tipo punzante acompañado de parestesias, en ambas plantas de los pies, que se inició seis meses después del tratamiento quimioterápico, DN4 = 6; en tratamiento con fentanilo transmucoso 300 mcg cada 12 horas desde hace 2 años. A la exploración física, destaca alodinia e hiperalgesia en la zona descrita. A la espera de pruebas complementarias y consensuado con el paciente, se retira progresivamente el fentanilo. Se pauta gabapentina a dosis creciente, hasta 600 mg cada 8 horas, aunque el paciente continúa con NRS basal = 8, Latineen = 15. Se realiza radiofrecuencia pulsada de ambos nervios tibiales posteriores en dos tiempos, con mejoría del 70 % durante 24 horas. En la electromiografía, se observan hallazgos de polineuropatía axonal crónica, predominantemente sensitiva, severa en miembros

inferiores, compatible con polineuropatía metabólica (diabética) y/o tóxica (oxaliplatino). Se diagnostica de polineuropatía diabética+/-posquimioterapia y, tras comprobar que radiografía y RNM dorsolumbares no lo contraindican, se realiza implante de neuroestimulador de cordones posteriores de alta frecuencia, cubriendo con uno de los electrodos T12 para asegurar neuromodulación en el área de los pies. Transcurrido un mes, el paciente refiere mejoría parcial (NRS = 6), por lo que se reprograma el dispositivo. En la evaluación a los tres meses, el NRS basal pasa a ser de 4 y el Latineen de 7, destacando "intensidad del dolor" y "horas de sueño" como los principales ítems de mejora.

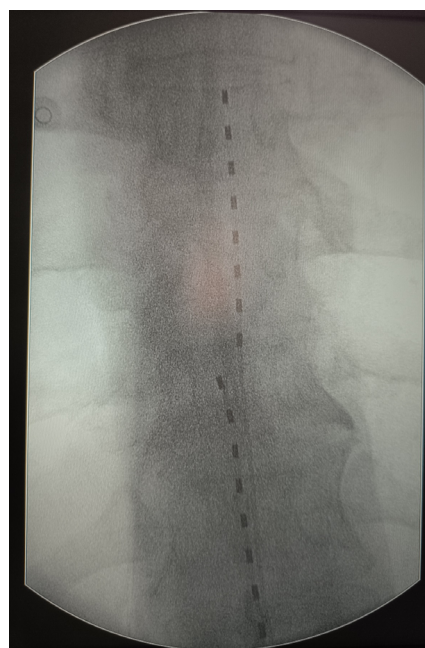
Conclusiones: La neuroestimulación medular es una alternativa terapéutica en la polineuropatía de fibra fina dolorosa. Por otro lado, la estimulación eléctrica ha demostrado promover el crecimiento axonal, la actividad de Schwann y los factores neutróficos. Basados en esa premisa, Koetsier et al. han asociado, aunque no significativamente, la mejoría en la intensidad del dolor con el aumento de fibras nerviosas intraepidérmicas, lo que, a falta de más estudios, abre la puerta a la hipótesis de que la neuroestimulación, además de modificar la percepción del dolor, podría tener un componente regenerativo.



Adjunto 2.



Adjunto 1.



Adjunto 3.

Bibliografía:

1. Chen JL, Hesselstine AW, Nashi SE, Sills SM, McJunkin TL, Patil S, et al. A real-world analysis of high-frequency 10 khz spinal cord stimulation for the treatment of painful diabetic peripheral neuropathy. *J Diabetes Sci Technol.* 2021;16(2):282-8. DOI: 10.1177/19322968211060316.
2. Koetsier E, Vacchi E, Maino P, Dukanac J, Melli G, van Kuijk SMJ. Dorsal root ganglion stimulation in chronic painful polyneuropathy: a potential modulator for small nerve fiber regeneration. *Neuromodulation.* 2023;26(8):1772-80.
3. Uwah AN, Ackler J, Leighton JC, Pomerantz S, Tester W. The effect of diabetes on Oxaliplatin-induced peripheral neuropathy. *Cli Colorectal Cancer.* 2012 Dec;11(4):275-9. DOI: 10.1016/j.clcc.2012.05.002.

ID-201 BLOQUEO ESP PARA CONTROL ANALGÉSICO EN PACIENTE CON MÚLTIPLES FRACTURAS COSTALES

ESP BLOCK FOR THE ANALGESIC CONTROL IN A PATIENT WITH MULTIPLE RIB FRACTURES

Santiago Coronado Mezcua, John Carlos Pérez Moreno, Álvaro José Vázquez Marín, Diana Nájera Losada, Laura Álvarez Rodríguez, Lorién Blasco Pérez, Inmaculada García Martín

Hospital Universitario Virgen de las Nieves

Temática: Tratamiento intervencionista – Bloqueos.

Palabras clave: Regional anesthesia, ribs fracture, ESPB, pain.

Introducción: Las fracturas costales se presentan en el 12 % de los pacientes politraumatizados. Una adecuada analgesia es clave para la correcta higiene pulmonar con el fin de prevenir las atelectasias y neumonías. El bloqueo del erector de la espina (ESP) guiado por ecografía es una técnica relativamente nueva que proporciona analgesia tanto al hemitórax anterior como posterior, lo que lo convierte en un bloqueo muy útil en traumatismos torácicos extensos.

Motivo de consulta: Paciente ingresado en UCI por politraumatismo (accidente tráfico) con múltiples fracturas costales izquierdas (desde la 1ª hasta la 10ª). Nos interconsultan por mal control analgésico a pesar de perfusión de fentanilo 2 ml/h + analgesia primer escalón IV.

Antecedentes personales: - Espondilolistesis L5-S1 grado III con radiculopatía derecha. - Consumidor cocaína.

Cuadro clínico de dolor: Dolor torácico izquierdo de carácter nociceptivo postrumático intenso (EVA 8-9) que aumenta con los movimientos y la respiración profunda (EVA 10). Ante coagulación límite (INR 1,52), se decide realizar bloqueo ESP (difícil por enfisema subcutáneo secundario trauma torácico) a nivel de T4 con 15 ml de levobupivacaina 0,35 % logrando bajar EVA de 9/10 a 3/10 (a los 30 minutos). Se deja catéter tunelizado a nivel del plano de musculatura erectora y se pauta perfusión levobupivacaina 0,125 % a

5-7 ml/h + bolos 5 ml lidocaína 1 % para la movilización del paciente. Al día siguiente se consigue retirar perfusión fentanilo y el dolor permanece controlado (EVA 2-3) con catéter ESP + metamizol IV. 10 días después se reevalúa paciente, con dolor bien controlado (EVA 0-1) y se procede a la retirada del catéter.

Conclusiones: La analgesia regional es fundamental en las fracturas costales múltiples para prevenir complicaciones pulmonares. Entre las distintas opciones, últimamente está siendo muy utilizado el bloqueo ESP ya que proporciona buen nivel analgésico, permitiendo la reducción de consumo de opioides y acompañado de estabilidad hemodinámica. En comparación con el bloqueo paravertebral, la calidad la analgésica proporcionada es similar, con menor tasa de complicaciones por ser relativamente superficial (bloqueo interfascial) y alejado de estructuras vasculares y de pleura, además de la posibilidad de ser realizado en pacientes bajo tratamiento anticoagulante o con coagulopatía. Aún así, se debe individualizar según el contexto clínico y la experiencia de cada facultativo por la falta de ensayos que avalen la superioridad de uno sobre otro en pacientes con fracturas costales múltiples. Por tanto, se debe incentivar la investigación para conocer con mayor detalle su mecanismo de acción, duración de analgesia y efectos secundarios. de efecto y efectos secundarios.

Bibliografía:

1. - Elawamy A, Morsy MR, Ahmed MAY. Comparison of thoracic erector spinae plane block with thoracic paravertebral block for pain management in patients with unilateral multiple fractured ribs. *Pain Physician.* 2022;25(6):483-90.
2. - Largo-Pineda CE, González-Giraldo D, Zamudio-Burbano M. Erector spinae plane block. A narrative review. *Colombian J Anesthesiol.* 2022;50:e1020
3. - Gürbüz H, Demir N. Erector spinae plane catheter for pain management of multiple rib fractures: Anecdotal records of cases with blunt chest trauma. *Agri.* 2022;34(3):217-21. English. DOI: 10.14744/agri.2020.39327.

ID-202 ENCONTRANDO EN LA NEUROESTIMULACIÓN DE ALTA FRECUENCIA UNA RESPUESTA PARA EL DOLOR NEUROPÁTICO POSTQUIRÚRGICO CON AMPLIA DISTRIBUCIÓN

FINDING IN HIGH-FREQUENCY NEUROSTIMULATION AN ANSWER TO POST-SURGICAL NEUROPATHIC PAIN WITH A WIDE DISTRIBUTION

Ángela Victoria Bautista Cañas¹, Miguel Divasson Carribero¹, Silvia Pico Brezmes¹, David Hernández Martín¹, María Teresa Villán González¹, Beatriz Francisco Sánchez², Enrique Ortega Ladrón de Cegama¹

¹*Hospital Universitario Río Hortega (Valladolid).*

²*Hospital Clínico Universitario de Valladolid*

Temática: Tratamiento intervencionista – Neuroestimulación.

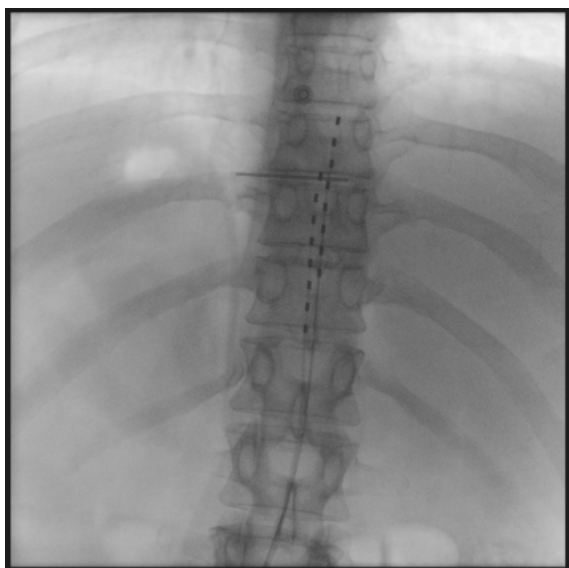
Palabras clave: Neuropático, posquirúrgico, neuroestimulador, alta frecuencia.

Introducción: El dolor neuropático posquirúrgico es una condición dolorosa crónica que se manifiesta después de intervenciones quirúrgicas y está asociada con disfunciones del sistema nervioso. Caracterizado por sensaciones anormales como ardor, picazón o descargas eléctricas; este dolor persistente se localiza típicamente en el área de la cirugía, extendiéndose ocasionalmente a regiones adyacentes.

Motivo de consulta: Dolor posquirúrgico de características neuropáticas.

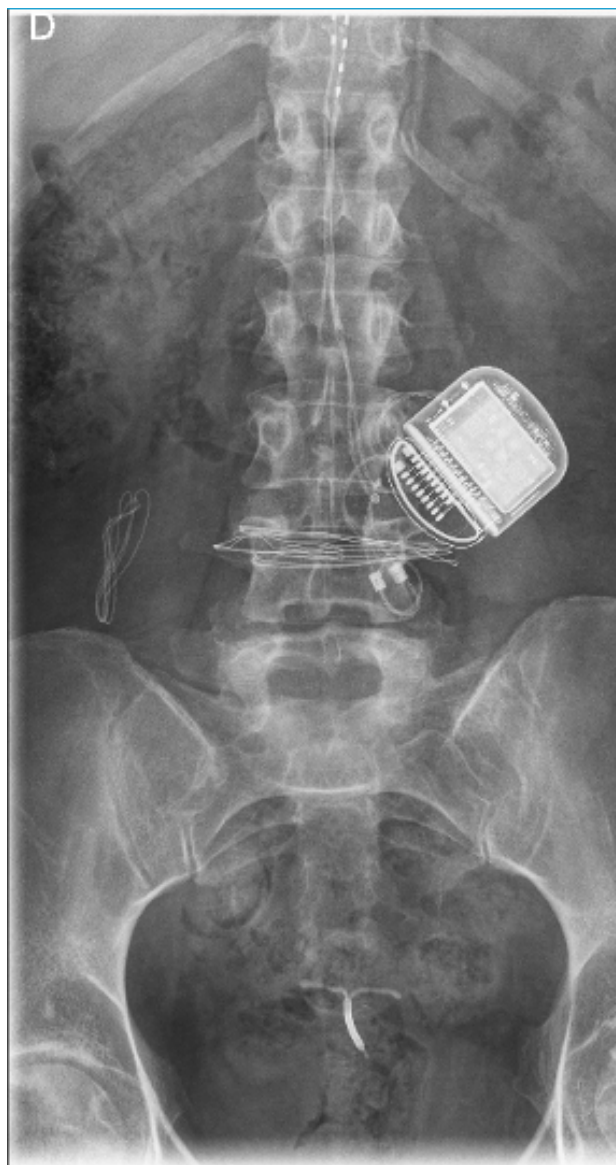Antecedentes personales: Mujer de 53 años con antecedente de alergia a AINE y metamisol. Antecedente quirúrgico de apendicectomía y hemicolectomía derecha por tumor neuroendocrino.

Cuadro clínico de dolor: Tras la apendicetomía, presentó un cuadro de infección postoperatoria con supuración activa durante 90 días tratado mediante antibioterapia. Refiere aparición del dolor inmediatamente después de la cirugía. Se reinterviene para realizar una hemicolectomía derecha ya que la lesión no respetaba bordes en el estudio de AP. Tras esta, el dolor no empeora. Dolor descrito como constante, un flujo eléctrico y punzante. Distribución sobre zona abdominal, borde interno de pierna derecha, pubis y referencia a la zona lumbar. EVA 10/4/10. Exploración sensitiva: Anestesia hasta Von Frey 3,61-0,4g con alodinia (borde interno EID) a Von Frey 5,46-26 g. Frío y calor sin alteración de la percepción pero con alodinia a frío/calor en abdomen y borde interno EID. Pincel conservado sin alodinia. Hiperalgnesia a aguja fina en borde interno del muslo. Pruebas complementarias (RM lumbar y estudio neurofisiológico) sin hallazgos significativos. Como plan terapéutico y tras haber agotado las opciones de tratamiento farmacológico y RF pulsada de GRD T12, L1 y S1 dchos, se decide llevar a cabo implante de neuroestimulador medular percutáneo de alta frecuencia con punta activa en T8 y T9 con cobertura intraoperatoria óptima. La paciente presenta una evolución postimplante favorable, con notable mejoría de los síntomas en ambas localizaciones: abdomen y EII.

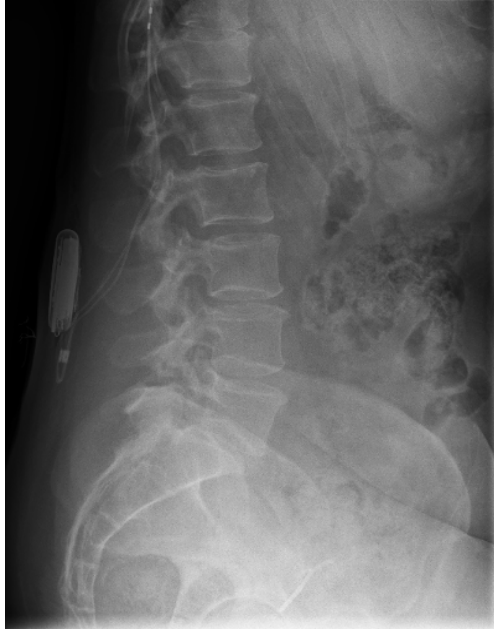

Adjunto 1.

Conclusiones: La estimulación medular de alta frecuencia (HF-SCS, por sus siglas en inglés, high frequency spinal cord stimulation) ha surgido como una estrategia terapéutica innovadora para abordar el dolor neuropático crónico, una condición clínica desafiante con limitadas opciones de tratamiento efectivas. Este enfoque implica la implantación de electrodos en la médula espinal, los cuales, conectados a un generador de pulsos de alta frecuencia, buscan modular las señales dolorosas antes de su transmisión al cerebro. Ha demostrado eficacia en pacientes con dolor neuropático resistente a tratamientos convencionales, ofreciendo alivio significativo y mejorando la calidad de vida. Sin embargo, la selección cuidadosa de pacientes y la consideración de posibles variaciones en los resultados son aspectos cruciales en la implementación exitosa de esta terapia.



Adjunto 2.



Adjunto 3.

Bibliografía:

1. Català E, Ferrándiz M, Genové M, Revuelta ME, Santaularia MT. Manual de tratamiento del dolor. 4ª ed. Barcelona: Permanyer; 2020.
2. Ruiz Baena J, Palma Vasquez C, Dürsteler C, Estrada MD, Vivanco-Hidalgo RM. Estimulación de la médula espinal en dolor neuropático refractario en adultos. Evaluación de la eficacia, efectividad, seguridad y eficiencia en la neuropatía diabética dolorosa y los síndromes de cirugía fallida de columna y de dolor regional complejo. Madrid: Ministerio de Sanidad. Barcelona: Agència de Qualitat i Avaluació Sanitàries de Catalunya; 2023. (Colección: Informes, estudios e investigación / Ministerio de Sanidad. Informes de Evaluación de Tecnologías Sanitarias).
3. Kumar K, Taylor RS, Jacques L, Eldabe S, Meglio M, Molet J, et al. Spinal cord stimulation versus conventional medical management for neuropathic pain: A multicentre randomised controlled trial in patients with failed back surgery syndrome. *Pain*. 2007;132(1-2):179-88.

ID-203 EMPLEO DEL BLOQUEO DEL PLANO DEL MÚSCULO INFRAESPINOSO/REDONDO MENOR PARA ANALGESIA EN CIRUGÍA ARTROSCÓPICA DE HOMBRO

USE OF INFRASPINATUS-TERES MINOR INTERFASCIAL BLOCK FOR ANALGESIA IN SHOULDER ARTHROSCOPY SURGERY

Jannet María Hernández Díaz, Leyre Garciaarena Odriozola, Néstor Campos Fernández, David Hernández Varela, Carlos horas Barrera, Meenakshi Samtani, Luis Moragues Domínguez

Hospital Universitario Nuestra Señora de la Candelaria

Temática: Tratamiento intervencionista – Bloqueos.

Palabras clave: ITM block, hombro doloroso.

Introducción: La cirugía artroscópica de hombro ha evolucionado como una opción terapéutica común para diversas afecciones ortopédicas. El manejo del dolor postoperatorio es crucial para mejorar la recuperación y la satisfacción del paciente. El Bloqueo del Plano del Músculo Infraespinoso/Redondo Menor (ITM Block) emerge como una técnica prometedora para abordar la analgesia regional en este escenario. Se realiza mediante la infiltración de anestésicos locales entre los músculos infraespinoso y redondo menor. Esta técnica se realiza bajo guía ecográfica para una precisión óptima, permitiendo la entrega selectiva de anestesia en las ramas nerviosas del nervio supraescapular y nervio axilar. Este bloqueo puede aplicarse en una variedad de procedimientos, como reparación de manguito rotador, descompresión subacromial y otras intervenciones ortopédicas del hombro.

Motivo de consulta: Se presentan 2 casos donde se realizan Bloqueo del Plano del Músculo Infraespinoso/Redondo Menor como analgesia postoperatoria en cirugía artroscópica de hombro.

Antecedentes personales: Ambas mujeres, clasificadas como ASA III, con antecedentes de hombro doloroso de largo tiempo de evolución.

Cuadro clínico de dolor: Se realiza Anestesia general combinada con técnica regional para control analgésico postoperatorio, en este caso, Bloqueo del Plano del Músculo Infraespinoso/Redondo Menor. Para ello se utiliza Anestésico local: Bupivacaína 0.25 % con 30 ml de volumen, realizándose bajo guía ecográfica y previo a inducción anestésica. Posteriormente se evalúa la EVA a las 0 (inmediatamente posterior a la educación), 6, 12 y 24 horas, así como la necesidad de rescates analgésicos con opioides. Destacando que en ambas pacientes el dolor postoperatorio en lo períodos evaluados era ligero-moderado, con rescates de analgésicos de primer escalón, sin precisar opioides.

Conclusiones: A pesar de la novedad de este bloqueo, el ITM block se presenta como una estrategia valiosa y efectiva para la analgesia postoperatoria en cirugía artroscópica de hombro. Constituye una alternativa al bloqueo interescafélico. Su capacidad para mejorar el control del dolor y contribuir a una recuperación más cómoda, respalda su consideración en el manejo anestésico de estos procedimientos ortopédicos.

Bibliografía:

1. - Kim SH, Yeo IS, Jang J, Jung HE, Chun YM, Yang HM. Infraspinatus-teres minor (ITM) interfascial block: a novel approach for combined suprascapular and axillary nerve block. *Reg Anesth Pain Med*. 2024;49(1):67-72. DOI: 10.1136/rapm-2023-104738.
2. - Nam YS, Jeong JJ, Han SH, Park SE, Lee SM, Kwon MJ, Ji JH, Kim KS. An anatomic and clinical study of the suprascapular and axillary nerve blocks for shoulder arthroscopy. *J Shoulder Elbow Surg*. 2011;20(7):1061-8. DOI: 10.1016/j.jse.2011.04.022.

ID-204 RADIOFRECUENCIA ENFRIADA DE NERVIOS GENICULADOS EN GONALGIA CRÓNICA: EXPERIENCIA EN NUESTRO CENTRO

COOLED RADIOFREQUENCY TREATMENT OF GENICULAR NERVES IN CHRONIC KNEE PAIN: EXPERIENCE IN OUR CENTER

Elena Benito Anguita, Cristina Losada de la Rosa, Blanca Martínez Serrano, Javier de Andrés Ares, Carlos Eduardo Hernández Huertas

Hospital Universitario La Paz

Temática: Tratamiento intervencionista – Radiofrecuencia.

Palabras clave: Radiofrecuencia enfriada, gonalgia, gonartrosis, geniculados.

Introducción: El dolor crónico de rodilla constituye uno de los principales motivos de consulta y es una causa de discapacidad locomotora a nivel mundial. Su principal origen es debido a la gonartrosis, especialmente en pacientes de mayor edad. La artroplastia total de rodilla sigue siendo el tratamiento de elección, sin embargo, existen estrategias conservadoras para aquellos pacientes no candidatos a tratamiento quirúrgico. Varios ensayos clínicos aleatorizados han demostrado la superioridad de la ablación nerviosa mediante radiofrecuencia (RF) de los nervios geniculados de la rodilla frente a otros tratamientos como analgésicos orales, esteroides intraarticulares o la viscosuplementación con ácido hialurónico (1). La ablación nerviosa mediante RF enfriada es una modalidad emergente con resultados tempranos prometedores, que conforma una alternativa de tratamiento para pacientes que no se benefician de otras estrategias no invasivas y que no son candidatos a opción quirúrgica (2).

Objetivos: Describir nuestra experiencia y los resultados obtenidos hasta el momento en pacientes con gonalgia crónica sometidos a RF enfriada de nervios geniculados en nuestro centro.

Material y método: Se trata de un estudio observacional, retrospectivo y unicéntrico. Se han revisado un total de 14 casos de pacientes con gonalgia crónica sometidos a RF enfriada de ganglios geniculados en la Unidad del Dolor del Hospital Universitario La Paz desde abril de 2022 hasta diciembre de 2023. No se ha seguido ningún criterio de exclusión. En condiciones de asepsia y guiados por escopia se realizó RF a 60 grados durante 90 segundos. Posteriormente, se procedió a la infiltración, en todos los casos, con 2 ml de levobupivacaína al 0,5 % y 8 mg de triamcinolona dépot.

Resultados: De los 14 pacientes de nuestro estudio, 9 refirieron mejoría de su gonalgia y 5 notaron mejoría nula o insignificante (valorada como menor de dos días de duración). El grado de mejoría fue valorado mediante escalas subjetivas de dolor, así como mediante cuestionarios sobre la funcionalidad física de los pacientes postintervención. Al tratarse de escalas subjetivas, los grados de mejoría abarcaban

rangos muy amplios, objetivados por los distintos pacientes desde un 20 % hasta más de un 80 %, siendo el tiempo de alivio superior a 2 meses en todos los participantes.

Conclusiones: La RF enfriada de nervios geniculados es un procedimiento emergente con resultados tempranos prometedores. Sin embargo, serían necesarios más estudios a largo plazo para evidenciar las posibles ventajas respecto a otras técnicas conservadoras en el tratamiento del dolor crónico de rodilla.

Bibliografía:

1. Pérez Moreno JC, Nájera Losada DC, Herrero Trujillano M, Gálvez Mateos R, Sánchez García MA, Vela de Toro A, et al. Radiofrecuencia de los nervios geniculados para el tratamiento del dolor crónico en la osteoartritis de rodilla. *Rev. Soc. Esp. Dolor.* 2021;28(3):157-68.
2. Oladeji LO, Cook JL. Cooled radiofrequency ablation for the treatment of osteoarthritis-related knee pain: Evidence, indications, and outcomes. *J Knee Surg.* 2019;32(1):65-71. DOI: 10.1055/s-0038-1675418.
3. Kapural L, Deering JP. A technological overview of cooled radiofrequency ablation and its effectiveness in the management of chronic knee pain. *Pain Manag.* 2020;10(3):133-40. DOI: 10.2217/pmt-2019-0066.

ID-205 DOLOR DE MIEMBRO FANTASMA TRATADO CON BLOQUEO DEL GANGLIO ESTRELLADO

PHANTOM LIMB PAIN TREATED WITH STELLATE GANGLION BLOCK

Elisa Viscasillas Navarro¹, Daniel Pérez Ajami²

¹Hospital de la Ribera. ²Hospital Universitario La Fe

Temática: Tratamiento intervencionista – Bloqueos.

Palabras clave: Dolor de miembro fantasma, dolor neuropático, bloqueo ganglio estrellado.

Introducción: El bloqueo del ganglio estrellado con anestésicos locales y corticosteroides es una técnica segura siempre que exista un conocimiento adecuado de la misma y de la anatomía relevante, y es ampliamente utilizada en la medicina del dolor.

Motivo de consulta: Presentamos el caso de una paciente mujer de 35 años que consulta por dolor y parestesias de dos meses de evolución en miembro superior derecho y que, tras sufrir un trauma ligero (tracción del brazo mientras paseaba a su perro), se evidencia fractura patológica espiroidea en tercio superior de húmero. Tras estudio de extensión y biopsia ósea por aguja gruesa, se diagnostica de melanoma metastásico. La paciente fue sometida a desarticulación de la extremidad. Tras la intervención, comenzó a experimentar sensaciones dolorosas y molestas en el brazo derecho ausente. Estas sensaciones incluían dolor punzante, parestesias y disestesias en el brazo fantasma, lo que afecta-

ba significativamente su calidad de vida y bienestar emocional. La paciente presentaba una puntuación de 8/10 en la escala EVA y una puntuación de 8/10 en el cuestionario DN-4.

Antecedentes personales: Sin antecedentes personales de interés.

Cuadro clínico de dolor: Se comenzó tratamiento farmacológico con pregabalina con pauta de 50 mg-O-150 mg, amitriptilina O-O-25 mg y parches de fentanilo 25 microgramos/hora. Tras valoración de seguimiento y, ante la pobre mejoría con el tratamiento, se decidió indicar un bloqueo del ganglio estrellado como parte del tratamiento del dolor crónico post-amputación. Se realizó el bloqueo del ganglio estrellado derecho, ecoguiado y con infiltración de 6 ml de bupivacaína 0,125 % más triamcinolona 40 mg. Además, se inició un programa de rehabilitación que incluía terapia en espejo. Tras la realización del bloqueo del ganglio estrellado y el comienzo de la rehabilitación, la paciente experimentó una notable mejoría en sus síntomas de sensación de miembro fantasma. El dolor disminuyó significativamente (puntuación 2/10 escala EVA), y las sensaciones desagradables en el brazo fantasma se volvieron menos frecuentes e intensas. Se realizó seguimiento en nuestra Unidad del Dolor y el dolor a los 3 y 6 meses se calificó como 2/10 y 3/10, respectivamente.

Conclusiones: El caso de esta paciente resalta la importancia del abordaje multidisciplinario en el manejo de la sensación de miembro fantasma en pacientes amputados. El uso del bloqueo del ganglio estrellado como parte de un enfoque integral para el tratamiento del dolor crónico post-amputación puede proporcionar alivio significativo a los pacientes que experimentan esta compleja condición.

Bibliografía:

1. Restrepo-Garcés CE, Gómez Bermudez CM, Jaramillo Escobar S, Jazmín Ramírez L, Lopera LM, Vargas JF. Bloqueo de ganglio estrellado. Rev. Soc. Esp. Dolor. 2012 [citado 13 Mar 2024];19(2):101-07. Disponible en: http://scielo.isciii.es/scielo.php?script=sci_arttext&pid=S1134-80462012000200007&lng=es

ID-206 COMPLICACIONES EN MEDICINA REGENERATIVA

COMPLICATIONS IN REGENERATIVE MEDICINE

Mattia Squarcia¹, Ricardo Ruiz-lópez², Rosario Armand Ugon¹

¹Hospital Clinic de Barcelona / Clínica Vertebra, Barcelona Spine & Pain Surgery Center. ²Clinica Vertebra, Barcelona Spine & Pain Surgery Center

Temática: Tratamiento intervencionista – Medicina regenerativa.

Palabras clave: Medicina regenerativa, complicaciones.

Introducción: La medicina regenerativa (MR) ha surgido como una opción terapéutica prometedora para abordar patologías que cursan con dolor crónico, destacando el tratamiento con células madre mesenquimales (CMM) y el plasma rico en plaquetas (PRP). Las CMM son células pluripotenciales caracterizadas por su contenido en factores de crecimiento, y por su capacidad de inducir osteogénesis, condrogénesis y adipogénesis. Se encuentran en múltiples tejidos del organismo, y pueden obtenerse tanto de la médula ósea como del tejido adiposo para su aplicación en MR. El PRP es una fracción autóloga de plasma con alta concentración de plaquetas. Ambos productos se utilizan en MR por su capacidad modular la inflamación y promover la regeneración tisular y la homeostasis a través de sus factores de crecimiento (1,2)

Objetivos: Describir las complicaciones relacionadas con los tratamientos con MR.

Material y método: Revisión bibliográfica de los estudios realizados en MR.

Resultados: Complicaciones: Aunque la mayoría de los estudios sobre MR reportan complicaciones menores o su ausencia, es importante estar alerta a posibles riesgos. Estos incluyen: - Dolor, hinchazón y enrojecimiento en los días siguientes a la inyección - Sangrado - Infección - Reacciones alérgicas o anafilácticas. Aunque el tejido autólogo es seguro, las sustancias que se utilizan para su preparación pueden desencadenar reacciones alérgicas (3). - Efectos secundarios locales como rotura tendinosa o lesiones nerviosas. - Diseminación accidental de la sustancia a los tejidos adyacentes - Se ha planteado la preocupación por la posible inducción de neoplasias en tratamientos de Medicina Regenerativa (MR). Sin embargo, un análisis multicéntrico con más de 2300 casos mostró una incidencia de neoplasias menor que la observada en la población general, por lo que no se considera un factor de riesgo (4). Prevención de Complicaciones: Para reducir los riesgos asociados con la MR, es esencial implementar medidas preventivas efectivas. Esto incluye un profundo conocimiento de la anatomía y técnicas intervencionistas, una evaluación previa del riesgo de sangrado, una posición adecuada del paciente, acceso venoso, estrictas medidas de asepsia, realización del procedimiento bajo control radiológico o ecográfico, evitar la sobreexposición del paciente a inyecciones frecuentes, y realizar un adecuado seguimiento tras el tratamiento.

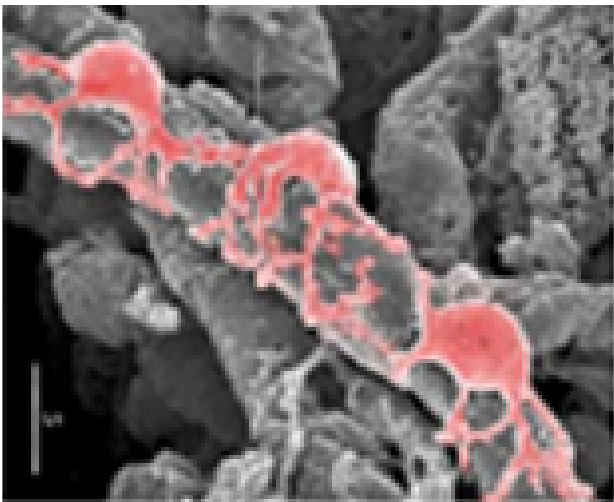
Conclusiones: A pesar de las posibles complicaciones, la MR sigue siendo una opción terapéutica segura y prometedora. Es esencial considerar cuenta los riesgos asociados y tomar las precauciones necesarias para maximizar los beneficios del tratamiento para el paciente.

Bibliografía:

1. Ruiz-Lopez R, et al. A randomized double-blind controlled pilot study comparing leucocyte-rich platelet-rich plasma and corticosteroid in caudal epidural injection for complex chronic degenerative spinal pain. Pain Pract. 2020;20:639-46.

- Navani A, et al. The safety and effectiveness of orthobiologic injections for discogenic chronic low back pain: A multicenter prospective, crossover, randomized controlled trial with 12 months follow-up. *Pain Physician*. 2024;27(1):E65-77.
- Latalski M, et al. Allergic reaction to platelet-rich plasma (PRP): Case report. *Medicine (Baltimore)*. 2019;98(10):e14702.
- Ruiz-Lopez R, et al. Complications in Regenerative Medicine. (Paginas 477-492) Chapter 55. *Complications of Pain-Relieving Procedures: An Illustrated Guide Book* Editor(s):Serdar Erdine MD, FIPP, Peter S. Staats MD, MBA, APIPP, FIPP First published:4 August 2022 Print ISBN:9781119757276.

Financiación: No.



Adjunto 1.

ID-207 REPRESENTACIONES DE ESPECIALISTAS EN DOLOR SOBRE LO MENTAL EN EL DOLOR CRÓNICO (DC) CAUSADO POR UN ACCIDENTE LABORAL

REPRESENTATIONS HELD BY PAIN SPECIALISTS OF THE MENTAL ASPECT OF CHRONIC PAIN (CP) ASSOCIATED TO WORKPLACE ACCIDENTS

Francisco Rivas Aravena

Hospital Clínico Mutual de Seguridad

Temática: Tratamiento conservador – Psicología.

Palabras clave: Mental, dolor crónico, accidente laboral.

Introducción: La investigación pretende conocer y analizar el lugar que ocupa lo mental en el DC causado por un accidente laboral desde la perspectiva de especialistas en dolor, pudiendo valorarla incidencia o no del accidente laboral en el estudio

Objetivos: Generales: Reconocer las representaciones sobre el DC causado por un accidente laboral,

y la relación que establecen con lo mental. Específicos: Conocer las representaciones sobre el DC causado por un accidente laboral, Determinar la relación que establecen entre el DC y lo mental; Establecer razones por las cuales se integra o no lo mental en la comprensión del DC Determinar la incidencia o no del accidente laboral en las representaciones de lo mental en el DC.

Material y método: Investigación cualitativa, descriptivo, diseño de tipo no experimental, de carácter transeccional. Los participantes fueron seleccionados a partir de un muestreo intencionado de expertos, no probabilístico, escogidos por criterios de conocimiento y especialidad en la temática central y los objetivos de la investigación. Con entrevistas semi-estructuradas a 6 especializados en DC, 5 médicos (1 neurólogo, 2 fisiatras, 1 médico general y 1 anestesiista), y un odontólogo, quienes trabajan en la Unidad de Dolor de un Hospital dedicado a la atención de accidentes laborales. Las entrevistas fueron analizadas mediante la técnica de la teoría fundamentada.

Resultados: Los tratantes separan en dos campos distintos mente y cuerpo, que se influyen mutuamente, y que al tratar de integrar lo mental en el DC, se observa lo mental con características materiales. En la comprensión de lo mental en el DC se presentan dos visiones en tensión: Se reduce la comprensión de lo mental a mecanismos materiales cerebrales, y por otro lado se comprende lo mental como un elemento a diagnosticar psicopatológicamente y sobremedicamentar También se expresan intentos subsidiarios en reconocer, validar y comprender los sentidos subjetivos mentales implicados en el DC. El impacto emocional de los accidentes en los pacientes influye fuertemente en la reducción, materialización, psicopatologización y sobremedicamentar lo mental.

Conclusiones: Los especialistas manifiestan dificultad en integrar lo mental en el DC en pacientes que presentan impacto emocional asociado a accidentes laborales. Reducir lo mental a elementos materiales en el DC, promueve un distanciamiento del paciente en la comprensión de su cuerpo, ausencia de responsabilidad sobre el control de su afección, y una dependencia mayor al tratante. Al validar y comprender los sentidos subjetivos mentales del DC, se posibilita la asimilación, aceptación, y enfrentamiento activo a este.

Bibliografía:

- Adams N, Taylor D. The psychophysiology of low back pain. N York: Churchill Livingstone. 1997.
- Almendro M, Mercedes S, Hernández S, Rodríguez C, Camarero M, del Río M. (). Programa de atención psicológica al dolor crónico: El reto de un afrontamiento activo. *Asociación Española de Neuropsiquiatría*. 2011;31(2):213-27. Recuperado de: <http://scielo.isciii.es/pdf/neuropsiq/v31n2/O3.pdf>
- Anguera M. La investigación cualitativa. *Revista Educar*. 1986;10:23-50. Recuperado de: file:///C:/Users/Acer%20Aspire/Desktop/Dropbox/Tesis%20Magister/La%20investigacion%20Cualitativa.pdf
- Bassols A, Bosch F, Eladi J. Epidemiología del dolor en la población general. *Dolor*. 2000;15(42):149-58.
- Beecher H. Measurement of subjective responses. Nueva York: Oxford University Press; 1959.

6. Becker N, Bondegaard A, Olsen A, Sjøgren P, Bech P, Eriksen J. Pain epidemiology and health related quality of life in chronic non-malignant pain patients referred to a Danish multidisciplinary pain center. *Pain*. 1997;79:393-400.
 7. Breivik H, Collett B, Ventafridda V, Cohen R, Gallacher D. Survey of chronic pain in Europe: Prevalence, impact on daily life, and treatment. *Eur J Pain*. 2006;10:287-333.
 8. Breslau N, Davis G. Migraine, physical health and psychiatric disorder: A prospective epidemiologic study in young adults. *J Psychiatr Res*. 1993;27:211-21.
 9. Bornhauser N, Csef H. Nuevas enfermedades ¿del alma? Reflexiones psicósomáticas a propósito de algunas analogías estructurales entre síndrome de fatiga crónica, fibromialgia y sensibilidad química múltiple. *Rev. chil. neuro-psiquiatr*. 2005;43(1):41-50. Recuperado de: <https://dx.doi.org/10.4067/S0717-92272005000100006>.
 10. Caba F, Benito M, Montes A, Aguilar J, de la Torre R, Margarit C. Encuesta nacional sobre dolor en las urgencias hospitalarias. *Rev. Soc. Esp. Dolor*. 2014;21(1):3-15.
 11. Colegio de Psicólogos. Comisión de Ética del Colegio de Psicólogos de Chile: Código de Ética Profesional. 1999. Recuperado de: http://colegiopsicologos.cl/web_cpc/quienes-somos/codigo-de-etica-profesional/. Decreto N° 109. Ministerio del Trabajo y Previsión Social.
 12. Diario Oficial de la República de Chile, Santiago, Chile, 01 de mayo de 1968.
 13. Decreto N° 73. Ministerio del Trabajo y Previsión Social. Diario Oficial de la República de Chile, Santiago, Chile, 7 de marzo de 2006.
 14. Esteve R, Ramírez C, López AE. Aspectos emocionales en el dolor. *Actualizaciones Dolor*. 2001;2(4):252-61.
 15. Flor H, Fydrich T, Turk D. Efficacy of multidisciplinary pain treatment centers: a metaanalytic review. *Pain*. 1992;49:221-30.
 16. French S. *Physiotherapy. A psychosocial approach*. Oxford: Butterworth Heinemann; 1992.
 17. González M, Condón M. Incapacidad por dolor lumbar en España. *Med Clin*. 2000;114:491-2.
 18. Hernández R, Fernández C, Baptista P. *Metodología de la Investigación*. México: Mc Graw Hill/Interamericana; 1998.
 19. Hernández R, Fernández C, Baptista P. *Metodología de la Investigación*. México: Mc Graw Hill/Interamericana; 2003.
 20. Honorato Pérez J, Pérez-Cajaraville J. *Plan maestro en abordaje integral del dolor*. Volúmenes 1 y 4. Madrid: Editorial YOU&US, S.A.; 2006.
 21. IASP. IASP: Subcomité on taxonomy. Pain terms: A list with definitions and notes of usage. *Pain*. 2004;6:249-52.
 22. Keefe F, Dunsmore J, Burnett R. Behavioral and cognitive-behavioral approaches to chronic pain: recent advances and future directions. *J Consult Clin Psychol*. 1992;60:528-36.
 23. Linton S. *Neck and back pain*. Philadelphia: Ed. Nachemson and Jonson; 2000.
 24. Melzack R, Wall P. Gate control theory of pain. *Pain mechanisms: A new theory*. *Science*. 1996;150:971-79.
 25. Merayo L, López-Millán J, Sánchez-Blanco C. Evaluación y preparación psicológicas de los pacientes candidatos a terapias implantables para tratamiento del dolor crónico. *Rev. Soc. Esp. Dolor*. 2007;14(8):589-602.
 26. MINSAL. Dirección del trabajo. Instituto de Seguridad Laboral: Encuesta Nacional de Empleo, Trabajo, Salud y Calidad de Vida de los trabajadores y trabajadoras en Chile (2009-2010). 2011. Recuperado de: <https://www.isl.gob.cl/wp-content/uploads/2011/09/Informe-Final-ENETS-Inte-rinstitucional.pdf>
 27. Miró J. *Dolor crónico. Procedimientos de evaluación e intervención psicológica*. Bilbao: Ed. DDB; 2003
 28. Monsalve V, De Andrés J, Valia J. Application of a psychological decision algorithm for the selection of patients susceptible to implantation of neuromodulation systems for the treatment of chronic pain. A proposal. *Neuromodulation*. 2000;3(4):191-200.
 29. Morris D. *La cultura del dolor*. Chile: Editorial Andrés Bello; 1993.
 30. Reyes D, González J, Mohar A, Meneses A. Epidemiología del dolor por cáncer. *Rev. Soc. Esp. Dolor*. 2011;18(2):118-34. Recuperado de: http://scielo.isciii.es/scielo.php?script=sci_arttext&pid=S1134-80462011000200006&lng=es&tlng=es
 31. Rodríguez C, Lorenzo O, Herrera L. Teoría y práctica del análisis de datos cualitativos. Proceso general y criterios de calidad. *Revista Internacional de Ciencias y Humanidades, SOCIOTAM*. 2005;15(2):133-54.
 32. Salamanca A, Martín-Crespo C. El muestreo en la investigación cualitativa. *Nure investigación*. 2007;27. Documento de trabajo. Recuperado de: <http://www.nureinvestigacion.es/OJS/index.php/nure/article/view/340/330>
 33. Smith B, Elliot A, Chambers A, Smith C, Hannaford P, Penny K. The impact of chronic pain in the community. *Fam Prac*. 2001;18:292-9.
 34. Turner J, Jensen M. Efficacy of cognitive therapy for chronic low back pain. *Pain*. 1993;52:169-77.
 35. Verhaak P, Kerssens J, Dekker J, et al. Prevalence of chronic benign pain disorder among adults: a review of literature. *Pain*. 1998;77:231-9.
 36. Whale J. The use of brief focal psychotherapy in the treatment of chronic pain. *Psychoanalytic Psychotherapy*. 1992;6:61-72.
 37. Winkler M, Pasmanik D, Alvear K, Reyes M. Cuando el bienestar psicológico está en juego: la dimensión ética en la formación profesional de psicólogos y psicólogas en Chile. *Terapia psicológica*. 2007;25(1):5-24. Recuperado de: http://www.scielo.cl/scielo.php?script=sci_arttext&pid=S0718-48082007000100001&lng=es&tlng=es.10.4067/S0718-48082007000100001
 38. Woodworth R, Schlosberg H. *Tomo I: Psicología experimental*. Buenos Aires: EUDEBA; 1968.
- Financiación:** Estudio realizado como parte del proceso de obtención de título de Magister en Psicología.
- ID-208 BOMBA DE INFUSIÓN INTRATECAL EN PACIENTE CON DOLOR NEUROPÁTICO SEVERO SECUNDARIO A LESIÓN MEDULAR**
- INTRATHECAL INFUSION PUMP IN A PATIENT WITH SEVERE NEUROPATHIC PAIN SECONDARY TO A SPINAL CORD LESION***
-
- Miguel Divasson Carribero¹, Ángela Victoria Bautista Cañas¹, Silvia Pico Brezmes¹, Beatriz de la Calle García¹, Beatriz Pérez Benito¹, María Luisa Amigo Gil¹, Carlos Palacios Lobato²**
- ¹Hospital Universitario Río Hortega (Valladolid).
²Hospital Clínico Universitario de Valladolid

Temática: Tratamiento intervencionista – Infusión intratecal.

Palabras clave: Intratecal, ziconotide, lesión medular, neuropático.

Introducción: El dolor neuropático se define como un dolor crónico secundario a una lesión o enfermedad que afecta el sistema somatosensorial. Cerca del 20 % del dolor crónico es neuropático. Con frecuencia se asocia a trastornos del sueño o alteraciones del ánimo. Suele ser más refractario que el dolor de origen nociceptivo. El ziconotide es un nuevo fármaco para el manejo del dolor crónico intenso en pacientes que requieren tratamiento intratecal y son tolerantes o refractarios a la terapia convencional. El fármaco es una clase nueva de medicamentos conocida como bloqueadores del canal de calcio tipo N, que actúan mediante agonista selectivo de los canales de calcio sensibles a voltaje.

Motivo de consulta: Dolor neuropático severo en paciente con lesión medular.

Antecedentes personales: Mujer de 52 años sin alergias conocidas con síndrome de lesión medular transversa T11 con parcial preservación de T12, trastorno adaptativo con depresión, operada de peritonitis y descompresión de T12-L4. Actualmente en tratamiento con gabapentina, alprazolam, lorazepam, amitriptilina, duloxetine y solfenacina.

Cuadro clínico de dolor: La paciente presenta dolor neuropático severo secundario a lesión medular que es refractaria a tratamiento médico con fentanilo y gabapentina oral. Se realiza prueba intratecal de morfina, alcanzándose dosis de 0,5 miligramos de cloruro mórfico con resultado negativo. Se propone prueba intradural de ziconotide con resultado positivo tras administración de cuatro días consecutivos de ziconotide a dosis crecientes hasta llegar a seis microgramos con mejoría del dolor. Se realiza implante intratecal de bomba de ziconotide bajo anestesia general sin incidencias. Se decide pautar un ritmo de infusión hasta 4,1085 microgramos diarios, sin mejoría del dolor, por lo que se pautaron bolos de 0,6 microgramos cada cuatro horas con mejoría significativa del dolor y de la calidad de vida.

Conclusiones: La implantación de la bomba intratecal de ziconotide es una alternativa cuando no funciona ninguna de las terapias combinadas analgésicas propuestas por la escalera analgésica de la OMS y el paciente es susceptible a la utilización de fármacos por vía espinal. Una de las ventajas de ziconotide es que no desarrolla tolerancia, dependencia ni depresión respiratoria cuando realizamos la administración a lo largo de tiempo en comparación con la morfina. La perfusión intratecal con bombas electrónicas nos permite realizar infusión continua así como administrar bolos, siendo en este caso una modalidad que nos permite optimizar el resultado del tratamiento.

ID-209 SATISFACCIÓN DE PACIENTES EN TRATAMIENTO CON TETRAHIDROCANNABIDIOL MEDIDO EN BASE A LA ADHERENCIA AL MISMO

SATISFACTION OF PATIENTS ON TETRAHYDROCANNABIDIOL AS MEASURED BY ADHERENCE

Sergio Rodríguez Valbuena, Beatriz de la Calle García, Ernesto Domingo Candau Pérez, Sara Fernández Marqués, Ángel Serrano Combarro, Marcos Gándara Alonso

Hospital Universitario Río Hortega

Temática: Tratamiento conservador – Farmacológico.

Palabras clave: Tetrahidrocannabinol, esclerosis múltiple, espasticidad, TSQM-9.

Introducción: Los pacientes con espasticidad por esclerosis múltiple (EM) pueden experimentar una variedad de síntomas, como disfunción de la vejiga, dolor, alteración de la calidad del sueño y restricciones de movilidad que empeoran a medida que aumenta la gravedad de la espasticidad. El tratamiento con $\Delta 9$ -tetrahidrocannabinol (THC) ha conseguido minimizar las consecuencias de los síntomas relacionados con la espasticidad en la calidad de vida y reducir la carga económica para los sistemas sanitarios.

Objetivos: Medir el grado de satisfacción de los pacientes tratados con tetrahidrocannabinol en el servicio de Rehabilitación de un hospital de tercer nivel en base a la adherencia al tratamiento.

Material y método: Se trata de un estudio descriptivo de carácter observacional de tipo retrospectivo, donde se analizarán los pacientes tratados con tetrahidrocannabinol en diversas patologías neurológicas. Cohortes de pacientes diagnosticados de patología neurológica que acudieron a la consulta de Rehabilitación de un hospital de tercer nivel, recibiendo tratamiento mediante tetrahidrocannabinol. Se recogieron diversas variables clínicas y epidemiológicas. El periodo de seguimiento mínimo fue de 12 semanas, evaluando el grado de adherencia al tratamiento, la consecución de los objetivos pactados y el grado de satisfacción de los pacientes mediante el cuestionario TSQM-9.

Resultados: Se analizaron los resultados de 52 pacientes tratados, resultando un total de 5 patologías diferentes, siendo 69 % mujeres y 31 % hombres, con una distribución de edad y lateralidad variable. La tasa de abandono del tratamiento, la consecución de los objetivos pactados y la satisfacción del paciente mostraron una correlación positiva entre sí, con diferencias estadísticamente significativas en cuanto al tipo de patología de cada paciente.

Conclusiones: El tratamiento con tetrahidrocannabinol es una alternativa, para diferentes problemas clínicos de patologías neurológicas. Es importante marcar unos objetivos al inicio del tratamiento y un plan de seguimiento individualizado para aumentar la tasa de éxito en la consecución de los mismos y la satisfacción del paciente.

Bibliografía:

1. Meuth SG, Vila C, Dechant KL. Effect of Sativex on spasticity-associated symptoms in patients with multiple sclerosis. *Expert Rev Neurother.* 2015;15(8):909-18.
2. Giacompo S, Bramanti P, Mazzon E. Sativex in the management of multiple sclerosis-related spasticity: An overview of the last decade of clinical evaluation. *Mult Scler Relat Disord.* 2017;17:22-31.

ID-210 COCCIGODINIA. ¿EXISTE UNA SOLUCIÓN?***COCCYGODYNIA. IS THERE ANY SOLUTION?***

Sergio Rodríguez Valbuena, Irene Mendi Gabarain, Silvia Pico Brezmes, Emilio Javier Frutos Reoyo, Enrique Ortega Ladrón de Cegama, Carlos Palacios Lobato, Beatriz Pérez Benito

Hospital Universitario Río Hortega

Palabras clave: Coccigodinia.

Introducción: El dolor en la región del cóccix o coccigodinia es una patología poco frecuente cuya incidencia no está bien establecida, con mayor prevalencia en mujeres de entre 30 y 50 años. La etiología principal es traumática, como resultado de una caída sobre los glúteos o microtraumatismos repetitivos. Produce importante afectación en la calidad de vida con limitación de las actividades de la vida diaria.

Motivo de consulta: Coccigodinia de más de 6 meses de evolución, que no responde a tratamiento rehabilitador e incapacita la sedestación.

Antecedentes personales: IQ: amigdalotomía, bloqueo facetario lumbar L5-S1 AP: no refiere.

Cuadro clínico de dolor: - Dolor de 6 meses de evolución a nivel de coxis. No lo relaciona con aumento de tiempo en sedestación. Refiere que el dolor empieza al pasar de sedestación a bipedestación, dolor con las relaciones sexuales en zona del coxis. - Tratamientos previos: Etoricoxib 90mg y Celecoxib 200mg sin mejoría. - Tras realización de movilizaciones de coxis y tratamiento con TEC + US. Mejoría del dolor constante, pero persiste con la sedestación y bipedestación. - En la revisión cuenta dolor de características neuropáticas. Dolor al roce de prendas de ropa, quemazón, descargas eléctricas que imposibilita la sedestación. - Se propone parche de capsaicina tópica al 8 %, que no resulta efectivo. - Dada la persistencia del dolor, se propone bloqueo de nervios coccigeos. - Disminución del dolor durante 3 semanas, por lo que se propone RF. - Reevaluación del procedimiento con mejoría clínica, prácticamente desaparición del dolor que permite hacer vida normal.

Conclusiones: - La coccigodinia produce dolor crónico que afecta a la vida diaria de los pacientes que la padecen. El tratamiento conservador presenta buenos resultados, cuando éste no es eficaz, la radiofrecuencia de los nervios coccigeos ha demostrado resultados satisfactorios en pacientes con coccigodinia crónica refractaria, sin necesidad de llegar a un tratamiento quirúrgico.

Bibliografía:

1. Deniz S, Bakal O. Pulsed Radiofrequency and Coccygodynia. *Turk Neurosurg.* 2016;26(6):957. DOI: 10.5137/1019-5149.JTN.13551-14.1.
2. Gopal H, Mc Crory C. Coccygodynia treated by pulsed radio frequency treatment to the Ganglion of Impar: a case series. *J Back Musculoskelet Rehabil.* 2014;27(3):349-54. DOI: 10.3233/BMR-140454.
3. Andersen GØ, Milosevic S, Jensen MM, Andersen MØ, Simony A, Rasmussen MM, et al. Coccydynia-The efficacy of available treatment options: A systematic review. *Global Spine J.* 2022;12(7):1611-23. DOI: 10.1177/21925682211065389.

ID-211 SÍNDROME DE HIPOTENSIÓN INTRACRANEAL SECUNDARIO A FÍSTULA DE LCR ESPONTÁNEA: A PROPÓSITO DE UN CASO***INTRACRANIAL HYPOTENSION SYNDROME SECONDARY TO SPONTANEOUS CSF FISTULA: APROPOS OF A CASE***

María Teresa Martínez Flores, Alicia Moraga Serrano, Lydia Cuesta Vizcaíno, Andrea Mercedes Morón López, Alicia Peñafiel García, Catalina Navalón Villalba

Hospital General de Albacete

Temática: Medicina clínica – Dolor agudo.

Palabras clave: Hipotensión intracraneal espontánea, fuga de LCR.

Introducción: El síndrome de hipotensión intracraneal (LCR) idiopático es una patología poco conocida con una incidencia anual de 4-5/100.000. La causa subyacente reside en la pérdida inadvertida de LCR a través del saco tecal, sin antecedente traumático, produciendo clínica de hipotensión intracraneal.

Motivo de consulta: Paciente varón de 40 años con cefalea opresiva occipital y fontal bilateral, desencadenada con el ortostatismo, y mejoría sustancial en decúbito.

Antecedentes personales: El paciente no presentaba antecedentes médicos ni quirúrgicos de interés. No presentaba clínica infecciosa ni traumatismo previo.

Cuadro clínico de dolor: La sintomatología descrita ocasionaba gran limitación en la funcionalidad diaria del paciente, incluso en las actividades básicas de la vida diaria, por lo que se procedió al ingreso hospitalario para estudio. La exploración neurológica y por aparatos fue normal y no se encontraron alteraciones en los estudios analíticos realizados. El TC craneal reveló estrechamiento de cisternas basales. Ante la sospecha de un síndrome de hipotensión intracraneal, se realizó una resonancia magnética cráneo-medular (RM) que mostró signos indirectos de hipotensión licuorral: realce paquimeníngeo difuso, discreto descenso amigdalareo e higromas subdurales fronto-parieto-temporales bilaterales. En la RM de columna, se objetivaron cambios degenerativos a nivel cervical, con despegamiento de

la duramadre a este nivel, y colecciones líquidas fuera del saco dural. Con todo ello, se confirmó el diagnóstico de síndrome de hipotensión de LCR idiopática secundario a fístula de LCR a nivel cervical (probable laceración de saco tecal cervical por cambios degenerativos). Inicialmente se optó por un tratamiento conservador (reposo, hidratación, y analgésicos) que fracasó y se realizó un parche hemático epidural a nivel cervical (C7-T1) guiado por escopia, con gran mejoría clínica del paciente procediéndose al alta hospitalaria a los 5 días de dicho tratamiento.

Conclusiones: - La cefalea ortostática asociada a los hallazgos característicos en la RM son claves en el diagnóstico: realce paquimeníngeo difuso, higromas o hematomas subdurales, ingurgitación de senos venosos duros, descenso de tronco encéfalo con herniación de amígdalas cerebelosas o diámetro reducido de cisternas supraselares y prepontinas. - Las causas principales: rotura del saco dural espinal secundariamente a un "traumatismo trivial", fisura de divertículo meníngeo o formación de una fístula venosa del LCR. - Ante el fracaso de un tratamiento intervencionista con parche hemático epidural en el nivel sospechado de la posible fístula dural estaría indicado: mielografía guiada por TC o RM, o mielografía por sustracción digital para localizar el nivel concreto de la fuga.

Bibliografía:

1. Kranz PG, Gray L, Malinzak MD, Amrhein TJ. Spontaneous intracranial hypotension: Pathogenesis, diagnosis, and treatment. *Neuroimaging Clin N Am*. 2019;29:581.
2. Tay ASS, Maya M, Moser FG, et al. Computed tomography vs heavily T2-weighted magnetic resonance myelography for the initial evaluation of patients with spontaneous intracranial hypotension. *JAMA Neurol*. 2021;78:1275.
3. Cheema S, Anderson J, Angus-Leppan H, et al. Multidisciplinary consensus guideline for the diagnosis and management of spontaneous intracranial hypotension. *J Neurol Neurosurg Psychiatry*. 2023;94:835.

ID-212 EFECTOS DEL ESTRÉS PRENATAL EN LOS UMBRALES NOCICEPTIVOS Y EL COMPORTAMIENTO. DIMORFISMO SEXUAL

EFFECTS OF PRENATAL STRESS ON NOCICEPTIVE THRESHOLDS AND BEHAVIOR. SEXUAL DIMORPHISM

Yolanda López-Tofiño¹, Iris Sánchez del Pozo², Andrés Chico Cáceres¹, Laura López-gómez¹, Ana Bagüés¹, Raquel Abalo³, Gema Vera Pasamontes¹

¹Universidad Rey Juan Carlos. ²Centro de Investigación en Sanidad Animal (CISA), INIA, CSIC. ³51449543s

Temática: Ciencias básicas.

Palabras clave: Estrés neonatal, ansiedad, dolor, dimorfismo sexual, modelo preclínico.

Introducción: El período prenatal es crítico para el neurodesarrollo del neonato. De hecho, la exposición

al estrés de las mujeres embarazadas aumenta el riesgo de presentar alteraciones del comportamiento y trastornos psiquiátricos (1), efecto que también se ha observado en modelos animales (2). Sin embargo, las posibles modificaciones en los umbrales nociceptivos y la influencia del sexo no han sido tan estudiadas.

Objetivos: Estudiar, en un modelo animal, si el estrés gestacional ocasiona alteraciones comportamentales y en la sensibilidad somática en la descendencia de ambos sexos.

Material y método: Se han empleado ratas Wistar hembra preñadas. Entre los días 7 y 14 de gestación (GD7-14), se han sometido a estrés por restricción de movimiento (3), mientras que los animales control se mantuvieron en sus jaulas sin ser molestados. Tras el destete (3 semanas), se separaron las crías según su sexo, y se agruparon aleatoriamente en grupos de 10-12 animales. Durante todo el experimento se monitorizó el peso de los animales. En la edad adulta joven (10-11 semanas), se utilizaron los siguientes test conductuales: splash test para evaluar anhedonia; test del campo de agujeros para valorar actividad exploratoria; y laberinto en cruz para evaluar ansiedad. Además, para evaluar la sensibilidad somática, se empleó el test de los filamentos de Von Frey, para medir la sensibilidad táctil, y un algómetro de presión (PAM: pressure application measurement), para medir la sensibilidad muscular (en el gemelo). Por último, también se valoró la locomoción espontánea mediante un actímetro. El análisis estadístico se llevó a cabo utilizando una ANOVA de una o dos vías, seguido de un test post hoc de Tukey.

Resultados: El peso de la descendencia de madres sometidas o no a estrés gestacional, no difirió al destete ni durante el estudio (hasta semana 10-12). El estrés gestacional no produjo anhedonia ni alteraciones en la sensibilidad a la estimulación nociceptiva en el gemelo ni en la locomoción espontánea. Sin embargo, el umbral a la estimulación táctil fue menor en la descendencia de madres estresadas de ambos sexos. Además, los machos nacidos de hembras estresadas presentaron ansiedad y una disminución en la actividad general y la actividad exploratoria, efectos que no se observaron en sus hermanas.

Conclusiones: El estrés gestacional altera la sensibilidad somática de la descendencia de ambos sexos. Sin embargo, las alteraciones comportamentales indicativas de ansiedad afectan más a los machos.

Bibliografía:

1. Graham, et al. *Biol Psychiatry Cogn Neurosci Neuroimaging*. 2022;7(5):461-70. DOI: 10.1016/j.bpsc.2021.10.012.
2. Weinstock M. *Neurobiol Stress*. 2016;6:3-13. DOI: 10.1016/j.ynstr.2016.08.004.
3. Shah J, et al. *J Surg Res*. 2019;235:621-628. DOI:10.1016/j.jss.2018.10.054.

Financiación: Los autores agradecen la financiación de la URJC (proyecto de la Convocatoria Impulso 2022, a G.V.) y de la Comunidad de Madrid (Contratos Investigo 2022, de I.S.P.). Proyecto PID2019-111510RB-I00 financiado por MICIN/AEI/10.13039/501100011033.

ID-213 IMPLANTE DE ELECTRODO NERVI PERIFÉRICO STIMWAVE® EN OMALGIA BILATERAL

IMPLANTATION OF A STIMWAVE® PERIPHERAL NERVE STIMULATOR FOR BILATERAL SHOULDER PAIN

Marta Rodríguez Manzaneque García Alcañiz, Belén San Antonio San Román, Agustín Mendiola de la Osa, Manuel Herrero Trujillano, Carlos Agreda García, Sandra Helena Martínez Rodríguez, Pilar Tauler Redondo

Hospital Universitario Puerta de Hierro Majadahonda

Temática: Tratamiento intervencionista – Neuroestimulación.

Palabras clave: Omalgia, neuroestimulación periférica, Stimwave.

Introducción: Presentamos un caso de éxito de una paciente con omalgia bilateral a la que se realizó un implante de electrodos de estimulación periférica en nervio supraescapular bilateral.

Motivo de consulta: Omalgia bilateral.

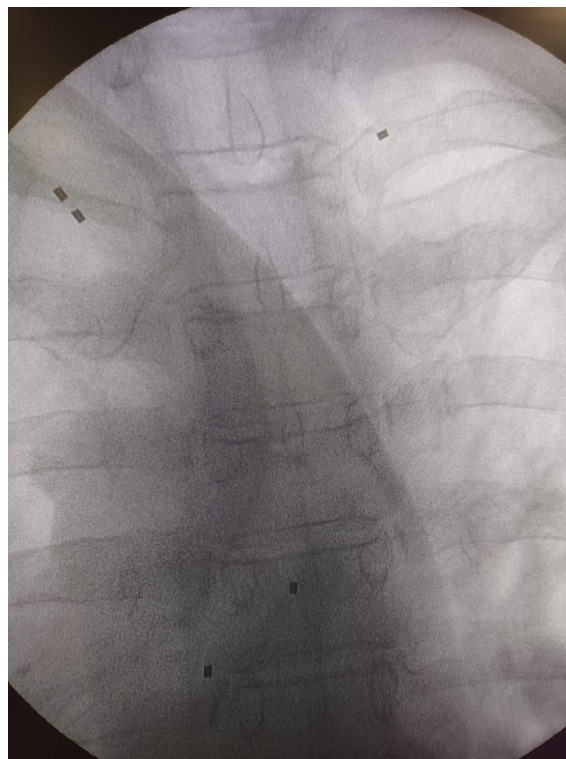
Antecedentes personales: Mujer 56 años. NAMC. Fibromialgia.

Cuadro clínico de dolor: Cuadro de omalgia bilateral de años de 6 años de evolución. En pruebas de imagen (ecografía, resonancia magnética) destaca tendinosis degenerativa con roturas parciales del subescapular y supraespinoso (hombro derecho) y supra e infraespinoso (hombro izquierdo) con mínima bursitis subracomialis-subdeltoidea en ambos hombros. La paciente había sido intervenida mediante artroscopia en 2 ocasiones de hombro derecho y 1 ocasión de hombro izquierdo, mejorando la movilidad pero no el dolor. Tampoco obtuvo mejoría tras tratamiento médico ni rehabilitador. Se realizaron múltiples radiofrecuencias pulsadas sobre ambos nervios supraescapulares con mejoría inicial de 6 meses de duración, siendo en las sesiones sucesivas cada vez menos eficaces. Se decide implante de electrodos de estimulación periférica en nervio supraescapular bilateral a nivel de la fosa supraescapular, con tunelización hacia zona dorsal, quedando ambos electrodos paralelos y cercanos en línea media dorsal entre los omóplatos permitiendo la estimulación de ambos con el mismo generador externo inalámbrico. Un mes después del implante la paciente refiere mejoría franca de su dolor, pasando de EVA de 8/9 a EVA 2/3, con reducción de los requerimientos analgésicos.

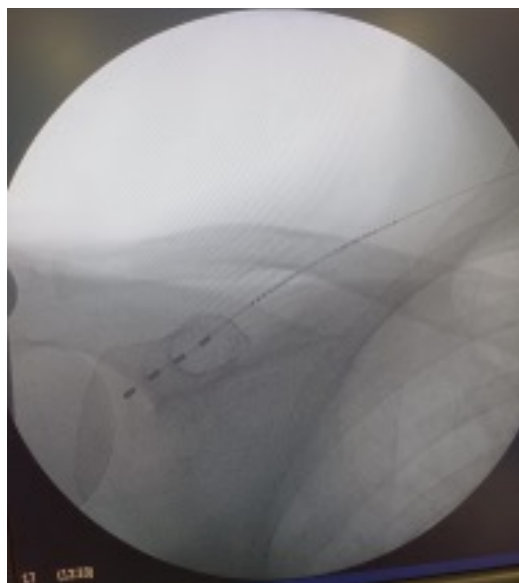Conclusiones: El estimulador StimQ tiene cuatro contactos, un microprocesador, receptor y antena incrustada dentro del cuerpo del estimulador. Se utiliza un dispositivo externo con antena transmisora para que accione ambos estimuladores. El novedoso sistema inalámbrico StimQ PNS (Stimwave) está diseñado para evitar las complicaciones derivadas del generador energía implantable (IPG) como son la infección, bursitis dolorosa, desplazamiento, etc... Se trata de un caso de éxito de neuroestimulación periférica con buena tolerancia al procedimiento por parte de la paciente, comodidad en la aplicación diaria y excelentes resultados.

Bibliografía:

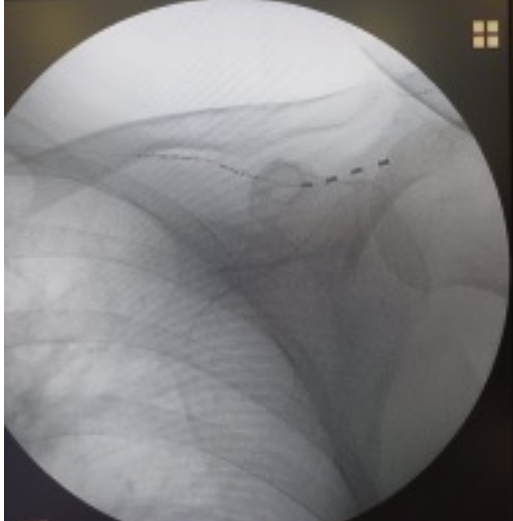
1. Manzi S, et al. Peripheral nerve stimulation of the suprascapular nerve for treatment of shoulder pain. *Chron Pain Manag.* 2019;3:120.
2. Perryman LT. Peripheral nerve stimulation and percutaneous electrical nerve stimulation in pain management: A review and update on current status. *Int J Pain Relief.* 2017;1(1): 36-41.



Adjunto 1.



Adjunto 2.



Adjunto 3.

ID-214 EVALUACIÓN DE LA EFICACIA Y SEGURIDAD DE LA RADIOFRECUENCIA PULSADA (RFP) INTRACANAL BIPOLAR CON DISPOSITIVO NAVEGABLE

ASSESSING THE EFFICACY AND SAFETY OF BIPOLAR PULSED RADIOFREQUENCY (PRF) IN THE SPINAL CANAL USING A STEERABLE DEVICE

José Luis Alcibar Gallego, Javier Colomino Alumbrosos, Noelia Calvo García

Hospital Intermutual de Euskadi

Palabras clave: Epidurolysis, radiofrecuencia, pulsada, intracanal, navegable.

Introducción: La RFP del ganglio de la raíz dorsal (GRD) es una técnica descrita por Sijluter et al en 1998 (1) y cuenta con un nivel de evidencia débil para el tratamiento del dolor radicular lumbosacro (2). La RFP intracanal está descrita desde hace años y tiene su utilidad en el dolor radicular crónico posquirúrgico (3). La RFP bipolar se ha descrito como un procedimiento que puede ser útil previo a la cirugía, en dolor radicular refractario a RFP monopolar y a bloqueo transforaminal de esteroides (4) y superior al monopolar en pacientes con radiculopatía lumbosacra crónica (5).

Objetivos: Analizar los resultados obtenidos mediante esta técnica en nuestro centro evaluando sus indicaciones, eficacia y seguridad.

Material y método: Estudio retrospectivo observacional en el que se incluyen todos los pacientes con lumbociatalgia tratados en nuestro hospital con radiofrecuencia bipolar intracanal con dispositivo navegable (Voyager, AlfaMed, Italia).

Resultados: Se incluyeron un total de 12 pacientes (8 hombres y 4 mujeres) con $46,8 \pm 15,8$ años y un IMC $30,66 \pm 5,05$ kg/m². De ellos 5 tenían hernia discal, 6 protrusión discal y dos síndrome de dolor regional complejo (SDRC). Al 100 % de los pacientes se les había realizado previamente bloqueos epidurales

con esteroides, caudales o transforaminales. A cinco pacientes se les había realizado epidurolysis, (2 neuplastias con balón asistida con visión, 1 con balón sin visión y 2 con punta de catéter y suero). Un paciente fue tratado previamente con radiofrecuencia descompresiva discal y otro con RFP monopolar. El tratamiento se realizó tras obtener respuestas sensoriales $< 0,4V$ y motoras al doble de la sensorial. Se utilizaron dos tipos de programas uno de tres ciclos ($n = 8$) y otro de dos ciclos ($n = 4$) de dos minutos a 45V RFP bipolar. El DN4 pretécnica fue de $5,1 \pm 4$, el EVA $7,33 \pm 1,66$ y el Lattinen $10,33 \pm 3,66$. El 66,66 % ($n = 8$) mejoró del dolor radicular > 50 %, de los cuales uno recidivó. Los 3 pacientes que tenían estenosis foraminal y los 2 de SDRC no mejoraron. No hubo ningún caso de complicación mayor. Hubo 4 pacientes (33 %) con complicaciones menores, dos cefaleas transitorias, una coccigodinia y una contractura lumbar. El 75 % de los pacientes con dos ciclos de dos minutos fracasó. El 75 % de los pacientes con tres ciclos de dos minutos fue satisfactorio.

Conclusiones: En nuestra revisión la RFP bipolar intracanal (Voyager, Alfamed, Italia) es un dispositivo seguro con buen nivel de eficacia en dolor radicular lumbosacro no relacionado con estenosis foraminal ni con SDRC. Se requieren más estudios con más calidad que confirmen estos datos.

Bibliografía:

1. Sijluter ME, Cosman Er, Rittman WB, Van Kleef M. The effects of pulsed radiofrequency fields applied to the dorsal root ganglion. A preliminary report. *Pain Clin.* 1998;11:109-17.
2. Vuka I, Marciuš T, Došenovic S, Ferhatovic Hamzic L, Vucick, Sapunar D, Puljak L. Efficacy and safety of pulsed radiofrequency as a method of dorsal root ganglia stimulation in patients with neuropathic pain: A systematic review. *Pain Med.* 2020;21(12):3320-43. DOI: 10.1093/pm/pnaa141. PMID: 32488240.
3. Chang MC, Lee DGyu. Clinical effectiveness of caudal epidural pulsed radiofrequency stimulation in managing refractory chronic leg pain in patients with postlumbar surgery syndrome. *J Back Musculoskelet Rehabil.* 2020;33(3):523-8
4. Luo Q, Zhao Z, Yi D, Li S, Liu X. Dorsal root ganglion pulsed radiofrequency using bipolar technology in patients with lumbosacral radicular pain duration ≥ 2 years. *Front Neurosci.* 2022;16:1021374. DOI: 10.3389/fnins.2022.1021374.
5. Dong Gyu Lee, Yun Woo Cho, Sang Ho Ahn, Min Cheol Chang. The effect of bipolar pulsed radiofrequency treatment on chronic lumbosacral radicular pain refractory to monopolar pulsed radiofrequency treatment. *Pain Physician.* 2018;21:E97-103.

ID-215 RADIOFRECUENCIA DE GANGLIO ESFENOPALATINO EN NEURALGIA POSTHERPÉTICA

RADIOFREQUENCY TREATMENT OF THE SPHENOPALATINE GANGLION IN POSTHERPETIC NEURALGIA

Mario Muñoz Tabas, Yanira González Gálvez, Laureano Delange Segura

Hospital Regional Universitario de Málaga

Temática: Tratamiento intervencionista – Radiofrecuencia.

Palabras clave: Neuralgia postherpética, radiofrecuencia, herpes zoster, alodinia, cefalea.

Introducción: La neuralgia posherpética (NPH) es la complicación más frecuente del herpes zóster (HZ). Se trata de un dolor habitualmente descrito como quemazón o descarga, que puede estar asociado a alodinia o hiperalgiesia, persistente que puede durar meses o años, lo que afecta gravemente la función y calidad de vida. Ocurre en aproximadamente el 20 % de los pacientes con HZ. La NPH ocurre con mayor frecuencia después del zóster del trigémino, siendo la rama oftálmica la más frecuentemente afectada con el doble de riesgo que el zóster no oftálmico. La NPH es difícil de manejar y no tiene un tratamiento específico, por lo que habitualmente se maneja con un enfoque multimodal. Además de los medicamentos tópicos y sistémicos, las técnicas intervencionistas son opciones útiles.

Motivo de consulta: Mujer de 76 años que acude refiriendo alodinia en hemicara derecha secundario a herpes en zona occipital y área oftálmica derecha hace 7 meses. A la llegada a consulta tiene como tratamiento gabapentina 300-600-600, lacosamida 50mg cada 24 h y amitriptilina 10 mg cada 8 h.

Antecedentes personales: Intolerancia a haloperidol y pregabalina, HTA, fibromialgia, hipotiroidismo y artrosis.

Cuadro clínico de dolor: Alodinia en zona occipital y hemicara derecha. En consulta se realizó un bloqueo diagnóstico del ganglio esfenopalatino derecho con alivio del dolor, por lo que se programa para radiofrecuencia. También se ajusta el tratamiento, añadiendo tapentadol 100 mg cada 12 h, parche de lidocaína y clonazepam. En un segundo tiempo, en quirófano, se realiza radiofrecuencia de ganglio esfenopalatino mediante abordaje subzigomático guiado por radioscopia. Tras comprobación visual, con contraste y con adecuada estimulación sensorial concordante, se realiza radiofrecuencia térmica a 80 °C 1 minuto seguido de 2 ciclos de 90 segundos de radiofrecuencia pulsada a 55V y 42 °C. La paciente pasa a URPA, evolucionando favorablemente y refiriendo ya mejoría.

Conclusiones: La neuralgia posherpética provoca un dolor persistente a menudo caracterizado por alodinia e hiperalgiesia. El dolor asociado puede afectar gravemente la calidad de vida del paciente. Actualmente, los tratamientos de primera línea incluyen antidepresivos tricíclicos, pregabalina, gabapentina y parches de lidocaína, seguidas de la aplicación de cremas y parches. Las terapias intervencionistas son valiosas para aquellos que continúan experimentando dolor. Debido a la gran relación y conexiones con múltiples ramas faciales y trigeminales, el ganglio esfenopalatino (GEFP) se cree que interviene en la génesis y mantenimiento de dolores faciales atípicos y cefaleas unilaterales. Es importante la realización de un bloqueo previo para discernir si el GEFP está implicado en la génesis o el mantenimiento del dolor facial o cefalea.

Bibliografía:

1. Niemeyer CS, Harlander-Locke M, Bubak AN, Rzasa-Lynn R, Birlea M. Trigeminal postherpetic neuralgia: From pathophysiology to treatment. *Curr Pain Headache Rep.* 2024. DOI: 10.1007/s11916-023-01209-z.

ID-216 CONSUMO ABERRANTE DE OPIOIDES DETECTADO POR LA UNIDAD DE DOLOR EN EL HOSPITAL UNIVERSITARIO NUESTRA SEÑORA DE CANDELARIA

OPIOID MISUSE IDENTIFIED BY THE PAIN MANAGEMENT UNIT AT 'NUESTRA SEÑORA DE CANDELARIA' UNIVERSITY HOSPITAL

Leyre Garcíarena Odriozola, Carlos horas Barrera, Jannet Hernández, Sheila Mohamed El Azzouzi, Rubén García García, Irene Martínez Redondo, Gara Díaz Peña
HUNSC

Temática: Otros.

Palabras clave: Opioides, adicción a opioides, consumo aberrante de opioides, abuso de opioides, consumo de riesgo de opioides.

Introducción: Actualmente los analgésicos opioides son uno de los ejes en la terapéutica del dolor. Pese a la regulación en su prescripción, se producen situaciones de consumo aberrante. Es importante determinar los factores de riesgo que conduzcan a conductas aberrantes en el paciente con dolor crónico y así evitar el uso indebido y la adicción a estos fármacos, ya que podría considerarse un acto iatrogénico.

Objetivos: Conocer el perfil del paciente con dolor crónico con consumo aberrante de opioides en la unidad de dolor del Hospital Universitario Nuestra Señora de Candelaria.

Material y método: Se identificaron 19 pacientes con consumo aberrante de opioides que habían sido tratados en algún momento en la consulta de dolor crónico. Se extrajeron de la historia clínica los siguientes datos: edad, género, diagnóstico, opioide consumido y dosis, comorbilidades, uso de otros analgésicos, problemas de salud mental, consumo de benzodiazepinas y visitas a urgencias. Se analizó la casuística empleando métodos de estadística descriptiva.

Resultados: Respecto al género 58 % de la muestra correspondía a varones. El tramo más frecuente de edad con un 42 % se establecía entre 45-55 años. En referencia al diagnóstico el grupo más significativo (73,7 %) padecía de alguna patología de columna vertebral. En referencia al tipo de opioide consumido, el 78,9 % consumía un opioide mayor. Además, el 15,8 % hacía uso de más de un tipo de opioide a la vez y el 10,5 % tomaba distintas presentaciones del mismo opioide. En cuanto a la dosis, 31,58 % consumía > 200 mg de dosis equivalente de morfina. De la misma forma, se objetivó que el 84,2 % tenían pautadas benzodiazepinas en la receta electrónica. Asimismo,

se determinó que el 73,7 % contaba con el diagnóstico de alguna patología psiquiátrica. Respecto a las visitas a urgencias, el 16,7 % de la muestra había realizado > 10 visitas en el último año.

Conclusiones: La muestra de nuestro centro no se corresponde con las propuestas sociodemográficas más prevalentes en pacientes con mayor riesgo de abuso o adicción a analgésicos opioides. Se constató que gran parte de nuestra población sufría dolores difusos, padecía patología psiquiátrica y consumía agonistas puros. Aun y todo, el estudio limitado por el tamaño muestral y por los datos disponibles en la historia clínica electrónica. Los datos extraídos sugieren como riesgos la complejidad del paciente tratado en la unidad de dolor crónico, la estrecha asociación del dolor con la patología tratada en la unidad de salud mental y sobre todo, se destaca el abuso de opioides mayores.

Bibliografía:

1. Els C, Jackson TD, Kunyk D, Lappi VG, Sonnenberg B, Hagtvedt R, et al. Adverse events associated with medium- and long-term use of opioids for chronic non-cancer pain: an overview of Cochrane Reviews. *Cochrane Database Syst Rev*. 2017 [citado 20 Feb 2018]. Disponible en: <http://onlinelibrary.wiley.com/doi/10.1002/14651858.CD012509.pub2/abstract>
2. Salazar A, Moreno S, Sola HD, Moral-Munoz JA, Dueñas M, Failde I. The evolution of opioid-related mortality and potential years of life lost in Spain from 2008 to 2017: differences between Spain and the United States. *Curr Med Res Opin*. 2020;36(2):285-91.
3. Utilización de medicamentos opioides en España durante el periodo 2010-2018. Agencia Española de Medicamentos y Productos Sanitarios. [citado 28 Jul 2020]. Disponible en: <https://www.aemps.gob.es/medicamentos-de-uso-humano/observatorio-de-uso-de-medicamentos/utilizacion-de-medicamentos-opioidesen-espana-durante-el-periodo-2010-2018>

ID-217 ESTIMULACIÓN MEDULAR CON DOS ELECTRODOS EN ENFERMEDAD DE DEVIC

DUAL-ELECTRODE SPINAL CORD STIMULATION IN DEVIC'S DISEASE

Paola García Moreno, Joaquín Cartagena Sevilla, Enrique Borrás Rubio, Mercedes Benítez Jiménez, Gonzalo Rubio Mora, Julián López Marín, Naomi Fernández Hernández

Hospital General Universitario Morales Meseguer

Temática: Tratamiento intervencionista – Neuroestimulación.

Palabras clave: Dolor neuropático, enfermedad de Devic, neuroestimulación.

Introducción: La neuromielitis óptica de Devic es un trastorno autoinmune, inflamatorio y desmielinizante del sistema nervioso central, considerada anterior-

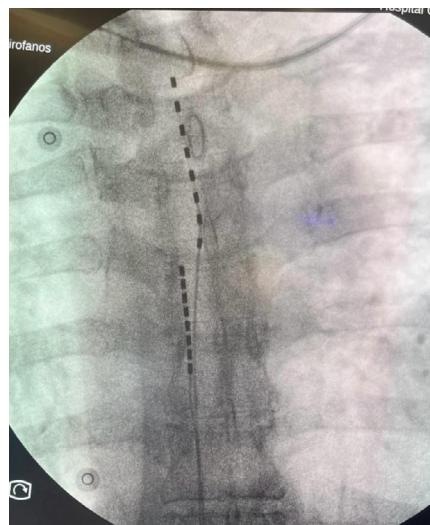
mente como una forma de esclerosis múltiple (EM). La médula espinal en la resonancia magnética (RM) muestra lesiones que se extienden a lo largo de tres o más segmentos vertebrales, lo que resulta útil para diferenciar esta entidad de la EM.

Motivo de consulta: Dolor neuropático en región costal izquierda.

Antecedentes personales: Paciente de 52 años, hipertenso y diabético, diagnosticado de Enfermedad de Devic los dos años previos tras cuadros insidiosos y de repetición consistentes en brotes de neuromielitis aguda con crisis de paraparesia, anemia hemolítica autoinmune y hepatoesplenomegalia.

Cuadro clínico de dolor: Remitido a nuestra Unidad del Dolor por presentar, desde el inicio de la mielitis, dolor neuropático con alodinia y disestesia, en región costal izquierda hasta área submamaria, correspondiente a dermatomas T5 y T6. Mostró escasa respuesta clínica con tratamiento farmacológico, parches de lidocaína tópica y de capsaicina al 8 %, perfusión intravenosa lenta de ketamina y bloqueo diagnóstico de nervios intercostales T5 y T6, y posterior radiofrecuencia pulsada intracanal, con catéter RCE, de ganglios dorsales de raíces torácicas T5-6-7-8 izquierdos. Tras la cual, el paciente presentó una mejoría clínica importante, aunque poco duradera, por lo que se decidió neuroestimulación dejando 2 electrodos. Uno de ellos posicionado en línea media en platillo superior de T4 y otro más lateral con la punta en T7. Como sugiere la publicación de Burkey, la estimulación de la médula espinal con dos electrodos, en línea media y otro lateral, puede ser eficaz para algunos síndromes de dolor central. En nuestro caso, esta técnica proporcionó una excelente analgesia, encontrándose el paciente asintomático en la actualidad.

Conclusiones: Queremos resaltar la efectividad de la estimulación medular con dos electrodos, uno central y otro lateral, en un caso de alodinia severa, en el contexto de una enfermedad desmielinizante poco conocida, de difícil control con otras técnicas analgésicas intervencionistas.



Adjunto 1.

Bibliografía:

1. Levy M, Fujihara K, Palace J. New therapies for neuromyelitis optica spectrum disorder. *Lancet Neurol.* 2021;20(1):60-7.
2. Burkey AR, Abla-Yao S. Successful treatment of central pain in a multiple sclerosis patient with epidural stimulation of the dorsal root entry zone. *Pain Med.* 2010;11(1):127-32.

ID-219 ATENCIÓN CONTINUADA ENFERMERA EN EL PROCESO DE IMPLANTACIÓN DE UN NEUROESTIMULADOR

CONTINUAL NURSING CARE IN THE NEUROSTIMULATOR IMPLANTATION PROCESS

Rafael Galvez Mateos, Lorena Medina López, Belén Trujillo Bolívar

Hospital Virgen de las Nieves

Temática: Tratamiento intervencionista – Neuroestimulación.

Palabras clave: Neuroestimulador, dolor crónico, enfermería, cuidados.

Introducción: El dolor neuropático refractario es un caballo de batalla cada vez más frecuente en las Unidades del Dolor. En estas se aplican diferentes tratamientos farmacológicos y técnicas para controlarlo. Una de esas técnicas es la implantación de un neuroestimulador. Neuroimpulse trata el dolor neuropático mediante estimulación nerviosa directa, cerca de la zona dolorosa. Este tratamiento solo se realiza en ciertos casos después de una estudiada y cuidadosa selección. La técnica de implantación se realiza en dos fases; una fase de prueba y el implante definitivo, entre ambas se realizan curas y seguimiento. Enfermería estuvo presente desde el preoperatorio hasta el alta.

Motivo de consulta: Dos casos que se hicieron los mismos días, con dolor en miembro superior derecho por neuropatía del nervio cubital.

Antecedentes personales: Caso 1: Mujer de 48 años con AP de hernia de hiato, migrañas, cólicos nefríticos ocasionales y anemia crónica. Caso 2: Mujer de 47 años con antecedentes médicos de fibromialgia y cirugía tipo transposición de nervio cubital derecho. A raíz de intervención en 2016 presenta dolor neuropático en codo derecho, en zona pericatricial, con parestesias y alodinia.

Cuadro clínico de dolor: Caso 1: Hipoestesia continua que provoca limitación funcional severa del miembro superior derecho. Dolor continuo desde el codo hasta la mano, estando implicados los dedos (EVA 5-6). También presenta calambres (EVA 7) que se irradian hasta el hombro. Descansa poco por el dolor, que llega a despertarle durante la noche. Limitación importante de la mano derecha. Atrofia muscular parcial. Limitación en abducción y elevación de MSD. Hiperalgesia en zona cubital. Analgesia: paracetamol-tramadol, metamizol y dolantina. Caso 2: Diagnóstico de dolor neuropático pericatricial postintervención de

muy alta intensidad dependiente de territorio cubital. Dolor de características nocioplásticas de alta intensidad (EVA 6-7). Descansa regular por molestias y dolor MSD. Ánimo deteriorado. Limitación MSD. Dificultad Abducción y elevación MSD. También la rotación MSD. Analgesia: Dexketoprofeno, diazepam y paracetamol codeína. Ambos casos en la revisión intermedia presentan una pequeña flictena causada por el roce del electrodo externo.

Conclusiones: Estos dos casos han sido atendidos en todo su proceso por el mismo personal de enfermería de la Unidad del Dolor dando lugar a una atención integral y personalizada. Este personal está familiarizado con la técnica quirúrgica, las medidas de asepsia y esterilización. Vigiló posibles complicaciones como infección, dolor en la zona del implante y descargas eléctricas anómalas o pérdida de la estimulación por desplazamiento del electrodo. Llevó a cabo un estudio previo del historial médico y el estado anímico de las pacientes para poder acompañarlas durante todo el proceso.

Bibliografía:

1. <https://www.neurimpulse.com/main/en/>

ID-220 PRIMEROS RESULTADOS DE LA TERAPIA TDCS EN NUESTRO CENTRO: UN ESTUDIO DESCRIPTIVO

INITIAL TDCS THERAPY OUTCOMES IN OUR CENTER: A DESCRIPTIVE STUDY

Arnau Devís-peiró, Daniela Montero-Sandoval, Breitner Antonio Ruiz-Martínez, Alberto Ruiz-pacheco, María Pascual-González, Cristina Crisan, Carlos Tornero

Hospital Clínico de Valencia

Temática:

Medicina clínica – Fibromialgia y dolor centralizado.

Palabras clave: TDCS, calidad de vida, dolor generalizado, fibromialgia.

Introducción: La estimulación transcraneal de corriente directa (TDCS) es una técnica no invasiva de modulación de la actividad cerebral mediante su acción sobre la excitabilidad neuronal cortical (1). Su aplicación en varias sesiones puede favorecer la neuroplasticidad cerebral, repercutiendo positivamente en diferentes patologías neurológicas, psiquiátricas o en el dolor crónico, incluso cuando otras terapias farmacológicas o intervencionistas no han sido satisfactorias (2,3).

Objetivos: Analizar las características de los pacientes a los que se le ha aplicado la TDCS, así como el impacto que ha tenido la terapia sobre su calidad de vida.

Material y método: El estudio de tipo descriptivo incluye 10 pacientes con dolor generalizado que han recibido un mínimo de 10 sesiones de TDCS según el protocolo de nuestro centro. Se ha usado un cuestionario compuesto por preguntas respecto al impacto

de la TDCS sobre la calidad de vida de los pacientes y datos demográficos. El cuestionario se administró, previo consentimiento, a partir del primer mes tras la primera sesión de TDCS.

Resultados: El 80 % de la muestra eran mujeres y su diagnóstico más común era fibromialgia. Para 9/10 pacientes la terapia TDCS fue efectiva, siendo el porcentaje medio de mejoría global del 56 %. Además, un 90 % recomendaría el tratamiento a otros pacientes. Únicamente el 40 % presentó alguna molestia durante las sesiones. Respecto al dolor, éste disminuyó en un 70 % de los casos, siendo el alivio del dolor referido como “mucho mejor” de media. Esto tuvo un impacto en la reducción de la toma de analgésicos en 4/10 pacientes. Asimismo, el estado de ánimo mejoró en un 70 %, y un 50 % se encontraban más relajados. Respecto al sueño, un 80 % refería mejoría en el descanso nocturno, siendo la media de horas de sueño ganadas de 2h/día. El 60 % refirió haber realizado más actividad física después del tratamiento, con una media de horas ganadas de 1h/día. Además, hasta un 30 % de los pacientes reflejaron una mejoría en su actividad sexual. Respecto a la esfera social, un 70 % refirió mejoría en su vida social, por ejemplo, un 60 % vio incrementada la posibilidad de irse de viaje.

Conclusiones: Los primeros resultados de nuestro centro constatan una mejoría en la calidad de vida de los pacientes tratados con TDCS, sobre todo, en el descanso nocturno, pero también en el dolor, la actividad física y las relaciones sociales. Se necesitan de estudios de mayor nivel de evidencia para analizar los resultados de la TDCS, resultados que auguran ser prometedores.

Bibliografía:

1. Woods AJ, Antal A, Bikson M, et al. A technical guide to tDCS, and related non-invasive brain stimulation tools. *Clin Neurophysiol.* 2016;127(2):1031-48. DOI: 10.1016/j.clinph.2015.11.012.
2. Mendonca ME, Simis M, Grecco LC, et al. Transcranial direct current stimulation combined with aerobic exercise to optimize analgesic responses in fibromyalgia: A randomized placebo-controlled clinical trial. *Front Hum Neurosci.* 2016;10:68. DOI: 10.3389/fnhum.2016.00068.
3. Huang YZ, Lu MK, Antal A, et al. Plasticity induced by non-invasive transcranial brain stimulation: A position paper. *Clin Neurophysiol.* 2017;128(11):2318-29. DOI: 10.1016/j.clinph.2017.09.007.

ID-221 ESPASTICIDAD, DOLOR NEUROPÁTICO Y DOLOR ONCOLÓGICO, ¿QUÉ HACER CUANDO CONVIVEN?

SPASTICITY, NEUROPATHIC PAIN AND CANCER PAIN — WHAT TO DO WHEN THEY COEXIST

Belinda Montalbán Moreno¹, Fernando María Gómez Guijarro¹, Vanessa Jiménez Jiménez², Elena Murcia Sánchez¹, Raquel Saldaña Casado¹, Paloma Pérez Doblado¹, Antonio José Carrascosa Fernández¹

¹Hospital Universitario 12 de Octubre. ²Hospital de Manises

Temática: Tratamiento intervencionista – Infusión intratecal.

Palabras clave: Espasticidad, bomba intratecal, ziconotide, dolor.

Introducción: Es frecuente que el paciente oncológico presente un cuadro de dolor mixto. Aquí se presenta un paciente con dolor de difícil abordaje, donde ha sido prioritario tratar de forma multimodal los diferentes síndromes algícos.

Motivo de consulta: Dolor neuropático relacionado con síndrome de Guillain Barré (SGB) en paciente con cáncer de mama y espasticidad secundaria.

Antecedentes personales: 58 años. Cáncer de mama en tratamiento activo con quimioterapia. Síndrome de Guillain Barre como síndrome paraneoplásico de cáncer secundario sin filiar. Espasticidad. Síndrome constitucional, desnutrición proteino-calórica. Descondicionamiento. Úlcera en rodilla derecha.

Cuadro clínico de dolor: Dolor neuropático en MMII con gran espasticidad secundaria a SGB en paciente con enfermedad a distancia de un cáncer primario de mama. Esta paciente se encontraba en tratamiento con baclofeno oral 100g cada 8 horas, tapentadol 250mg cada 8 horas y fentanilo de liberación rápida. Se propuso para implantación de bomba intratecal (BIC). Con punción en L2-3 y dejando la punta del catéter en T9 se coloca BIC bajo anestesia raquídea. Se implanta dispositivo SynchroMed II de Medtronic. Se decide iniciar tratamiento con 500 mcg de morfina en 24 horas y ziconotide. Manteniendo baclofeno por vía oral. Desde el inicio de la terapia mantiene adecuado control del dolor, pudiendo haber retirado de forma completa los opiodes por vía oral. De forma concomitante ha mejorado de la espasticidad que a mantenía con los MMII totalmente flexionados. La paciente está muy satisfecha.

Conclusiones: En este caso se planteó la posibilidad de incluir baclofeno en la BIC, pero desde farmacia, no se garantiza la estabilidad del fármaco en triple terapia baclofeno, morfina y ziconotide. Acordamos mantener el baclofeno oral y hacer una terapia dual con morfina y ziconotide con buen resultado.

Bibliografía:

1. Deer TR, Pope JE, Hanes MC, McDowell GC. Intrathecal therapy for chronic pain: A review of morphine and ziconotide as firstline options. *Pain Med.* 2019;20(4):784-98. DOI: 10.1093/pm/pny132.
2. Saulino M, Burton AW, Danyo DA, Frost S, Glanzer J, Solanki DR. Intrathecal ziconotide and baclofen provide pain relief in seven patients with neuropathic pain and spasticity: case reports. *Eur J Phys Rehabil Med.* 2009;45(1):61-7.

ID-222 ZICONOTIDE: ENVENENANDO AL DOLOR

ZICONOTIDE: ENVENOMING PAIN

Gonzalo Bautista Fernández, Rocío Sánchez Prats, Gabriela González Ortiz, Xabier Lema Torre, Alberto Alonso Barrio, Blanca Beatriz Martínez Serrano, Javier de Andrés Ares

Hospital Universitario La Paz

Temática: Tratamiento intervencionista – Infusión intratecal.

Palabras clave: Ziconotide, dolor, crónico, intratecal, lumbar.

Introducción: El dolor crónico supone un gran problema para la salud pública debido a su elevada prevalencia y a un abordaje, en muchos casos, realmente complejo. El Ziconotide es el equivalente sintético de un péptido que se halla en el veneno del caracol de mar *Conus magus*. Este actúa bloqueando los canales de calcio voltaje-dependientes de las fibras A-delta y C del asta dorsal de la médula espinal. Se encuentra aprobado para su administración intratecal, ya que este no atraviesa la barrera hematoencefálica. Su uso ha demostrado, en numerosos estudios, mejorar el control del dolor en un amplio porcentaje de casos, posicionándose así como una de las mejores opciones para su empleo mediante infusión vía espinal en el tratamiento del dolor.

Motivo de consulta: Dolor crónico lumbar.

Antecedentes personales: Síndrome de cirugía fallida de espalda tras artrodesis toracolumbar por escoliosis en 1990. Dolor pélvico que precisa implantación de neuroestimulador en 2017. Prolapso mitral. Úlcus duodenal por *Helicobacter pylori*. Trastorno adaptativo mixto.

Cuadro clínico de dolor: Paciente mujer de 44 años, con los antecedentes previamente expuestos, acude a la Unidad del Dolor del Hospital Universitario La Paz en noviembre de 2018 por mal control de dolor lumbar. Se inicia entonces tratamiento farmacológico con medicación de tercer y cuarto escalón. Ante la falta de respuesta, se comienza bomba intratecal de perfusión de cloruro mórfico. El dolor continuaba mal controlado, por lo que se le propone la realización de ciclos con Ketamina y Lidocaína intravenosa. A pesar de ello, continua con dolor mal controlado, requiriendo rescates frecuentes con Oxidona y otros opioides mayores. Por todo ello, se incluyó a la paciente en un protocolo de infusión intratecal con Ziconotide en diciembre de 2023. La paciente actualmente acude trimestralmente a consulta para seguimiento evolutivo y titulación de dosis, que ha ido aumentándose desde 2 mcg hasta 3.5 mcg/24 h. Con ello, la paciente presenta una mejoría en su capacidad funcional y un mejor control de su dolor basal.

Conclusiones: El Ziconotide es un analgésico no opioide aprobado para el manejo del dolor crónico, en especial en pacientes que requieren analgesia intratecal. Puede ser una opción efectiva y segura para el tratamiento del dolor, especialmente en pacientes que no responden adecuadamente a otras terapias convencionales.

Bibliografía:

1. Wie CS, Derian A. Ziconotide. En: StatPearls [Internet]. Treasure Island (FL): StatPearls Publishing; 2024.
2. Deer T, Hagedorn JM. How has ziconotide impacted non-cancer pain management? Editorial Expert Opin Pharmacother. 2020 ;21(5):507-11.

ID-223 USEFULNESS OF SPECT-TC IN THE EVALUATION OF CHRONIC SPINAL PAIN: A NEW DIAGNOSTIC TOOL

UTILIDAD DEL SPECT-TC EN LA EVALUACIÓN DEL DOLOR ESPINAL CRÓNICO: UNA NUEVA HERRAMIENTA DIAGNÓSTICA

Ricardo Ruiz López

Clinica Vertebra Barcelona

Temática: Otros.

Palabras clave: Imaging modalities, SPECT/TC, spinal chronic pain.

Introducción: Imaging evaluation represent a critical part in the diagnostic process of patients with chronic spinal pain and contribute to the selection of therapeutic options. Up to the moment plain radiography, computed tomography and magnetic resonance imaging have been the gold standar techniques in diagnostic imaging evaluation of chronic spinal pain.

Objetivos: The objective of our study is to evaluate the potential usefulness of single photon emission computed tomography and computed tomography (SPECT/CT) as an imaging tool for the study of chronic spinal pain and offer an extensive pictorial review of SPECT/TC features of spinal pain generators.

Material y método: We performed an extensive literature review to identify relevant studies evaluating the use of SPECT/CT in patients with chronic spinal pain. Studies were evaluated according to their methodology and results. In our study we describe the SPECT/TC features of different spinal pain generators associated to spinal pain and the usefulness of SPECT/TC in clinical decision making. SPECT/TC features in facetogenic pain, discogenic pain, spinal fractures are described as well as SPECT/TC appearance of previously operated spine . Images of SPECT/TC of different pain generators of the spine were obtained from the imaging data base of our center from 2014 to 2024.

Resultados: When compared to others diagnostic imaging techniques, such as magnetic resonance and computed tomography, SPECT/CT have demonstrated to provide relevant additional information and therefore increased the specificity of the final diagnosis. The overall diagnostic accuracy and clinical utility of SPECT/TC should be assessed in further studies.

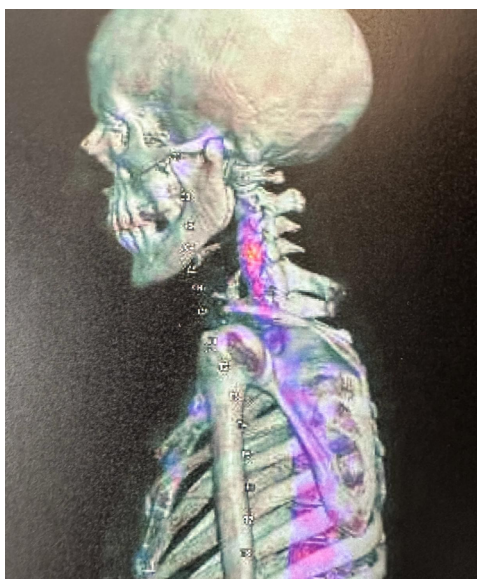Conclusiones: SPECT/CT demonstrated to be a usefull imaging technique in the evaluation of patients with chronic spinal pain especially in difficult clinical scenarios when other techniques like magnetic resonance and computed tomography are not conclusive. The implementation of the use of SPECT/TC in the diagnosis of chronic spinal pain could improve diagnostic accuracy and permit more effective treatments for the management of chronic spinal pain.

Bibliografía:

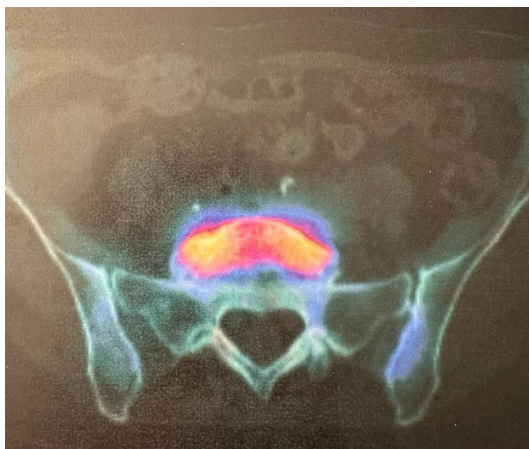1. Russo VM, et al. Hybrid bone single photon emission computed tomography imaging in evaluation of chronic low back pain: correlation with modic changes and degenerative disc disease. World Neurosurg. 2017;104:816-23. DOI:10.1016/j.wneu.2017.03.107.

2. Maas, et al. Systematic review of patient history and physical examination to diagnose chronic low back pain originating from the facet joints. *Eur J Pain*. 2017;21(3):403-14. DOI:10.1002/ejp.963.
3. Anaya JEC, et al. Differential diagnosis of facet joint disorders. *Radiographics*. 2021;41(2):543-58. DOI:10.1148/rg.2021200079.
4. Schwarzer AC, et al. The prevalence and clinical features of internal disc disruption in patients with chronic low back pain. *Spine (Phila Pa 1976)*. 1995;20(17):1878-83. DOI:10.1097/00007632-199509000-00007.
5. Stojanovic MP, et al. MRI analysis of the lumbar spine: can it predict response to diagnostic and therapeutic facet procedures. *Clin J Pain*. 2010;26(2):110-5. DOI:10.1097/AJP.0b013e3181b8cd4d.
6. Raj PP. Intervertebral disc: anatomy-physiology-pathophysiology-treatment. *Pain Pract*. 2008;8(1):18-44. DOI:10.1111/j.1533-2500.2007.00171.

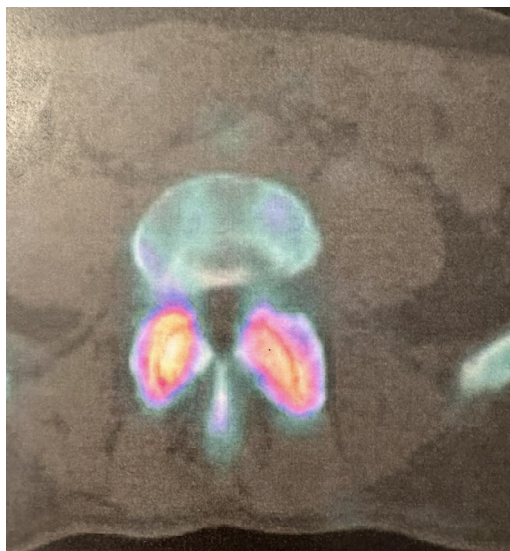
Financiación: No.



Adjunto 1.



Adjunto 2.



Adjunto 3.

ID-224 EVALUACIÓN Y MANEJO DEL DOLOR EN AMPUTACIÓN DE PIE EN PACIENTE PEDIÁTRICO

EVALUATION AND MANAGEMENT OF FOOT AMPUTATION PAIN IN A PEDIATRIC PATIENT

Sergio Batuecas Asensio, Tania González Martínez, Sandra Pandiella Martínez, María del Carmen Baena Navarro, José Alberto Cabero Pérez

CAULE

Temática: Medicina clínica – Dolor agudo.

Palabras clave: Pediátrico, amputación, miembro fantasma, escala.

Introducción: Paciente de 1 año y 11 meses afecto de malformación congénita en miembro inferior derecho (hemimelia) intervenido de amputación distal para protetización posterior.

Motivo de consulta: Control del dolor intra y postoperatorio en paciente pediátrico intervenido de amputación de pie derecho.

Antecedentes personales: Peso 12,5 kg. Embarazo controlado, parto a término. diagnóstico de la malformación al nacer. y periodo perinatal normal. Se han descartado malformaciones a otros niveles. No otras enfermedades ni intervenciones quirúrgicas. Desarrollo psicomotor dentro de lo normal con capacidad de gateo previo a la marcha. Camina desde los 12 meses con apoyo y en algún momento ha usado un dafo.

Cuadro clínico de dolor: En este tipo de paciente se llevó a cabo un manejo analgésico multimodal. Se realizó una anestesia general con implantación de mascarilla laríngea y mantenimiento anestésico con sevoflurano. Como analgésicos intravenosos se administró durante la cirugía: dexametasona 1,5 mg, ibuprofeno 120 mg y metamizol 500 mg. Se administró así mismo un bolo de lidocaína 12 mg y keta-

mina 12 mg al inicio de la intervención. Como técnica de anestesia regional se implantó un catéter epidural caudal administrando una dosis bolo inicial de levobupivacaína 0,25 % 6 ml y perfusión continua levobupivacaína 0,125 % 3 ml/h. Sin incidencias durante la intervención pasa a Unidad de Reanimación Postanestésica. Control de dolor con PC IV lidocaína 24 h (0,5 mg/kg/h) + PC levobupivacaína por CED caudal a 3 ml/h + AINE pautados (paracetamol, metamizol e ibuprofeno). Se retira CED y PC de lidocaína al segundo día postoperatorio estando confortable y sin dolor y sin haber precisado medicación de rescate. Introducimos pauta gabapentina 2 mg/kg/dosis nocturna para prevención Sd. miembro fantasma y tras alta en unidad se cita en dos semanas objetivándose buen control analgésico. En nuestro paciente el método de evaluación fue la escala FLACC: Esta escala puede ser empleada para valorar el grado de dolor en niños de entre 1 y 3 años, es decir, pacientes preverbales o que no pueden expresar el nivel de dolor. Sus siglas hacen referencia a los cinco parámetros que evalúa (cara (Face), piernas (Legs), actividad (Activity), llanto (Cry) y consuelo (Consolability))

Conclusiones: Es importante realizar un buen control analgésico y una adecuada evaluación del dolor en pacientes pediátricos que no puedan comunicarnos de forma precisa sus síntomas. Destacando la importancia de un abordaje multimodal y el empleo de escalas adecuadas a la edad del paciente.

Bibliografía:

1. -Merkel SI, Voepel-Lewis T, Shayevitz JR, Malviya S. The FLACC: a behavioral scale for scoring postoperative pain in young children. *Pediatr Nurs.* 1997;23(3):293-7.
2. -Hanyu-Deutmeyer AA, Cascella M, Varacallo M. Phantom Limb Pain. In *StatPearls.* StatPearls Publishing. 2023

Financiación: No.

ID-226 PARCHE HEMÁTICO CERVICAL COMO TRATAMIENTO DE DESGARRO DURAL C1-C2 TRAUMÁTICO

CERVICAL BLOOD PATCH AS TREATMENT FOR TRAUMATIC DURAL TEAR AT C1-C2

Julia Iglesias López de Prado, Adrián Jiménez Calvo Jiménez Calvo, Oscar Roca Vieitez, Rodrigo Sobrino Moreno

CHUAC (A Coruña)

Introducción: El parche hemático epidural es una técnica conocida que se usa habitualmente como última opción para el tratamiento de la cefalea causada por fuga de LCR (líquido cefalorraquídeo). En la mayor parte de las ocasiones esta fuga es una complicación secundaria a una técnica realizada sobre neuroeje (anestesia subaracnoidea, colocación de catéter epidural). Para crear un parche hemático, el anestesiólogo extrae una pequeña cantidad de sangre autóloga del paciente en condiciones estériles y el mismo momento en que se

realizar el parche hemático. Esta sangre la inyecta en el espacio epidural, cerca del sitio de la punción previa. La sangre depositada empieza a coagular y forma un "parche" que sella el sitio y detiene la fuga de LCR solucionando así el problema, al tratar la causa.

Motivo de consulta: Paciente que acude al hospital por cuadro de 6 meses de evolución de cefalea y cervicalgia fluctuantes y profusas, de carácter ortostático con mala respuesta a analgesia oral e intolerancia a la bipedestación.

Antecedentes personales: Varón de 39 años. Exfumador. No FRCV. Asma bronquial. A estudio por sospecha de pancreatitis crónica. No tratamiento crónico domiciliario. Conductor de camión (de baja en el momento en el que consulta). No antecedentes quirúrgicos. A destacar durante la anamnesis refiere traumatismo hacia aproximadamente un año y medio: se cayó desde la cabina del camión hacia atrás, con traumatismo en la región cervical; tuvo dolor a dicho nivel unos días, pero no otros síntomas; le fue pasando con calmantes y paracetamol; no tuvo focalidad ni pérdida de conocimiento.

Cuadro clínico de dolor: -Refiere cervicalgia irradiada a región occipital, fluctuante, sobre todo en los 15 días previos. No clínica neurológica asociada. No sonofobia ni fotofobia. No irradiación a miembros superiores. Empeoramiento claro con la bipedestación y le costaba permanecer sentado. - A la exploración general y neurológica normal - RMN: "Hipotensión intracraneal con manifestaciones intracraneales y raquídeas en el contexto de una lesión traumática de la unión craneocervical con probable fuga de LCR a nivel de la cara lateral izquierda del saco tecal respecto C1-C2" - Se descartó tratamiento quirúrgico - Se realizó parche hemático cervical en quirófano bajo condiciones asépticas a nivel C7-T1 guiado por escopia. Se depositaron 10 ml se sangre autóloga. - A las 24 h el paciente comenzó a adoptar posición de sedestación y bipedestación de manera asintomática y fue dado de alta del hospital a los 3 días de haberle realizado la técnica sin sintomatología.

Conclusiones: El parche hemático es una técnica efectiva y descrita para el tratamiento de la fuga de LCR. En concreto hay muy pocas descripciones de parches realizados a nivel cervical, seguramente debido a los posibles riesgos derivados de la técnica y a que en raras ocasiones la fuga se encuentra a nivel tan alto.

ID-227 INFILTRACIÓN DE SUERO AUTÓLOGO RICO EN CITOQUINAS EN EL GANGLIO DE GASSER PARA ALGIA FACIAL ATÍPICA

GASSERIAN GANGLION INFILTRATION WITH AUTOLOGOUS CYTOKINE-RICH SERUM FOR ATYPICAL FACIAL PAIN

Ángela Victoria Bautista Cañas¹, Miguel Divasson Carribero¹, Israel Cuenca García¹, Julio Martín Rodríguez¹, José María Lorenzo Alfageme¹, Enrique Ortega Ladrón de Cegama¹, Diego Palenzuela Blasco²

¹Hospital Universitario Río Hortega. ²Hospital Clínico Universitario de Valladolid

Introducción: El cuadro de algia facial atípica es una condición crónica y persistente de dolor facial que no se ajusta a los patrones típicos de otras neuralgias faciales. Se caracteriza por sensaciones de dolor difuso y a menudo difíciles de localizar, que incluyen sensaciones de quemazón, pinchazos o descargas eléctricas. Debido a la naturaleza atípica de este tipo de dolor facial, el diagnóstico puede ser complicado y requiere la exclusión de otras condiciones que podrían causar síntomas similares. El tratamiento debe ser multidisciplinar.

Objetivos: Medir el grado de mejoría del dolor tras la infiltración de SARC en ganglio de Gasser de pacientes con algia facial atípica refractaria a tratamiento farmacológico e intervencionista previo en base a la clínica, la escala EVA y el número de episodios.

Material y método: Estudio basado en una serie de casos de carácter analítico de tipo prospectivo, con una cohorte de cinco pacientes diagnosticados de dolor facial atípico no respondedores a escalones terapéuticos previos, farmacológico e intervencionista (infiltraciones, radiofrecuencia e incluso neuroestimulador en uno de los casos), que ha sido tratados mediante infiltración de SARC en el ganglio de Gasser. Se recogieron diversas variables clínicas (síntomas y exploración física), incidiendo en el número de episodios, y la escala EVA, tanto previamente al tratamiento como en las consultas de seguimiento a los quince días y sucesivas.

Resultados: Cuatro de ellos refiere mejoría de la sintomatología a los quince días del procedimiento (disminución del número de episodios, con la ingesta y mejoría de la calidad del sueño), bajando de dos a tres puntos en la escala EVA; por otro lado, una de los pacientes presenta empeoramiento de la clínica. Destacar que los pacientes siguen describiendo dolor miofascial en territorio facial y por ahora, no ha sido posible la bajada de dosis de fármacos.

Conclusiones: El suero autólogo rico en citoquinas (SARC) posee una concentración balanceada de citoquinas provenientes del plasma, los glóbulos blancos (citoquinas antiinflamatorias, como la IL-10 y IL-4, que participan en el equilibrio entre los macrófagos M1 y M2) y las plaquetas (factores de crecimiento como PDGF, VEGF, TGF- β , EGF, FGF y HGF). Su eficacia recae en la capacidad que poseen de estimular diferentes vías de regeneración endógena de manera sinérgica. Los resultados en enfermedades articulares son esperanzadores; sin embargo, todavía nos encontramos con escasa evidencia sobre su uso en otro tipo de neuralgias. Se abre la oportunidad de realizar ensayos clínicos aleatorizados para evaluar de manera concluyente la eficacia del SARC.

Bibliografía:

1. Aghamohammadi D, Sharifi S, Shakouri SK, Eslampour Y, Dolatkah N. Autologous conditioned serum (Orthokine) injection for treatment of classical trigeminal neuralgia: results of a single-center case series. *J Med Case Rep.* 2022;16(1):183. DOI: 10.1186/s13256-022-03393-9.
2. Woodell-May J, Matuska A, Oyster M, Welch Z, O'Shaughnessey K, Hoepfner J. Autologous protein solution inhibits MMP-13 production by IL-1 β and TNF α -stimulated human articular chondrocytes. *J Orthop Res.* 2011;29(9):1320-26. <https://doi.org/10.1002/jor.21384>.
3. Becker C, et al. Efficacy of epidural perineural injections with autologous conditioned serum for lumbar radicular compression: an investigator- initiated, prospective, double-blind, reference-controlled study. *Spine (Phila Pa 1976).* 2007;32(17):1803-8.