

Rev Soc Esp Dolor
2023; 30(Supl. 1): 3-169

9 EFICACIA Y SEGURIDAD DE LOS CATÉTERES DIRIGIBLES FRENTE A LOS NO DIRIGIBLES EN LA LISIS DE ADHERENCIAS EPIDURALES EN EL SÍNDROME DE CIRUGÍA FALLIDA DE ESPALDA

G. Illodo Miramontes, M. Mayo Moldes,
J. Amate Pena, A. Rial Veloso, S. Sierra Cardalda,
C. García Lorenzo, C. Llamas Pernas

Complejo Universitario de Vigo. Pontevedra

Palabras clave: Síndrome de cirugía fallida de espalda (FBSS), epidurolysis, adhesiolisis epidural percutánea (PEA), dolor lumbar persistente postcirugía (PSPS).

Introducción: Cuando los procedimientos intervencionistas convencionales fallan en el síndrome de cirugía fallida de espalda (FBSS), se ha recomendado la adhesiolisis epidural percutánea (PEA) en el manejo del dolor lumbar persistente postcirugía (PSPS).

Aunque la base terapéutica de la PEA es la administración dirigida de medicamentos en el espacio epidural se ha visto que el componente el biomecánico también puede influir en el resultado analgésico.

Se supone que cuanto mayor sea el diámetro de los catéteres mayor será la eficacia de la epidurolysis y mayor será la mejoría clínica por permitir realizar una adhesiolisis mecánica más eficaz además de permitir una mayor accesibilidad a la diana terapéutica.

Objetivos: Valorar la eficacia y seguridad de los catéteres dirigibles frente a los no dirigibles en la PEA en el PSPS.

Material y método: Estudio observacional prospectivo simple ciego en el que se compara la PEA con catéter no dirigible de 1,1 mm de diámetro frente a catéter dirigible de 2,1 mm de diámetro.

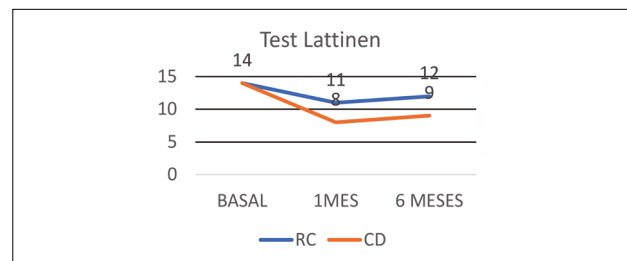
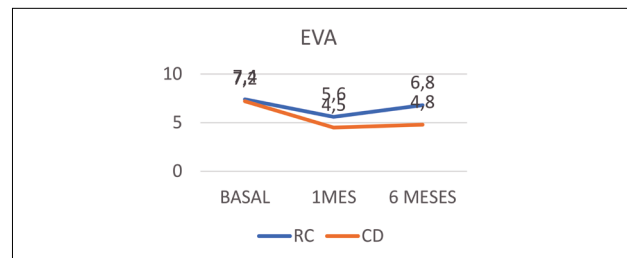
Se incluyeron 30 pacientes con FBSS que no respondieron a procedimientos intervencionistas convencionales que incluían epidurales caudales, epidurales transforaminales y radiofrecuencia del ganglio de la raíz dorsal de las raíces lumbares afectas.

En el grupo de catéter no dirigible se incluyeron 15 pacientes a los que se le realizó epidurolysis con suero fisiológico. Tras epidurolysis se realizó radiofrecuencia pulsada intracanal de los ganglios de las raíces dorsales afectadas. En el grupo de catéter dirigible se incluyeron 15 pacientes en los que se realizó el mismo procedimiento.

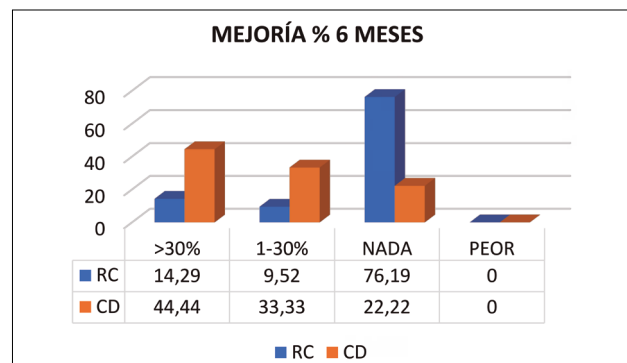
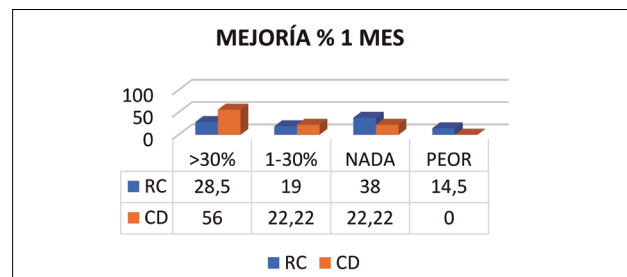
Se evaluó EVA, test Lattinen y satisfacción global del paciente al mes y a los 6 meses.

Se recogieron las complicaciones derivadas del procedimiento.



Resultados: Hubo diferencia significativa entre los 2 grupos en el EVA, test de Lattinen al mes y los 6 meses a favor del grupo dirigible.



La proporción de respondedores (mejoría >30 %) fue mayor en el grupo dirigible frente al no dirigible al mes (56 %/28,5 %) y a los 6 meses (44,4 %/14,29 %).



Se registraron 4 eventos adversos graves todos ellos transitorios: 1 desgarró de duramadre, 2 incontinen-
cias urinarias y 1 coccigodinia.



La satisfacción global fue superior en el grupo de catéter dirigit frente al no dirigit.

Conclusiones: La PEA utilizando el catéter dirigit proporciona una reducción significativa del dolor y una mejora funcional mayor en comparación con el catéter no dirigit en pacientes con FBSS.

No se han producido complicaciones graves derivadas de la técnica en ninguno de los 2 grupos a largo plazo. Solo se presentó un caso de incontinencia urinaria por daño neurológico transitorio que desapareció a los 2 meses del procedimiento.

Bibliografía:

1. Birkenmaier C, Baumert S, Schroeder C, Jansson V, Wegener B. A biomechanical evaluation of the epidural neurolysis procedure. *Pain Physician*. 2012;15(1):E89-97.
2. Brito-García N, García-Pérez L, Kovacs FM, Del Pino-Sedeño T, Pérez-Ramos J, Imaz-Iglesia I, et al. Efficacy, Effectiveness, Safety, and Cost-effectiveness of Epidural Adhesiolysis for Treating Failed Back Surgery Syndrome. A Systematic Review. *Pain Med*. 2019;20(4):692-706. DOI: 10.1093/pm/pny233.

14 EFECTO DE LA ESTIMULACIÓN ELÉCTRICA TRANSCUTÁNEA CON CORRIENTES DE ALTA FRECUENCIA SIN MODULAR SOBRE EL UMBRAL DE DOLOR A LA PRESIÓN EN VOLUNTARIOS SANOS: ENSAYO CLÍNICO ALEATORIZADO CRUZADO CON DOBLE CIEGO

J. J. Fernández Pérez, D. Serrano Muñoz,
D. Martín-Caro Álvarez, J. Gómez Soriano,
J. Avendaño Coy

Facultad de Fisioterapia y Enfermería. Toledo

Palabras clave: Estimulación eléctrica transcutánea, alta frecuencia, dolor, bloqueo nervioso, nervio periférico.

Introducción: Se ha evidenciado que las corrientes alternas de alta frecuencia (CAAF) sin modular, con frecuencias superiores a 1 kHz, producen un bloqueo nervioso parcial y rápidamente reversible sin causar daño sobre el nervio (1).

Estudios previos en humanos han reportado que una aplicación de 20 kHz sobre el nervio mediano provocó una reducción de la fuerza máxima isométrica de agarre, sugiriendo un bloqueo parcial de fibras A α (2). Del mismo modo, la aplicación percutánea sobre el nervio mediano con 30 kHz (3) evidenció un aumento significativo del umbral de dolor a la presión (UDP) con respecto a la intervención simulada. Sin embargo, no se han realizado estudios con frecuencias superiores a 30 kHz en humanos.

Objetivo: Comparar el efecto en el UDP de la aplicación transcutánea de una corriente de 40 kHz con una intervención simulada en voluntarios sanos.

Material y métodos: Se realizó un ensayo clínico cruzado aleatorizado, con doble ciego en 18 voluntarios sanos. Se aplicó una CAAF transcutánea de 40 kHz durante 20 minutos (electrodos de 3x3 cm²) en el nervio mediano del brazo no dominante y se comparó con una estimulación simulada en la misma localización.

La estimulación en la intervención con 40 kHz se realizó colocando dos electrodos sobre el tercio distal de la cara anterior del antebrazo, sobre el recorrido del nervio mediano. Se subió la intensidad hasta el umbral excitomotor y, posteriormente, se redujo justo por debajo de este.

La intervención simulada se realizó con la misma colocación de electrodos, con una frecuencia de 10 kHz. Se subió la intensidad hasta el umbral excitomotor y, posteriormente, se realizó una rampa descendente de 30 segundos hasta llegar a 0,6 mA, permaneciendo así el resto de la intervención. El evaluador y el sujeto estuvieron cegados respecto a la intervención aplicada.

La variable resultado fue el UDP, realizándose una valoración sobre la cara anterior en el punto medio de la articulación trapeciometacarpiana basal e inmediatamente después de la intervención. Se registraron tres mediciones y se tomó la media como valor del UDP.

Para evitar la diferencia entre sexos, los datos del UDP fueron normalizados con respecto a los valores basales (T0). Para el análisis estadístico, se utilizó una prueba T-student de muestras pareadas para evaluar tanto el efecto intragrupo (inmediatamente después (T1) respecto T0), como para el efecto intergrupo (40 kHz *versus* intervención simulada). Los datos se representaron como media y error estándar (EE). Se tomó como un valor estadísticamente significativo un valor de $p < 0,05$.

Resultados: Completaron el estudio un total de 18 participantes (67 % mujeres). En el 83 % de los sujetos su brazo no dominante fue el izquierdo. La media de edad fue de 20,6 años (EE 0,4) y la media del índice de masa corporal de 22,7 kg/m² (EE 0,6).

El incremento del UDP en T1 *versus* T0 fue de 34,2 % (EE 6,8; $p < 0,01$) para la intervención de 40 kHz y de 6,2 % (EE 4,4; $p > 0,05$) para la intervención simulada.

Cuando se comparó el efecto de la corriente a nivel intergrupo, la intervención de 40 kHz aumentó el UDP en un 28,0 % [EE 5,4; $p < 0,01$] *versus* la intervención simulada.

Discusión: Los resultados de este estudio muestran una diferencia de un 28 % en el UDP favorable a la intervención con 40 kHz *versus* la intervención simulada. Estos datos podrían indicar un bloqueo parcial de las fibras A δ . El cambio encontrado en el UDP superior al 7 %, este es considerado un incremento superior al cambio mínimamente detectable (4). Además, un cambio del 28 % es considerado clínicamente relevante según los criterios de Chesterton y cols. (5).

Estos resultados son similares a los reportados en un estudio preliminar de nuestro grupo de investigación, en el que se aplicó una CAAF a 30 kHz de forma percutánea sobre el nervio mediano de sujetos sanos (3). Los autores reportaron un cambio de 16,9 % en el UDP entre el grupo simulado y el grupo 30 kHz inmediatamente después de la intervención, pudiendo indicar un bloqueo de fibras A δ (3). Cabe destacar que el incremento encontrado con 40 kHz de forma transcutánea fue mayor al reportado con 30 kHz a nivel percutáneo.

Como limitaciones del estudio se destaca que, debido al reducido número de muestra, los resultados deben ser interpretados con cautela. Además, a esto se añade la ausencia de mediciones posteriores a T1 para analizar la duración del efecto y de pruebas específicas para comprobar si se produce bloqueo de otro tipo de fibras nerviosas.

Conclusiones: La aplicación transcutánea sobre el nervio mediano de una CAAF de 40 kHz produce un aumento del UDP, que pudiera deberse a un bloqueo parcial de la conducción de las de fibras A δ .

Futuros estudios con un mayor número de muestra son necesarios, con el objetivo de investigar el mecanismo de bloqueo de las CAAF con frecuencias superiores a 30 kHz y su aplicación en pacientes con dolor persistente.

Bibliografía:

1. Kilgore KL, Bhadra N. Reversible nerve conduction block using kilohertz frequency alternating current. *Neuromodulation*. 2014;17(3):242-54. DOI: 10.1111/ner.12100.
2. Serrano-Muñoz D, Avendaño-Coy J, Simón-Martínez C, Taylor J, Gómez-Soriano J. Effect of high-frequency alternating current transcutaneous stimulation over muscle strength: a controlled pilot study. *J Neuroeng Rehabil*. 2018;15(1):103. DOI: 10.1186/s12984-018-0443-2.
3. Invited Faculty Abstracts from the International Neuromodulation Society's 14th World Congress. *Neuromodulation*. 2019;22(7):e296-e584. DOI: 10.1111/ner.12958.
4. Pedersini P, Negrini S, Cantero-Tellez R, Bishop MD, Villafañe JH. Pressure algometry and palpation of the upper limb peripheral nervous system in subjects with hand osteoarthritis are repeatable and suggest central changes. *J Hand Ther*. 2020;33(1):103-11. DOI: 10.1016/j.jht.2018.06.003.
5. Chesterton LS, Barlas P, Foster NE, Baxter DG, Wright CC. Gender differences in pressure pain threshold in healthy humans. *Pain*. 2003;101(3):259-66. DOI: 10.1016/S0304-3959(02)00330-5.

Financiación: Proyecto PID2020-119752RA-I00 financiado por MCIN/ AEI /10.13039/501100011033.

20 INTENTO AUTOLÍTICO POR PRÓTESIS DE RODILLA DOLOROSA: A PROPÓSITO DE UN CASO

E. San Juan Rodríguez, P. Díaz Campanero, E. García-Pelayo Navarrete, J. Herrera Sánchez, A. Matilla Álvarez, E. Ortigosa Solórzano

Hospital Universitario de Getafe. Madrid

Palabras clave: Dolor crónico, riesgo de suicidio, prótesis de rodilla dolorosa.

Introducción: La artroplastia total de rodilla constituye un procedimiento electivo cuyo objetivo primario es el alivio del dolor. Sin embargo, hasta un 20 % de los pacientes intervenidos experimentan dolor persistente tras la colocación de la prótesis. Existen diversos factores de riesgo implicados, como la intensidad del dolor preoperatorio, la presencia de dolor crónico en otras localizaciones, el deterioro de la salud mental o el catastrofismo.

El dolor crónico tras la artroplastia total de rodilla conlleva un amplio impacto biopsicosocial. Desde el punto de vista biológico da lugar a limitación funcional, deterioro del estado de salud, empleo prolongado de fármacos opioides y trastornos del sueño. Psicológicamente supone unos mayores índices de depresión y ansiedad. En la esfera social se traduce en aislamiento, incapacidad e interferencia con las relaciones interpersonales. Todo ello, al igual que sucede en otros síndromes dolorosos, ha demostrado contribuir de manera sustancial a la concurrencia y aparición de ideación o comportamientos de carácter suicida.

Descripción del caso: Varón de 60 años con antecedente de prótesis total de rodilla. Como complicación quirúrgica sufrió axonotmesis incompleta del nervio ciático a nivel del tercio medio del muslo. Presenta persistencia de dolor de tipo mixto refractario a tratamiento farmacológico, de localización imprecisa en toda la región periarticular. En este contexto, requiere ingreso hospitalario tras un intento autolítico mediante la ingesta de 50 comprimidos de tapentadol 200 mg.

El paciente relaciona claramente la tentativa con la persistencia de dolor continuo en la rodilla (EVA >7). Con anterioridad fue evaluado por ánimo depresivo en relación con el dolor y con un proceso de duelo no resuelto tras la pérdida de un familiar. Valorada su situación, se cita al paciente para la realización de radiofrecuencia pulsada y bloqueo analgésico del nervio ciático a nivel glúteo y del nervio femoral a nivel inguinal. Ambos procedimientos se realizan bajo visión ecográfica, aplicando parámetros estandarizados de radiofrecuencia pulsada: 45 V durante 4 minutos. Se administran 4 ml de ropivacaína 0,2 % y 6 mg de betametasona en cada una de las localizaciones. Se reevalúa al paciente al cabo de 3 semanas. La mejoría subjetiva registrada mediante la escala EVA supera el 80 %. El paciente se encuentra optimista en cuanto sus expectativas vitales, y se programa para posterior seguimiento multidisciplinar, con especial atención sobre la evolución del dolor y de su estado de ánimo.

Discusión: El suicidio constituye una de las principales causas de muerte en todo el mundo, y los pacientes

con dolor crónico tienen un riesgo dos o tres veces mayor de presentar ideación o comportamientos de carácter suicida. La propia Organización Mundial de la Salud (OMS), reconociendo el dolor crónico como factor de riesgo clave, recomienda evaluar de manera rutinaria y exhaustiva las conductas de carácter autolítico en estos individuos.

Entre los pacientes con dolor crónico, cabe destacar ciertos factores de riesgo de manera específica: el tratamiento crónico con opioides, la incapacidad, la concurrencia de múltiples síndromes dolorosos, la frecuencia del dolor, las alteraciones en el patrón del sueño y factores psicosociales como el catastrofismo, las conductas erróneas de afrontamiento, la desesperanza, la auto-percepción de carga o la pertenencia social frustrada.

En cuanto al tratamiento aplicado en este caso, cabe recordar que la cara anterior de la articulación de la rodilla está inervada por el nervio safeno interno (derivado del nervio femoral) mientras que la cara postero-lateral está inervada por los nervios geniculados laterales (ramas del nervio peroneo común) y la cara postero-medial por los nervios geniculados mediales (ramas del nervio tibial posterior). El nervio peroneo común y el nervio tibial posterior constituyen las ramificaciones distales del nervio ciático.

Una de las técnicas con mayor nivel de evidencia para el tratamiento de la prótesis de rodilla dolorosa es el bloqueo y la radiofrecuencia pulsada del nervio femoral, dado que en dicha patología existe una elevada prevalencia de dolor neuropático y de dolor mantenido por mecanismos simpáticos a través de esta estructura. En el caso descrito se optó por la realización de un abordaje lo más agresivo y completo posible, tratando de abarcar la totalidad de la inervación sensitiva de la articulación de la rodilla afectada mediante una doble punción: del nervio ciático (a nivel glúteo) y del femoral (a nivel inguinal). El resultado a medio plazo fue ampliamente satisfactorio.

Conclusiones: El adecuado tratamiento del dolor crónico tras la artroplastia total de rodilla redundará en un menor estrés biopsicosocial, con mejoría en la calidad de vida, en la funcionalidad, en la participación social y en el bienestar mental. Los diversos profesionales dedicados al tratamiento del paciente con dolor crónico deberían ser conscientes de la profunda interrelación entre esta patología y el riesgo de emprender conductas autolíticas. Incorporar un componente para la prevención del suicidio en las Unidades de Dolor Crónico podría contribuir a que los individuos en riesgo reciban la atención psicoterapéutica indicada.

Bibliografía:

1. Avellanal M, Diaz-Regañón G, Orts A, Gonzalez-Montero L. Síndrome de prótesis de rodilla dolorosa idiopática: algoritmo de manejo diagnóstico y terapéutico desde una unidad del dolor. *Rev Argent Anestesiol*. 2016;74(1):19-23. DOI: 10.1016/j.raa.2016.05.001
2. Lewis GN, Rice DA, McNair PJ, Kluger M. Predictors of persistent pain after total knee arthroplasty: a systematic review and meta-analysis. *Br J Anaesth*. 2015;114(4):551-61. DOI: 10.1093/bja/aeu441.
3. Martínez MC, Ortigosa E. Bloqueos nerviosos de la extremidad inferior. Capítulo 34. En: *Ecografía en el Tratamiento del Dolor Crónico*. 1.ª ed. Madrid: AELOR editores; 2017.
4. Racine M. Chronic pain and suicide risk: A comprehensive review. *Prog Neuropsychopharmacol Biol Psychiatry*. 2018;87(Pt B):269-280. DOI: 10.1016/j.pnpbp.2017.08.020.
5. Domingo T, Ortigosa E. Punción Articular Ecoguiada de Rodilla. Capítulo 37. EN: *Ecografía en el Tratamiento del Dolor Crónico*. 1.ª ed. Madrid: AELOR editores; 2017.
6. Wylde V, Beswick A, Bruce J, Blom A, Howells N, Gooberman-Hill R. Chronic pain after total knee arthroplasty. *EFORT Open Rev*. 2018;3(8):461-70. DOI: 10.1302/2058-5241.3.180004.

Agradecimientos: Los autores expresan su agradecimiento a todo el equipo médico y personal de enfermería de la Unidad de Dolor Crónico del Hospital Universitario de Getafe, así como, en extensión, a todos los miembros del Servicio de Anestesia y Reanimación de dicho centro.

21 DIFERENCIAS DESDE EL PUNTO DE VISTA CLÍNICO EN EL NIVEL DE RECOMENDACIÓN DE LAS GUÍAS CLÍNICAS INTERNACIONALES PARA EL TRATAMIENTO DE DOLOR NEUROPÁTICO EN ADULTOS

B. García Parra, A. Montes Gallego, T. Carnaval, I. Thion Soriano, A. A. Serrano Afonso

Hospital Universitari de Bellvitge. Barcelona

Palabras clave: Dolor neuropático, tratamiento, guías clínicas.

Introducción: El dolor neuropático (DN) se produce como consecuencia directa de una lesión o enfermedad que afecta al sistema somatosensorial, e implica múltiples etiologías posibles. La prevalencia en la población general se estima entre 7-10 %. Las guías clínicas de tratamiento de DN son la referencia a seguir para el tratamiento.

Objetivos: Revisar el consenso en cuanto a nivel de recomendación de fármacos para el tratamiento de DN en adultos según las diferentes guías clínicas publicadas hasta la fecha.

Material y método: Revisión de cinco guías clínicas internacionales para el tratamiento farmacológico del DN: *European Federation of the Neurological Societies* (2010), *Sociedad de Dolor Canadiense* (2014), *NeuPSIG* (2015), *Sociedad de Dolor Japonesa* (2019) y *Sociedad de Dolor Francesa* (2020). Una vez identificados los fármacos y clasificados en líneas de recomendación de cada guía; se definieron tres grupos farmacológicos según consenso como fuerte (consenso en todas las guías), débil (3 o 4 coinciden) y sin consenso (menos de 3 contemplan el fármaco recomendado en la misma línea de recomendación). Se consideraron las siguientes indicaciones específicas de DN: dolor central (DC), esclerosis múltiple (EM), neuralgia del trigémino (NT), neuralgia postherpética (NPH) y diabetes mellitus (DND).

Resultados: Consenso fuerte: gabapentina, duloxetina y antidepresivos tricíclicos como agentes de primera línea. También incluimos venlafaxina teniendo en cuenta

que la Sociedad de Dolor Japonesa no la valoraba por no estar aprobada en 2019.

Consenso débil: pregabalina, carbamazepina (NT) en primera línea y tramadol en segunda línea.

Sin consenso: oxcarbazepina (NT), parche de capsaicina, parche de lidocaína (NPH), lamotrigina (DC), cannabinoides (EM), toxina botulínica y opioides (DC, DND y NPH), baclofeno (NT). En Japón para NT, la oxcarbazepina no estaba comercializada ni aprobada, ni el baclofeno estaba cubierto por los seguros sanitarios en 2019.

Conclusiones: Los fármacos de primer nivel de recomendación están en el grupo de consenso fuerte. La retirada del tratamiento, por efecto adverso o escasa respuesta analgésica, hace que sea necesario en muchas ocasiones pasar a otro nivel en el que puede existir discrepancias entre guías, lo que limita la estrategia a seguir desde el punto de vista médico. Esto puede llevar a diferencias importantes en la práctica clínica entre profesionales o lugares de trabajo.

Bibliografía:

1. Attal N, Cruccu G, Baron R, Haanpää M, Hansson P, Jensen TS, et al. EFNS guidelines on the pharmacological treatment of neuropathic pain: 2010 revision. *Eur J Neurol*. 2010;17(9):1113-e88. DOI: 10.1111/j.1468-1331.2010.02999.x.
2. Moulin D, Boulanger A, Clark AJ, Clarke H, Dao T, Finley GA, et al. Pharmacological management of chronic neuropathic pain: revised consensus statement from the Canadian Pain Society. *Pain Res Manag*. 2014;19(6):328-35. DOI: 10.1155/2014/754693.
3. Finnerup NB, Attal N, Haroutounian S, McNicol E, Baron R, Dworkin RH, et al. Pharmacotherapy for neuropathic pain in adults: a systematic review and meta-analysis. *Lancet Neurol*. 2015;14(2):162-73. DOI: 10.1016/S1474-4422(14)70251-0.
4. Cruccu G, Truini A. A review of Neuropathic Pain: From Guidelines to Clinical Practice. *Pain Ther*. 2017;6(Suppl 1):35-42. DOI: 10.1007/s40122-017-0087-0.
5. Fukui et al., (2019) Japan Society of Pain Clinicians.
6. Moisset X, Bouhassira D, Avez Couturier J, Alchaar H, Conradi S, Delmotte MH, et al. Pharmacological and non-pharmacological treatments for neuropathic pain: Systematic review and French recommendations. *Rev Neurol (Paris)*. 2020;176(5):325-52. DOI: 10.1016/j.neurol.2020.01.361.

Agradecimientos: A todas las personas implicadas en el tratamiento del dolor neuropático.

24 ¿CUÁNTAS CEFALEAS MÁS SE NECESITAN PARA EL CAMBIO? TRES CASOS DE BLOQUEO INTRANASAL PARA CPPD OBSTÉTRICAS

R. Alcañiz Sobrino, L. E. Panadero del Olmo, C. Nieto Iglesias, M. R. Montoro Antón

Fundación Hospital Alcorcón, Madrid

Introducción: La cefalea postpunción dural (CPPD) es la complicación más frecuente derivada de la anal-

gesia epidural del parto, y ocurre tras una punción dural accidental al realizar la técnica. Se estima que la incidencia actual de CPPD es del 1-4 %.

La pérdida de líquido cefalorraquídeo produce vasodilatación cerebral para mantener el volumen intracraneal y ocasiona tracción de estructuras intracraneales. La sintomatología consiste en cefalea frontal u occipital que empeora con la sedestación y mejora con el decúbito, pudiendo acompañarse de náuseas o vómitos. Es típico que aparezca a las 48 horas tras una punción dural.

El tratamiento gold estándar se basa en la realización de un parche hemático, el cual conlleva riesgos como disfunción neurológica e infección. El bloqueo intranasal del ganglio esfenopalatino se ha documentado como una opción efectiva y con complicaciones mínimas (epistaxis) en el tratamiento de la cefalea postpunción dural. Esto es de especial interés en pacientes obstétricas.

Estructura del caso: Presentamos tres casos clínicos de puérperas de 23, 28 años y 33 años sin antecedentes de interés, que sufrieron una CPPD tras analgesia epidural del parto. Fueron remitidas a la Unidad del Dolor para tratamiento de dicha cefalea tras haberse empleado medidas conservadoras (reposo e hidratación) y farmacológicas (AINE, cafeína e hidrocodiona intravenosos).

En los tres casos se realizó una infiltración intranasal bilateral en sedestación. Usamos una mezcla que contenía 9 ml de levobupivacaína 0,25 % y 1 ml de dexametasona (8 mg). De la misma, se administraron 0,3 ml por narina.

En los tres casos, el procedimiento fue exitoso, sin existencia de complicaciones o necesidad de infiltraciones adicionales. El alivio se percibió pasada una hora de la infiltración, y a las 24h el EVA pasó de 9 a 2.

Conclusiones: La cefalea postpunción dural es causa de una importante morbilidad, limita las interacciones madre e hijo y aumenta la estancia hospitalaria. El bloqueo intranasal del ganglio esfenopalatino supone una opción segura y menos invasiva. Por ello puede ser considerado como una alternativa al parche hemático en casos de cefalea refractaria al tratamiento convencional.

Bibliografía:

1. Kent S, Mehaffey G. Transnasal sphenopalatine ganglion block for the treatment of postdural puncture headache in obstetric patients. *J Clin Anesth*. 2016;34:194-6. DOI: 10.1016/j.jclinane.2016.04.009.
2. Sachs A, Smiley R. Post-dural puncture headache: the worst common complication in obstetric anesthesia. *Semin Perinatol*. 2014;38(6):386-94. DOI: 10.1053/j.semperi.2014.07.007.
3. Cohen S, Levin D, Mellender S, Zhao R, Patel P, Grubb W, et al. Topical Sphenopalatine Ganglion Block Compared With Epidural Blood Patch for Postdural Puncture Headache Management in Postpartum Patients: A Retrospective Review. *Reg Anesth Pain Med*. 2018;43(8):880-4. DOI: 10.1097/AAP.0000000000000840.
4. De Andrés J, Díaz L, Cid J, Gómez Caro L. Bloqueo y radiofrecuencia del ganglio esfenopalatino para el tratamiento de algias faciales. *Rev Soc Esp Dolor*. 2011;18(5):303-10.

28 EXPERIENCIA CON LA ESTIMULACIÓN NERVIOSA PERIFÉRICA EN UN HOSPITAL DE TERCER NIVEL

D. Pérez Ajami, R. Izquierdo Aguirre, M. A. Canos Verdecho, R. Robledo Algarra, L. A. García León
Hospital Universitari i Politècnic La Fe. Valencia

Introducción: La estimulación nerviosa periférica (ENP) es una técnica utilizada para el dolor de carácter neuropático, periférico y bien localizado. Se basa en la estimulación eléctrica mediante parestesias unidireccionales de un nervio específico que inerva la zona dolorosa, mediante las cuales se producen cambios en su estructura funcional y su neuromodulación. El electrodo y su generador se implanta próximo al nervio diana con cirugía percutánea mínimamente invasiva con anestesia local y sedación sin requerir ingreso hospitalario. Una vez colocado, existen diferentes modalidades de estimulación del dispositivo mediante control remoto por parte del paciente tras comprender el manejo del aparato.

Estructura del caso: Este trabajo trata de analizar la eficacia de los casos de ENP implantados en nuestra Unidad del Dolor. Se indica la ENP tipo *Stim Router*® a cuatro pacientes diagnosticados de dolor neuropático (puntuación en la escala DN4 ≥ 3) bien localizado no respondedor a terapias farmacológicas orales (gabapentinoides y antidepresivos) ni tópicas (parche de lidocaína o capsaicina) entre enero de 2020 y junio de 2022, a los que se les realiza previamente a la intervención una encuesta con la escala EVA (Escala Visual Analógica del dolor), SF-12 (calidad de vida) y MOS (calidad del sueño).

Pasados doce meses de la intervención se les repite la misma encuesta junto con la escala PGH y CGH (impresión de la mejoría del paciente y del facultativo respectivamente con la ENP), obteniendo los siguientes valores:

Discusión: En primer lugar, se debe subrayar el escaso número de pacientes para poder afirmar ninguna hipótesis o realizar un análisis estadístico. Sin embargo, aceptando la *n* limitada, se puede observar de visu la importante mejoría que obtienen los pacientes en la escala de calidad de vida (SF-12) llegando a reducir hasta el 50 % la puntuación en la misma en los pacientes 1 y 4 y objetivando un alivio más que notorio en la consulta. Debido a las características de la técnica y su funcionamiento tanto a corto plazo por las sensaciones que provoca como a largo plazo, se deben escoger

de manera adecuada a los pacientes; preferiblemente tras ser consultados y aprobados por una psicóloga o psiquiatra especialista en el ámbito del tratamiento del dolor. Los cuatro pacientes tuvieron una consulta con la psicóloga de la unidad donde se les entregan además los cuestionarios. Tras la cirugía, se cita con el técnico de la marca comercial quien prueba con los pacientes los diferentes modos de estimulación del que dispone el generador, averiguando cuál es el más efectivo para cada uno.

La mejoría del dolor es prácticamente inmediata con escasa latencia tras la implantación, y la batería del generador dura varios años en función de su uso. Por otro lado, dos de los pacientes sufrieron complicaciones durante su seguimiento asociadas al procedimiento. Una de las complicaciones fue la rotura del electrodo y la otra fue la migración de éste, requiriendo en ambos casos de nueva cirugía y recambio del electrodo con una resolución del 100 %. Curiosamente, las dos ocurrieron en las neuralgias del mediano lo que implica que se debe realizar una técnica quirúrgica más minuciosa para prevenirlas.

Conclusiones: Mediante el seguimiento de esta pequeña cohorte se puede objetivar la notable mejoría que proporciona la ENP en estos pacientes. Esta mejoría tiene especial relevancia en la puntuación SF-12 la cual relaciona el alivio del dolor con la mejora en su calidad de vida lo que debería ser el principal objetivo en los tratamientos del dolor. Además, se puede objetivar el vínculo tan relevante que existe entre el dolor y los problemas del sueño, observando como el alivio del dolor incrementa la calidad del sueño.

En definitiva, se trata de otra herramienta más a contemplar en casos de dolor neuropático refractario circunscrito y se necesitaría de un número mayor de pacientes para indagar de manera más exhaustiva en sus beneficios y sus complicaciones.

Bibliografía:

1. Abejón D, Pérez-Cajaraville J. Peripheral nerve stimulation: definition. *Prog Neurol Surg.* 2011;24:203-209. DOI: 10.1159/000323052.
2. Law JD, Swett J, Kirsch WM. Retrospective analysis of 22 patients with chronic pain treated by peripheral nerve stimulation. *J Neurosurg.* 1980;52(4):482-5. DOI: 10.3171/jns.1980.52.4.0482.
3. Mobbs RJ, Nair S, Blum P. Peripheral nerve stimulation for the treatment of chronic pain. *J Clin Neurosci.* 2007;14(3):216-21. DOI: 10.1016/j.jocn.2005.11.007

PACIENTE-MOTIVO	LUGAR	EVA-PRE	EVA-POST	SF-12-PRE	SF-12-POST	MOS-PRE	MOS-POST	PGH	CGH
1. Neuralgia	Mediano	8	4	30	15	43	29	1	1
2. Neuralgia de Arnold	Occipital	7	5	41	30	34	26	3	2
3. Neuralgia	Mediano	8	4	27	16	45	30	1	1
4. Neuralgia de Arnold	Occipital	8	3	34	17	41	27	1	1

Agradecimientos: No existe financiación pública ni privada en este estudio. Agradecimiento a la Unidad del Dolor del H.U.i.P. La Fe de Valencia.

33 IMPORTANCIA DEL TRATAMIENTO MULTIDISCIPLINAR EN PACIENTE CON ALUCINOSIS AUDITIVA SECUNDARIA A TRATAMIENTO CON ZICONOTIDE INTRATECAL

P. Rodríguez Cañal, S. Pico Brezmes, I. Cuenca García, M. Lorenzo Vargas, I. Arranz Chamorro, L. Leal Casado, E. Ortega Ladrón de Cegama
Hospital Universitario del Río Hortega. Valladolid

Introducción: El síndrome de dolor regional complejo (SDRC) es un dolor neuropático crónico que puede producirse tras una lesión ósea o de partes blandas (tipo I) o lesión nerviosa (tipo II), presentando una persistencia desproporcionada respecto de la lesión tisular primitiva por su intensidad y su duración. Puede acompañarse de gran variedad de alteraciones autonómicas, motoras y tróficas. El diagnóstico es clínico, basado en los criterios de Budapest y sin que existan otras causas o diagnósticos que puedan explicar los síntomas. El tratamiento consiste en una terapia multimodal que incluye fármacos, fisioterapia, bloqueos simpáticos, tratamientos psicológicos y neuromodulación. El síndrome de dolor regional complejo puede remitir o permanecer estable durante años; en algunos pacientes, progresa hasta extenderse a otras áreas del cuerpo.

Estructura del caso: Presentamos el caso de una mujer de 44 años derivada a la Unidad del Dolor por sospecha de SDRC en pierna izquierda. Presenta además diabetes insípida y ha sido intervenida quirúrgicamente por rotura de ligamento cruzado anterior de rodilla izquierda y apendicectomía. Refiere dolor intenso que interfiere con el sueño, sensación de quemazón a nivel posterior de la rodilla irradiado hacia el pie izquierdo. Presenta resonancia magnética lumbar, dorsal y cervical sin alteraciones significativas. A la llegada a nuestra unidad es tratada mediante técnicas regionales asociadas a tratamiento médico y psicológico sin conseguir una evolución favorable por lo que finalmente, tras varias intervenciones (simpatectomía lumbar, parche de guteniza, implante de estimulador de cordones posteriores) se propone la implantación de bomba de infusión continua intratecal (BIC). Se realizan diferentes pruebas con fármacos vía intratecal (morfina, fentanilo, hidromorfona, anestésicos locales, clonidina). La paciente desarrolla intolerancia a todos ellos, planteándose entonces el uso de ziconotide. Tras ser informada del procedimiento y posibles efectos adversos (somnolencia, mareos, alucinaciones y psicosis), la paciente acepta el tratamiento. Se consigue mejoría de su dolor permitiendo recuperación de su vida cotidiana. Meses después presenta un síndrome psicótico secundario con alucinosis auditiva verbal inducido por medicación intratecal que se consigue controlar con tratamiento antipsicótico (risperidona, quetiapina) y seguimiento psicológico, sin necesidad de retirar la BIC de ziconotide.

Discusión: El dolor se define según la International Association for the Study of Pain como una experiencia

sensorial y emocional desagradable, relacionada con daño histórico real o potencial, descrita en términos de tal lesión y siempre es subjetiva. El dolor crónico es aquel que persiste al curso natural de un daño agudo, concomitante a procesos o patologías duraderas intermitentes o repetitivas, expresadas en un término mayor de 3 semanas o meses. Actualmente se acepta que prácticamente en todos los pacientes con dolor, existen tanto factores orgánicos como psicológicos y socioculturales. Este reconocimiento resulta especialmente decisivo en la comprensión y manejo del dolor crónico, lo que hace fundamental la consideración de los aspectos psiquiátricos. La analgesia intratecal surge como una opción terapéutica para el alivio del dolor en pacientes en quienes han fallado otras formas de tratamiento, y en aquellos con altas dosis de terapia enteral o parenteral e inaceptables efectos colaterales. Existen diferentes fármacos utilizados vía intratecal, que se pueden combinar y rotar ante la aparición de algún tipo de efecto no deseado. En los últimos años 2 avances han repercutido en la lucha contra el dolor: 1) la obtención de opioides libres de conservadores que han permitido que puedan ser administrados por vía espinal y 2) el desarrollo de una serie de sistemas que han permitido la administración intraespinal de los opioides en tratamientos muy prolongados con mínimos efectos adversos. Las complicaciones que se pueden presentar se encuentran relacionadas al procedimiento, a los efectos secundarios de los fármacos y relacionadas con el equipo. La BIC es un dispositivo seguro y eficaz, que en pacientes bien seleccionados se puede utilizar por periodos prolongados, logrando un adecuado control del dolor, realizar actividades de la vida diaria y mejorar la calidad de vida en los pacientes. El éxito de un buen programa de diagnóstico y tratamiento de dolor crónico, tanto para pacientes ambulatorios como hospitalizados depende de la elaboración diagnóstica realizada en el trabajo de equipo, así como de la decisión terapéutica basada en un estudio completo e individualizado. La realización de esta tarea no puede lograrse en forma óptima, sin la participación de un equipo multidisciplinario.

Conclusión: Nos encontramos ante un caso de SDRC refractario a diferentes técnicas regionales y de neuromodulación, postulándose la BIC de Ziconotide como único tratamiento eficaz. Los efectos secundarios aparecidos comprometían la continuidad del tratamiento, pero gracias al manejo multidisciplinar del paciente desde la Unidad del Dolor, se ha conseguido el cese de las alucinaciones con tratamiento farmacológico sin necesidad de suspender el tratamiento con ziconotide.

Bibliografía:

- Schmidtco A, Lötsch J, Freynhagen R, Geisslinger G. Ziconotide for treatment of severe chronic pain. *Lancet*. 2010;375(9725):1569-77. DOI: 10.1016/S0140-6736(10)60354-6.
- Castillo B, Bautista J, Gálvez R, Ruiz-Ortiz S, Romero J, López-Tapia F. Dolor de miembro fantasma y bomba intratecal de ziconotide: una unión válida en casos tolerantes o refractarios. *Rev Soc Esp Dolor*. 2011;18(1):21-3.

Agradecimientos: A los miembros de la Unidad del Dolor por toda la colaboración prestada para la elaboración de este trabajo.

35 DOLOR CRÓNICO EN ARTRITIS REUMATOIDE DE LARGA EVOLUCIÓN

T. González Martínez, A. Hernández Ruiz, S. Batuecas Asensio, A. Alonso Cardaño, I. Solera Ruiz, F. Sánchez Díaz

Complejo Asistencial de León

Palabras clave: Artritis reumatoide, opioides, dolor crónico.

Introducción: Mujer de 68 años con artritis reumatoide de años de evolución, que presenta severas deformidades en diversas articulaciones, poliartralgias generalizadas y gran limitación funcional. Presenta afectación articular que ha precisado de múltiples intervenciones quirúrgicas y afectación extraarticular tanto crónica (a destacar: cardiopatía isquémica con implantación de dos stents coronarios, hipergammaglobulinemia policlonal y enfermedad intersticial pulmonar) como aguda (deterioro brusco de la función renal). La paciente se encontraba a tratamiento de larga evolución con Infiximab y AINE a demanda.

Debido al deterioro de la función renal se decide suspender el tratamiento con AINE, tras lo que la paciente recupera la función renal previa. Dicha suspensión condiciona una limitación del tratamiento debido al escaso alivio del dolor con otros analgésicos del primer escalón de la OMS.

Estructura del caso: A la exploración física la paciente presenta rigidez atlantoaxoidea debido a la intervención quirúrgica realizada para mejorar la sujeción cervical. Presenta así mismo importante cifosis dorsal. Múltiples articulaciones dolorosas entre las que destacan la columna lumbar, con irradiación a miembro inferior derecho hasta el tobillo, dolor a la palpación de ambos hombros, de las articulaciones esternoclaviculares, de la muñeca derecha y de ambas rodillas. Se observan deformidades en ambas manos con desviación cubital de los dedos. También presenta atrofia en ambos tobillos, con atrofia muscular en ambas piernas y con incapacidad para la extensión de miembros inferiores (la paciente se desplaza en silla de ruedas). Importante rigidez a la movilidad de todas las articulaciones exploradas.

El dolor es una de las principales características de la artritis reumatoide, el cual tiene su origen en múltiples mecanismos. A grandes rasgos, en estadios tempranos está relacionado principalmente con la inflamación y, a medida que progresa la enfermedad, se relaciona con el cambio estructural que se produce en la articulación. Uno de los principales objetivos a plantearse en el tratamiento de los pacientes con artritis reumatoide es minimizar el dolor y el deterioro funcional, y para ello es fundamental que el tratamiento se base en una correcta terapia analgésica y fisioterápica.

Dados los antecedentes expuestos que presenta nuestra paciente, el principal objetivo sería optimizar el tratamiento analgésico para conseguir minimizar el dolor sin que se produzca un deterioro de la función renal.

Para ello, se decidió avanzar al siguiente escalón de la OMS y comenzar la administración de opioides orales. Ante el riesgo de posible mal uso, antes de dicho

cambio se evaluó detalladamente el caso mediante una entrevista con la paciente en la que se constató que el tratamiento actual estaba siendo insuficiente, y en la que se valoró el riesgo individual de que la paciente realizara un mal uso de los opioides, según la National Opioid Use Guideline Group (NOUGG).

Dado que la paciente tenía riesgo bajo de abuso de opioides según dicha escala, se procedió a establecer un plan terapéutico con opioides orales. En dicho plan se definieron los objetivos a cumplir, las expectativas de la paciente con respecto a los resultados, y se informó tanto de los beneficios, como de los efectos secundarios y los riesgos. Se decidió comenzar el tratamiento opioide con parche transdérmico de Fentanilo a una dosis de 12 microgramos/h. Dicha dosis se eligió teniendo en cuenta que se trata de una dosis equivalente a la morfina 30 miligramos vía oral. Se comenzó con esta dosis ya que está considerada en el rango de dosis baja (1-30 miligramos).

Una vez pautado el tratamiento se acordó con la paciente una cita de seguimiento un mes después de comenzado el mismo, para realizar una evaluación continuada y valorar la eficacia del mismo. En esta cita se procedió a evaluar si el opioide y la dosis elegida habían sido adecuados, y si la paciente había presentado algún efecto secundario o alguna conducta de riesgo. Dado que la paciente se encontraba con buen control analgésico, sin efectos secundarios, y que tanto la adhesión al tratamiento como la satisfacción con el mismo eran buenas, se programó una siguiente cita, esta vez tres meses después.

Conclusiones: El dolor crónico es un problema de salud pública dada su elevada presencia en nuestra sociedad, y los opioides han demostrado ser un pilar fundamental en su tratamiento.

Tiene enorme importancia en este tipo de tratamientos que se realice una buena selección de los pacientes, una detallada evaluación de los riesgos, y una intensa labor de información, así como un seguimiento continuado del mismo.

Bibliografía:

1. Cush JJ. Rheumatoid Arthritis: Early Diagnosis and Treatment. *Med Clin North Am.* 2021;105(2):355-65. DOI: 10.1016/j.mcna.2020.10.006.
2. Guía de recomendaciones del grupo de trabajo de la SED para el manejo de opioides en el dolor crónico no oncológico 2022.

Agradecimientos: SARTD, Complejo Asistencial Universitario de León.

37 ESTIMULACIÓN DE LA MÉDULA ESPINAL DIFFERENTIAL TARGET MULTIPLEXED (DTM-SCS). RESULTADOS EN UNIDAD DEL DOLOR DE VALLADOLID

L. Leal Casado, I. Arranz Chamorro, S. Pico Brezmes, P. Rodríguez Cañal, J. M. Lorenzo Alfageme, E. Ortega Ladrón de Cegama

Hospital Universitario del Río Hortega. Valladolid

Palabras clave: Neuroestimulación, dolor neuropático, programación multiplexada de destino diferencial.

Introducción: Los avances en neuroestimulación medular han permitido el desarrollo del programa DTM que, a diferencia de la estimulación convencional, amplía su acción a las células gliales, claves en el desarrollo y mantenimiento del dolor. Esto se consigue optimizando los efectos de los pulsos eléctricos mediante la combinación de diferentes frecuencias de onda. Existen muy pocos estudios sobre esta terapia de estimulación, dado la novedad del mismo. A pesar de ello, hemos encontrado un estudio multicéntrico, prospectivo donde los resultados son esperanzadores.

En la Unidad del Dolor de Valladolid hemos realizado un seguimiento de los pacientes que tenemos incluidos en el sistema de estimulación DTM.

Objetivos: Evaluar la variación del dolor antes y después de la introducción de la programación DTM en los pacientes de nuestra Unidad. También, valorar si existe mejoría en otros aspectos de la calidad de vida de los pacientes y si han reducido el consumo de opioides.

Material y método: Estudio retrospectivo, observacional, en el que se incluyen 9 pacientes de la Unidad del Dolor de Valladolid mayores de 18 años, diagnóstico síndrome postlaminectomía, implantados con un sistema neuroestimulador DTM directamente; sin tener previamente un sistema convencional.

Previo consentimiento verbal de los pacientes, se han utilizado las escalas EVA y cuestionario Euroqol-5D para la evaluación de nuestros objetivos.

Resultados: De los 9 pacientes incluidos, 1 ha fallecido, otro no responde.

De los 7 pacientes restantes, a 3 de ellos se le ha retirado el dispositivo; 2 por ausencia de mejoría y por infección en otro.

Finalmente, los 4 pacientes restantes el 100 % de ellos han experimentado una mejoría en cuanto a movilidad y disminución del dolor valorado con la escala EVA. El 80 % ha mejorado en aspectos relacionados con cuidado personal, actividades de la vida diario, ámbito laboral y estado anímico valorado con escala EuroQol-5D. El 60 % ha disminuido el uso de opioides.

El 100 % refiere un aumento de comodidad tanto por tamaño del dispositivo como por recarga rápida. También, esta terapia presenta la ventaja de ser compatible con resonancia magnética.

Conclusiones: En el congreso de la Sociedad Española del Dolor del año 2021 ya se debatió sobre los beneficios terapéuticos del método DTM. Iniciar una terapia de neuroestimulación con DTM si presenta una reducción significativa del dolor, mejoría de la calidad de vida y reducción de medicación. Parece una buena opción dentro de la neuroestimulación a tener en cuenta además de la terapia neuroestimulación convencional.

La disminución del dolor se acompaña de una disminución en la toma de opioides lo que disminuye los efectos secundarios y contribuye de manera favorable en la mejora de la calidad de vida de los pacientes, facilitando que retomen su actividad física, laboral, social y emocional.

Cabría lugar realizar nuevos estudios que evalúen si es más eficaz para tratar el dolor de piernas frente al de espalda o viceversa.

Bibliografía:

1. Differential Target Multiplexed Spinal Cord Stimulation (DTM-SCS). Real World Outcomes. ClinicalTrials.gov Identifier: NCT04725838.
2. Vallejo R, Kelley CA, Gupta A, Smith WJ, Vallejo A, Cedeño DL. Modulation of neuroglial interactions using differential target multiplexed spinal cord stimulation in an animal model of neuropathic pain. *Mol Pain*. 2020;16:1744806920918057. DOI: 10.1177/1744806920918057.
3. Caylor J, Reddy R, Yin S, Cui C, Huang M, Huang C, et al. Spinal cord stimulation in chronic pain: evidence and theory for mechanisms of action. *Bioelectron Med*. 2019;5:12. DOI: 10.1186/s42234-019-0023-1.
4. Katz N, Dworkin RH, North R, Thomson S, Eldabe S, Hayek SM, et al. Research design considerations for randomized controlled trials of spinal cord stimulation for pain: Initiative on Methods, Measurement, and Pain Assessment in Clinical Trials/Institute of Neuromodulation/International Neuromodulation Society recommendations. *Pain*. 2021;162(7):1935-56. DOI: 10.1097/j.pain.0000000000002204.

Agradecimientos: Unidad del Dolor de Valladolid.

38 SÍNDROME DE BRUGADA Y TRATAMIENTO EN LA UNIDAD DEL DOLOR

L. Leal Casado, I. Arranz Chamorro, I. Cuenca García, P. Rodríguez Cañal, S. Pico Brezmes, E. Ortega Ladrón de Cegama

Hospital Universitario del Río Hortega. Valladolid

Introducción: El síndrome de Brugada (SB) es una condición genética rara, con herencia autosómica dominante, de predominio masculino, que origina el 4 % de todos los casos de muerte súbita cardíaca. Tiene una prevalencia de 5 casos por 10.000 habitantes. La mayoría de los pacientes cursan sin complicaciones durante la anestesia, cirugía y procedimientos invasivos. Sin embargo, existe el riesgo de empeoramiento de las arritmias ventriculares y elevación del ST debido a medidas farmacológicas y no farmacológicas: acto quirúrgico, alteraciones electrolíticas, fiebre y alteraciones del tono simpático entre otras. De ahí la importancia de conocer el manejo perioperatorio de un paciente con síndrome de Brugada. Se describe el caso de una paciente portadora de variante patogénica SCN5A del síndrome de Brugada en la Unidad del Dolor, y plantear actuación anestésica en área obstétrica y quirúrgica con la finalidad de realizar una revisión exhaustiva de la literatura al respecto.

Estructura del caso: Paciente de 34 años portadora del gen SCN5 del síndrome de Brugada, padre y hermano fallecidos por dicho motivo, fumadora de 1 paquete/día, portadora de un desfibrilador automático implantable (DAI) en seguimiento en la Unidad del Dolor desde hace varios años por radiculopatía por hernia discal a nivel L5-S1 con compromiso de raíz L1. Clínica, exploración y pruebas de imagen congruentes con el diagnóstico. Toma tapentadol 100 mg 1 comprimido cada 12 horas con buena respuesta y sin secunda-

rismos. Se probó inicialmente con TENS domiciliario (técnica de estimulación nerviosa transcutánea) para el tratamiento del dolor sin resultados satisfactorios.

Como técnicas intervencionistas: en 2021 se llevó a cabo un ciclo de 2 epidurosis química lumbar paramedial izquierda a nivel L5-S1 con dexametasona con escasa mejoría, decidiéndose a los 7 meses infiltrar con corticoides y realizar radiofrecuencia pulsada de ganglio raíz dorsal L5 izquierda al ser este diana terapéutica en estos cuadros clínicos. La respuesta fue muy positiva.

Para ambas técnicas se monitorizan presión arterial no invasiva (PANI), ECG y saturación de oxígeno (SO₂), siendo los parámetros 132/80 mmHg, 90 lpm y SO₂ 99 %, respectivamente, con las pegatinas del desfibrilador externo colocadas. No hubo complicaciones durante los procedimientos descritos.

En la última revisión, la paciente se encuentra estable tras la última infiltración manteniendo dosis analgésicas del tapentadol. Manifiesta sus deseos genésicos y, la preocupación asociada a la analgesia epidural.

Durante una guardia, avisan por petición de la paciente de analgesia epidural para control del dolor durante el trabajo de parto; dilatación 4 cm. Para la técnica epidural se monitorizan presión arterial no invasiva (PANI), ECG y saturación de oxígeno (SO₂), siendo los parámetros 132/80 mmHg, 90 lpm y SO₂ 99 %, respectivamente. Se localiza espacio epidural en L3-L4 a 5 cm con técnica de pérdida de resistencia con aire. El catéter epidural se fija a 9 cm de piel. Se administran dosis test (2 ml lidocaína 2 %) y a continuación bolo inicial (10 ml de levobupivacaína al 0,125 % + 50 µg fentanilo) fraccionado en dos tiempos. Se conecta perfusión de levobupivacaína al 0,0625 % + fentanilo. Se programa la bomba con bolos de 10 ml cada 40 minutos y sistema PCA (analgesia epidural controlada por el paciente). La paciente permanece 40 minutos monitorizada sin incidencias, y alcanzando un nivel sensitivo a un nivel metamérico T9. A las 5 horas, avisan por periodo expulsivo, se colocan las pegatinas del desfibrilador y se produce parto eutócico de niña con Apgar 9/10. La paciente monitorizada en paritorio es dada de alta a las dos horas a maternidad permaneciendo estable en todo momento. No se registraron complicaciones durante el ingreso.

Conclusiones: En nuestro conocimiento, se trata del primer caso descrito acerca de técnicas intervencionistas en el tratamiento del dolor crónico por radiculopatía en paciente con síndrome de Brugada realizado con éxito. En cuanto al tratamiento farmacológico, aunque se considera que el tramadol puede causar síndrome de Brugada al bloquear los canales de sodio voltaje-dependientes, hay descrito un caso donde se emplea el tramadol como analgésico postoperatorio en un paciente con Síndrome de Brugada y alérgico a la morfina sin observarse incidencias. Sin embargo, el tramadol sigue estando en la lista de fármacos a evitar siempre que sea posible. En nuestro caso la paciente tolera otro derivado de la morfina, tapentadol sin complicaciones cardíacas ni secundarismos.

Las mujeres con SB pueden tener embarazos y partos (vaginales o por cesárea) sin desarrollar durante el proceso ninguna arritmia. Es mandatorio saber qué drogas deben ser evitadas (bupivacaína, procaína, etc.)

y qué tipo de anestesia es posible realizar. Se recomienda evitar el uso de bupivacaína para la anestesia regional, tanto epidural como intradural. Priorizar lidocaína en anestesia neuroaxial y en caso de necesitarse efecto prolongado, levobupivacaína. Prestar atención a periodo expulsivo, necesidad de instrumentalización al ser momentos de estrés. En cuanto a la técnica anestésica, se ha descrito como seguro el uso de analgesia epidural. En un artículo publicado por el Hospital Marqués de Valdecilla, se ha llegado a describir el uso de analgesia espinal-epidural combinada en paciente gestante con SD con resultados exitosos.

En caso de proceso quirúrgico es recomendable un correcto preoperatorio corrigiendo alteraciones de electrolitos. Se aconseja colocar pegatinas del desfibrilador para mayor control durante la cirugía. En el caso de nuestra paciente debemos desactivar el DAI antes de la cirugía y reactivarlo después. Con la bibliografía disponible, se recomienda inducción intravenosa y manteniendo con sevoflurano. Como opiáceo se recomienda remifentanilo en infusión y rocuronio como relajante muscular, utilizando el sugammadex como reversor.

Concluyendo, el manejo anestésico de una paciente SB es un reto para el anestesiólogo, conociendo los fármacos a evitar por su potencial implicación en arritmias fatales.

Bibliografía:

- Hernández Pinto P, Álvarez de Eulate I, Escudero Gómez G, Fernández Crespo AB. Manejo anestésico de Gestante con síndrome de Brugada en área de partos. A propósito de un caso. *AnestesiaR*. 2022;14(4). DOI: 10.30445/rear.v14i4.1026.
- Sahutoglu C, Kocabas S, Askar FZ. Tramadol use in a patient with Brugada syndrome and morphine allergy: a case report. *J Pain Res*. 2018;11:191-4. DOI: 10.2147/JPR.S150905.
- Marques da Costa F, Luís M, Lança F. Manejo anestésico del síndrome de Brugada para cesárea: cuando menos es más. *Rev Esp Anestesiol Reanim*. 2019;66(6):338-41. DOI: 10.1016/j.redar.2019.01.005.

Agradecimientos: Unidad del Dolor de Valladolid.

57 LA IMPORTANCIA DEL USO DE CONTRASTE EN LOS BLOQUEOS DIAGNÓSTICOS FACETARIOS: A PROPÓSITO DE UN CASO

M. Huélamo Toro, J. de Andrés Ares

Hospital Universitario La Paz. Madrid

Palabras clave: Bloqueos diagnósticos facetarios, contraste fluoroscópico, espacio epidural.

Introducción: Las articulaciones zigoapofisarias o facetas son responsables del 15-46 % del dolor lumbar crónico (1,2). Tanto las pruebas de imagen como la anamnesis carecen de sensibilidad y especificidad, siendo los bloqueos de los ramos mediales del nervio dorsal (RMND) el único método validado para su diagnóstico. Su correcta realización precisa una técnica guiada por

imagen: TAC, ultrasonografía o fluoroscopia. La técnica más aceptada es la fluoroguiada, siguiendo las guías de la Spine Intervention Society e interpretando adecuadamente la imagen fluoroscópica (3,4).

Descripción del caso: Mujer de 38 años con antecedente de migraña crónica, es derivada a la Unidad del Dolor del Hospital La Paz por lumbalgia crónica con mal control del dolor (2022). La paciente presenta un dolor nociceptivo, mecánico, de localización lumbosacra, con irradiación glúteo-inguinal derecha, tras antecedente de parto en 2018. El dolor es continuo, de intensidad moderada (EVA = 7), con exacerbaciones al caminar, sin mejoría con pregabalina ni tramadol.

Presenta dolor a la palpación glútea bilateral, apofisalgia lumbar y dolor a la flexo-extensión lateral de la columna lumbar.

En la resonancia lumbar se observa protrusión discal a nivel de L4-L5 sin estenosis del canal ni foraminal. A nivel de L5-S1 se aprecian protrusiones extraforaminales y disminución del calibre del foramen derecho.

Se programa la realización de bloqueo diagnóstico de facetas lumbares bilateral (L5-S1). Se localiza el ramo medial de L4 y el ramo posterior de L5 bajo control fluoroscópico. Tras la inyección de 0,2 ml de contraste observamos una imagen de distribución epidural del mismo, en la aguja correspondiente al ramo posterior de L5 derecho. Recolocamos la posición de la aguja comprobando la adecuada administración de contraste. Se infiltra 0,5 ml de ropivacaína 0,1 %. El bloqueo diagnóstico fue positivo, realizándose posteriormente radiofrecuencia de facetas lumbares con mejoría del dolor.

Discusión: Para la adecuada realización de los bloqueos diagnósticos del RMND se requiere que la técnica sea guiada por imagen. Las técnicas guiadas por TAC son las más precisas pero las que más radiación emiten (5). El bloqueo ecoguiado es muy usado en la práctica clínica, sin embargo, el principal problema que acarrea es la ausencia de contraste. Para reducir la exposición a la radiación, las técnicas combinadas con ecografía-fluoroscopia podrían ser una buena opción.

En nuestro caso, en ausencia de una técnica guiada por contraste, el anestésico local hubiera sido administrado a nivel epidural pudiendo dar lugar a un falso positivo del test.

Los bloqueos diagnósticos facetarios bajo control fluoroscópico se deben realizar de manera adecuada. A ser posible deberían seguir las guías de la Spine Intervention Society, con el uso de contraste radiográfico (0,1-0,3 ml), utilizando poco volumen de anestésico local (< 0,5 ml) y realizando múltiples proyecciones incluyendo anteroposterior, oblicua y "declinada" para determinar una óptima posición de la punta de la aguja. El contraste deberá bordear levemente el cuello del PAS sin tener una distribución lateral ni penetrar en el foramen.

Es de gran importancia la interpretación del flujo de contraste, ya que la administración del anestésico local tendrá su misma distribución. Si se interpreta de manera adecuada conseguiremos reducir el número de falsos positivos y obtener un mejor resultado de la posterior técnica denervativa.

Conclusiones: Consideramos de suma importancia la administración de contraste y su interpretación para la validez de bloqueos diagnósticos facetarios.

El contraste es un elemento primordial para predecir la correcta distribución del anestésico local en el RMND y comprobar su ausencia intravascular, intratecal o epidural.

Bibliografía:

- Schwarzer AC, Wang SC, Bogduk N, McNaught PJ, Laurent R. Prevalence and clinical features of lumbar zygapophysial joint pain: a study in an Australian population with chronic low back pain. *Ann Rheum Dis.* 1995;54(2):100-6. DOI: 10.1136/ard.54.2.100.
- Schwarzer AC, Aprill CN, Derby R, Fortin J, Kine G, Bogduk N. Clinical features of patients with pain stemming from the lumbar zygapophysial joints. Is the lumbar facet syndrome a clinical entity? *Spine (Phila Pa 1976).* 1994;19(10):1132-7. DOI: 10.1097/00007632-199405001-00006.
- Bogduk N (ed). *Practice guidelines for spinal diagnostic and procedures 2013.* San Francisco: International Spine Intervention Society; 2013.
- de Andrés Ares J, Gilsanz F. Diagnostic nerve blocks in the management of low back pain secondary to facet joint syndrome. *Rev Esp Anestesiol Reanim (Engl Ed).* 2019;66(4):213-21. DOI: 10.1016/j.redar.2018.11.008.
- Amrhein TJ, Joshi AB, Kranz PG. Technique for CT Fluoroscopy-Guided Lumbar Medial Branch Blocks and Radiofrequency Ablation. *AJR Am J Roentgenol.* 2016;207(3):631-4. DOI: 10.2214/AJR.15.15694.
- Curatolo et al. *Diagnostic and therapeutic nerve blocks. Bonica's management 4th ed.* Wolters Kluwer: Philadelphia; 2010. p. 1401-23
- Han SH, Park KD, Cho KR, Park Y. Ultrasound versus fluoroscopy-guided medial branch block for the treatment of lower lumbar facet joint pain: A retrospective comparative study. *Medicine (Baltimore).* 2017;96(16):e6655. DOI: 10.1097/MD.0000000000006655.

Agradecimientos: No se ha realizado financiación para la realización de este trabajo.

64 AGRUPACIÓN DE CONCEPTOS PRELIMINARES PARA ESTABLECER UNA GUÍA ACTUALIZADA DE RECOMENDACIONES SOBRE EL USO DE OPIOIDES Y SUS CONSECUENCIAS EN DOLOR CRÓNICO NO ONCOLÓGICO

A. Alonso Cardaño, D. Ruiz López,
M. A. Caramés Álvarez, C. D. Albendea Calleja,
F. L. Pérez Caballero, M. Herrero Trujillano,
V. Mayoral Rojals

Complejo Asistencial de León

Palabras clave: Consenso, opioides, guía clínica.

Introducción: La incidencia de dolor crónico en España se estima entre un 11 y un 17 % según los datos más recientes (1). Los fármacos opioides son una familia de analgésicos indispensables en el tratamiento del dolor moderado-severo, cuando otras alternativas terapéuticas han fracasado. Sin embargo, además de analgesia, pueden producir efectos secundarios, entre ellos tolerancia, euforia y adicción (2).

La OCDE ha publicado recientemente un informe en el que destaca que las muertes relacionadas con los opioides han aumentado ligeramente en la presente década. Estas muertes están relacionadas tanto con opioides bajo prescripción médica como con aquellos adquiridos ilegalmente. En el período 2013-2019 se ha incrementado de forma considerable el consumo de fentanilo a nivel nacional. España es el cuarto país con mayor consumo de fentanilo (3).

El mal uso de los fármacos prescritos ha aumentado de forma proporcional a como lo ha hecho la prescripción de fármacos (4). Esto es particularmente cierto para los analgésicos opioides que se prescriben a los pacientes con dolor crónico.

Objetivos: Establecer unas recomendaciones actualizadas básicas sobre el buen uso de opioides en el dolor crónico no oncológico, para posteriormente desarrollar una guía de consenso.

Material y método: Mediante reuniones virtuales durante el año 2021, los miembros del GT Opioides revisaron la bibliografía más relevante publicada sobre todos los aspectos relacionados con la prescripción de opioides en el dolor crónico no oncológico. Se debatieron las ideas más llamativas, con especial énfasis en aquellas relacionadas con la prevención de conductas aberrantes, y se establecieron recomendaciones por consenso entre los miembros del Grupo de Trabajo.

Resultados: Se establecieron las siguientes recomendaciones básicas por consenso entre los miembros del GT Opioides:

- Evitar la prescripción de opioides en situaciones en las que otros tratamientos pueden ser seguros y eficaces.
- Antes de iniciar el tratamiento con opioides, definir un plan de tratamiento, incluyendo cómo actuar ante la confirmación de un mal uso de opioides prescritos.
- Establecer el riesgo del paciente para detectar síndromes somáticos funcionales, trastornos mentales o somatomorfos que contraindiquen la prescripción.
- Limitar las dosis y las dispensaciones antes de tiempo, aunque no existe un consenso clínico claramente definido por las sociedades científicas acerca de la dosis máxima, en constante adaptación a los nuevos conocimientos relacionados con el devenir de los tiempos.
- Realizar controles regulares para medir la mejoría, efectos adversos, conductas aberrantes.
- Vigilar situaciones de pérdida de eficacia analgésica.
- Conocer cuándo y cómo llevar a cabo la rotación de opioides.
- Conocer cuándo y cómo finalizar un tratamiento con opioides.

Discusión: No existe un consenso clínico claramente definido por las sociedades científicas acerca de la dosis máxima de opioides a utilizar para resultar eficaces, o para investigar y documentar los efectos beneficiosos o perjudiciales del tratamiento, así como los comportamientos aberrantes, ni tampoco la optimización de la duración de la retirada del tratamiento analgésico... En constante adaptación a los nuevos conocimientos relacionados con el devenir de los tiempos.

Conclusiones: Tras las líneas consensuadas como básicas por los miembros del GTSED Opioides, se acuerda la necesidad de ahondar en la futura actualización de una guía clínica mediante un estudio adicional sistemático y prospectivo que constituirá la segunda fase del estudio.

Bibliografía:

1. Ministerio de Sanidad Comisión Permanente de Farmacia del Consejo Interterritorial 2020. Plan de optimización de la utilización de analgésicos opioides en dolor crónico no oncológico en el sistema nacional de salud.
2. Kotlińska-Lemieszek A, Żylicz Z. Less Well-Known Consequences of the Long-Term Use of Opioid Analgesics: A Comprehensive Literature Review. *Drug Des Devel Ther.* 2022;16:251-64. DOI: 10.2147/DDDT.S342409.
3. Seyler T, Giraudon I, Noor A, Mounteney J, Griffiths P. Is Europe facing an opioid epidemic: What does European monitoring data tell us? *Eur J Pain.* 2021;25(5):1072-80. DOI: 10.1002/ejp.1728.
4. Baker DW. History of The Joint Commission's Pain Standards: Lessons for Today's Prescription Opioid Epidemic. *JAMA.* 2017;317(11):1117-8. DOI: 10.1001/jama.2017.0935.

Agradecimientos: Los autores confirman no tener ningún conflicto de intereses.

66 EFICACIA DEL BLOQUEO DEL NERVI SUPRAESCAPULAR PARA DOLOR DE HOMBRO CRÓNICO

M. Hernández López, L. Fernández García,
A. B. Puentes Gutiérrez, M. García Bascones,
A. Bailo Rincón, J. L. Martín Palomino

Complejo Hospitalario de Toledo

Palabras clave: Hombro, escala visual analógica, escala QuickDASH, bloqueo del nervio supraescapular, rehabilitación.

Introducción: El bloqueo farmacológico del nervio supraescapular (BNSE) es una técnica fundamental y ampliamente utilizada en el manejo intervencionista del dolor de hombro en los últimos años (1-2, 5). Los resultados clínicos son favorables, sin embargo, no existen muchos estudios que analicen la mejoría del dolor en los diferentes momentos del día o en la funcionalidad del hombro durante las actividades cotidianas mediante instrumentos de medida objetivos y validados.

Objetivos: Evaluar la eficacia del BNSE en pacientes con dolor de hombro crónico medida mediante la escala visual analógica (EVA) y el cuestionario QuickDASH (Quick disabilities of Arm, Shoulder and Hand).

Material y método: Se realizó un estudio cuasiexperimental, desde junio a diciembre 2021, antes y después de la realización de un BNSE ecoguiado por dolor de hombro crónico (EVA > 4) sin disminución del rango articular. Se excluyeron las etiologías postquirúrgica, neurológica, oncológica, capsulitis adhesiva, rotura masiva del manguito rotador y fracturas.

Se recogieron datos demográficos, lado afectado, tiempo de evolución del dolor y la puntuación de la EVA

	EVA NOCTURNA	EVA REPOSO	EVA MOVIMIENTO	QUICKDASH
Antes del BNSE	5,42 (DE 2,15)	3,36 (DE 2,42)	6,34 (DE 9,48)	62,50 (DE 18,22)
Después del BNSE	2,56 (DE 2,29)	0,93 (DE 1,40)	2,94 (DE 1,97)	42,22 (DE 21,73)
Valor de p	$p = 0,003$	$p = 0,096$	$p = 0,811$	$p < 0,001$

en tres momentos del día (nocturno, en reposo y durante la actividad) y del QuickDASH en situación basal y al mes tras el BNSE.

Se utilizó el coeficiente de correlación de Pearson. Un valor de $p < 0,05$ fue asumido para significación estadística.

Resultados: Se reclutaron 54 pacientes, 29 hombres (53,7 %), 50 (92,6 %) con una dominancia diestra y con una edad media de 54,47 años (DE 9,82). En cuanto a la profesión, 30 de los pacientes realizaban un trabajo manual (55,6 %). El lado afectado en 27 (50 %) de los pacientes era el derecho, en 17 (31,5 %) el izquierdo y 10 (18,5 %) presentaban dolor en ambos hombros. El tiempo medio de evolución del dolor fue de 19,58 meses (DE 13,58).

La media de la EVA y el QuickDASH antes y después del BNSE, junto con la significación estadística (p), se muestra en la siguiente tabla:

Discusión: La medida de resultados de los tratamientos mediante escalas validadas y específicas de dolor y funcionalidad debe ser una sistemática a implantar en los servicios que tratan a pacientes con dolor de hombro, para cuantificar los resultados tras las intervenciones y afinar en las indicaciones de las terapias disponibles. En este trabajo se propone la medida del dolor en diferentes momentos del día, así como de la funcionalidad del miembro afecto en las actividades cotidianas.

La escala EVA se ha propuesto como una herramienta consistente para dar objetividad a una variable subjetiva, por lo que se presenta como la herramienta más adecuada para medir la eficacia en nuestro estudio, siendo además la más ampliamente utilizada en la literatura (1). La evaluación mediante escalas de satisfacción implica mayor subjetividad y puede suponer un sesgo al incluirse muchas variables internas o externas que pueden influir en el grado de satisfacción final de cada paciente con una técnica.

Un estudio en pacientes hemipléjicos ha utilizado la escala EQ-5D-3L para valorar la eficacia de la técnica según el estado general de salud percibido (2). El Grupo EuroGol ha propuesto una nueva versión de esta escala, el EQ-5D-5L, que añade poder discriminatorio a los estados de salud, según la puntuación en la autonomía del paciente en diferentes dimensiones (movilidad, autocuidado, actividades habituales, dolor/malestar y ansiedad/depresión) y la medida de calidad de vida a través de situarse en un punto de la EVA (3).

Otros estudios han valorado la eficacia de esta técnica mediante la escala Shoulder and Pain Disability Index (SPADI-Sp) de dolor y discapacidad de hombro, y la escala Constant-Murley shoulder assessment score (4,5). Por el momento no se ha establecido ningún instrumento como el Gold Standard para valoración de la funcionalidad de hombro.

Conclusiones: El BNSE es eficaz en la reducción el dolor en reposo y nocturno según la escala EVA y en la mejora de la funcionalidad del miembro afecto según la escala QuickDASH en los pacientes con dolor de hombro crónico.

Bibliografía:

1. Chang K-V, Hung C-Y, Wu W-T, Han D-S, Yang R-S, Lin C-P. Comparison of the Effectiveness of Suprascapular Nerve Block With Physical Therapy, Placebo, and Intra-Articular Injection in Management of Chronic Shoulder Pain: A Meta-Analysis of Randomized Controlled Trials. *Arch Phys Med Rehabil.* 2016;97(8):1366-80. DOI: 10.1016/j.apmr.2015.11.009.
2. Aydın T, Şen Eİ, Yardımcı MY, Kesiktaş FN, Öneş K, Paker N. Efficacy of ultrasound-guided suprascapular nerve block treatment in patients with painful hemiplegic shoulder. *Neurol Sci.* 2019;40(5):985-91. DOI: 10.1007/s10072-019-03749-y.
3. Hernandez G, Garin O, Pardo Y, Vilagut G, Pont À, Suárez M, et al. Validity of the EQ-5D-5L and reference norms for the Spanish population. *Qual Life Res.* 2018;27(9):2337-48. DOI: 10.1007/s11136-018-1877-5.
4. Vrotsou K, Ávila M, Machón M, Mateo-Abad M, Pardo Y, Garin O, et al. Constant-Murley Score: systematic review and standardized evaluation in different shoulder pathologies. *Qual Life Res.* 2018;27(9):2217-26. DOI: 10.1007/s11136-018-1875-7.
5. Coory JA, Parr AF, Wilkinson MP, Gupta A. Efficacy of suprascapular nerve block compared with subacromial injection: a randomized controlled trial in patients with rotator cuff tears. *J Shoulder Elbow Surg.* 2019;28(3):430-6. DOI: 10.1016/j.jse.2018.11.051.

67 ¿QUÉ FACTORES INFLUYEN EN EL DOLOR Y EN LA FUNCIONALIDAD DEL HOMBRO TRAS REALIZACIÓN DE UN BLOQUEO DEL NERVI SUPRAESCAPULAR?

M. Hernández López, A. B. Puentes Gutiérrez, M. García Bascones, L. Fernández García, P. J. Cárceles Guillén, M. C. Risueño Sánchez

Complejo Hospitalario de Toledo

Palabras clave: Hombro, escala visual analógica, escala QuickDASH, bloqueo del nervio supraescapular, rehabilitación.

Introducción: El dolor de hombro es la tercera causa de dolor de origen musculoesquelético y tiene un gran impacto psicosocial cuando cronifica. La patología no traumática del manguito rotador ocupa el 70-85 %

	EVA NOCTURNA	EVA REPOSO	EVA EN MOVIMIENTO	QUICKDASH
Antes del BNSE	5,42 (DE 2,15)	3,36 (DE 2,42)	6,34 (DE 9,48)	62,50 (DE 18,22)
Después del BNSE	2,56 (DE 2,29)	0,93 (DE 1,40)	2,94 (DE 1,97)	42,22 (DE 21,73)

de las causas (1,2). La evidencia científica respalda la eficacia del bloqueo del nervio supraescapular (BNSE) como tratamiento alternativo y/o coadyuvante del dolor crónico del hombro (1-5).

Objetivos: Evaluar qué factores influyen en los cambios de dolor y de funcionalidad del hombro tras realizar un bloqueo del nervio supraescapular.

Material y método: Se realizó un estudio de cohortes, desde junio a diciembre 2021, de pacientes que habían precisado BNSE ecoguiado con anestésico local (3 cc levobupivacaína) y corticoide (1 cc de metilprednisona) por dolor de hombro (EVA > 4) sin disminución del rango articular. Se excluyeron las siguientes etiologías: postquirúrgica, neurológica, oncológica, capsulitis adhesiva, rotura masiva del manguito rotador y fracturas.

Se recogieron datos demográficos, tiempo de evolución del dolor y otros tratamientos realizados. Se cumplimentó la escala analógica visual (EVA) en tres momentos del día (nocturno, en reposo y durante la actividad) y el cuestionario QuickDASH (Quick disabilities of Arm, Shoulder and Hand) en situación basal y al mes del BNSE.

Se utilizó la prueba t de Student, ANOVA y coeficiente de correlación de Pearson. Un valor de $p < 0,05$ fue asumido para significación estadística.

Resultados: Se reclutaron 54 pacientes, 29 hombres (53,7 %), con una edad media de 54,47 años (DE 9,82). El tiempo medio de evolución del dolor fue de 19,58 meses (DE 13,58) y 38 pacientes (70,4 %) habían realizado tratamiento rehabilitador previo.

La media de la EVA y el QuickDASH antes y después del BNSE se muestra en la siguiente tabla:

En 21 pacientes (38,9 %) se resolvió el cuadro de dolor tras el primer BNSE y el resto recibió una media de 1,59 (DE 0,71) BNSE. 24 (44,4 %) precisaron otras técnicas intervencionistas.

Los cambios en el EVA nocturno mostraron una relación significativa con el número total de BNSE realizados ($p = 0,033$) y se acercó a la significación con el tiempo de evolución del dolor ($p = 0,062$). El resto de las variables estudiadas no mostró una relación significativa con los cambios en ninguno de los EVA ni con los cambios en el QuickDASH.

Discusión: En la literatura se han aplicado diferentes métodos de medida de dolor y funcionalidad del hombro para valorar los resultados tras un tratamiento (2-5). La EVA es una escala de dolor ampliamente utilizada, sin embargo, no es frecuente pero sí importante su valoración de forma independiente en diferentes momentos del día para evaluar la repercusión en la vida diaria. En nuestro trabajo hemos objetivado mejoría del dolor nocturno, en reposo y durante la actividad tras realizar el BNSE, al igual que el artículo de Shanahan y cols. que lo comparaban con placebo (2). Respecto a la valoración de la funcionalidad del hombro, en este

estudio se ha aplicado el QuickDASH, observando discapacidad significativa de la extremidad superior previo al BNSE con mejoría de hasta 20 puntos de media tras el mismo. Esta escala también es utilizada en otro estudio objetivando mejoría de la misma al realizar un BNSE en pacientes con capsulitis adhesiva (5).

Conocer qué factores influyen en los cambios de dolor y de funcionalidad del hombro tras un BNSE no ha sido tradicionalmente estudiado, pudiendo ser el presente trabajo uno de los pocos con dicho objetivo. Nosotros no hemos objetivado que la mejoría en el QuickDASH se relacione con los factores estudiados, sin embargo la mejoría en la EVA nocturna sí se relaciona con el número de BNSE realizados y con menos significación con el tiempo de evolución del dolor.

Fernandes y cols. estudiaron qué factores sociodemográficos se relacionaban con mejor calidad de vida y funcionalidad después de realizar un BNSE. Observaron una relación entre la edad avanzada y mayor nivel educativo con una calidad de vida satisfactoria y aumento de la capacidad funcional del hombro (5).

Conclusiones: En el tratamiento del dolor de hombro con un BNSE, se ha observado que la mejoría en la EVA nocturna se relaciona con el número de BNSE y se ve influenciada por el tiempo de evolución de la clínica.

Bibliografía:

1. Kulkarni R, Gibson J, Brownson P, Thomas M, Rangan A, Carr AJ, et al. Subacromial shoulder pain. *Shoulder Elbow*. 2015;7(2):135-43. DOI: 10.1177/1758573215576456.
2. Chang KV, Hung CY, Wu WT, Han DS, Yang RS, Lin CP. Comparison of the Effectiveness of Suprascapular Nerve Block With Physical Therapy, Placebo, and Intra-Articular Injection in Management of Chronic Shoulder Pain: A Meta-Analysis of Randomized Controlled Trials. *Arch Phys Med Rehabil*. 2016;97(8):1366-80. DOI: 10.1016/j.apmr.2015.11.009.
3. Mortada MA, Ezzeldin N, Abbas SF, Ammar HA, Salama NA. Multiple versus single ultrasound guided suprascapular nerve block in treatment of frozen shoulder in diabetic patients. *J Back Musculoskelet Rehabil*. 2017;30(3):537-42. DOI: 10.3233/BMR-150322.
4. Hou Y, Wang Y, Sun X, Lou Y, Yu Y, Zhang T. Effectiveness of Suprascapular Nerve Block in the Treatment of Hemiplegic Shoulder Pain: A Systematic Review and Meta-Analysis. *Front Neurol*. 2021;12:723664. DOI: 10.3389/fneur.2021.723664.
5. Fernandes MR, Barbosa MA, Faria RM. Quality of life and functional capacity of patients with adhesive capsulitis: identifying risk factors associated to better outcomes after treatment with nerve blocking. *Rev Bras Reumatol Engl Ed*. 2017;57(5):445-51. DOI: 10.1016/j.rbre.2017.05.003.

Agradecimientos: A Pedro Beneyto Martín por el apoyo estadístico.

79 TOLERANCIA Y ADAPTACIÓN AL TRATAMIENTO TÓPICO CON CAPSAICINA DE ALTA CONCENTRACIÓN MEDIANTE TÉCNICAS DE REALIDAD VIRTUAL (RV)

D. Godoy Alaber, M. Rioja Muro, A. Ferrer Torres, C. Dürsteler Tatxe, A. Ojeda

Hospital Clínic i Provincial de Barcelona

Palabras clave: Enfermería, dolor neuropático periférico, realidad virtual

Introducción: En España el dolor neuropático se estima una prevalencia del 5 al 8 % de la población. Esta causada por la lesión o enfermedad del sistema somatosensorial y se clasifica en periférico o central.

El parche de capsaicina de alta concentración es el tratamiento de segunda línea del dolor neuropático periférico (DNP). La administración tópica de capsaicina 8 % puede generar en porcentaje de pacientes efectos adversos en la zona de la aplicación. Los más habituales son el dolor, quemazón y eritema que dificultan la tolerancia al tratamiento incluso en determinados casos ocasionan la suspensión de este. En algunos casos se requiere la administración oral y/o tópica de fármacos para aumentar la tolerancia al tratamiento. Estudios recientes han probado la efectividad de la inmersión en realidad virtual como un mecanismo para distraer a los sujetos del dolor agudo inducido a través de estímulos eléctricos, térmicos y de presión. Concretamente en el estudio de Hughes y cols., de 2019, se concluye que la Rv puede reducir la percepción del dolor continuó inducido por la capsaicina y la hiperalgesia secundaria.

Objetivos:

1. Evaluar el grado de confort del paciente durante la administración de tratamiento tópico capsaicina 8 % con el uso de la realidad virtual en los pacientes tratados en la unidad el dolor del hospital clínico de Barcelona.
2. Valorar el dolor en la escala verbal numérica durante la administración del tratamiento tópico de capsaicina 8 %.
3. Valorar la necesidad de administración de fármacos de rescate durante la administración del tratamiento tópico con capsaicina.

Material y método: Estudio descriptivo, transversal y prospectivo. Muestreo no probabilístico consecutivo pacientes que acudieron a la unidad del dolor para la administración de capsaicina 8 % tópica desde 22 noviembre 2021 al 15 de junio 2022 y que aceptaron participar en el estudio. Criterios de inclusión; edad > 18 años sin límite de edad, NP en tratamiento con capsaicina. Criterio de exclusión; déficit cognitivo y/o de comunicación asociados a trastornos del desarrollo, patologías que puedan ocasionar alteraciones del estado neurológico y/o cardiológico con déficit visual y/o auditivo.

El análisis estadístico mediante Limesurvey y Excel 365. Realizaron dos sesiones de RV, al inicio y a los 40 min de la administración de capsaicina. Se valoraron tres escalas diferentes (escala Likert de confort y Pregunta referida a la quemazón en la escala validada PainDETEC, escala validada EVA o EVN. Se recogió

previamente a la administración (T0), a los 40 min de la administración (T1) y 10min tras la retirada (T2).

Resultados: Un total de 14 pacientes, 64 % mujeres y 36 % hombres, con una edad media 56,64 ± 16,6 años. La principal causa del dolor fue la neuralgia postquirúrgica (57,14 %), seguida de la neuralgia postherpética (21,43 %). Las zonas de la aplicación fueron las extremidades (57,14 %) y la zona toracoabdominal (35,71 %). Se excluyeron dos pacientes por problemas auditivos y hubo una interrupción de la RV por problemas técnicos. En la escala de confort una puntuación media de T0: 4,14 ± 0,86, T1: 3,36 ± 1,34 y T2: 3,79 ± 1,31. En la EVN/EVA T0: 4,75 ± 2,86 T1: 6,5 ± 2,61 y T2: 4,71 ± 3,06. En quemazón T0: 100 % una ligera sensación de quemazón o no presentaban T1: 80 % de los casos moderada o intensa T2: 70 % sensación ligera o muy ligera o no presentaban. El 92,85 % no precisa analgesia de rescate. El 85,71 % de los participantes repetiría o lo recomendaría totalmente.

Discusión: La RV podría ser un método eficaz para la mejora de la tolerancia del parche de capsaicina de alta concentración, ya que observamos una buena valoración del confort de los pacientes durante toda a administración y una administración de fármacos muy reducida (6,66 %). Tal como se señala en la evidencia científica, los pacientes experimentan un incremento del dolor y de la quemazón a los 40 min de la administración y disminuye casi a nivel basal tras la segunda sesión de la RV. Es difícil atribuir la mejora del dolor exclusivamente al uso de la Rv, pero sí puede contribuir a un mejor control del dolor por su efecto distractor.

Pese a los resultados alentadores, sería conveniente realizar un estudio experimental con grupo control y con un número mayor de pacientes que permitirán obtener una mayor significancia estadística.

Conclusiones: La RV pese a la muestra reducida de pacientes es un método eficaz para el confort de los pacientes durante la administración del parche de capsaicina. Y que prácticamente la totalidad de los pacientes repetirían o recomendarían la RV durante la administración del parche de capsaicina de alta concentración.

Bibliografía:

1. Cabrera-León A, Cantero-Braojos M, Garcia-Fernandez L, Guerra De Hoyos JA. Living with disabling chronic pain: results from a face-to-face cross-sectional population-based study. *BMJ Open*. 2018;8(11):e020913. DOI: 10.1136/bmjopen-2017-020913.
2. O'Brien J, Keaveny J, Pollard V, Nugent LE. Advancing Nursing Practice: Management of Neuropathic Pain With Capsaicin 8% Without Physician Supervision. *Clin Nurse Spec*. 2017;31(3):157-62. DOI: 10.1097/NUR.000000000000296.
3. Attal N. Pharmacological treatments of neuropathic pain: The latest recommendations. Vol. 175. *Revue Neurologique*. Elsevier Masson SAS; 2019. p. 46-50.
4. Huang Q, Lin J, Han R, Peng C, Huang A. Using Virtual Reality Exposure Therapy in Pain Management: A Systematic Review and Meta-Analysis of Randomized Controlled Trials. *Value Health*. 2022;25(2):288-301. DOI: 10.1016/j.jval.2021.04.1285.

5. Hughes SW, Zhao H, Auvinet EJ, Strutton PH. Attenuation of capsaicin-induced ongoing pain and secondary hyperalgesia during exposure to an immersive virtual reality environment. *Pain Rep.* 2019;4(6):e790. DOI: 10.1097/PR9.0000000000000790.
6. Ahmadpour N, Randall H, Choksi H, Gao A, Vaughan C, Poronnik P. Virtual Reality interventions for acute and chronic pain management. *Int J Biochem Cell Biol.* 2019;114:105568. DOI: 10.1016/j.biocel.2019.105568.

Agradecimientos: VRPharma por la cesión del equipo de RV.

80 DOLOR MIOFASCIAL

S. Batuecas Asensio, T. González Martínez, A. Alonso Cardaño, F. Sánchez Díaz, I. Solera Ruiz, B. Revuelta Alonso

Hospital de León

Palabras clave: Síndrome dolor miofascial, puntos trigger, dolor miofascial, infiltraciones.

Introducción: Varón de 28 años trasladado a urgencias tras sufrir accidente de tráfico con múltiples fracturas costales, vertebrales y pélvicas. Tras estabilización y manejo inicial en UCI se decide realización de osteosíntesis de la fractura pélvica consiguiéndose buena estabilidad. El paciente es derivado a la Unidad del Dolor desde Traumatología 6 meses después del accidente por dolor continuo en extremo inferior de isquion.

Descripción del caso: En la consulta del dolor el paciente refiere dolor continuo (EVA 7/10) desde la intervención quirúrgica a nivel de extremo inferior de isquion, incremento del dolor con la bipedestación y al caminar, así como al permanecer en sedestación durante largo tiempo. En tratamiento con tramadol/paracetamol sin mejoría significativa.

Dolor en punta de dedo a la palpación de tejidos blandos en región de isquion izquierdo, apreciándose en la exploración táctil en esta zona tres pequeños nódulos presentes en una banda muscular tensa cuya palpación producía maniobra de retirada y dolor referido a nivel de espinas ilíacas anteroinferiores. Exploración neurológica sin alteraciones, Laségue y Bragard negativos, Fabere negativo.

Discusión: Dadas las características del dolor presentadas por el paciente la principal orientación diagnóstica sería dolor miofascial. El dolor miofascial es un trastorno no inflamatorio específico en el cual el dolor se origina en el músculo y su fascia.

Las causas más frecuentes para el desarrollo de dolor de estas características son los traumatismos sobre estructuras miofasciales, factores biomecánicos de sobrecarga o sobreutilización muscular y microtraumatismos repetitivos, estos factores pueden alterar los procesos metabólicos del músculo a nivel local y la función neuromuscular de la placa motora.

Podemos establecer tres componentes básicos del dolor miofascial presentes en nuestro paciente:

- Banda tensa identificable a la palpación, aumentada de consistencia y dolorosa en el músculo afectado.

- Puntos trigger: zona hipersensible dentro de una banda tensa de músculo esquelético o de la fascia muscular que es doloroso a la compresión.

- Dolor referido: entendido como aquel dolor que proviene de un punto gatillo pero que es percibido a distancia del punto de origen.

Dada la historia traumatológica y quirúrgica de nuestro paciente, así como las alteraciones anatómicas y funcionales observadas se habría favorecido la aparición de este tipo de dolor.

En nuestro caso se identificaron tres puntos trigger miofasciales mediante la palpación de la banda muscular tensa dolorosa perteneciente al músculo glúteo mayor. Con presión firme de estas zonas, en las que se pudieron identificar micronódulos, se desencadenó un dolor referido, no metamérico, a nivel de las espinas ilíacas anteroinferiores además de una respuesta espasmódica local de la banda muscular tensa.

El tratamiento en el dolor miofascial tiene como principal objetivo inactivar los puntos trigger y corregir los factores que puedan desencadenarlo o perpetuarlo. En nuestro caso optamos por realizar infiltración de los puntos gatillo con Lidocaína 2 %. Para realizar esta técnica primero localizamos el punto trigger, lo fijamos entre dos dedos y con una aguja de 27 G realizamos una punción perpendicular a la piel. Cuando el paciente percibe el dolor más intenso, signo de que hemos alcanzado el punto gatillo, realizamos la infiltración, inyectando 2-3 ml en cada uno de ellos. Se recomendó al paciente la realización de ejercicios de estiramientos, así como continuar con tratamiento analgésico oral con Tramadol/Paracetamol si dolor. Para valorar la evolución se citó al paciente a los 3 meses. En esta consulta el paciente refirió importante mejoría del dolor (> 50 %) con notable mejoría en su funcionalidad.

Conclusiones: Definimos el dolor miofascial como una afectación regional de partes blandas que se presenta frecuentemente en la clínica como causa primaria de dolor.

En este paciente las características que orientaron el diagnóstico fueron:

- Presencia de puntos trigger, en nuestro paciente nódulos presentes en la banda muscular tensa.
- Dolor referido a distancia con la palpación de los puntos trigger.

El diagnóstico de esta entidad es puramente clínico, con una adecuada historia clínica y una minuciosa exploración clínica.

Respecto al tratamiento, este se centra en tres puntos clave:

- Eliminación de los puntos trigger.
- Corrección de los factores que desencadenan y perpetúan el dolor.
- Tratamiento farmacológico: AINE (fase aguda), tramadol, relajantes musculares.

Bibliografía:

1. Weller JL, Comeau D, Otis JAD. Myofascial Pain. *Semin Neurol.* 2018;38(6):640-3. DOI: 10.1055/s-0038-1673674.
2. Dommerholt J, Finnegan M, Hooks T, Chou LW. A critical overview of the current myofascial pain literature - July 2018. *J Bodyw Mov Ther.* 2018;22(3):673-84. DOI: 10.1016/j.jbmt.2018.06.005.

- Cohen SP, Mullings R, Abdi S. The pharmacologic treatment of muscle pain. *Anesthesiology*. 2004;101(2):495-526. DOI: 10.1097/00000542-200408000-00032.

Agradecimientos:

- Unidad del dolor del Complejo Asistencial Universitario de León.
- Servicio de Anestesiología, Reanimación y Terapéutica del Dolor del Complejo Asistencial Universitario de León.

81 PROPUESTA DE GUÍA DE PRÁCTICA CLÍNICA DEL USO DEL CANNABIS MEDICINAL EN DOLOR CRÓNICO

A. González Lisorge, J. de Santiago Moraga

Hospital Clínico Universitario Virgen de la Arrixaca.
Murcia

Palabras clave: Cannabis medicinal, guía práctica clínica, dolor crónico.

Introducción: Con la aprobación, por parte de la Comisión de Sanidad y Consumo del 27 de junio 2022, de la regulación del cannabis medicinal (CM) en España, se hace necesaria la elaboración de guías de práctica clínica del uso del mismo en pacientes afectados por dolor crónico, con el fin de ofrecer a dichos pacientes el mejor tratamiento posible de un modo coherente y uniforme.

Objetivos: Definir estrategias terapéuticas tras la regulación aprobada por la subcomisión parlamentaria el pasado junio de 2022, sobre la utilización de CM en el tratamiento del dolor crónico.

Material y método: Se revisaron las guías terapéuticas de CM en el tratamiento del dolor crónico publicadas en Canadá, Israel y Alemania.

Resultados: El cannabis medicinal es un tratamiento complementario. No ha de ser utilizado en monoterapia para ninguna patología médica ni como tratamiento de primera línea.

Se propone el uso de CM en aquellos pacientes que presenten dolor crónico neuropático y dolor oncológico refractarios a los tratamientos propuestos en 1.ª y 2.ª línea en las guías clínicas específicas. En el caso del dolor crónico no-neuropático, no-oncológico, dada la escasez de estudios publicados hasta la fecha, se aconseja el inicio del tratamiento con CM en el marco de ensayos terapéuticos individuales.

Su uso estará contraindicado en caso de alergia al cannabis, mujeres embarazadas o con deseos genésicos y en mujeres lactantes. Se deberá emplear con precaución en menores de 25 años, en pacientes con historia personal o familiar de psicosis, así como en aquellos individuos con historia de abuso de drogas o patología cardiovascular inestable, ya que el uso de CM se puede asociar con variaciones en presión arterial y frecuencia cardíaca.

El modo de administración habría de ser oral, sublingual. No se aconseja su consumo fumado, dada la exposición a productos químicos nocivos (alquitrán, hidrocarburos poliaromáticos, etc.).

Por vía oral el inicio de acción es entre los 60 y los 180 minutos. Esto puede dificultar la titulación que

puede llevar desde dos semanas hasta algunos meses hasta que se alcance la dosis óptima, por lo que los pacientes deben ser informados al respecto.

Se iniciará con la dosis más baja posible y se titulará lentamente hasta alcanzar los efectos deseados: "Start Low. Go Slow"

Se propone el inicio de tratamiento con extractos ricos en CBD a una dosis de 2-3 mg al día, al acostarse. Si se precisa, se realizarán incrementos de dosis cada 2 o 3 días. Una vez alcanzada una dosis máxima de CBD de 50 mg/día, si no se hubieran alcanzado los objetivos de alivio del dolor, se iniciará tratamiento con extractos ricos en THC a una dosis de 0,5-1 mg/día, con incrementos cada 5 días, hasta alcanzar una dosis máxima de THC de 40 mg/día.

Los efectos adversos más comunes son: boca seca, mareo, somnolencia. Estos efectos suelen resolverse tras el ajuste de la medicación. Ha de evitarse la conducción de vehículos durante la titulación.

El tratamiento debería suspenderse en el caso de aparición de efectos adversos graves: psicosis, paranoia, hiperemesis.

Durante el tratamiento han de evaluarse las posibles interacciones farmacológicas con otros medicamentos consumidos por el paciente. En el caso de tratamiento con opioides, dado su conocido efecto acumulativo, la combinación habría de evitarse.

Discusión: El cannabis medicinal no es un medicamento nuevo, se conoce desde hace más de 5000 años. En el siglo se reintrodujo en las farmacopeas europeas y americanas, pero a mediados del siglo se incluyó entre las sustancias ilegales equiparándolo a la heroína, el LSD o el MDMA.

Con el descubrimiento del sistema endocannabinoide a finales del siglo, su uso comienza a recuperarse paulatinamente en países como Israel, Canadá o Alemania.

En nuestro país ha sido en junio de este año cuando se ha aprobado la regulación para su uso médico en pacientes afectados por dolor crónico.

Dada la necesidad de un uso coherente y unificado del CM, proponemos, basándonos en la evidencia publicada hasta el momento, una guía de uso clínico del CM en dolor crónico.

Conclusiones: La reciente regulación del cannabis medicinal hace necesaria la unificación de criterios, así como la implementación de una guía protocolizada de administración de CM en el tratamiento del dolor en nuestro país, al igual que ya existen en otros países.

Bibliografía:

- Landschaft Y et al. Medical Grade Cannabis. Clinical Guide. IMC-GCP – Israeli Medical Cannabis - Good Clinical Practice. January 2017.
- Häuser W, Finn DP, Kalso E, Krceviski-Skvarc N, Kress HG, Morlion B, et al European Pain Federation (EFIC) position paper on appropriate use of cannabis-based medicines and medical cannabis for chronic pain management. *Eur J Pain*. 2018;22(9):1547-64. DOI: 10.1002/ejp.1297.
- Busse JW, Vankrunkelsven P, Zeng L, Heen AF, Merglen A, Campbell F, et al. Medical cannabis or cannabinoids for chronic pain: a clinical practice guideline. *BMJ*. 2021;374:n2040. DOI: 10.1136/bmj.n2040.

Agradecimientos: GTSed cannabinoides.

89 EFICACIA Y SEGURIDAD DE LOS NEUROESTIMULADORES IMPLANTADOS EN LA UNIDAD DEL DOLOR DEL HOSPITAL UNIVERSITARIO LA PAZ 2016-2022

P. Molinero Sander, E. Carretero Rollón

Hospital Universitario La Paz. Madrid

Palabras clave: Neuroestimulador, dolor, eficacia, seguridad.

Introducción: Las investigaciones previas apoyan la efectividad de los neuroestimuladores como moduladores del dolor, especialmente en el síndrome de espalda fallida (FBSS). No obstante, otras indicaciones carecen de una evidencia tan amplia (1).

Nuestro estudio analiza cada una de las indicaciones de manera individual, centrándose no solo en la reducción del dolor, sino en la repercusión de este sobre la vida de los pacientes.

Objetivos: El objetivo principal es evaluar la eficacia de la implantación de neuroestimuladores, midiendo la variación de la Escala visual analógica, la escala Roland Morris y el BPI-SF (brief pain inventory) previo y posterior a la implantación. Como objetivo secundario, se analizaron las complicaciones derivadas del procedimiento.

Material y método: Estudio retrospectivo observacional (Unidad del Dolor del Hospital Universitario La Paz), incluyendo pacientes con implante de neuroestimulador entre 2016 y 2022 y excluyendo a los que tuvieron resultado negativo en la fase de prueba.

Se estudiaron las características basales de la muestra, la indicación de la implantación y localización del neuroestimulador, y las variables referidas a eficacia y complicaciones.

Resultados: La muestra final es de n = 57 (64 incluidos, 7 excluidos), siendo 43 mujeres, con una media de edad de 54.

En cuanto a las indicaciones, el FBSS fue predominante con 36 pacientes (56,25 %), seguida de SDRC con 10 (15,62 %), dolor pélvico 7 (10,93 %), dolor isquémico 6 (9,37 %), (10,93 %), inguinodinia 2 (1,56 %) y otras causas 3 (3,12 %). Se implantaron 50 neuroestimuladores epidurales torácicos, 5 de raíces sacras, 2 GRD, 3 epidurales cervicales, 2 subcutáneo inguinal, 1 subcutáneo cervical y 1 subcutáneo sacro.

Previa a la implantación, la media de EVA fue de 8,75 y posterior a la implantación de 5,11, observándose una reducción de 3,66 puntos (41 %) con IC 95 % (2,95-4,37; 33-49%).

En cuanto al BPI-SF observamos una reducción de 2,57 (31,22 %) del dolor máximo, 2,03 (37,73 %) del mínimo, 2,53 (35,7 %) del medio y 3,5 (46,48 %) del actual. Asimismo, se observa una reducción de la interferencia por dolor del 31,13 % de las actividades, el 26,15 % del ánimo, el 21,42 % del caminar, el 20,54 % del trabajo, el 31,83 % de las relaciones sociales, el 31,88 % del sueño y el 31,62 % de la diversión.

Respecto al Roland Morris, en FBSS (n = 35) se observó una mejoría de 4,5 puntos (0,97- 8,03).

Respecto a las complicaciones, 14 pacientes del total presentan o han presentado dolor del bolsillo, 5 fueron explantados, 5 tuvieron problemas con el generador, 3 dolor en la cicatriz, 2 infección y 1 mala cobertura del área dolorosa.

Discusión: Los resultados obtenidos en este estudio son similares a los publicados en la literatura: los neuromoduladores espinales son eficaces en la reducción del dolor en todas sus indicaciones, destacando especialmente el FBSS y SDRC (2,3).

Respecto al FBSS, el 44,82 % de los pacientes presentan una disminución del dolor medido en EVA de más del 50 %, con una reducción global del 39,87 % y de 3,15 puntos del EVA (4).

En lo referente al SDRC, la literatura presenta datos dispares. En nuestro caso, el 25 % de los pacientes presentan una reducción del dolor superior al 50 %.

La implantación parece mejorar a su vez la calidad de vida de los pacientes, reduciendo la interferencia del dolor en sus actividades, sueño y estado de ánimo, entre otros (5).

En cuanto a limitaciones del estudio, cabe destacar los propios de la naturaleza de los estudios observacionales. Además, el tamaño de la muestra es menor del esperable, debido a que durante el periodo de pandemia COVID no se pudieron reclutar pacientes. Por este mismo motivo, parte de los datos han sido recogidos de manera telemática en un momento posterior, lo que podría inducir cierto sesgo de memoria.

Conclusiones: La implantación de un neuroestimulador resulta eficaz, tanto en términos de reducción significativa del dolor como en reducción de interferencia del dolor en las actividades de la vida diaria.

El número de complicaciones ocurridas es similar al de las publicaciones previas.

Bibliografía:

1. Kot P, Pintado C, Rodríguez P, Fabregat G, Villanueva V, Asensio J, et al. Neuroestimulación medular. Análisis de las indicaciones diagnósticas. *Rev Soc Esp Dolor*. 2020;27(4):234-8. DOI: 10.20986/resed.2020.3777/2019.
2. Moisset X, Lanteri-Minet M, Fontaine D. Neurostimulation methods in the treatment of chronic pain. *J Neural Transm (Vienna)*. 2020;127(4):673-86. DOI: 10.1007/s00702-019-02092-y.
3. Kumar K, Taylor RS, Jacques L, Eldabe S, Meglio M, Molet J, et al. Spinal cord stimulation versus conventional medical management for neuropathic pain: a multicentre randomised controlled trial in patients with failed back surgery. *Pain*. 2007;132(1-2):179-88. DOI: 10.1016/j.pain.2007.07.028.
4. Daniell JR, Osti OL. Failed Back Surgery Syndrome: A Review Article. *Asian Spine J*. 2018;12(2):372-9. DOI: 10.4184/asj.2018.12.2.372.
5. Hofmeister M, MSc, Memedovich A. Effectiveness of Neurostimulation Technologies for the Management of Chronic Pain: A systematic Review. 2020;23(2):150-7. DOI: <https://doi.org/10.1111/ner.13020>

90 ELECTROESTIMULACIÓN DEL NERVIOS TIBIAL POSTERIOR EN EL TRATAMIENTO DEL DOLOR PÉLVICO

C. Palacios Lobato, B. Pérez Benito, S. Pico Brezmes, I. Mendi Gabarain

Hospital Universitario del Río Hortega. Valladolid

Palabras clave: Neuromodulación, tibial posterior, tratamiento multidisciplinar, disfunción suelo pélvico.

Introducción: El nervio tibial posterior tiene origen en las raíces sacras S2 a S4, nacimiento también de nervios que controlan la actividad de vejiga urinaria, ano y suelo pélvico.

La estimulación eléctrica transcutánea (TENS) es un tratamiento basado en la teoría de la compuerta de Melzack y Wall.

La utilización del TENS en el tratamiento del dolor a nivel de las estructuras pélvicas se basa en neuromodular el nervio tibial posterior en su recorrido mediante electrodos a nivel de la piel que, de forma retrógrada, estimulará las raíces sacras.

Diversos estudios han demostrado eficacia de este tratamiento en la incontinencia urinaria, además, en la práctica clínica se ha observado en aquellos pacientes en los que se asociaba también un componente doloroso importante, el dolor se ha visto reducido tras esta terapia.

El dolor de estructuras pélvicas, ya sea de origen prostático, anal, vaginal, escrotal o coccígeo, no solo genera en el paciente un problema de salud, también supone una alteración importante de su esfera psicosocial, de aquí la importancia de su tratamiento.

Objetivos: Determinar si la electroestimulación del nervio tibial posterior es efectiva en el tratamiento del dolor a nivel de las estructuras pélvicas.

Valorar el nivel de influencia del dolor en el desarrollo normal de las actividades de autocuidado y relación social del paciente.

Identificar cambios en la esfera psicológica que se producen en pacientes con dolor a este nivel.

Material y método: Se ha realizado un estudio descriptivo longitudinal retrospectivo seleccionando a los 16 pacientes de la unidad que recibieron tratamiento con electroestimulación del nervio tibial posterior.

Criterios de inclusión: presencia de dolor a nivel de estructuras pélvicas ya sea perineal, vulvar, vaginal, coxígeo, prostático, escrotal o anal.

Criterios de exclusión: aunque hubiese presencia de dolor a nivel pélvico, su origen fuese secundario o irradiado por otras estructuras aledañas/próximas.

Metodología utilizada: entrevista telefónica realizando valoración de la EVN (escala numérica de valoración del dolor) y cuestionario de salud euroqol-5d, antes y después de iniciar tratamiento.

El tratamiento ha consistido en electroestimulación percutánea del nervio tibial posterior con dispositivo TENS EV803-P modo N, 20 Hz, 250 μ s, sesiones de 30 min 2 veces a la semana hasta un total de 14 sesiones, posteriormente 1/2 sesiones de mantenimiento mensual.

Resultados: Según la EVN: de 16 pacientes 3 refieren alivio total del dolor; suponen 18,75 % del total; el 25 % del total ha presentado mejoría de casi 70 % (68 %); el 50 % refirieron mejoría de más del 50 % (52 %); el 33 % se mantiene igual; solamente 1 paciente empeoró, agravándose un 10 %.

Valoración de la escala EuroQoL-5D: dimensión movilidad: la mitad de los pacientes no referían dificultad para caminar previamente. De aquellos que sí la presentaban, 4 se han mantenido con algún problema y otros

4 han mejorado, pasando uno de ellos incluso de tener que permanecer en cama a no presentar problemas.

Dimensiones del cuidado personal y la realización de actividades cotidianas no se han visto afectadas en ningún paciente.

Dimensión dolor: 6 pacientes (37,5 %) han pasado de mucho o moderado dolor a no presentar molestias; 3 pacientes (18,75 %) pasaron de mucho dolor a solo moderado. Los 7 pacientes restantes (43,75 %) consideran haberse mantenido con el mismo dolor, aunque refieren que los episodios son menos frecuentes o solo se producen en determinadas actividades (sentarse, ir al WC, mantener relaciones...).

Dimensión ansiedad/depresión: bastante afectada, no solo por el dolor sino por la zona que afecta y cómo interfiere en necesidades básicas como la eliminación o relaciones sexuales. Esto explicaría que 8 pacientes (50 %) se mantienen moderadamente o muy ansiosos a pesar incluso de haber mejorado el dolor.

Conclusiones: El TENS a nivel tibial para modular el dolor pélvico es un tratamiento de moderada efectividad, consiguiendo un alivio en un porcentaje importante de pacientes. Si bien debe ser combinado con otras técnicas/tratamientos para lograr un alivio satisfactorio del dolor que permita al paciente llevar una vida lo más normal posible.

Presenta como ventaja ser una técnica indolora, que se realiza en el domicilio por el propio paciente y ser de bajo coste.

Bibliografía:

1. Amer-Cuenca JJ, Goicoechea C, Lisón FJ. ¿Qué respuesta fisiológica desencadena la aplicación de la técnica de estimulación nerviosa eléctrica transcutánea? *Rev Soc Esp Dolor*. 2010;17(7):333-42.
2. Tutolo M, Ammirati E, Heesakkers J, Kessler TM, Peters KM, Rashid T, et al. Efficacy and Safety of Sacral and Percutaneous Tibial Neuromodulation in Non-neurogenic Lower Urinary Tract Dysfunction and Chronic Pelvic Pain: A Systematic Review of the Literature. *Eur Urol*. 2018;73(3):406-18. DOI: 10.1016/j.eururo.2017.11.002.
3. Súcar-Romero S, Escobar-del Barco L, Rodríguez-Colorado S, Gorbea-Chávez V. Estimulación del nervio tibial posterior como tratamiento de la disfunción del piso pélvico. Revisión de la bibliografía. *Ginecol Obstet Mex*. 2014;82:535-46.

Agradecimientos: Al equipo de Tratamiento del dolor pélvico de la Unidad del Dolor de Valladolid.

A los pacientes que han colaborado de forma desinteresada en este estudio.

95 CRIOABLACIÓN DE RAMOS SENSITIVOS FACETARES EN EL DOLOR RAQUÍDEO DE LARGA EVOLUCIÓN

M. Casals Merchán, I. Pisani Zambrano, M. Polanco García, J. P Rives, A. Otero Mitjans, A. Chamero Pastilla

Hospital Comarcal de l'Alt Penedès. Barcelona

Palabras clave: Crioablación, síndrome facetar, dolor crónico de raquis.

Introducción: Se describen 2 casos de crioablación en paciente con dolor raquídeo facetar de larga evolución, en los que la repetición de procedimientos de radiofrecuencia térmica (RDF-T) fueron cada vez menos satisfactorios.

Material y métodos: El procedimiento de crioablación percutánea se realizó en un área de intervencionismo con guía radiológica. Los pacientes habían firmado un consentimiento informado para el procedimiento. Indicación: Falta de respuesta o empeoramiento después de RDF-T previa efectiva. Dispositivo CRYO-S Electric II Painless con aguja de crioablación G-30/2/RF.

Técnica: Paciente en decúbito prono. Tras la localización radiológica del target y conseguir un estímulo sensitivo positivo < 0,5 mA, se inicia la *crioablación discontinua* en 2 tandas de 3 minutos con un periodo intercalado de 30 segundos de descanso.

Para la evaluación del resultado se utilizaron criterios cualitativos y cuantitativos: la impresión subjetiva de la mejoría respecto a los procedimientos previos, la funcionalidad y la disminución del consumo de analgésicos.

Caso 1: Paciente varón 73 a. Diagnóstico de espondilosis y discopatías degenerativas con protusiones discales L3a L5. Seguimiento de 9 años por dolor nociceptivo lumbar, irradiado por la parte antero lateral del muslo hasta la rodilla del lado derecho.

Procedimientos intervencionistas previos bloqueo facetar lumbar AL+ corticoides, dos RDF-T de ramo medial L4-L5-S1 Der, 4 y 2 años antes de la crioablación, con mejoría de 6 y 2 meses respectivamente. A los 8 meses de la última RDF-T, se realizó crioablación de ramos mediales facetares en los mismos niveles que la RDF-T, obteniendo una mejoría clínica y funcional durante 2 años.

Caso 2: Paciente varón 55a. Dolor dorsal crónico por aplastamiento vertebral dorsal en D5-D6-D7 16 años antes, tratado con medidas conservadoras y cifo-plastia D7- D8 hacía 10 años.

Seguimiento multidisciplinar por dolor dorsal interes-capular nociceptivo de origen vertebral y miofascial.

Procedimientos intervencionistas previos: Bloqueos, paravertebrales, facetares y miofasciales Se realizaron 4 RDF-T del ramo medial de T4-T5-T6 6,5,4 y 2 años antes de la crioablación, con respuesta analgésica atenuada y la última negativa. Se programó una crioablación en el mismo nivel, obteniendo una mejoría importante de 11 meses de evolución tras la crioablación.

Los dos pacientes están pendientes de repetir el procedimiento.

Discusión: La crioablación como medida analgésica en el dolor articular facetar es una opción a tener en cuenta cuando ha habido otros procedimientos ablativos previos (RDF Térmica) que han sido poco efectivos en el resultado analgésico.

Aunque son únicamente dos casos con una evolución prolongada del dolor, la crioablación podría ser considerada como indicación en este tipo de pacientes.

La obtención de una respuesta a la estimulación sensitiva podría considerarse como un valor predictor positivo de respuesta analgésica, a pesar de haber tenido ablaciones previas.

Conclusiones: La crioablación se ha de tener en cuenta en los pacientes con una evolución prolongada

del dolor raquídeo y la atenuación en la respuesta analgésica con la RDF-T.

Bibliografía:

1. Bellini M, Barbieri M. Percutaneous cryoanalgesia in pain management: a case-series. *Anaesthesiol Intensive Ther.* 2015;47(4):333-5. DOI: 10.5603/AIT.2015.0045.
2. Birkenmaier C, Veihelmann A, Trouillier H, Hausdorf J, Devens C, Wegener B, et al. Percutaneous cryodeneration of lumbar facet joints: a prospective clinical trial. *Int Orthop.* 2007;31(4):525-30. DOI: 10.1007/s00264-006-0208-6.

102 RESCATE CON NEUROESTIMULACIÓN DIFFERENTIAL TARGET MULTIPLEXED (DTM) EN PACIENTES CON FRACASO DE NEUROESTIMULACIÓN CONVENCIONAL. EXPERIENCIA EN LA UNIDAD DEL DOLOR DE VALLADOLID

I. Arranz Chamorro, L. Leal Casado, P. Rodríguez Cañal, S. Pico Brezmes, E. Ortega Ladrón de Cegama, J. Martín Rodríguez, T. Villán González
Hospital Universitario del Río Hortega. Valladolid

Palabras clave: Neuroestimulación, dolor neuropático, differential target multiplexed programming, síndrome postlaminectomía.

Introducción: La estimulación de la medula espinal ha demostrado ser eficaz y segura durante más de 40 años. Los avances en neuroestimulación han permitido el desarrollo del programa DTM, que, a diferencia de la estimulación convencional, no solo estimula las neuronas de los cordones posteriores, si no que amplía su acción a las células gliales, claves en el desarrollo y mantenimiento del dolor crónico. Esto se consigue optimizando los efectos de los pulsos eléctricos mediante la combinación de diferentes frecuencias de onda.

En la unidad del dolor de Valladolid hemos realizado un seguimiento de aquellos pacientes con estimulación convencional no efectiva, a los que se ha rescatado con estimulación DTM.

Objetivos: Analizar la evolución del dolor y otros aspectos de la calidad de vida de los pacientes tras el implante de un sistema de neuroestimulación DTM como rescate ante la estimulación convencional no efectiva.

Material y método: Estudio retrospectivo, observacional, en el que se incluyen 8 pacientes de la Unidad del Dolor de Valladolid mayores de 18 años de edad, con el diagnóstico de síndrome de espalda fallida, rescatados con neuroestimulación DTM tras un programa de estimulación convencional no efectiva.

Previo consentimiento verbal de los pacientes, se han utilizado las escalas EVA (Escala Visual Analógica) y el cuestionario de Salud Euroqol-5D para la evaluación de nuestros objetivos.

Resultados: De los 8 pacientes incluidos en el estudio, el 60 % ha presentado una disminución del dolor valorado con la escala EVA de más del 50 %, así como una disminución considerable en el consumo de opioides.

El 80 % de los pacientes refieren mejoría significativamente mayor en cuanto al dolor irradiado a piernas respecto al dolor localizado en la zona lumbar.

El 37 % presentó mejoría en términos de movilidad, cuidado personal, actividades de la vida cotidiana y estado anímico valorados con el cuestionario de Salud Euroqol-5D, frente al 63 % que no presentó cambios al ser rescatados con DTM, aunque sí referían mejoría respecto a la ausencia de neuroestimulación medular.

El 100 % de los pacientes refieren un aumento de comodidad tanto por el tamaño del dispositivo como por la mejoría de la batería y facilidad del sistema.

Conclusiones: En el congreso de la Sociedad española del Dolor del año 2021 ya se debatió sobre los beneficios terapéuticos del método DTM. En el encuentro anual de la sociedad norteamericana de neuromodulación se presentó un estudio en el que se comparaba pacientes con estimulación convencional frente a DTM, observándose que el 80 % de los pacientes con DTM reducían en más de la mitad la intensidad del dolor, frente a la estimulación convencional, donde solo se presentada en el 50 % de los pacientes.

En nuestra unidad, la técnica de neuroestimulación DTM reduce la intensidad del dolor de los pacientes con síndrome de espalda fallida en más del 50 % medido en la escala EVA.

La disminución del dolor se acompaña de una disminución en la toma de opioides, lo que disminuye los efectos secundarios y contribuye de manera favorable en la mejora de la calidad de vida de los pacientes, facilitando que retomen su actividad física, laboral, social y emocional, si bien esto no ocurre en un porcentaje de pacientes tan alto como nos gustaría.

Esto podría deberse al tamaño muestral pequeño de este estudio observacional y a las dificultades para la medición de variables subjetivas, que podríamos mejorar con la inclusión de más pacientes y el empleo de más escalas de calidad de vida.

También hemos visto un porcentaje más amplio en cuanto a la disminución del dolor irradiado a piernas en comparación con el dolor de la zona lumbar. Cabría lugar la realización de más estudios que incluyesen esta variable.

Bibliografía:

1. Differential Target Multiplexed Spinal Cord Stimulation (DTM-SCS). Real World Outcomes. ClinicalTrials.gov Identifier: NCT04725838.
2. Vallejo R, Kelley CA, Gupta A, Smith WJ, Vallejo A, Cedeño DL. Modulation of neuroglial interactions using differential target multiplexed spinal cord stimulation in an animal model of neuropathic pain. *Mol Pain*. 2020;16:1744806920918057. DOI: 10.1177/1744806920918057.
3. Caylor J, Reddy R, Yin S, Cui C, Huang M, Huang C, et al. Spinal cord stimulation in chronic pain: evidence and theory for mechanisms of action. *Bioelectron Med*. 2019;5:12. DOI: 10.1186/s42234-019-0023-1.
4. Katz N, Dworkin RH, North R, Thomson S, Eldabe S, Hayek SM, et al. Research design considerations for randomized controlled trials of spinal cord stimulation for pain: Initiative on Methods, Measurement, and Pain Assessment in Clinical Trials/Institute of Neuromodulation/International Neuromodulation Society recommendations. *Pain*. 2021;162(7):1935-56. DOI: 10.1097/j.pain.0000000000002204.

Agradecimientos: Unidad de Dolor de Valladolid (UDOVA).

104 OBSTRUCCIÓN DE CATÉTER INTRATECAL DE BOMBA DE BACLOFENO

P. Rodríguez Cañal, M. T. Villán González, M. J. Sanz de León, L. Leal Casado, I. Arranz Chamorro, E. Ortega Ladrón de Cegama

Hospital Universitario del Río Hortega. Valladolid

Palabras clave: Baclofeno, bomba intratecal, síndrome de abstinencia.

Introducción: El baclofeno es un relajante muscular agonista específico para el ácido gamma-aminobutírico (GABA) en el sistema nervioso central, que impide la liberación de neurotransmisores excitatorios. La infusión de baclofeno se utiliza, principalmente, para el tratamiento de la espasticidad severa espinal y cerebral (secundario a traumatismo medular, esclerosis múltiple, parálisis cerebral, enfermedad cerebrovascular y traumatismo craneoencefálico) en aquellos pacientes con fracaso, contraindicación o efectos secundarios de la terapia oral. Un evento potencialmente grave es la supresión brusca de baclofeno intratecal; esto suele deberse a problemas con el sistema de infusión: baja reserva de medicamento, batería baja, error en la programación o problemas con el catéter.

Descripción del caso: *Motivo de atención a la Unidad del Dolor:* espasticidad en extremidades inferiores secundaria a lesión medular en tratamiento con bomba intratecal de baclofeno.

Antecedentes personales: paciente varón de 48 años sin alergias medicamentosas conocidas, paraplejía secundaria a lesión medular por accidente de tráfico hace 17 años, portador de bomba intratecal de baclofeno para tratamiento de la espasticidad en extremidades inferiores en seguimiento por la Unidad del Dolor y tratamiento crónico con pregabalina oral 150 mg / 12 horas.

Cuadro clínico: se realiza en el quirófano de forma programada y sin incidencias el recambio y recarga de bomba de infusión intratecal de baclofeno por fin de ciclo de esta. Es dado de alta a domicilio a las 24 h sin complicaciones inmediatas. Cinco días después acude al servicio de urgencias del hospital por aumento de mioclonías y espasticidad generalizada de 48 h de evolución. Ingresa en reanimación quirúrgica consciente, orientado, colaborador, sin rigidez de nuca y signos meníngeos negativos, afebril con tendencia a la hipertensión arterial (156/64) y taquicardia (98 lpm). La analítica (hemograma, bioquímica y coagulación) realizada muestra leucocitosis 16.100 sin desviación izquierda, PCR 93,1, PCT (procalcitonina) 0,18, K 5,8, resto dentro de la normalidad. Presenta herida quirúrgica limpia y apósito manchado de escaso y dudoso contenido purulento. Se asocia antibioterapia empírica con linezolid 600 mg/12 h y meropenem 2 g/ 8 h i.v., y clonazepam 1 mg/ 24 h i.v. Ante cuadro clínico compatible con privación de baclo-

feno, se reinterviene de urgencia para revisión de dispositivo intratecal bajo anestesia general. Se realiza apertura de bolsillo de bomba y catéter intratecal objetivándose obstrucción del catéter intratecal. Se retira catéter implantado, se implanta nuevo catéter bajo radioescopia y se recarga la bomba de infusión con baclofeno 200 microgramos/ml (volumen total 18 ml). Se realiza cultivo del lecho quirúrgico (resultado negativo). A las 48 h es dado de alta a planta de hospitalización y 7 días después a domicilio con buen control de la espasticidad y normofuncionamiento de la bomba intratecal.

Discusión: El baclofeno es un agonista de los receptores para el GABA en el sistema nervioso central que reduce la excitabilidad neuronal. Por vía oral, el baclofeno reduce la espasticidad de origen espinal o cerebral, su efecto es habitualmente moderado y los efectos adversos (letargia, náusea y diarrea) pueden ser significativos. La administración directa de baclofeno en el espacio subaracnoideo proporciona una concentración más elevada en el lugar de acción (los receptores GABA en la médula espinal) y evita los efectos indeseables sistémicos. Está indicado para tratamiento de la espasticidad espinal y cerebral por fracaso, contraindicación o efectos secundarios de la terapia oral. En este caso clínico el paciente presenta espasticidad espinal secundaria a traumatismo medular con fracaso de terapia previa con baclofeno oral, por lo que estaría indicado su administración intratecal. El síndrome de supresión abrupta de baclofeno puede producir síntomas de abstinencia como aumento de la espasticidad y rigidez muscular, aumento de frecuencia cardíaca, fiebre, confusión, alucinaciones, cambios en el estado de ánimo, convulsiones y, en raras ocasiones, pueden ser potencialmente mortales. Suele deberse a problemas con el sistema de infusión por baja reserva de medicamento, batería baja, error en la programación o problemas con el catéter. En el caso clínico expuesto el síndrome de abstinencia debuta con aumento de la espasticidad muscular y mioclonías producido por obstrucción del catéter que se comprueba tras revisión quirúrgica. Debe realizarse también diagnóstico diferencial con: meningitis, sepsis, hipertermia maligna, síndrome neuroléptico maligno y disreflexia autonómica.

Conclusiones: La infusión intratecal de baclofeno es una técnica útil para tratamiento de la espasticidad espinal y cerebral. Es importante que el paciente y/o cuidadores sean capaces de reconocer los signos del síndrome de abstinencia y acudir al servicio de urgencias para su tratamiento precoz, evitando complicaciones graves y mortales.

Bibliografía:

- Coffey RJ, Edgar TS, Francisco GE, Graziani V, Meythaler JM, Ridgely PM, et al. Abrupt withdrawal from intrathecal baclofen: recognition and management of a potentially life-threatening syndrome. *Arch Phys Med Rehabil.* 2002;83(6):735-41. DOI: 10.1053/apmr.2002.32820.
- Santana L, Quintero M. Manejo del síndrome de abstinencia por interrupción del baclofeno. *Rev Colomb Anestesiol.* 2012;40(2):158-61. DOI: 10.1016/S0120-3347(12)70033-3.

105 CORRELACIÓN ENTRE EL DOLOR AL SONDAJE Y LOS NIVELES DE CITOCINAS ANTINFLAMATORIAS L-4, L-10 Y EL PÉPTIDO ANTIMICROBIANO LL-37 EN LA ENFERMEDAD PERIODONTOGÉNICA TRAS EL RASPADO Y ALISADO RADICULAR

M. A. Martínez García, D. Madruga González, H. Hassan, L. Ceballos García

Universidad Rey Juan Carlos. Madrid

Palabras clave: Periodontitis, fluido crevicular, escala numérica del dolor, agentes anti-inflamatorios, LL-37.

Introducción: La enfermedad periodontal es una patología multifactorial que resulta de una disbiosis entre la respuesta inmune y la homeostasis del *biofilm* dental. Alteraciones en el ambiente del surco gingival promueven la liberación de mediadores inflamatorios en el fluido crevicular gingival (FCG). La consecuencia es la degeneración progresiva e irreversible de las estructuras que dan sostén al diente¹. El tratamiento convencional consiste en el raspado y alisado radicular (RAR). Aunque eficaz, es un procedimiento recurrente dada la cronicidad de la enfermedad, en ocasiones doloroso y puede precisar de terapia adicional². Sin embargo, los mecanismos subyacentes a esta dispar eficacia se desconocen.

Objetivos: Investigar posibles cambios derivados del tratamiento RAR en los niveles de citocinas antiinflamatorias IL-4 e IL-10 y péptido antimicrobiano LL-37 en FCG y su asociación con la percepción del dolor en periodontitis leve y severa.

Material y método: Se reclutaron 45 individuos (21♂/24♀) en la Clínica Universitaria de la URJC y, tras sondaje y examinación radiográfica, se clasificaron en tres grupos de 15: sanos, estadio II y III-IV. Se tomaron muestras de FCG y se emplearon kits comerciales de ELISA para determinar los niveles de IL-4, IL-10 y LL-37 (pg/surco). Pasados 1,5 meses del tratamiento, se recogió y evaluó nuevamente el FCG de los pacientes. En todos los casos se evaluó la intensidad del dolor al sondaje mediante una escala numérica (NPS, 0-10). Se emplearon test ANOVA de 2 vías seguidos de Sidak o Tukey, según conviniera, para analizar las diferencias entre NPS, citocinas o LL-37 entre los distintos grupos de pacientes (\$), frente al grupo control (+) y pre/post-RAR (*). * $p < 0,05$, ** $p < 0,01$, **** $p < 0,0001$. Para analizar las posibles asociaciones entre NPS y cada mediador se usaron test de Spearman de 2 colas, previa confirmación de la normalidad de los datos mediante un test Shapiro-Wilk.

Resultados:

ANÁLISIS COMPARATIVO Y CORRELACIONAL					
	SANOS	II		III-IV	
		PRE-RAR	POST-RAR	PRE-RAR	POST-RAR
NPS					
$\bar{X} \pm EEM$	1,47 ± 0,12	3,60 ± 0,40 ^{****}	1,73 ± 0,25 ^{****}	6,00 ± 0,53 ^{****,\$\$\$\$}	2,27 ± 0,23 ^{****}
IL-4					
$\bar{X} \pm EEM$	361,10 ± 19,14	144,90 ± 22,68 ^{****}	178,30 ± 17,83 ^{****}	16,93 ± 6,88 ^{****,\$\$\$\$}	31,30 ± 10,66 ^{****,\$\$\$\$}
$r = -0,4743, p < 0,001$					
IL-10					
$\bar{X} \pm EEM$	135,00 ± 8,75	50,76 ± 7,42 ^{****}	77,11 ± 7,82 ^{****}	14,46 ± 3,76 ^{****,\$\$}	37,89 ± 6,81 ^{****,\$\$,*}
$r = -0,5194, p < 0,001$					
LL-37					
$\bar{X} \pm EEM$	0,00 ± 0,00	32,62 ± 10,49 [*]	3,20 ± 2,60 [*]	16,45 ± 8,76	10,12 ± 6,80
$r = 0,3125, p < 0,01$					

Discusión: Originalmente, los valores NPS fueron mayores para ambos grupos con periodontitis en comparación con el sano ($p < 0,0001$), con mayores diferencias, incluso entre ambos estadios de periodontitis ($p < 0,0001$), según la severidad de la enfermedad periodontal aumentaba. El tratamiento RAR tuvo como resultado una reducción de los valores NPS en ambos grupos de periodontitis respecto a los valores inicialmente indicados ($p < 0,0001$), con ausencia de diferencias evidentes respecto al grupo sano.

Por otro lado, los niveles de IL-4 e IL-10 en FCG fueron significativamente menores en los grupos patológicos que en el grupo sano ($p < 0,0001$), con niveles aún menores en estadios avanzados que en suaves (IL-4, $p < 0,0001$; IL-10, $p < 0,01$). Se demostró una correlación negativa entre dolor y los niveles de IL-4 ($r = -0,4743, p < 0,001$) e IL-10 ($r = -0,5194, p < 0,001$). Por el contrario, los niveles de LL-37 se mostraron elevados en presencia de inflamación gingival, particularmente en el estadio II ($p < 0,05$), existiendo una correlación positiva entre dolor y los niveles de LL-37 ($r = 0,3125, p < 0,01$).

La terapia RAR tuvo poco o ningún efecto sobre los niveles medidos originalmente para IL-4 e IL-10, encontrándose diferencias estadísticamente significativas entre antes y después del tratamiento únicamente para IL-10 en pacientes con estadio III-IV de periodontitis ($p < 0,05$). Por el contrario, como sucedía con el dolor, el tratamiento resultó en una reducción de los niveles de LL-37 respecto a aquellos detectados inicialmente en los grupos con periodontitis, especialmente para el estadio II ($p < 0,05$).

Conclusiones: Existe una relación positiva entre el estadio de periodontitis y el dolor manifestado por el paciente, de manera que a mayor severidad, mayor dolor al sondaje. Esta tendencia positiva con la enfermedad periodontal se mantiene para los niveles creviculares de LL-37, y es negativa para IL-4 e IL-10. El tratamiento periodontal invierte la tendencia tanto para el dolor como para los niveles de LL-37 en FCG, pero el cambio no es tan evidente para los niveles de IL-4 e IL-10. Los diferentes resultados encontrados para IL-4 e IL-10 por un lado y para LL-37 por otro, reflejan la complejidad de los mecanismos detrás de la enfermedad y su manejo, donde péptidos antimicrobianos y citocinas antiinflamatorias no actuarían en bloque. Los niveles de LL-37 en FCG podrían postularse como un biomarcador fiable, tanto de la enfermedad periodontal como del dolor al sondaje asociado a esta, así como de la evolución derivada del tratamiento RAR al menos a corto-medio plazo.

Bibliografía:

1. Nishihara T, Koseki T. Microbial etiology of periodontitis. *Periodontol 2000*. 2004;36:14-26. DOI: 10.1111/j.1600-0757.2004.03671.x.
2. Liu Y, Zhang C, Wu J, Yu H, Xie C. Evaluation of the relationship among dental fear, scaling and root planing and periodontal status using periodontitis stages: A retrospective study. *J Dent Sci*. 2022;17(1):293-9. DOI: 10.1016/j.jds.2021.04.002.

Agradecimientos: Este trabajo fue llevado a cabo gracias a la concesión de una beca de investigación, año 2021, por el Colegio Oficial de Odontólogos y Estomatólogos de la 1.ª Región (COEM) a David Madruga.

106 TROMBOSIS VENOSA CORTICAL COMO COMPLICACIÓN INFRECIENTE TRAS PUNCIÓN DURAL

L. Leal Casado, M. T. Villán González, M. J. Sanz de León, P. Rodríguez Cañal, I. Arranz Chamorro, I. García Saiz

Hospital Universitario del Río Hortega. Valladolid

Palabras clave: Trombosis venosa cortical, punción dural, neuroestimulador medular.

Introducción: La neuroestimulación medular percutánea es un tratamiento habitual en procesos de dolor crónico, pero como cualquier técnica invasiva puede presentar complicaciones. Una de sus posibles complicaciones es la punción dural y las complicaciones neurológicas derivadas de ella.

Descripción del caso: Motivo de atención a la Unidad del Dolor: Dolor neuropático y Síndrome de Dolor Regional Complejo (SDRC) tipo I en pie derecho.

Antecedentes personales: Varón de 48 años sin alergias medicamentosas conocidas, cefalea migrañosa, hernia hiatal, intervenido quirúrgicamente de choque acetabular izquierdo, septoplastia y apendicetomía. Accidente laboral con fractura de la base del 1.º metatarsiano posttraumatismo con atrapamiento del pie, tratado por traumatología y la unidad del dolor recibiendo tratamiento ortopédico, fisioterapia y múltiples fármacos para el dolor siendo ineficaces, infiltración de GRD (Ganglio de la Raíz Dorsal) L5-S1, infiltración del simpático lumbar, implante de neuroestimulador (NE) GRD con punción dural advertida y cefalea postpunción durante procedimiento que precisó de ingreso de 1 semana con resolución completa con tratamiento médico conservador).

Cuadro clínico: Unos meses después ingresa de forma programada para implante de nuevo NE medular GRD en L5 permaneciendo ingresado 48 h. Tras el alta hospitalaria comienza con cefalea postpunción dural (CPPD) que se trata con analgésicos, cafeína oral y amitriptilina. A los 8 días del implante del NE ingresa de forma urgente a cargo de neurología por crisis tónico-clónica generalizada durante el sueño. Exploración neurológica normal. Se realiza TAC craneal sin hallazgos significativos, no se observan signos de procesos hemorrágicos, isquémicos agudos ni expansivos intracraneales. La cefalea mejora durante su estancia. Tres días después comienza con hipoestesia tacto-analgésica distal en mano-pie derechos con pérdida de sensibilidad cortical (no percibe números o figuras). Se realiza RM craneal y de columna vertebral con NE en modo RM donde se objetiva trombosis de una vena cortical parietal izquierda. Se le diagnostica de infarto cerebral venoso secundario a trombosis venosa cortical en el contexto de hipotensión de LCR tras punción dural en el procedimiento de implante de NE. Se inicia tratamiento anticoagulante y anticonvulsivante. Evoluciona de forma favorable con resolución completa del cuadro neurológico.

Discusión: Tras la punción dural, la pérdida de LCR por el agujero de punción causa una pérdida de volumen y una hipotensión intracraneal del LCR. Esto condiciona fenómenos de tracción y dilatación de venas

cerebrales que estimula los receptores del dolor en la región de los senos duros originando la cefalea. Como consecuencia de esta dilatación, la velocidad del flujo sanguíneo disminuye y se produce una estasis venosa que contribuye al desarrollo de una trombosis venosa cerebral (TVC). Otras teorías implican la aparición de una vasodilatación cerebral compensatoria en respuesta a la pérdida brusca de LCR. Los síntomas producidos se relacionan con el efecto masa, desplazamiento de estructuras e irritación meníngea. La CPPD consiste en una cefalea bilateral frontoccipital postural, que mejora con el decúbito y empeora con la posición erguida, se inicia las 24-48 h y dura entre 5 -7 días. La TVC es infrecuente, la presentación clínica típica es de cefalea acompañada de déficits focales y/o crisis convulsivas. El diagnóstico neurorradiológico más sensible y específico es la resonancia magnética. El tratamiento fundamental es la anticoagulación con heparina y el tratamiento de las complicaciones adjuntas en caso de presentarse. A pesar de que la morbimortalidad relacionada es baja, cabe remarcar que es una enfermedad que puede resultar letal. En nuestro caso, el paciente comienza con CPPD a las 48 h tras la punción epidural evidenciada y se trata con tratamiento médico conservador. Después de 6 días se produce trombosis venosa cortical que debuta con crisis convulsiva y déficits focales neurológicos. Se trata con HBPM, con resolución completa del cuadro.

Conclusiones: La punción dural es una posible complicación tras punción epidural para implante de neuroestimulador medular. Ante paciente con CPPD diagnosticada con aparición de fiebre, aumento y cambio en las características de la cefalea o aparición de focalidad neurológica se debe realizar diagnóstico diferencial con: cefalea tensional, migraña, meningitis, trombosis venosa cerebral, hematoma subdural y neumoencéfalo. Se debe solicitar de forma precoz una prueba de imagen para descartar complicaciones intracraneales y solicitar valoración inmediata por servicio de Neurocirugía y/o Neurología. El diagnóstico de este tipo de complicaciones debe ser precoz por sus posibles consecuencias graves y riesgo de daño neurológico permanente.

Bibliografía:

1. Guenther G, Arauz A. Trombosis venosa cerebral: aspectos actuales del diagnóstico y tratamiento. *Neurología*. 2011;26(8):488-98.
2. Turnbull DK, Shepherd DB. Post-dural puncture headache: pathogenesis, prevention and treatment. *Br J Anaesth*. 2003;91(5):718-29. DOI: 10.1093/bja/aeg231.
3. Aldrete JA, Barrios-Alarcon J. Post-dural puncture headache: pathogenesis, prevention and treatment. *Br J Anaesth*. 2004;92(5):767-8. DOI: 10.1093/bja/ae558.

109 DOLOR NEUROPÁTICO POSTLUMBOTOMÍA. LIPOFILLING COMO ARMA TERAPÉUTICA

M. Andrés Pedrosa, M. A. Gutiérrez Gómez, S. Montero Caballero, B. Arroyo García, R. Cano Cano, C. Rubio Pisabarro

Complejo Asistencial de Burgos

Introducción: Luchar contra el dolor cónico es una batalla complicada, con resultados no del todo satisfactorios, tanto para el paciente como para el profesional encargado de aliviar su dolor. Encontrar alternativas útiles e innovadoras para el manejo del dolor crónico es una ardua tarea.

Estructura del caso: Paciente de 61 años, alérgico al esparadrado, diabético con ADO, hipertenso, con trastorno ansiosodepresivo en relación con el trastorno doloroso, omalgia bilateral. Probable subependimoma del suelo del cuarto ventrículo, crisis parciales fronto-temporales.

Acudió a nuestra unidad en 2016 por lumbalgia crónica, asociado a dolor neuropático derecho secundario a Lumbotomía. Había consultado otras UDO, donde recibió mediación variada, tanto analgésicos, coadyuvantes u opiáceos, asimismo se le había colocado un estimulador medular, que fue retirado a los tres años por ineficacia y sensación de descargas periféricas según refería el paciente.

Entre los múltiples tratamientos que llevamos a cabo se encontraban la ozonoterapia en la zona de la cicatriz, con la cual, presentó algo de mejoría en las primeras sesiones, posteriormente se realizaron infiltraciones musculares: bloqueo paravertebral lumbral, erector spinae, cuadrado lumbar... Sin eficacia. Durante la revisión comenzó a referir dolor secundario que se irradiaba hacia las piernas, por lo que se realizó ciclo de epidurales caudales, radiofrecuencia de GRD..., todas ellas realizadas en vano.

Como el dolor en el área cicatricial era persistente y de características neuropáticas, hablamos con cirugía plástica para valorar un *lipofilling* sobre dicha área.

Se procedió de manera conjunta, en quirófano, tras ser valorado por anestesia y ser apto para la cirugía. Los compañeros de cirugía plástica obtuvieron bajo anestesia general la grasa abdominal, procesada de manera estéril posteriormente, obteniendo unos 20 ml útiles para la realización de la técnica.

Procedimos de manera estéril y guiándonos por ecografía a la infiltración de la grasa procesada, por debajo de cicatriz, rellenando su espesor.

Una vez finalizado el procedimiento, despertamos al paciente y fue trasladado a URPA. En consultas posteriores ha referido una mejoría del dolor del 80 %, con un mínimo área dolorosa en extremo interno de la cicatriz. Pendientes de nuevas revisiones y ver cómo se va comportando la grasa infiltrada.

Discusión: En la actualidad disponemos de una amplia variedad de recursos que permiten controlar adecuadamente el dolor postoperatorio entre ellos destacamos los medicamentos analgésicos, las infiltraciones de anestésicos locales u opiáceos, las técnicas de denervación como la radiofrecuencia, la relajación... Si bien es cierto, que el correcto manejo del dolor en fases iniciales dependerá directamente de múltiples factores, incluyendo la percepción y vivencia del dolor por cada paciente, la reacción tanto emocional como fisiopatológica al mismo y la eficacia individual frente a una misma postura terapéutica. A pesar de los recientes avances de la cirugía y de la anestesia, muchos pacientes continúan teniendo experiencias inaceptables de dolor postoperatorio, que, en muchas ocasiones, acaban cronificándose.

La lumbotomía se caracteriza por ser unas de las incisiones que provocan en los pacientes la percepción de un dolor moderado-severo, siendo necesario su correcto manejo desde momento inicial.

En nuestro caso, tras realizar todas las técnicas antiálgicas a nuestro alcance, consultamos al servicio de cirugía plástica para valorar la realización de un *lipofilling*.

El *lipofilling* o lipoinjerto autólogo, es una técnica que consiste en la eliminación de la grasa de las zonas de exceso, como abdomen o muslos entre otras, mediante liposucción, para inyectarla en zonas a las que se desea dar volumen, en nuestro caso, una cicatriz dolorosa.

Las transferencias de grasa constituyen una alternativa relativamente nueva en el tratamiento de diferentes alteraciones. Debe considerarse no solo como un medio de relleno, sino como un medio de restauración y regeneración, por medio del cual, se induce una mejoría de la calidad del tejido, promoviendo una nueva vascularización. Se estimulan así diversos procesos debido a su propiedad de inmunomodulación, reportando cambios clínicos e histológicos dados por depósito de nuevo colágeno, aumento de la vascularización local e hiperplasia dérmica en el contexto de formación de nuevo tejido que puede llevar a la reversión de estados inflamatorios causados por el envejecimiento, las cicatrices y el trauma. En nuestro caso, disminuyendo el dolor neuropático.

Conclusiones: Estamos en continuo aprendizaje en lo que al manejo del dolor se refiere. Muchas veces las unidades del dolor se convierten en el cajón desastre que utilizan algunas especialidades cuando ya no saben qué hacer con cierto tipo de pacientes. Es importante centrarse en el bien del paciente, y ponernos en contacto con otros especialistas para un manejo conjunto, con el fin de dar soluciones a sus problemas, y así encontrar nuevas alternativas terapéuticas.

Bibliografía:

1. Simonacci F, Bertozzi N, Grieco MP, Grignaffini E, Raposio E. Procedure, applications, and outcomes of autologous fat grafting. *Ann Med Surg (Lond)*. 2017;20:49-60. DOI: 10.1016/j.amsu.2017.06.059.
2. Riyat H, Touil LL, Briggs M, Shokrollahi K. Autologous fat grafting for scars, healing and pain: a review. *Scars Burn Heal*. 2017;3:2059513117728200. DOI: 10.1177/2059513117728200.

110 TERAPIA INTRATECAL CON CUATRO FÁRMACOS EN EL DOLOR ONCOLÓGICO REFRACTARIO

C. Gracia Fabre, L. A. Moreno Cuartas, A. Ojeda Niño, R. Armand Ugon, C. Batista Barreiros, N. Torres Zambrano, O. Manterola Lasa, C. Dürsteler Tatxe

Hospital Clínic i Provincial de Barcelona

Introducción: La prevalencia del dolor es alta en los pacientes oncológicos, más en estadios avanzados. Del 39 al 66 % de los pacientes oncológicos presentan

dolor (>½ es dolor moderado-severo). El dolor oncológico tiene un impacto severo en la calidad de vida de los pacientes y la razón más frecuente de ingreso hospitalario. El consumo de opioides tan bajo como 5 mg de equivalente de morfina oral ha sido asociado con una mayor utilización de la atención médica y una reducción general supervivencia en pacientes con neoplasias malignas no hematológicas en estadio IV y puede influir en la progresión del tumor e interactuar con tratamientos antitumorales.

La analgesia intratecal es una opción terapéutica para los pacientes con dolor refractario y aquellos que experimentan efectos secundarios. Permite la infusión continua de fármacos directamente en el espacio intratecal, evitando así la barrera hematoencefálica y necesitando una dosis mucho menor, con menores efectos secundarios.

Estructura del caso: Paciente con neoplasia de recto avanzada y dolor lumbosacro con marcado componente neuropático, irradiado a extremidad inferior izquierda secundario a infiltración tumoral del plexo presacro izquierdo con extensión a nervio ciático.

Hombre de 44 años, sin alergias, fumador de 20 cigarrillos/día, no enolismo. VIH +, sin infecciones oportunistas en tratamiento con gemfibrozilo y antirretrovirales. Hernia discal lumbar intervenida en 2019, reintervenida por fistulas de LCR. Diagnosticado en octubre de 2014 de carcinoma escamoso de canal anal cT1N0. Se realiza escisión de lesión perianal sin incidencias y tratamiento con QRT, mitomicina-5FU x 2 (fin 1/2/15) + RT canal anal DT 54Gy (finalizada el 2 de marzo de 2015). En febrero de 2019 sufre recidiva ganglionar a nivel del meso de carcinoma escamoso anal. El paciente se niega a Miles y es tratado con radioterapia. En mayo de 2020, nueva progresión de la enfermedad y es tratado con quimioterapia. Valorado en primera vista de la Unidad de Dolor en septiembre de 2020. Destaca dolor neuropático en el pie izquierdo con signos de distrofia con edema, rubor, cambios de temperatura y atrofia cutánea, déficit sensitivo y motor, marcha en silla de ruedas y en tratamiento con dexketoprofeno, tramadol, tapentadol, metamizol y paracetamol. En RNM PELVIS O7-20 destaca infiltración en plexo presacro izquierdo con extensión a nervio ciático en espacio subglúteo.

Optimizamos pauta analgésica con metadona 5 mg/8 h y se programa para dosis test intratecal de morfina y clonidina. El 5 de octubre de 2020 se realiza test intratecal con morfina 70 mcg + clonidina 25 mcg + bupivacaína 3 mg siendo efectivo y se programa para terapia intratecal. El 4 de febrero de 2021 se coloca catéter espinal guiado por fluoroscopia a nivel de T12 y bomba de perfusión de flujo mixto Synchro-med II con morfina 50 mcg/día + clonidina 50 mcg/día. El paciente sigue controles semanales con aumentos de 20 % de dosis según incremento del dolor. En abril de 2022 sufre nueva progresión metabólica de la enfermedad con aumento importante del dolor nocturno e irradiado a extremidad inferior izquierda precisando aumento de medicación coadyuvante y de analgesia de rescate. Añadimos bupivacaína al tratamiento quedando una infusión intratecal de Morfina 3 mg/día + Clonidina 500 mcg/día + bupivacaína 14 mg/día. El paciente mantiene dolor controlado, EVN 1-2 con picos a la noche de EVN 4-5 hasta junio de

2022 que presenta nuevamente dolor neuropático severo con EVN 10 irradiado a extremidad inferior izquierda. Se confirma nueva progresión de la invasión tumoral en pruebas complementarias y se aumenta la dosis intratecal, quedando una perfusión de morfina 6 mg/día + clonidina 600 mcg/día + bupivacaína 20 mg/día con un control parcial del dolor por lo que decidimos añadir ziconotide. El 10 de junio de 2022 se realiza relleno de bomba con ziconotide 0,5 mcg/día + morfina 4,5 mg/día + clonidina 300 mcg/día + bupivacaína 10 mg/día. Se consigue mejor analgesia con EVN 5-6 y sin efectos secundarios. El 22 de junio de 2022 aumentamos la dosis de ziconotide a 1 mcg/día. En la revisión del 23 de junio de 2022 presenta dolor controlado, EVN <3 con perfusión intratecal de ziconotide 1 mcg/día + morfina 9 mg/día + clonidina 600 mcg/día + bupivacaína 20 mg/día. El 3 de agosto de 2022 es intervenido de clavo corto TFNA por fractura de fémur izquierdo. En el postoperatorio sufre parálisis de cuerda vocal izquierda, disfonía y disfagia secundaria a la intubación orotraqueal además de gran úlcera sacra por inmovilización. Complicado posteriormente con infección respiratoria por microaspiración y necesitando sonda nasogástrica de alimentación. Se mantiene con dolor controlado, EVN < 3 hasta que es exitus el 15 de septiembre de 2022 como consecuencia de su enfermedad oncológica de base.

Conclusiones: La analgesia intratecal es una opción terapéutica efectiva para los pacientes con dolor oncológico refractario. Diversos estudios sugieren que podría influir favorablemente en la supervivencia debido a la reducción de la toxicidad y una mejora general en la calidad de vida. La combinación de varios fármacos por vía intratecal incluyendo el ziconotide puede ser una buena alternativa analgésica en pacientes con dolor oncológico refractario.

Bibliografía:

1. Perruchoud C, Dupouiron D, Papi B, Calabrese A, Brogan SE. Management of Cancer-Related Pain With Intrathecal Drug Delivery: A Systematic Review and Meta-Analysis of Clinical Studies. *Neuromodulation*. 2023;26(6):1142-52. DOI: 10.1016/j.neurom.2021.12.004.
2. Smith TJ, Staats PS, Deer T, Stearns LJ, Rauck RL, Boortz-Marx RL, et al. Randomized clinical trial of an implantable drug delivery system compared with comprehensive medical management for refractory cancer pain: impact on pain, drug-related toxicity, and survival. *J Clin Oncol*. 2002;20(19):4040-9. DOI: 10.1200/JCO.2002.02.118.
3. Smith TJ, Coyne PJ, Staats PS, Deer T, Stearns LJ, Rauck RL, et al. An implantable drug delivery system (IDDS) for refractory cancer pain provides sustained pain control, less drug-related toxicity, and possibly better survival compared with comprehensive medical management (CMM). *Ann Oncol*. 2005;16(5):825-33. DOI: 10.1093/annonc/mdi156.
4. Zheng S, He L, Yang X, Li X, Yang Z. Evaluation of intrathecal drug delivery system for intractable pain in advanced malignancies: A prospective cohort study. *Medicine (Baltimore)*. 2017;96(11):e6354. DOI: 10.1097/MD.0000000000006354.
5. Mercadante S, Intravaia G, Villari P, Ferrera P, Riina S, David F, et al. Intrathecal treatment in cancer patients unresponsive to

- multiple trials of systemic opioids. *Clin J Pain*. 2007;23(9):793-8. DOI: 10.1097/AJP0b013e3181565d17.
6. Breivik H, Cherny N, Collett B, de Conno F, Filbet M, Foubert AJ, et al. Cancer-related pain: a pan-European survey of prevalence, treatment, and patient attitudes. *Ann Oncol*. 2009;20(8):1420-33. DOI: 10.1093/annonc/mdp001.
 7. van den Beuken-van Everdingen MH, Hochstenbach LM, Joosten EA, Tjan-Heijnen VC, Janssen DJ. Update on Prevalence of Pain in Patients With Cancer: Systematic Review and Meta-Analysis. *J Pain Symptom Manage*. 2016;51(6):1070-1090.e9. DOI: 10.1016/j.jpainsymman.2015.12.340.
 8. Owayolu Ö, Owayolu N, Aytac S, Serçe S, Sevinc A. Pain in cancer patients: pain assessment by patients and family caregivers and problems experienced by caregivers. *Support Care Cancer*. 2015;23(7):1857-64. DOI: 10.1007/s00520-014-2540-5.
 9. Deng D, Fu L, Zhao YX, Wu X, Zhang G, Liang C, et al. The relationship between cancer pain and quality of life in patients newly admitted to Wuhan Hospice Center of China. *Am J Hosp Palliat Care*. 2012;29(1):53-9. DOI: 10.1177/1049909111418636.
 10. Zylla D, Steele G, Shapiro A, Richter S, Gupta P. Impact of opioid use on health care utilization and survival in patients with newly diagnosed stage IV malignancies. *Support Care Cancer*. 2018;26(7):2259-66. DOI: 10.1007/s00520-018-4062-z.
 11. Mercadante S, Intravaia G, Villari P, Ferrera P, David F, Casuccio A, et al. Clinical and financial analysis of an acute palliative care unit in an oncological department. *Palliat Med*. 2008;22(6):760-7. DOI: 10.1177/0269216308094338.
 12. Fine PG, Chen YW, Wittbrodt E, Datto C. Impact of opioid-induced constipation on healthcare resource utilization and costs for cancer pain patients receiving continuous opioid therapy. *Support Care Cancer*. 2019;27(2):687-96. DOI: 10.1007/s00520-018-4366-z.
 13. Bhatia G, Lau ME, Koury KM, Gulur P. Intrathecal Drug Delivery (ITDD) systems for cancer pain. *F1000Res*. 2013;2:96. DOI: 10.12688/f1000research.2-96.v4.
 14. Miguel R. Interventional treatment of cancer pain: the fourth step in the World Health Organization analgesic ladder? *Cancer Control*. 2000;7(2):149-56. DOI: 10.1177/107327480000700205.
 15. Brogan SE, Sindt JE, Jackman CM, White J, Wilding V, Okifuji A. Prospective Association of Serum Opioid Levels and Clinical Outcomes in Patients With Cancer Pain Treated With Intrathecal Opioid Therapy. *Anesth Analg*. 2020;130(4):1035-44. DOI: 10.1213/ANE.0000000000004276.
 16. Stearns LJ, Narang S, Albright RE Jr, Hammond K, Xia Y, Richter HB, et al. Assessment of Health Care Utilization and Cost of Targeted Drug Delivery and Conventional Medical Management vs Conventional Medical Management Alone for Patients With Cancer-Related Pain. *JAMA Netw Open*. 2019;2(4):e191549. DOI: 10.1001/jamanetworkopen.2019.1549.
 17. Chapman EJ, Edwards Z, Boland JW, Maddocks M, Fettes L, Malia C, et al. Practice review: Evidence-based and effective management of pain in patients with advanced cancer. *Palliat Med*. 2020;34(4):444-53. DOI: 10.1177/0269216319896955.

Agradecimientos: Agradecimientos a todo el personal de la Unidad de Dolor, Oncología y del área quirúrgica del Hospital Clínic de Barcelona.

Sin financiación.

111 PLEXOPATÍA CERVICAL: ESTIMULACIÓN DE CORDONES POSTERIORES MEDULARES

A. Montoya Filardi, E. Pastor Martínez, M. Hidalgo Torres

Hospital Clínico Universitario. Valencia

Introducción: El dolor crónico, a diferencia del dolor agudo que constituye un síntoma, se considera una compleja enfermedad que abarca aspectos físicos y psíquicos o emocionales del individuo que la padece. El conocimiento de su fisiopatología, así como asumir la fuerte influencia de la personalidad, experiencias previas y factores socioculturales del paciente es fundamental para la consecución de un tratamiento eficaz y satisfactorio.

Estructura del caso: Acude a la Unidad del Dolor de nuestro centro un varón de 30 años con dolor intenso en hombro y muñeca derechos de características neuropáticas: quemante con parestesias que recorren la totalidad del brazo. Se asocia a pérdida de fuerza y movilidad del brazo, actitud descolgada, en rotación interna y pronación. Mano péndula igualmente con nula movilidad.

Como antecedentes destaca un episodio de politraumatismo por accidente de motocicleta 7 años antes de la visita actual. Se intervino de múltiples fracturas, señalando entre ellas una fijación con placa por fractura luxación de Galeazzi de antebrazo derecho. Tras esta intervención inició un cuadro de déficit sensitivo y motor distal a codo asociado con dolor neuropático irradiado a todo el miembro superior derecho.

Se confirma el diagnóstico de plexopatía cervical con una resonancia magnética nuclear que muestra herniación quística de LCR en el trayecto de las lesiones nerviosas C7, C8 y T1 con ausencia de visualización de las mismas por avulsión y retracción distal. La electromiografía muestra datos concordantes con axonotmesis completa de los tres troncos braquiales con probable nivel lesional proximal de la salida del nervio torácico antero-lateral (músculo pectoral mayor) y distal a la salida del nervio supraescapular (músculo supraespinoso) de grado muy severo.

El paciente recibió un amplio tratamiento farmacológico, si bien no satisfactorio (pregabalina 150 mg, tapentadol 100 mg, clonacepam 0,5 mg, duloxetina 60 mg, fentanilo 100 mcg nasal) sometiéndose a intervención de injerto de nervio sural de C5 y C6 + osteotomía de clavícula. La persistencia de mal control del dolor hace procedente el inicio de terapia de neuromodulación no invasiva mediante estimulación eléctrica transcutánea (TENS).

Finalmente, y tras terapia de deshabitación a opioides, se considera al paciente candidato a técnica invasiva de neuromodulación, en concreto a estimulación de cordones posteriores medulares. Los componentes de un dispositivo implantable de neuroestimulación comprenden un dispositivo generador implantable de pulsos que se coloca mediante incisión quirúrgica y que emite señales eléctricas a un electrodo situado en las raíces que se desea estimular. En el caso de nuestro paciente se colocó el un primer tiempo quirúrgico un electrodo Boston Infinion CX de 70 cm situado a nivel C3. Tras el periodo de prueba con efectividad clínica se

procede en un segundo tiempo a implantar un generador Wavewriter Alpha 16 recargable, programado a 2,4 mA de amplitud (min 0,0 mA-máx. 25,5 mA), anchura de pulso 210 mcs, frecuencia 60 Hz, ciclo continuo, límite de estimulación de 3 segundos.

Seis meses después de su implantación el paciente presenta buena tolerancia al dispositivo, así como resultados positivos en el control del dolor (EVA 0) con la programación descrita. Así pues, con esta técnica se ha conseguido un óptimo control de los síntomas que presentaba el paciente reduciendo drásticamente el consumo de fármacos con especial interés a la disminución de consumo de opioides que ocasionaban previamente problemas de abuso/adicción en el individuo. A largo plazo los costes generados por la implantación del dispositivo se ven compensados por el ahorro en fármacos y mejora significativa en la calidad de vida de pacientes de esta índole, con una relación coste-beneficio favorable.

Conclusiones: La complejidad fisiopatológica y multifactorial del dolor neuropático tiene como consecuencia que el tratamiento óptimo y satisfactorio sea difícil de alcanzar generando la cronicidad del mismo y el padecimiento de estos pacientes. En numerosas ocasiones son necesarias varias escalas de tratamiento farmacológico e intervencionista no invasivo, precisando técnicas invasivas como la que describimos en este caso, suponiendo finalmente la opción más costo-efectiva para el alivio sintomático de estos pacientes.

Bibliografía:

- Hernández-Salazar M, Zarate-Méndez A, Castillo-Rueda L, Juárez-Cosmes J, Kassab-Aguilar A, Hernández-Hernández A, et al. Evaluación clínica de la respuesta dolorosa y calidad de vida en pacientes con síndrome de espalda fallida tratados con estimulación espinal crónica de cordones posteriores. *Arch Neurocién (Mex)*. 2011;16(2):75-85.
- Reig E, Abejón D. Spinal cord stimulation: a 20-year retrospective analysis in 260 patients. *Neuromodulation*. 2009;12(3):232-9. DOI: 10.1111/j.1525-1403.2009.00220.x.

Agradecimientos: Boston Scientifics.

115 SÍNDROME DOLOROSO REGIONAL COMPLEJO. A PROPÓSITO DE UN CASO

I. Ruiz Pérez, F. Ojeda Suárez, J. A. Torres Dios, R. M. Orza Muñiz, F. Walter, A. Abreu Font, P. Velasco Ramírez, M. Hernández Conde

Hospital Universitario de Canarias. Santa Cruz de Tenerife

Palabras clave: Síndrome dolor regional complejo, neuromodulación, neuroestimulación, cordones posteriores.

Introducción: SDRC tipo II secundario a cirugía de síndrome de túnel carpiano (STC) tratado con éxito mediante neuroestimulación de cordones posteriores (SCS).

La definición dada por la IASP cataloga el SDRC en dos tipos, el tipo I es un "síndrome doloroso desencadenado después de un evento nocivo, con dolor espontáneo y alodinia/hiperalgesia que sobrepasa la zona de distribución de un territorio nervioso periférico y que es desproporcionado al evento desencadenante, acompañado de edema o alteración del flujo sanguíneo cutáneo o alteraciones sudomotoras, sin que haya una lesión nerviosa evidente y otras patologías que pudieran asociar dichas alteraciones". El tipo II, sin embargo, es de igual característica, pero con una lesión nerviosa desencadenante ya sea lesión total o parcial.

Descripción del caso: Paciente mujer de 46 años que acude a la Unidad de Dolor Crónico remitida desde el Servicio de Neurocirugía por omalgia derecha e impotencia funcional de mano homolateral tras someterse a cirugía de STC, sin otros antecedentes personales de interés.

Presenta dolor en MSD de 2 años de evolución tras haber sido intervenida. A la exploración presenta rigidez acompañada de edema, disfunción vasomotora, cambios tróficos cutáneos y ungueales, junto con disestesias, parestesias y limitación en flexión-extensión de muñeca. La puntuación en la escala analógica visual es de 7 sobre 10.

Como pruebas complementarias aporta RMN de MSD en donde presenta artrosis acromio-clavicular con disminución del espacio subacromial y signos de tendinopatía en semi-interespinal, plexo braquial sin alteraciones, y protrusión discal de C5-C7. Además, electroneuromiograma compatible con atrapamiento bilateral del nervio mediano a nivel del carpo de intensidad moderada.

Teniendo en cuenta tanto la clínica como la exploración que presenta, así como el resultado de las diferentes pruebas complementarias realizadas, y según los criterios revisados de la Asociación Internacional para el Estudio del Dolor (IASP), se establece el diagnóstico SDRC tipo II.

Tras dicha valoración se recomienda la realización de rehabilitación, tratamiento analgésico vía oral y se procede a la infiltración intrarticular de hombro derecho, además de varios bloqueos del ganglio estrellado separados en el tiempo. Tras dos años de seguimiento y ausencia de mejoría con medidas terapéuticas aportadas, se realiza implante de neuroestimulador de cordones posteriores a nivel cervical.

La evolución de la paciente fue óptima, con recuperación de la funcionalidad del miembro, así como control del dolor permitiendo la desescalada de medicación y una evidente mejoría en su calidad de vida.

Discusión: Entre las etiologías o posibles mecanismos desencadenantes destaca una alteración de la perfusión dando lugar a una hipoxia neuronal. No se ha logrado una explicación clara. Esta hipoxia neuronal puede dar lugar a una respuesta distorsionada y exagerada neurovegetativa.

La primera línea de tratamiento de estos pacientes comienza con fármacos neuromoduladores, como anti-depresivos tricíclicos y anticonvulsivantes, además de analgésicos de primer y segundo escalón de la OMS. En nuestro paciente, inicialmente fue tratado con analgésicos por vía oral además de fármacos neuromoduladores. Realizamos infiltración intrarticular del hombro

derecho y varios bloqueos del ganglio estrellado sin mucha respuesta analgésica.

El tratamiento mediante estimulación eléctrica neuronal se decidió tras 2 meses de una respuesta parcial, adecuada para su modo de vida, tras la primera línea de tratamiento médico y cinco bloqueos seriados simpáticos del ganglio estrellado. Si bien es cierto que la recomendación es débil para el SDRC tipo II, a nosotros, en este caso, la neuroestimulación de cordones posteriores a nivel cervical ha ofrecido una solución con una muy buena para esta paciente.

Conclusiones:

- Importancia del conocimiento de esta patología dada su prevalencia, siendo del 2-5 % tras la cirugía de liberación del nervio mediano. Se asocia hasta en un 40 % de los casos a una fractura/cirugía, viéndose el nervio mediano implicado en ¾ de las ocasiones.
- Es fundamental el reconocimiento precoz y la capacidad de aportar alternativas terapéuticas que sean válidas a corto y a largo plazo.
- Medidas terapéuticas como la SCS consigue una reducción del dolor de al menos el 50 %, según reportan algunos estudios.

Bibliografía:

1. Chivukula S, Tempel ZJ, Weiner GM, Gande AV, Chen CJ, Ding D, et al. Cervical and cervicomedullary spinal cord stimulation for chronic pain: efficacy and outcomes. *Clin Neurol Neurosurg.* 2014;127:33-41. DOI: 10.1016/j.clineuro.2014.09.023.
2. Mirone G, Natale M, Rotondo M. Peripheral median nerve stimulation for the treatment of iatrogenic complex regional pain syndrome (CRPS) type II after carpal tunnel surgery. *J Clin Neurosci.* 2009;16(6):825-7. DOI: 10.1016/j.jocn.2008.09.006.

Agradecimientos: A la paciente del caso clínico. A Antonio Rodríguez Medina

116 UNA LESIÓN CUTÁNEA DOLOROSA Y PRURIGINOSA: A PROPÓSITO DE UN CASO DE NOTALGIA PARESTÉSICA

S. Lago Casal, B. de la Calle García, M. Pérezalonso Wiesner, M. García de Castro, C. Rodríguez de la Torre González, S. Armas Bojsen
Hospital Universitario del Río Hortega. Valladolid

Palabras clave: Notalgia parestésica, prurito, dolor neuropático, hiperpigmentación, dermatología.

Introducción: La notalgia parestésica es una disestesia neuropática crónica caracterizada por prurito intermitente en región infraescapular, y a veces dolor. Es más común en mujeres y de forma unilateral. No presenta lesiones cutáneas primarias, sino que son resultado del rascado crónico. Esta lesión es de naturaleza benigna y no se conoce la etiología exacta, pudiendo tener diferentes factores causales implicados. Clásicamente referían que está en relación con procesos

degenerativos o malformativos en la columna dorsal, provocando una polirradiculopatía torácica en los ramos posterior de T2-T6. Otras causas menos comunes son los trastornos metabólicos, causas genéticas como el MEN2A, diabetes mellitus tipo II o algunas etiologías infecciosas como el herpes zóster. Se llega al diagnóstico mediante la historia clínica y la exploración física, pero a veces se puede requerir una prueba de imagen. Podríamos realizar el diagnóstico diferencial con la neurodermatitis, amiloidosis cutánea, tiña versicolor, parapsoriasis parcheada o dermatitis de contacto pigmentada. Hay muchas alternativas terapéuticas con diferentes niveles de éxito, desde tratamientos tópicos (antihistamínicos, capsaicina), orales (antidepresivos, antiepilepticos), cinesiterapia, bloqueos paravertebrales o inyección de toxina botulínica. La remisión completa es posible.

Descripción del caso: Paciente de 58 años presenta desde hace un año de evolución una lesión pruriginosa y dolorosa en borde inferomedial de escápula izquierda. La lesión es hiperpigmentada con signos de rascado, pero sin signos de inflamación. No se acompañaba de hipoestesia.

Como antecedentes personales, la paciente presenta artralgias mecánicas y dislipemia. Presenta además en ecografía abdomino-pélica 3 angiomas hepáticos. En RMN cervical presenta abombamiento osteodiscal C5-C6 y C6-C7 con leve estenosis de canal e hipertrofia de carillas articulares posteriores C5-C6 que condiciona estenosis de foramen de conjunción izquierdo. No se ha realizado biopsia de la lesión ni estudio de la columna dorsal.

Al inicio del cuadro se pautó corticoides tópicos, y luego capsaicina tópica al 0,075 %, sin éxito. Ya en nuestro servicio se inició tratamiento con quetena y gabapentina, siendo esta sustituida posteriormente por amitriptilina 10 mg/día por presentar efectos secundarios.

Actualmente la paciente se encuentra estable, con picor ocasional, estando a seguimiento por nuestro servicio.

Discusión: La neuralgia parestésica es una alteración neurocutánea, afectado a personas adultas de edad media o avanzada, sobre todo en mujeres. Las manifestaciones clínicas típicas se dan por la neuropatía sensitiva que se distribuye por la metámera correspondiente a la región dorsal D2-D6. Es imprescindible una buena historia clínica y exploración física, y puede ser necesario solicitar una analítica sanguínea, un estudio de imagen para descartar compresiones nerviosas o una biopsia para hacer el diagnóstico diferencial con el depósito amilode. En cuanto al tratamiento iniciaremos con un tratamiento tópico y/o oral, y cuando esto fracasa podremos realizar técnicas más intervencionistas. La cinesiterapia y el uso de TENS han resultado eficaces en pocos casos.

Conclusiones: El diagnóstico y manejo es complejo y precisa la valoración de diferentes especialistas, siendo necesario hacer el diagnóstico diferencial con otras patologías. Muchos pacientes con prurito leve o intermitente no precisan tratamiento. Esta patología puede afectar de forma importante a la calidad de vida, por eso es necesario educar sobre la naturaleza benigna de este proceso.

Bibliografía:

1. Akram A. Notalgia Paresthetica: Cervical Spine Disease and Neuropathic Pruritus. *Cureus*. 2021;13(1):e12975. DOI: 10.7759/cureus.12975.
2. Howard M, Sahhar L, Andrews F, Bergman R, Gin D. Notalgia paresthetica: a review for dermatologists. *Int J Dermatol*. 2018;57(4):388-92. DOI: 10.1111/ijd.13853.
3. Šitum M, Kolić M, Franceschi N, Pećina M. NOTALGIA PARESTHETICA. *Acta Clin Croat*. 2018;57(4):721-5. DOI: 10.20471/acc.2018.57.04.14.

Agradecimientos: Me gustaría agradecer a todo el servicio de mi hospital ya que sin su ayuda el caso no hubiera sido posible.

118 USO Y ABUSO DEL TENS EN LA UNIDAD DEL DOLOR

S. Lago Casal, B. de la Calle García, C. Palacios Lobato, B. Pérez Benito, E. Ortega Ladrón de Cegama, C. Rodríguez de la Torre González

Hospital Universitario del Río Hortega. Valladolid

Palabras clave: TENS, dolor, encuesta, EuroQol-5D-3L, EVA.

Introducción: El tratamiento mediante estimulación eléctrica transcutánea (TENS) es usado ampliamente en el tratamiento del dolor crónico tanto en servicios de rehabilitación como en unidades del dolor. Una de sus principales ventajas es su fácil aplicación y escasos efectos secundarios, siendo una buena alternativa en pacientes polimedicados.

Objetivos: Describir la eficacia del tratamiento con TENS realizado en la unidad del dolor de forma global y según las características de los pacientes.

Material y método: Estudio observacional descriptivo de pacientes que han precisado el uso de TENS en la unidad del dolor desde el 1 de enero de 2022 hasta el 31 de marzo de 2022. Las características de los pacientes han sido obtenidas mediante la consulta de la historia clínica y encuestas telefónicas. Los diagnósticos han sido codificados con el CIE-11. Se han usado cuestionarios como el EVA o el EQ-5D-3L. Los análisis estadísticos fueron realizados con el software SPSSv21.

Para la comparación de variables se han realizado tablas de contingencia y además hemos usado el test de Mann-Whitney, de Kruskal-Wallis y Rho de Spearman.

Resultados: Se incluyó a un total de 96 pacientes que recibieron 102 tratamientos. La edad media en años ha sido de $61,1 \pm 15,3$. El 69,3 % de los participantes eran mujeres. El 73,3 % referían ser independientes y vivir acompañados por otras personas en sus domicilios. La media de uso en minutos por semana ha sido de $719,3 \pm 420$. La diferencia de EVA ha sido de $-1,59 \pm 2$. El 19,8 % refería tomar menos medicación. El 29 % refería moverse más. Del cuestionario EQ-5D hemos extraído una variable cuantitativa continua, obteniendo una media de $0,591 \pm 0,32$ (siendo 1 el mejor estado de salud posible y un valor negativo un estado

ME84.2 Dolor lumbar	55,4 %
8B93.6, 8B93.8, ME84.3, ME84.20 (Dolor irradiado)	12,9 %
MG30.21 Dolor posquirúrgico crónico	9,9 %
ME84.0 Dolor de la columna cervical	8,9 %
ME84.0 Dolor de la columna cervical	5,9 %
MG30.51 Dolor neuropático periférico crónico	2 %
MG30.01 Dolor generalizado crónico	2 %
MG30.04 Síndrome de dolor regional complejo	2 %

de salud peor que la muerte). El 5 % de los pacientes había alcanzado el 1.º escalón de la OMS, el 30 % el 2.º, el 34,7 % el 3.º y el 29,7 % el 4.º escalón. A continuación, los diagnósticos agrupados según el CIE-11:

El tratamiento ha sido eficaz en el 51,5 % según referían los pacientes, aunque casi el 20 % de estos no objetivan descenso en la escala EVA o es mínima. En los pacientes donde el tratamiento ha sido eficaz ha supuesto también una mejoría de la movilidad en el 60,4 %, en cambio solo el 41,7 % ha referido tomar menos medicación tras el tratamiento. Los resultados son estadísticamente significativos ($p < 0,001$) si los comparamos con la diferencia de EVA, con la eficacia y *el time trade-off*.

El tratamiento es más eficaz en los pacientes con mejor *time trade-off* ($p < 0,001$). Encontramos una correlación moderada entre tiempo de uso en minutos y la diferencia de EVA (Rho de Spearman 0,6) y no hay asociación estadística de que un mayor tiempo de uso implique mayor eficacia ($p > 0,05$).

El tratamiento es igual de efectivo independientemente del escalón analgésico que haya alcanzado el paciente ($p > 0,05$).

No se encontraron diferencias estadísticamente significativas para el resto de variables.

Discusión: El uso del TENS ha sido eficaz cuando hemos analizado la mejoría de la movilidad tras el tratamiento que coincide con el estudio de Pop (2010). Los resultados han sido buenos en cuanto a mejoría del dolor con mayor diferencia en el EVA anterior y posterior al inicio del tratamiento, aunque en un porcentaje nada reseñable no se ha objetivado descenso en esta escala o ha sido mínima. El uso del dispositivo no ha supuesto una reducción del consumo de analgesia en la mayoría de los pacientes que concuerda con Kadi (2019) pero no coincide con Alexis (2021). Los pacientes pueden beneficiarse independientemente del escalón analgésico de la OMS alcanzado.

Conclusiones: Esta terapia supone una mejoría del dolor por parte de los pacientes. Sería preciso un mayor tamaño muestral y aumentar la potencia estadística para poder evaluar todas las variables usando subgrupos de pacientes.

Bibliografía:

1. Teoli D, An J. Transcutaneous Electrical Nerve Stimulation. StatPearls. 2022.
2. Pop T, Austrup H, Preuss R, Niedzialek M, Zaniewska A, Sobolewski M, et al. Effect of TENS on pain relief in patients with degenerative disc disease in lumbosacral spine. *Ortop Traumatol Rehabil.* 2010;12(4):289-300.
3. Kadi MR, Hepgüler S, Atamaz FC, Dede E, Aydođdu S, Aktuglu K, et al. Is interferential current effective in the management of pain, range of motion, and edema following total knee arthroplasty surgery? A randomized double-blind controlled trial. *Clin Rehabil.* 2019;33(6):1027-34. DOI: 10.1177/0269215519829856.
4. Cardinali A, Celini D, Chaplik M, Grasso E, Nemeč EC. Efficacy of Transcutaneous Electrical Nerve Stimulation for Postoperative Pain, Pulmonary Function, and Opioid Consumption Following Cardiothoracic Procedures: A Systematic Review. *Neuromodulation.* 2021;24(8):1439-50. DOI: 10.1111/ner.13302.

Agradecimientos: Agradecer a todo el servicio por su ayuda para la resolución de este estudio.

127 IMPLANTE DE BOMBA INTRATECAL DE ZICONOTIDE EN PACIENTE CON NEURALGIA DEL TRIGÉMINO Y DEL GLOsofaríngeo

B. Castel González, R. M. Izquierdo Aguirre, R. Robledo Algarra, A. Bermejo Marín, E. Gallach Solano, M. A. Canós Verdecho

Hospital Universitari i Politècnic La Fe. Valencia

Introducción: El ziconotide es un fármaco empleado por vía intratecal para el tratamiento del dolor crónico. Inhibe la transmisión del impulso doloroso al bloquear de forma selectiva los canales de calcio tipo N dependientes de voltaje, disminuyendo la liberación de neurotransmisores en el asta posterior de la médula espinal.

Estructura del caso: Se presenta el caso de una mujer de 44 años con diagnóstico de neuralgia del trigémino atípica izquierda y del glossofaríngeo de varios años de evolución. Ha sido tratada mediante la cirugía de microdescompresión vascular y posteriormente con radiofrecuencia de ganglio de Gasser izquierdo sin resultados. También ha recibido infiltración de toxina botulínica sin beneficio.

Presenta dolor continuo severo urente en región del V par y asocia episodios diarios de exacerbación del dolor referidos como una descarga lancinante en región de V y IX pares craneales que mejoran durante el estío.

Durante el seguimiento en la unidad del dolor se realizan ajustes farmacológicos sin evidenciar mejoría del dolor. Durante este periodo fue reintervenida realizándose microdescompresión vascular del nervio glossofaríngeo sin mejoría. La paciente se encuentra en tratamiento con eslicarbazepina 800 mg cada 12 h, lamotrigina 100 mg cada 12 h, lacosamida 50 mg cada 8 h, gabapentina 600 mg cada 8 h, tapentadol 50 mg cada 12 h, paracetamol 1 g cada 8 h,

metamizol 575 mg cada 8 h y dexketoprofeno 25 mg cada 8 h. A pesar de la medicación pautada, persiste la sintomatología descrita.

Tras comentar el caso en sesión clínica, es candidata a dosis de ziconotide en bolo único. En el quirófano se realiza la administración de 2 microgramos/ml de ziconotide intradural con aguja 27G sin incidencias. A las 6 h se evidencia la mejoría clínica.

La paciente relata completa desaparición del dolor neuropático continuo con posterior reaparición progresiva de la clínica. Como efectos secundarios presentó sensación de mareo y náuseas tras la administración de ziconotide con ausencia de estos síntomas a las 24 h. La paciente inicia el protocolo para implante de bomba intratecal que incluye valoración psicológica. Tras la evaluación positiva, se decide implante bomba intratecal de ziconotide con inicio de la dosis a 1,3 mcg/día con una concentración final de 10 mcg/ml. A los dos días la paciente es dada de alta sin complicaciones postoperatorias inmediatas.

En la revisión posterior, a la semana de la intervención aparece clínica de cefalea postpunción dural con mejoría tras el bloqueo del ganglio esfenopalatino con anestésico local.

A las dos semanas de la intervención, se procede al aumento de dosis de ziconotide a 1,43 mcg/día con una concentración final de 25 mcg/ml. Con esta dosificación la paciente presenta alivio del dolor continuo y una disminución de las exacerbaciones del dolor, sin evidenciar efectos secundarios.

Discusión: La Conferencia de Consenso Polianalgésico recomienda el ziconotide como terapia intratecal de primera línea para el dolor neuropático y nociceptivo. Dado que la evidencia clínica disponible de ensayos clínicos aleatorizados establece que el ziconotide produce una mejoría del dolor en pacientes con dolor crónico refractario de etiología oncológica y no oncológica.

Este fármaco presenta una ventana terapéutica estrecha por lo que es importante conocer bien los efectos adversos que puede producir. Entre los efectos secundarios más frecuentes se encuentran: mareos, náuseas, nistagmo, estado confusional, anomalías de la marcha, trastornos de la memoria, visión borrosa, cefalea, astenia, vómitos y somnolencia. También puede producir reacciones adversas cognitivas y neuropsiquiátricas. Presenta ciertas ventajas con respecto a los opioides dado que la supresión brusca no produce síndrome de abstinencia.

La tolerabilidad de este fármaco está marcada principalmente por la tasa de aumento de dosis, en lugar de la dosis absoluta administrada. Por este motivo es muy importante realizar una adecuada dosificación del fármaco. La dosis inicial según la PACC es de 0,5 a 1,2 mcg/día (hasta 2,4 mcg/día según ficha técnica) con una dosis máxima de 19,2 mcg/día. La recomendación de los expertos para el aumento de dosis es de incrementos inferiores a 0,5 mcg/día por semana según la tolerancia.

En la bibliografía se ha abogado también, por el empleo de la dosis test en bolo único en vez de la infusión continua, con buenos resultados. La dosis recomendada para la dosis test intratecal oscila entre 1-5 mcg.

Conclusiones: El ziconotide es una alternativa terapéutica en pacientes con dolor crónico refractario. La dosis test de ziconotide en bolo único puede ser una alternativa a la infusión continua para evaluar la mejoría clínica del paciente y valorar el implante de la bomba intratecal.

Bibliografía:

1. McDowell GC 2nd, Pope JE. Intrathecal Ziconotide: Dosing and Administration Strategies in Patients With Refractory Chronic Pain. *Neuromodulation*. 2016;19(5):522-32. DOI: 10.1111/ner.12392.
2. Deer TR, Pope JE, Hayek SM, Bux A, Buchser E, Eldabe S, et al. The Polyanalgesic Consensus Conference (PACC): Recommendations on Intrathecal Drug Infusion Systems Best Practices and Guidelines. *Neuromodulation*. 2017;20(2):96-132. DOI: 10.1111/ner.12538.
3. Ficha técnica de ziconotida. Disponible en: https://cima.aemps.es/cima/dohtml/ft/O4302003/FT_O4302003.html

129 SECUELAS PANDÉMICAS. DOLOR AGUDIZADO POSTCOVID

M. Andrés Pedrosa, E. M. Prieto Quintanilla, R. Sanllorente Sebastián, L. F. Gutiérrez Tafur, J. M. de Vicente Lorenzo, M. A. Gutiérrez Gómez

Complejo Asistencial de Burgos

Introducción: Después de dos años de lucha frente a la COVID, ahora nos enfrentamos a un nuevo caballo de batalla, sus secuelas. Entre ellas destaca el dolor crónico postinfección, que en ocasiones adquiere características neuropáticas.

Estructura del caso: Presentamos el caso de dos pacientes que acuden a nuestro servicio tras presentar agudización y empeoramiento de su dolor de base, tras infección por COVID.

Mujer de 33 años asmática y con una trombofilia que presentó infección por COVID en marzo del 2020, cursando con anosmia, fatiga y disnea. Al mes de la negativización del virus y una vez que habías desaparecido el resto de síntomas, comienza con dolor diario, intenso e interno con sensación de parestesias a nivel cérvico-braquial izquierdo. El dolor le respetaba el sueño. Comenzó el tratamiento con gabapentina mejorando al inicio, aunque tuvo que suspenderlo por efectos secundarios. Estuvo en tratamiento con fisioterapeuta (punción seca, bótox...) sin ninguna mejoría. Se propuso como opción terapéutica el parche de capsaicina al 8 % en la zona dolorosa, durante los tres primeros días notó mejoría, pero luego volvió el dolor. En la primera revisión insistimos en el mismo tratamiento y le dimos una nueva oportunidad, ya que lo había tolerado bien y no había presentado efectos secundarios. Con el segundo parche mejoría del dolor durante tres meses de manera completa, siendo capaz de hacer vida normal sin precisar analgesia de rescate.

Nuestro segundo caso es una mujer de 71 años que acudió a la consulta por presentar dorsalgia bilateral después de infección por COVID en noviembre del 2021. En su caso, el dolor diario de tipo opresivo con comienzo de manera leve EVA 5 y que se iba poten-

ciando a lo largo del día, empeorando con el apoyo en la zona refiriendo EVA de 10, tanto sentada como en la cama, teniendo incluso que dormir bocabajo. En tratamiento con gabapentina que tuvo que suspender por mala tolerancia. Se administró parche de capsaicina 8 % en la parte dorsal de la espalda a ambos lados. Tras aplicación de primer parche mejoría del 90 % del dolor con posibilidad de apoyarse sobre la zona. Duración del alivio 3 meses.

Discusión: La enfermedad por COVID-19, se ha caracterizado por una amplia variedad de manifestaciones clínicas que acompañan al síndrome respiratorio agudo severo, cabe destacar las complicaciones neurológicas periféricas o centrales, ya sea por invasión directa del sistema nervioso, por reacciones inmunes postvirales o por el abordaje terapéutico en algunos pacientes.

Actualmente se ha definido el término de sintomatología COVID persistente, donde se ha comenzado a englobar los cuadros de dolor crónico en relación con esta enfermedad. Hoy se reconoce que el dolor más habitual relacionado es el somático y visceral, pero también existen reportes de dolor neuropático, aunque mucho menos referenciado y quizá infradiagnosticado. Asimismo, se objetiva que la infección por COVID ha supuesto una exacerbación de los dolores crónicos prevalentes y ha deteriorado muchas condiciones neurológicas de base. También, la aparición de dolor neuropático se ha vuelto un predictor de complicaciones neurológica.

Hoy en día aún no se ha identificado la etiología del dolor neuropático post-COVID, pero existen hipótesis sobre mecanismos directos por acción vírica acantonada en el organismo, e indirectos del tipo inflamatorios e inmunológicos.

Para el tratamiento del dolor neuropático postquirúrgico se usa los parches de capsaicina al 8 % con muy buenos resultados.

La capsaicina es una sustancia alcaloide obtenida del pimiento *capsicum* y es agonista de los receptores de potencial transitorio vanilinoide 1 (TRPV1) que liberan la sustancia P, siendo la sustancia P un mediador que incrementa la transmisión de los impulsos dolorosos desde la periferia al sistema nervioso central. La capsaicina produce una disminución de la sustancia P, inhibe su síntesis y ocasiona una desensibilización de los noniceptores TRPV1. Provocando así una analgesia que se puede observar a partir de la primera semana después de la aplicación del parche.

Conclusiones: Valoramos nuevos usos del material que encontramos a nuestro alcance en las unidades del dolor. Buscando siempre eficacia terapéutica con un buen perfil de seguridad para el paciente.

En este caso el parche de capsaicina al 8 % aporta mejoría del dolor con gran satisfacción por parte de las pacientes, mejorando de manera progresiva su calidad de vida, permíteles realizar actividades previas a la infección.

Bibliografía:

1. Juárez-Belaúnde A, Serrano Alfonso AA. Dolor neuropático y COVID-19: una relación silente. *Rev Esp Anestesiol Reanimol*. 2022;69(10):708-9. DOI: 10.1016/j.redar.2021.09.007.
2. Attal N, Martínez V, Bouhassira D. Potential for increased prevalence of neuropathic pain after the COVID-19

pandemic. Pain Rep. 2021;6(1):e884. DOI: 10.1097/PR9.0000000000000884.

- Ficha técnica Qutenza®. Disponible en: https://cima.aemps.es/cima/dochtml/ft/O9524001/FT_O9524001.html

131 CONSENSO INTERNACIONAL DE EXPERTOS SOBRE LA PRESCRIPCIÓN DE EJERCICIO EN PACIENTES DE MIGRAÑA: UN ESTUDIO E-DELPHI

Á. Reina Varona, R. La Touche Arbizu, B. Madroñero Miguel, A. Paris Alemany

Centro Superior de Estudios Universitarios La Salle, Universidad Autónoma de Madrid

Palabras clave: Estudio Delphi, migraña, ejercicio, cefalea, actividad física.

Introducción: La actividad física es un agravante de los síntomas durante una crisis de migraña, siendo frecuente su evitación entre los pacientes de migraña (1,2). Sin embargo, los estudios sobre ejercicio en migraña reportan beneficios en síntomas y calidad de vida (3).

Las creencias negativas entorno al ejercicio y el elevado sedentarismo en esta población podrían dificultar la adherencia al ejercicio. En consecuencia, diferentes opciones de intervención con ejercicio y la precisión en su prescripción podrían facilitar su adaptación a los aspectos individuales del paciente y su bibliografía.

Objetivos: Alcanzar un consenso internacional de expertos sobre los parámetros de prescripción, las consideraciones en torno a los factores psicológicos, las indicaciones y contraindicaciones y las recomendaciones más relevantes en la prescripción de ejercicio en migraña.

Material y método: Se desarrolló un estudio e-Delphi internacional cualitativo modificado con 3 rondas entre los meses de abril y junio de 2022 siguiendo los criterios de la Guidance on Conducting and Reporting Delphi Studies (CREDES) (4,5).

Los criterios de inclusión para el panel de expertos fueron: profesionales sanitarios y del ejercicio, con grado, al menos 2 publicaciones sobre ejercicio y migraña y al menos 5 años de experiencia clínica e investigación en ejercicio y migraña.

Tras la evaluación de un panel de 5 expertos, se elaboró el cuestionario de primera ronda, compuesto por las siguientes secciones: 1) modalidades y parámetros de prescripción de ejercicio aeróbico en migraña (18 ítems); 2) métodos de cuantificación de la intensidad del ejercicio aeróbico (5 ítems); 3) supervisión del ejercicio (3 ítems); 4) factores psicológicos (42 ítems); 5) otras modalidades de ejercicio (45 ítems); 6) indicaciones y contraindicaciones (3 ítems).

Los ítems se categorizaron en tres dominios: 1) parámetros de prescripción; 2) consideraciones; 3) recomendaciones.

La evaluación de los ítems se realizó mediante una escala Likert de 9 puntos. Se utilizó el coeficiente V de Aiken para evaluar el grado de concordancia, con un rango de 0 (sin acuerdo) a 1 (acuerdo perfecto) y un punto de corte de $\geq 0,7$ para alcanzar consenso (6,7).

Resultados: Un total de 14 expertos aceptaron participar: 1 desde Suecia, 1 desde Dinamarca, 4 desde España, 1 desde India, 2 desde Brasil, 1 desde EE.UU., 3 desde Alemania y 1 desde Australia. Todos los expertos completaron las 3 rondas.

Se validaron un total de 42 ítems. En la categoría de parámetros de prescripción se incluyó el ejercicio aeróbico continuo de moderada intensidad, 3 días a la semana, 30-60 minutos de duración cada sesión, con una duración de al menos 8 semanas y monitorizado mediante la escala Borg o el Talk Test. También se incluyó el ejercicio de relajación y respiración, 5-20 minutos todos los días.

En la categoría de consideraciones se destacó la relevancia de adaptar la intensidad del ejercicio a las experiencias, preocupaciones, condición física y fase de la migraña del paciente. La supervisión del ejercicio por parte de un profesional debe progresar hacia la autorregulación y la independencia del paciente. También se reconoció la importancia del catastrofismo, las creencias de miedo y evitación, la discapacidad, la ansiedad, la depresión, el nivel basal de actividad física y la autoeficacia en la adherencia y la respuesta al ejercicio. Además, si el ejercicio evoca episodios de migraña, se debería adoptar una exposición gradual al ejercicio.

Finalmente, en la categoría de recomendaciones solo se incluyeron el yoga y el entrenamiento concurrente.

Discusión: Los ítems validados por los expertos están en consonancia con la evidencia actual. El ejercicio aeróbico continuo de moderada intensidad es la modalidad más estudiada, siendo eficaz en la mejora de la sintomatología (8,9). El ejercicio de relajación también ha mostrado ser eficaz en la reducción de la frecuencia de migraña (8,10).

En cuanto a las consideraciones, la progresión desde una intervención supervisada a una autónoma conllevaría un aumento de la autoeficacia. Esta variable, junto con otras psicológicas, se consideraron relevantes en la adherencia y respuesta al ejercicio. La influencia de estas variables en la discapacidad y los niveles de actividad física ya se ha observado en la migraña y en otras condiciones de dolor (11-14). Adaptar la intensidad del ejercicio a estos factores mediante una exposición gradual puede ser conveniente teniendo en cuenta su relevancia.

Por último, el yoga se ha mostrado eficaz en el tratamiento de la migraña en varios estudios, aunque en el presente estudio quedó solo como recomendación (15). Respecto al entrenamiento concurrente, no se ha evaluado su eficacia en migraña, pero los efectos del ejercicio aeróbico y del ejercicio de fuerza por separado si parecen positivos, de modo que su combinación podría ser beneficiosa (8,9,16).

Conclusiones: Los expertos destacaron el ejercicio aeróbico continuo de moderada intensidad, el ejercicio de relajación y respiración, la progresión del ejercicio supervisado hacia la independencia del paciente, las variables psicológicas, la posibilidad de implementar una exposición gradual al ejercicio, y, como recomendaciones, el yoga y el entrenamiento concurrente.

Bibliografía:

- Headache Classification Committee of the International Headache Society (IHS) The International Classification of Headache Disorders, 3rd edition. Cephalalgia. 2018;38(1):1-211. DOI: 10.1177/0333102417738202.

2. Farris SG, Thomas JG, Abrantes AM, Lipton RB, Burr EK, Godley FA, et al. Anxiety sensitivity and intentional avoidance of physical activity in women with probable migraine. *Cephalalgia*. 2019;39(11):1465-9. DOI: 10.1177/0333102419861712.
3. La Touche R, Fernández Pérez JJ, Proy Acosta A, González Campodónico L, Martínez García S, et al. Is aerobic exercise helpful in patients with migraine? A systematic review and meta-analysis. *Scand J Med Sci Sports*. 2020;30(6):965-82. DOI: 10.1111/sms.13625.
4. von der Gracht HA. Consensus measurement in Delphi studies. *Technol Forecast Soc Change*. 2012;79(8):1525-36.
5. Jünger S, Payne SA, Brine J, Radbruch L, Brearley SG. Guidance on Conducting and Reporting DELphi Studies (CREDES) in palliative care: Recommendations based on a methodological systematic review. *Palliat Med*. 2017;31(8):684-706. DOI: 10.1177/0269216317690685.
6. Aiken LR. Three Coefficients for Analyzing the Reliability and Validity of Ratings. *Educ Psychol Meas*. 1985;45(1):131-42.
7. Okoli C, Pawlowski SD. The Delphi method as a research tool: an example, design considerations and applications. *Inf Manag*. 2004;42(1):15-29.
8. Varkey E, Cider A, Carlsson J, Linde M. Exercise as migraine prophylaxis: a randomized study using relaxation and topiramate as controls. *Cephalalgia*. 2011;31(14):1428-38. DOI: 10.1177/0333102411419681.
9. Oliveira AB, Ribeiro RT, Mello MT, Tufik S, Peres MFP. Anandamide Is Related to Clinical and Cardiorespiratory Benefits of Aerobic Exercise Training in Migraine Patients: A Randomized Controlled Clinical Trial. *Cannabis Cannabinoid Res*. 2019;4(4):275-84. DOI: 10.1089/can.2018.0057.
10. Kaushik R, Kaushik RM, Mahajan SK, Rajesh V. Biofeedback assisted diaphragmatic breathing and systematic relaxation versus propranolol in long term prophylaxis of migraine. *Complement Ther Med*. 2005;13(3):165-74. DOI: 10.1016/j.ctim.2005.04.004.
11. Kim S, Bae DW, Park SG, Park JW. The impact of Pain-related emotions on migraine. *Sci Rep*. 2021;11(1):577. DOI: 10.1038/s41598-020-80094-7.
12. Pinheiro CF, Bevilacqua-Grossi D, Florencio LL, Bragatto MM, Benatto MT, Dach F, et al. Is kinesiophobia related to fear of falling, dizziness disability, and migraine disability in patients with migraine? *Physiother Theory Pract*. 2022;38(13):2727-35. DOI: 10.1080/09593985.2021.1996496.
13. Uckun AC, Donmez BK, Yurdakul FG, Garip Y, Bodur H. The Role of Pain Catastrophizing and Depression in the Outcomes of Physical Therapy in a Prospective Osteoarthritis Cohort. *Pain Physician*. 2020;23(2):209-18.
14. Marshall PWM, Schabrun S, Knox MF. Physical activity and the mediating effect of fear, depression, anxiety, and catastrophizing on pain related disability in people with chronic low back pain. *PLoS One*. 2017;12(7):e0180788. DOI: 10.1371/journal.pone.0180788.
15. Kim SD. Effects of yoga exercises for headaches: a systematic review of randomized controlled trials. *J Phys Ther Sci*. 2015;27(7):2377-80. DOI: 10.1589/jpts.27.2377.
16. Aslani PS, Hassanpour M, Razi O, Knechtel B. Resistance Training Reduces Pain Indices and Improves Quality of Life and Body Strength in Women with Migraine Disorders. *Sport Sci Health*. 2021;18:433-43.

Agradecimientos: Este trabajo no habría sido posible sin la colaboración de los expertos internacionales. Gracias por su dedicación y su aportación en conocimientos.

132 ANÁLISIS DE LA EFECTIVIDAD DEL BLOQUEO ECOGUIADO DE LOS NERVIOS COCCÍGEOS EN PACIENTE DIAGNOSTICADA DE COCCIGODINIA

E. J. Frutos Reoyo, M. Gándara Alonso, A. Serrano Combarro, S. Rodríguez Valbuena, S. Pico Brezmes, B. de la Calle García, E. D. Candau Pérez, I. Mendi Gabarain
Hospital Universitario del Río Hortega. Valladolid

Palabras clave: coccigodinia, bloqueo, nervio coccígeos.

Introducción: La coccigodinia es un dolor poco frecuente, si bien es cierto que cuando aparece supone un gran impacto biopsicosocial (1). El manejo terapéutico es problemático y controvertido (1-3). El bloqueo de los nervios coccígeos se erige como una opción terapéutica adecuada en caso de fracaso del tratamiento conservador.

Objetivos: Evaluar la efectividad del bloqueo coccígeo en pacientes diagnosticadas de coccigodinia en una Unidad de Dolor de referencia.

Material y método: Realizamos un estudio de cohorte retrospectivo y descriptivo con datos epidemiológicos y funcionales en 7 pacientes en los que se ha realizado el bloqueo de los nervios coccígeos a lo largo de dos años de seguimiento.

Resultados: Durante nuestro periodo seguimiento se evalúan 7 pacientes. El 100 % sexo femenino. La edad media fue de 38,33 (DE: 9,7). El 100 % de las pacientes experimentaron mejoría del dolor y reintroducción en sus AVD tras la técnica. El 100 % de las pacientes tenía un diagnóstico de coccigodinia, mientras que el 28,57 % tenía concomitancia de neuralgia del pudendo. El tiempo medio de mejoría de los síntomas fue de 3,3 meses (DE: 0,91). En el 28,57 % de las pacientes se realizó radiofrecuencia tras la técnica inicial.

Discusión: La coccigodinia es una patología con una incidencia variable según la serie que observemos, siendo el sobrepeso y el sexo femenino, como podemos ver en nuestra muestra, los factores de riesgo más relacionados con su génesis (1). Se suele desarrollar en torno a los 40 años, datos que concuerdan con los 38,33 años de media que vemos en nuestras pacientes¹.

El manejo de la coccigodinia siempre ha sido complejo y ha incluido un abordaje inicial conservador con cinesiterapia y farmacoterapia tanto tópica como oral. Posteriormente se puede recurrir a técnicas más agresivas como las ondas de choque, el bloqueo corticoanestésico del ganglio impar o la radiofrecuencia de este. Por último, para casos resistentes nos encontraríamos con la opción quirúrgica con coccigectomía parcial o total (4). El bloqueo ecoguiado de los nervios coccígeos surge como una alternativa poco invasiva y eficaz para el manejo de la coccigodinia resistente a tratamiento conservador (1). Como podemos ver, en nuestra serie alcanzamos cifras de efectividad del 100 %. Como objeto de perpetuar el efecto de la técnica en el tiempo, se puede realizar una radiofrecuencia de los nervios bloqueados (1).

Es cierto que nuestra muestra, aunque homogénea, es pequeña y para establecer está técnica de elección frente a las utilizadas clásicamente deben realizarse

estudios más amplios y a ser posible con grupo control. Asimismo, es una técnica relativamente compleja que conlleva un aprendizaje por parte del facultativo que la realiza.

Conclusiones: El bloqueo de los nervios coccígeos puede ser una buena técnica tanto diagnóstica y terapéutica en pacientes con coccigodinia [1] y fracaso del tratamiento conservador. Presenta una alta tasa de efectividad y puede ser complementado por otras técnicas. Puede ser interesante la realización de estudios más amplios y la comparación con otras técnicas.

Bibliografía:

1. Ortigosa M, Malic M. Ecografía en el Tratamiento del Dolor Crónico. Madrid: Aelor Editores; 2018.
2. Foye PM. Coccydynia: Tailbone Pain. *Phys Med Rehabil Clin N Am.* 2017;28(3):539-49. DOI: 10.1016/j.pmr.2017.03.006.
3. Lirette LS, Chaiban G, Tolba R, Eissa H. Coccydynia: an overview of the anatomy, etiology, and treatment of coccyx pain. *Ochsner J.* 2014;14(1):84-7.
4. Elkhashab Y, Ng A. A Review of Current Treatment Options for Coccygodynia. *Current pain and headache reports.* 2018;22(4):28. DOI: 10.1007/s11916-018-0683-7.

Agradecimientos: A todos los profesionales y pacientes por su trabajo y esfuerzo.

134 EMPLEO DE OZONOTERAPIA EN DOLOR CRÓNICO POSTOPERATORIO: A PROPÓSITO DE UN CASO

B. Castel González, R. Robledo Algarra, R. M. Izquierdo Aguirre, A. Bermejo Marín, E. Gallach Solano, M. A. Canós Verdecho

Hospital Universitari i Politècnic La Fe. Valencia

Introducción: El dolor crónico postoperatorio (DCPO) es definido como un dolor que persiste al menos más de dos meses tras un procedimiento quirúrgico, en el que se han descartado otras causas o etiologías preexistentes. Presenta una alta incidencia y variable en función del tipo de procedimiento. El DPCO, si bien es más frecuente en la cirugía mayor, se puede presentar hasta en un 5 % de los pacientes intervenidos de cirugía menor.

Por su parte, la ozonoterapia es un tratamiento que ha reportado resultados favorables a nivel del tratamiento discal a nivel lumbar. La mezcla del ozono médico está compuesta por un 95 % de O₂ y un 5 % de O₃ utilizada en distintas concentraciones, según la vía de administración. También existen estudios para el tratamiento de afecciones musculoesqueléticas y del dolor causado por la artrosis de rodilla.

Estructura del caso: Varón de 52 años con antecedente de artrodesis de Lisfranc en pie derecho con toma de injerto de calcáneo en región lateral hace cuatro años.

El paciente, remitido desde Rehabilitación, presenta dolor desde la intervención quirúrgica en zona del injerto. Refiere dolor de tipo somático con la movilización,

deambulación y bipedestación mejorando con el reposo y tumefacción de la articulación vespertina. El paciente trabaja en una empresa de cuadros eléctricos y porta botas de seguridad.

A la exploración destaca marcha antiálgica, hiperalgesia a nivel de calcáneo en zona lateral del pie derecho. No asocia cambios tróficos, ni de temperatura, ni hiperestesia, ni alodinia.

Referente a las pruebas complementarias en la resonancia magnética no se visualizan alteraciones a nivel del calcáneo ni en el resto de las estructuras óseas, ligamentosas, tendinosas y musculares.

En el Servicio de Rehabilitación ha recibido tratamiento con magnetoterapia y bloqueo del nervio sural derecho sin mejoría. Actualmente en tratamiento con antiinflamatorios que calman parcialmente el dolor, también ha tomado tapentadol 50 mg cada 12 h.

Por parte de la unidad del dolor se prescriben tres infiltraciones de ozono a nivel de calcáneo. Se explica la técnica y firma consentimiento informado. En cada infiltración semanal se administran 20 mg de lidocaína al 2 % y 10 cc de ozono con una concentración de 20-25 mcg/ml.

En la revisión a los dos meses el paciente refiere alivio del dolor de un 90 %, refiere descansar mejor por las noches y poder realizar mejor sus actividades de la vida diaria y su trabajo, desapareciendo la marcha antiálgica.

Discusión: El ozono posee propiedades germicidas, antiálgicas, antiinflamatorias, inmunomoduladoras y con acción antioxidante. Sin embargo, los mecanismos y los efectos bioquímicos de la mezcla del ozono médico no son bien conocidos.

Reacciona en el agua intersticial con los ácidos grasos poliinsaturados generando peróxido de hidrógeno y una mezcla de productos de ionización lipídica. Estos compuestos resultantes serían los responsables del inicio del estrés oxidativo que condicionaría los elementos de respuesta antioxidante.

A su vez, el ozono podría desempeñar un papel clave en el manejo de la inflamación y la modulación nociceptiva mediante el aumento de la serotonina y los opioides endógenos y la activación del sistema antinociceptivo descendente.

Además, en la atrofia muscular se producen fenómenos de hipoxia y deterioro de la vascularización que podrían ser neutralizados por el aumento de oxigenación y vasodilatación que produce el ozono por la mayor producción de óxido nítrico, adenosina y prostaglandinas.

Entre las contraindicaciones de esta terapia se encuentran el déficit de glucosa-6-fosfato deshidrogenasa, enfermedad conocida como favismo, el hipertiroidismo no controlado, enfermedades cardiovasculares y cardíacas graves, el embarazo es una contraindicación relativa.

En el caso presentado, el paciente presenta un dolor crónico postoperatorio con prevalencia de los síntomas de dolor inflamatorio. Estos habitualmente suelen desaparecer con el transcurso del tiempo y se calman con la toma de antiinflamatorios. Sin embargo, en este paciente los síntomas persistían; es por ello que abogamos por el empleo de la ozonoterapia con buenos resultados.

Conclusiones: La ozonoterapia puede ser una terapia prometedora en ciertos casos de DPCO con sintomatología inflamatoria.

Bibliografía:

1. Macrae WA. Chronic pain after surgery. *Br J Anaesth*. 2001;87(1):88-98. DOI: 10.1093/bja/87.1.88.
2. Kehlet H, Rathmell JP. Persistent postsurgical pain: the path forward through better design of clinical studies. *Anesthesiology*. 2010;112(3):514-5. DOI: 10.1097/ALN.0b013e3181cf423d.
3. de Sire A, Agostini F, Lippi L, Mangone M, Marchese S, Cisari C, et al. Oxygen-Ozone Therapy in the Rehabilitation Field: State of the Art on Mechanisms of Action, Safety and Effectiveness in Patients with Musculoskeletal Disorders. *Biomolecules*. 2021;11(3):356. DOI: 10.3390/biom11030356.

136 EL PEREGRINAJE DEL DOLOR

E. J. Frutos Reoyo, S. Rodríguez Valbuena, A. Serrano Combarro, M. Gándara Alonso, I. Mendi Gabarain, E. D. Candau Pérez, A. M. González Rebollo, B. de la Calle García

Hospital Universitario del Río Hortega. Valladolid

Palabras clave: Espondilitis anquilosante, dolor, diagnóstico, piramidal.

Introducción: La espondilitis anquilosante es una artritis inflamatoria de la columna vertebral potencialmente incapacitante (1).

Descripción del caso: Paciente varón de 24 años que acude por dolor lumbar de 4 años de evolución, alérgico a antiinflamatorios no esteroideos. Presenta antecedentes de dermatitis atópica y ningún antecedente quirúrgico.

Refiere lumbalgia con irradiación alternante a glúteos y cara posterior de ambos muslos. Rigidez de predominio matutino que mejora con el ejercicio. No refiere datos de artritis periférica ni manifestaciones extraesqueléticas.

En la exploración física no presenta edemas ni inflamación. Dolor a la palpación glútea, piramidal y sacroiliaca. Maniobras sacroiliacas positivas, sobre todo en lateralidad derecha. Test de Schober de 4 cm.

Las pruebas de laboratorio arrojan resultados compatibles con enfermedad inflamatoria, así como un HLA B-27 positivo. En la radiografía de sacroiliacas realizada en atención primaria se observa sacroileitis bilateral grado II/IV. La resonancia magnética muestra irregularidades en la vertiente anteroposterior de ambas articulaciones sacroiliacas, asociadas a pequeñas erosiones y edema subcondral bilateral en relación con sacroileitis aguda bilateral.

Juicio diagnóstico: espondiloartritis axial HLA B-27+. Síndrome de dolor miofascial piramidal bilateral.

Se inicia tratamiento farmacológico con etoricoxib de 90 mg cada 24 horas realiza, cinesiterapia específica, así como infiltración corticoanestésica en ambos músculos piramidales en un intervalo de 4 semanas entre ambos procedimientos.

El paciente experimenta una excelente evolución con control del dolor y reincorporación en todas sus AVD.

Discusión: El retraso diagnóstico en la espondilitis anquilosante es muy habitual, como podemos observar en nuestro paciente, transcurriendo cuatro años desde el inicio de los síntomas hasta el diagnóstico, cifras menores incluso de las reportadas en la literatura, con medias de entre cinco a siete años, siendo aún mayor en mujeres (2).

A la hora de identificar el cuadro debemos prestar especial atención a los antecedentes familiares de enfermedad reumatológica, sobre todo espondilitis, así como el cuadro de dolor lumbar acompañado o no de manifestaciones extraxiales como artritis periférica, uveítis o la buena respuesta al tratamiento con antiinflamatorios no esteroideos, en un paciente joven, habitualmente menor de 45 años (2). En cuanto a las pruebas complementarias, la radiografía simple suele mostrar cambios inflamatorios en las articulaciones sacroiliacas, sin embargo, este hallazgo puede no ser constante o retrasarse desde el inicio de la sintomatología (2). El hallazgo de inflamación en la resonancia magnética aumenta la sensibilidad y especificidad de la radiografía simple (2).

En nuestro paciente el manejo se realizó desde el momento del diagnóstico mediante tratamiento rehabilitador y farmacológico antiinflamatorio con etoricoxib a dosis altas. El abordaje de esta patología debe incluir en primera instancia la cinesiterapia específica y la farmacoterapia escalonada (2). La contractura del piramidal puede coexistir o ser causa secundaria de la espondilitis anquilosante, el tratamiento intervencionista en exacerbaciones es una buena opción para el manejo del dolor (3).

La espondilitis anquilosante es una enfermedad que tiene un impacto importante en la calidad de vida, aumentando el riesgo de mortalidad y discapacidad (4), por ese motivo, el diagnóstico precoz y el tratamiento óptimo deben ser el pilar fundamental del manejo.

Conclusiones: El retraso diagnóstico en la espondilitis anquilosante es frecuente (5). El cuadro de dolor típico debe encender nuestras alarmas para establecer un diagnóstico precoz que evite dolor y secuelas subsecuentes a nuestros pacientes (1). El manejo rehabilitador, farmacológico de forma crónica y las técnicas intervencionistas en cuadros agudos, reagudizaciones y dolores secundarios se erigen como la terapéutica óptima (6,7).

Bibliografía:

1. van Tubergen A. Diagnosis and differential diagnosis of axial spondyloarthritis (ankylosing spondylitis and nonradiographic axial spondyloarthritis) in adults. En: Sieper J, Seo P, ed: UpToDate. Disponible en: <https://www.uptodate.com/contents/diagnosis-and-differential-diagnosis-of-axial-spondyloarthritis-ankylosing-spondylitis-and-nonradiographic-axial-spondyloarthritis-in-adults>
2. Golder V, Schachna L. Ankylosing spondylitis: an update. *Aust Fam Physician*. 2013;42(11):780-4.
3. Dougados M, Dijkmans B, Khan M, Maksymowych W, van der Linden S, Brandt J. Conventional treatments for ankylosing spondylitis. *Ann Rheum Dis*. 2002;61 Suppl 3(Suppl 3):iii40-50. DOI: 10.1136/ard.61.suppl_3.iii40.

4. Sari i, Öztürk MA, Akkoç N. Treatment of ankylosing spondylitis. *Turk J Med Sci*. 2015;45(2):416-30. DOI: 10.3906/sag-1401-79.
5. Hay CA, Packham J, Ryan S, Mallen CD, Chatzixenitidis A, Prior JA. Diagnostic delay in axial spondyloarthritis: a systematic review. *Clin Rheumatol*. 2022;41(7):1939-50. DOI: 10.1007/s10067-022-06100-7.
6. Lim JM, Cho OH. Effects of Home-and-Workplace Combined Exercise for Patients with Ankylosing Spondylitis. *Asian Nurs Res (Korean Soc Nurs Sci)*. 2021;15(3):181-8. DOI: 10.1016/j.anr.2021.03.001.
7. Fritz J, König CW, Günaydin I, Clasen S, Kastler B, Köster I, Claussen CD, Pereira PL. Magnetresonanzgesteuerte Kortikosteroid-Infiltration der Sakroiliakalgelenke: Schmerztherapie der Sakroilitis bei Patienten mit Spondylitis ankylosans. *Rofo*. 2005;177(4):555-63. DOI: 10.1055/s-2005-858002.

Agradecimientos: A todos los profesionales y pacientes por su trabajo y esfuerzo.

139 TERAPIA INTRATECAL CERVICAL EN DOLOR ONCOLÓGICO MULTIFACTORIAL: A PROPÓSITO DE UN CASO

N. Torres Zambrano, A. Ojeda, C. Gracia Fabre, M. Sangrà Puig, M. Arias Salazar, R. Armand Ugon, J. Borrel Vega

Hospital Clínic i Provincial de Barcelona

Introducción: El dolor oncológico es un síndrome frecuente y muy limitante. Su multifactorialidad dificulta un manejo efectivo, siendo el tratamiento médico insuficiente en un gran número de casos, además de incidir en la calidad de vida de los pacientes al provocar efectos adversos. Las técnicas intervencionistas suponen una oportunidad efectiva de tratamiento, y en especial la terapia intratecal que, no exenta de riesgo, logra una analgesia de calidad en síndromes de manejo complejo.

Estructura del caso: Se trata de una paciente de 36 años que en su historia destaca ser testigo de Jehová y como antecedentes médicos hipotiroidismo tratado con levotiroxina.

En febrero 2019 se estudió por una placa blanquecina en hemilengua izquierda y otalgia. Se biopsió resultando ser un carcinoma escamoso, VPH positivo. El estudio de extensión tumoral mediante RMN mostró un estadiaje T2N0M0. Se trató quirúrgicamente mediante una glossectomía parcial izquierda sumada a linfadenectomía cervical ipsilateral.

Tras tres meses el control por RMN reveló diseminación tumoral, estadiado como T2N1M0. Se inició radioterapia y quimioterapia adyuvantes. A pesar de ello la enfermedad evolucionó infiltrando espacios paravertebral y supraclavicular izquierdos, complicando el cuadro con estenosis carotídea y trombosis yugular. A la par inició con clínica de dolor supraclavicular izquierdo, de características mixtas, neuropático y somático, de intensidad basal EVN 7/10 y exacerbaciones 10/10, irradiado a axila, miembro superior y hemicara ipsilaterales.

La unidad de dolor fue interconsultada tras mal manejo a pesar de tratamiento con morfina oral 30

mg + parche de fentanilo 25 mcg/h + rescates de fentanilo sublingual, total 400 mcg/d + pregabalina 450 mg total + dexametasona 4 mg/día + AINE. Además, presentaba mala tolerancia a medicación oral teniendo náuseas que imposibilitaban ingesta, somnolencia y prurito. Tras concluir que su esperanza de vida era mayor al año, y ante la imposibilidad de analgesia locorregional por alteración anatómica cervical, se decidió la colocación de un catéter de infusión intratecal.

Se procedió a la colocación de un catéter intratecal a nivel cervical, guiado por radioscopia, aproximadamente a la altura de vértebras C2 y C3, conectando el mismo a una bomba de perfusión continua Synchromed II.

La pauta analgésica intratecal inició con clonidina 50 mcg/día manteniendo tratamiento de base a fin de evitar síndrome de abstinencia. Tras una semana de mejor control y, debido a somnolencia se decide retirar fentanilo transcutáneo, reducir fentanilo sublingual a la mitad y aumentar dosis de clonidina intratecal a 115 mcg/d. Tras este cambio mejoró el síndrome doloroso de un EVN de 7 a 2/10, y el dolor irruptivo de 9 a 5/10 disminuyendo los efectos adversos antes mencionados.

Debido a la evolución de enfermedad, caracterizado por aumento progresivo del dolor, en intensidad y en distribución corporal, se decidió añadir morfina a la perfusión intratecal. Al final de la enfermedad de la paciente las dosis fueron de 302 mcg/d de morfina y clonidina 454 mcg/d con lo que se logró un control analgésico aceptable, teniendo un dolor basal 2/10 e irruptivo 4/10 en la EVN.

Conclusiones: Este caso representa gran interés, ya que presenta un cuadro frecuente, una patología oncológica invasiva de gran distribución corporal que provoca un dolor mixto y multifactorial (tumoral, infiltración nerviosa, derivado de la quimioterapia y radioterapia). Frente a las pocas opciones disponibles el tratamiento intratecal representó un recurso efectivo, aunque no exento de riesgos. Llama la atención la altura medular a la que se lo colocó, asumiendo el riesgo de la cercanía con el tronco del encéfalo pudiendo provocar efectos secundarios graves. A pesar de ello se logró un control de dolor aceptable, disminuyendo los efectos adversos de la terapia previa, y sin complicaciones derivadas de la terapia intratecal, permitiendo así a la paciente tener un final de vida digno.

Bibliografía:

1. Smith TJ, Staats PS, Deer T, Stearns LJ, Rauck RL, Boortz-Marx RL, et al. Randomized clinical trial of an implantable drug delivery system compared with comprehensive medical management for refractory cancer pain: impact on pain, drug-related toxicity, and survival. *J Clin Oncol*. 2002;20(19):4040-9. DOI: 10.1200/JCO.2002.02.118.
2. Perruchoud C, Dupoirion D, Papi B, Calabrese A, Brogan SE. Management of Cancer-Related Pain With Intrathecal Drug Delivery: A Systematic Review and Meta-Analysis of Clinical Studies. *Neuromodulation*. 2023;26(6):1142-52. DOI: 10.1016/j.neurom.2021.12.004.
3. Zheng S, He L, Yang X, Li X, Yang Z. Evaluation of intrathecal drug delivery system for intractable pain in advanced malignancies: A prospective cohort study. *Medicine (Baltimore)*. 2017;96(11):e6354. DOI: 10.1097/MD.0000000000006354.

4. Bhatia G, Lau ME, Koury KM, Gulur P. Intrathecal Drug Delivery (ITDD) systems for cancer pain. *F1000Res*. 2013;2:96. DOI: 10.12688/f1000research.2-96.v4.

Agradecimientos: Al equipo de Terapia de Dolor del Hospital Clinic de Barcelona, en especial a los doctores Antonio Ojeda, César Gracia, Rosario Armand y Luis Alfonso Moreno.

Proyecto no financiado.

150 EMPLEO DE LA HIPNOSIS PARA EL MANEJO DEL DOLOR Y LA ANSIEDAD EN UNA PACIENTE PEDIÁTRICA CON DIAGNÓSTICO INICIAL DE OSTEOSARCOMA EN FASE TERMINAL

R. Torres Luna, M. M. Alonso Prieto, M. C. Sellán Soto, F. Reinoso Barbero

Hospital Universitario La Paz. Madrid

Introducción: El manejo de los síntomas al final de la vida y el miedo al sufrimiento y al dolor es una de las mayores preocupaciones de los pacientes en fase terminal y de sus familiares (1), que puede ocasionar una evitación a pasar los últimos días de vida en el domicilio. La sensación de falta de control sobre el proceso de enfermedad y su sintomatología genera ansiedad en los pacientes, modificando su umbral del dolor y generando un aumento de la intensidad percibida.

La hipnosis clínica es una intervención enfermera (NIC 5920) que ha demostrado ser eficaz para el tratamiento del dolor y ansiedad (2), proporcionando estrategias distractoras sobre el dolor, modificando las sensaciones y aumentando la sensación de autocontrol tan fundamental en estos momentos de final de la vida.

Estructura del caso: Paciente de 16 años que acude al Hospital Universitario La Paz por un cuadro de dolor progresivo en la cara interna de la rodilla izquierda, asociado a cojera y dificultad para la extensión completa de la rodilla, de 2 meses de evolución. Se le diagnosticó de osteosarcoma de tibia en octubre de 2019.

Tras iniciar tratamiento con quimioterapia, se le interviene quirúrgicamente para extirpar el tumor y colocar la prótesis en enero de 2020. Después de la intervención, refiere un control adecuado del dolor con analgesia epidural, inicialmente, combinado con terapia intravenosa.

Finaliza el tratamiento con quimioterapia en agosto de 2021, recidivando en el lóbulo inferior del pulmón y pleura izquierda en noviembre de 2021. Se realiza cirugía de resección parcial de metástasis en diciembre, presentando posteriormente derrame pleural y progresión tumoral.

El aumento paulatino del dolor hizo necesario pautar por la Unidad de Dolor Infantil una infusión continua más bolos de morfina en formato PCA, que se fue modificando según las necesidades de la paciente. Como el objetivo era que la paciente se fuera a casa con un buen control de los síntomas, se fueron añadiendo coanalgésicos como la gabapentina y la clonidina, para mejorar la experiencia dolorosa de la paciente y permitir el descenso de opiáceos.

La paciente presentaba, en este momento del tratamiento, un grado de dolor moderado (EVA 4-5) que se agudizaba durante la noche (EVA 8-9). Solía ir acompañado de episodios de insomnio y ansiedad asociados a su situación personal y a no conseguir un control del dolor adecuado.

Para acompañar a la paciente en esta transición y conseguir un buen control de los síntomas con la medicación oral pautada, la enfermera de la Unidad de Dolor programó sesiones diarias de hipnosis clínica focalizadas en las sensaciones asociadas al dolor y la ansiedad.

Se le administró a la paciente, previamente, el inventario de sugestionabilidad (IS) (3) donde se obtuvo una puntuación total de 44, que indica un grado de sugestionabilidad adecuado, acompañado de puntuaciones en rango en los 4 factores que recoge (capacidad de imaginación = 10, atención focalizada = 11, implicación emocional = 11, influencia de los demás = 7), lo que aumentaría la probabilidad de éxito de la técnica.

Se realizaron 9 sesiones completas de hipnosis clínica, 3 de ellas focalizadas en el dolor, 2 de ellas enfocadas en el manejo de la ansiedad y 4 sesiones mixtas para el manejo de ambas situaciones. En cada una de ellas, además, se le enseñó a la paciente a realizar la autohipnosis, que fue repitiendo durante la tarde y/o antes de acostarse. Se evaluó el dolor después de cada una, consiguiendo un descenso del EVA de 2 puntos sobre el valor previo. Se monitorizó, además, el Índice de Analgesia y Nocicepción (ANI) que se mantuvo en torno a 90-100.

Al ganar en seguridad, la paciente permitió al equipo de la Unidad de Dolor realizar el cambio de medicación para que pudiera marcharse a casa con un manejo adecuado de los síntomas. Fue posible el 25 de enero del 2022 y mantuvo buena calidad de vida hasta el día en que falleció, 3 meses después. Según nos refirieron sus familiares, siguió empleando las técnicas de hipnosis hasta casi el final de su vida.

Conclusiones: La combinación de técnicas farmacológicas con no farmacológicas resulta necesaria para control de los síntomas en los casos de dolor crónico oncológico.

El empleo de la hipnosis en el paciente pediátrico, que presenta habitualmente índices de sugestionabilidad alta, modifica la percepción de las sensaciones y favorece el control del dolor y la ansiedad por parte de los pacientes.

Con la ayuda de las técnicas hipnóticas y el empleo de la autohipnosis por parte de la paciente, se consiguió aumentar la sensación del control sobre el dolor y la ansiedad y fue posible realizar la transición entre el tratamiento hospitalario y el domiciliario, para que la paciente estuviera confortable los últimos meses de su vida en su casa.

Bibliografía:

1. Salvador Coloma C, Salvador Coloma V, Segura Huerta A, Andrés Moreno M, Fernández Navarro JM, Niño Gómez OM, et al. Actualidad de los cuidados paliativos. Revisión de una situación poco estandarizada. *Rev Pediatr Aten Primaria*. 2015;17:215-22.
2. Sperry L. Treatment of Chronic Medical Conditions. Cognitive-Behavioral Therapy Strategies and Integrative Treatment Pro-

tocols. Washington DC: American Psychological Association; 2009.

- González Ordi H, Miguel-Tobal JJ. Características de la sugestionabilidad y su relación con otras variables psicológicas. *Anales de Psicología*. 1999;15:57-75.

Agradecimientos: A la paciente y sus familiares por habernos permitido acompañarles en este proceso tan doloroso e íntimo para ellos.

168 COMPLICACIONES INFECCIOSAS DE LOS NEUROESTIMULADORES IMPLANTADOS EN LA CLÍNICA DEL DOLOR DEL HOSPITAL UNIVERSITARIO VIRGEN DEL ROCÍO. ESTUDIO OBSERVACIONAL RETROSPECTIVO

G. González Rubio, P. Victoria Campillo, I. Peña Vergara, D. Lopez-Herrera Rodríguez

Hospitales Universitarios Virgen del Rocío. Sevilla

Palabras clave: Infecciones, neuromodulación, neuroestimulador.

Introducción: La terapia de neuromodulación espinal constituye una de las posibilidades terapéuticas invasivas en casos de dolor crónico refractario a las medidas convencionales farmacológicas, físicas e intervencionistas habituales. Su elevado coste y la necesidad de implante y seguimiento por personal específico y unidades de dolor crónico cualificadas se oponen a sus buenos resultados, limitando en gran medida su uso.

Pese a la alta tasa de efectividad de la neuromodulación espinal en casos de dolor crónico, su implante no está exento de riesgos. La tasa de infección del procedimiento de forma global se estima entre el 1 y el 17 %, y puede suponer el fracaso de la terapia y riesgos para el paciente.

Objetivos: Evaluar las complicaciones infecciosas asociadas al implante de neuroestimuladores en la Clínica del Dolor del Hospital Universitario Virgen del Rocío de Sevilla entre 2019 y 2022.

Material y método: Se analizó de forma retrospectiva una cohorte 533 pacientes de la Clínica del Dolor del Hospital Universitario Virgen del Rocío sometidos a implante de neuroestimulador entre 2019 y 2022.

Se seleccionaron a aquellos pacientes que presentaban clínica compatible con infección del sitio quirúrgico asociada al implante o manipulación de un neuroestimulador.

La fuente de información primaria fue la historia clínica de dichos pacientes, a la que se accedió tras obtener su consentimiento informado.

Se analizaron un total de 13 variables (sexo, edad, localización del electrodo del neuroestimulador, tipo de infección, fecha de implante, retirada del neuroestimulador, fecha de explante, profilaxis antibiótica intraoperatoria, profilaxis postoperatoria, tratamiento antibiótico, marca comercial del neuroestimulador, tiempo desde el implante hasta la aparición de clínica infecciosa y resultados del cultivo microbiológico).

El análisis de datos se realizó mediante el programa Microsoft Excel 2021 (Microsoft Corp., Redmond,

Washington, USA) Los datos se presentan como media y desviación estándar para todas las variables del estudio.

Resultados: Un total de 7 pacientes cumplieron los criterios de inclusión (57,14 % varones y 42,85 % mujeres), con una edad media de 57 años (DS 8,366). La tasa de infección, por tanto, se situó en el 1,30 % del total de pacientes incluidos en la cohorte.

Un 42,85 % sufrió infección del bolsillo quirúrgico, el 28,57 % del electrodo y el 14 % presentó fistula sobreinfectada. De ellos, el 71,42 % requirió retirada del sistema.

El tiempo medio de aparición de los síntomas tras la manipulación quirúrgica fue de 22,42 días (DS 26,49).

Todos los pacientes, salvo uno, realizaron profilaxis antibiótica prequirúrgica con cefazolina 2 g administrada media hora antes del comienzo de la intervención. El paciente que no realizó profilaxis con dicho antibiótico, hizo profilaxis con vancomicina 1 g por alergia a betalactámicos.

Tras la cirugía, cinco pacientes (71,42 %) realizaron profilaxis postquirúrgica con amoxicilina-clavulánico. Uno de ellos (14,28 %) fue tratado con cefadroxilo y otro (14,28 %) con eritromicina.

Cinco pacientes (57,14 %) realizaron tratamiento antibiótico con amoxicilina clavulánico durante siete días una vez diagnosticada la infección. Uno de ellos fue tratado con amoxicilina-clavulánico, levofloxacino y rifampicina. Dos de los pacientes (28,57 %) fueron tratados con cefazolina y cefadroxilo. Uno de ellos (14,28 %) fue tratado con clindamicina.

En cuanto a los análisis microbiológicos del lecho quirúrgico, solo en uno de los siete pacientes se detectó una vez diagnosticada la infección. En cuatro de ellos (57,14 %), el cultivo fue no concluyente, mientras que en dos de los pacientes (28,57 %) fue imposible acceder a los datos.

Discusión: Tras el análisis de los resultados, podemos extraer que la tasa de infección asociada al implante o manipulación de neuroestimulador en nuestro centro se sitúa en el límite inferior de la normalidad (1,30 %).

Todos los pacientes recibieron profilaxis pre y postquirúrgica, y todos ellos recibieron tratamiento antibiótico una vez detectada la infección. En todos ellos la recuperación fue completa, habiendo requerido en algunos casos la retirada del sistema.

Un dato destacable es la baja rentabilidad de las pruebas diagnósticas microbiológicas en esta cohorte, con negatividad en la mayoría de los casos. Una toma de muestras errática o la manipulación inadecuada de las muestras podrían explicar la alta tasa de cultivos negativos, debiendo ser estudiado en mayor profundidad.

Conclusiones: Las infecciones asociadas al implante de neuroestimuladores son una complicación evitable, que suponen un aumento del gasto y de la morbilidad en torno a este tipo de terapias.

Este estudio arroja información acerca de la incidencia y características de las infecciones en nuestro centro, siendo necesarios estudios de mayor poder estadístico con el fin de precisar las causas y llegar a un mayor conocimiento y control.

Bibliografía:

1. Moya F, Arroyo A, Lacueva J, Candela F, Calpena R. Complications during sacral nerve stimulation in the treatment of severe fecal incontinence. *Rev Chilena Cir.* 2013;65(5):421-8. DOI: 10.4067/S0718-40262013000500009.
2. Taccola G, Barber S, Horner PJ, Bazo HAC, Sayenko D. Complications of epidural spinal stimulation: lessons from the past and alternatives for the future. *Spinal Cord.* 2020;58(10):1049-59. DOI: 10.1038/s41393-020-0505-8.
3. Moman RN, Peterson AA, Maher DP, Eli I, Hagedorn JM, Bendel MA, et al. Infectious Complications of Dorsal Root Ganglion Stimulation: A Systematic Review and Pooled Analysis of Incidence. *Neuromodulation.* 2022;25(7):956-64. DOI: 10.1111/ner.13473.

Agradecimientos: A la Clínica del Dolor del HUVR y los enormes profesionales que la forman.

169 DIGITALIZACIÓN DE LA LUMBALGIA EN CONSULTA. PRECONSULTOR, UN ASISTENTE DIGITAL

A. Montalva Iborra, L. Guinot Ruiz, D. Gimeno Ribes

Hospital Universitari i Politècnic La Fe. Valencia

Palabras clave: Lumbalgia, digitalización, inteligencia artificial, nuevas tecnologías, software médico, big data.

Introducción: Durante los últimos años estamos viviendo una época de digitalización de los procesos asistenciales. Las nuevas tecnologías, así como los asistentes de inteligencia artificial, han visto incrementada su participación en la sociedad actual.

Para este estudio hemos diseñado y creado una plataforma web que permite digitalizar la consulta por motivo de lumbalgia, con el objetivo final de aumentar la productividad en la consulta, reducir la lista de espera y reducir posibles errores médicos o iatrogenia por sobrecarga asistencial.

Desde hace años se están aplicando estos sistemas en otros hospitales y servicios hospitalarios como en urgencias.

Objetivos: El objetivo de este trabajo fué valorar el grado de satisfacción del paciente a un nuevo sistema informático introducido en el proceso asistencial de la lumbalgia.

Material y método: Se diseñó una plataforma web donde el paciente podía acceder mediante un link remitido por SMS o email en el momento del triage de la consulta, previo a la valoración por el profesional.

El médico recibía un informe con los datos del cuadro clínico del paciente, antecedentes de interés, sistema de precauciones especiales y una sugerencia diagnóstica. incluyendo unas preguntas multiopción sobre su opinión y la valoración del paciente de la herramienta del 0 al 10.

Se excluyeron pacientes con edad inferior a 18 y superior a 85 años.

Se reclutaron 54 pacientes *consecutivos* de la lista de espera de primera consulta desde enero a junio

2022 de una consulta de Rehabilitación en el centro de salud de Campanar (Valencia). Fueron excluidos 19 pacientes (8 por edad, 6 barrera tecnológica, 3 por duplicidad asistencial y 2 por no completar la encuesta).

Se realizó un estudio descriptivo de los resultados.

Resultados: La edad media de participación fue de 55 años (23 años a 82 años). De un total de 35 pacientes, fueron 26 mujeres (71,43 %) y 9 hombres (28,57 %). El nivel medio de satisfacción del programa fue de 8,17/10.

Del total, 20 pacientes (57,14 %) lo han considerado muy fácil de rellenar. 13 pacientes (37,14 %) afirmaban que les había costado poco tiempo. A 11 pacientes (31,43 %) les parecía un cuestionario muy completo.

Por el contrario, como respuestas negativas 5 pacientes (14,29 %) opinaban que había demasiadas preguntas en el cuestionario y 4 pacientes (11,43 %) marcaron la opción de no entendía muchas preguntas. Un solo paciente (2,86 %) consideró que le había costado mucho tiempo y esfuerzo.

Discusión: Este tipo de programas personalizados se llevan utilizando desde hace años en el mundo empresarial, basados en metodología LEAN, con el objetivo de mejorar la productividad y reducir costes de producción. Según las previsiones durante los próximos años se esperan dificultades para encontrar personal sanitario suficiente para cubrir las bajas por jubilación de la generación del *baby boom*, que junto con el envejecimiento de la población y mayor esperanza de vida hace de esperar un aumento importante de la demanda asistencial.

Con el avance de las nuevas tecnologías y la digitalización de los procesos la población general va integrando este tipo de sistemas informáticos en su vida diaria. Con una puntuación media de 8,17 consideramos que la plataforma ha sido bien valorada por parte de los pacientes, y la mayor parte de las opiniones han sido positivas.

Hemos encontrado otros estudios, en los cuales se utilizan herramientas similares como triaje asistencial, sobre todo en el servicio de urgencias. Esta herramienta que hemos diseñado tiene la particularidad de ser posible personalizarse para cualquier motivo de consulta, integrando los algoritmos diagnósticos de cada médico y sus propias advertencias o sistema de alarmas. Consideramos que la patología del aparato locomotor y en particular las lumbalgias consumen gran parte de los recursos humanos de nuestro servicio, al menos en atención primaria, y debemos encontrar alternativas para llegar a un mayor número de población con los mismos recursos.

Conclusiones: Los pacientes mostraron un importante nivel de satisfacción y adherencia a esta nueva herramienta.

Se precisarán más estudios con mayor muestra para valorar mejor el nivel de aceptación y extrapolar los datos a la población general

Bibliografía:

1. Seara G, Mayol J, Nazario Arancibia JC, Martín Sánchez FJ, Del Rey Mejías AL, González del Castillo, et al. Evaluation of a Diagnostic Decision Support System for the Triage of Patients in a Hospital Emergency Department. *Int J Interact Multimед Artificial Intell.* 2019;5:60-7. DOI: 10.9781/ijimai.2018.04.006.

2. Moreno Barriga E, Pueyo Ferrer I, Sánchez Sánchez M, Martín Baranera M, Masip Utset J. Experiencia de Mediktor®: un nuevo evaluador de síntomas basado en inteligencia artificial para pacientes atendidos en el servicio de urgencias. *Emergencias*. 2017;29:391-6.

175 VALORACIÓN DE LA APLICACIÓN DE PARCHE DE CAPSAICINA EN DOLOR NEUROPÁTICO PERIFÉRICO INESPECÍFICO

E. García Tapias, J. L. C. Clave, P. Julian Arias, O. Monistrol Ruano

Hospital Universitario Mútua de Terrassa. Barcelona

Palabras clave: Dolor neuropático periférico, parche de capsaicina 8 %, control del dolor.

Introducción: El dolor neuropático periférico (DNP) es un tipo de dolor causado por una lesión o alteración en el sistema nervioso que da lugar a la aparición de dolor de forma espontánea (1,2). Afecta a entre el 1 y el 8 % de la población adulta (3).

Este daño aparece con frecuencia derivado de otros problemas o trastornos, siendo entre los más frecuentes: cirugía o traumatismo, el cáncer o su tratamiento, la diabetes, infecciones por virus herpes o por VIH y otros trastornos *incluso inespecíficos* (4).

La capsaicina 8 % es una de las alternativas terapéuticas que puede ser de primera elección en DNP, pero no está exenta de riesgos. Las complicaciones más frecuentes durante la aplicación son de dolor irruptivo, quemazón, enrojecimiento y escozor.

Las indicaciones de este tratamiento tópico se han ido expandiendo a varios tipos de DNP. Nos planteamos si, en los casos de DNP de etiología inespecífica, existe una peor tolerancia a su aplicación siendo más frecuente el dolor irruptivo y/o mayor la intensidad del dolor peri-aplicación.

Objetivos: Valorar la tolerancia a la aplicación de parches de capsaicina 8 % en el dolor neuropático periférico de etiología inespecífica.

Materiales y métodos: Estudio descriptivo de una cohorte de 82 pacientes con DNP tratados de forma consecutiva en la unidad del dolor de un hospital universitario de 500 camas en el periodo de mayo de 2018 a junio 2022.

La enfermera de la unidad de dolor crónico de cada paciente incluido en el estudio recogió las variables: edad, sexo, tipo de DNP, tolerancia y respuesta al tratamiento. Se valoró si había una peor tolerancia a la aplicación de capsaicina 8 % en aquellos pacientes en los que el diagnóstico de DNP no respondía a una causa clara y si la respuesta al tratamiento se asemejaba a la obtenida en aquellos casos en los que el diagnóstico era más evidente.

Resultados: Se incluyeron un total de 82 pacientes a los que se aplicaron 138 parches de capsaicina. El 62,2 % (51) de los casos eran mujeres y el 37,8 % (31) hombres, con una media de edad de 58 años.

En su análisis obtuvimos 42 casos de DNP por neuralgia postquirúrgica, 14 postherpética, 5 neuralgias postraumatismo, 5 neuralgias postquimioterapia y

16 clasificadas como otras neuropatías que respondían a procesos de origen: isquémico (1), post TBD (2), cirrótica/enólica (1), neuropatía diabética (1), neuropatía SDRC (1), neurotoxicidad (1), epidermiólisis ampollosa (1) y 7 casos de DNP de origen desconocido.

De los 82 casos estudiados, el 35,4 % presentaron aumento del dolor tras su aplicación. El 9,2 % precisó analgesia y el 7,3 % no toleró el tiempo de tratamiento. Se observó una disminución del dolor al mes de la aplicación en el 53,7 % de los casos.

En los pacientes con DNP Inespecífico, el 57,1 % mostró aumento de dolor, el 28,6 % precisando analgesia y su retirada por dolor irruptivo en el 28,6 %. En cuanto a la eficacia, el 71,4 % obtuvieron buena respuesta con la primera aplicación.

Conclusiones: Es probable que en los pacientes con dolor neuropático periférico inespecífico sea más frecuente una mala tolerancia a la aplicación de capsaicina 8 %.

Parece no haber relación respecto a su eficacia, las aplicaciones a los pacientes con DNP Inespecífico obtuvieron buenos resultados.

En base a lo obtenido, sugerimos valorar la administración analgesia/anestesia tópica (EMLA) previo a la aplicación para mejorar la tolerancia al tratamiento con capsaicina.

Asimismo, para poder confirmar esta hipótesis se precisa realizar estudios aleatorios randomizados.

Bibliografía:

1. Christelis N. Neuropathy, neuropathic pain, and painful peripheral neuropathy. Many kinds, causes, and treatments. 2016. Recuperado de: https://inns.memberclicks.net/assets/documents/Fact_Sheets/fact-sheet-painful-peripheral-neuropathy.pdf
2. Latremoliere A, Woolf CJ. Central sensitization: a generator of pain hypersensitivity by central neural plasticity. *J Pain*. 2009;10(9):895-926. DOI: 10.1016/j.jpain.2009.06.012.
3. Navarro-Artieda R, Rejas-Gutiérrez J, Pérez-Páramo M, Sicras-Mainar A. Efecto de la edad y el género sobre las consecuencias clínicas y económicas del tratamiento con especialidad farmacéutica de marca o genérica en pacientes con dolor neuropático periférico en práctica clínica habitual. *Neurología*. 2018;33(3):141-53.
4. Martínez-Salio A, Gómez De la Cámara A, Ribera Canudas MV, Montero Homs J, Blanco Tarrío E, Collado Cruz A, et al. Diagnóstico y tratamiento del dolor neuropático. *Med Clin (Barc)*. 2009;133(16):629-36. DOI: 10.1016/j.medcli.2009.05.029.

181 ¿SON EFICACES LAS INFILTRACIONES MIOFASCIALES EN CERVICALGIA CRÓNICA?: ESTUDIO PROSPECTIVO

M. J. Groizard Botella, M. Matute Crespo, L. Fagulha Carvalheiro da Sousa, M. Palumbo, S. Cay Melero, V. Lahoz Tena, A. M. Buritica Aguirre, A. Montero Matamala

Hospital Universitari Arnau de Vilanova. Lleida

Palabras clave: Infiltración miofascial, trigger points, cervicalgia.

Introducción: La infiltración miofascial (IM) es una técnica ampliamente utilizada en las unidades de dolor para el tratamiento de la cervicalgia crónica (CC). En 2019 realizamos un estudio retrospectivo (1) sobre las realizadas durante un año en nuestra unidad, reforzando la conclusión que la heterogeneidad de pacientes y de estudios, disminuía la calidad de la evidencia sobre las conclusiones. Desde entonces se han realizado múltiples estudios (2), revisiones y consensos (3) de expertos que parecen evidenciar que dichas infiltraciones son efectivas, dentro de un tratamiento multidisciplinar, todavía con controversia sobre las sustancias a infiltrar.

Objetivos: Valorar la intensidad del dolor, consumo de fármacos y calidad de vida (QoL) de los pacientes con CC que acuden a nuestra Unidad de dolor.

Valorar la efectividad de nuestro protocolo de IM al mes (según dolor, funcionalidad, consumo de fármacos y QoL) y a los 3 meses de seguimiento (QoL).

Material y método: Se incluyeron pacientes con CC que acudieron a la Unidad de dolor. Los pacientes se dividieron en 3 grupos según sexo (hombres y mujeres) y presencia de fibromialgia (todos los pacientes con fibromialgia fueron mujeres).

Se recogieron variables del paciente (edad, sexo), estudios realizados, ocupación laboral. Se recogió dolor previo (EVA máxima y mínima), toma de fármacos (AINE, neurolépticos, opiáceos, etc.). Se les realizó un protocolo de IM con una tanda de 3 infiltraciones ecoguiadas con anestésico local y corticoides sobre los puntos gatillo trapecio 2 y angular, separadas 2 semanas entre sí. La QoL se midió con SF36 de componente físico (CF) y mental (CM) y sus 8 dominios y EQ5D (con su valoración general EVAQ y sus 5 dominios). Al mes del protocolo se revaloró estado del dolor, toma de fármacos y QoL. A los 3 meses se realizó nueva valoración QoL.

Se realizó estudio comparativo entre los grupos definidos. Variables discretas con chi-cuadrado y con test de ANOVA en las variables continuas (para test con variables independientes o relacionadas).

Resultados: Del grupo de entrada (n = 79) se retiraron 5 pacientes: 3 por rechazo del paciente al seguimiento, 1 por aparición de enfermedad grave independiente al proceso, 1 por petición del paciente; (grupo de estudio con 74 pacientes). Se clasificaron los grupos en hombres (21), mujeres (40) y con fibromialgia (13). No se encontraron diferencias entre los grupos por edad, niveles de estudios ni tipo de ocupación.

Todos los pacientes con EVA máxima media superior a 8 puntos (media de $8,1 \pm 2$). Más dolor en grupo de fibromialgia ($8,9 \pm 2$ vs. $8,7 \pm 1$ en hombres y $7,5 \pm 2$ en mujeres $p = 0,002$). Toma de fármacos con 75 % de AINE, 25,7 % de antiepilépticos, 12,2 % de antipsicóticos y 41,9 % de opiáceos. Sin diferencia según grupos.

QoL muy afectada. SF-36 con CF de $33,7 \pm 8$ y CM de $37,6 \pm 12$. Los 8 dominios del SF36 con valores inferiores a 50. También importante afectación en EQ5D con EVAQ media de $46,5 \pm 15$ y en sus 5 dimensiones. No se encontraron diferencias según grupos.

La valoración al mes de seguimiento con mejoría en dolor según EVA ($8,1 \pm 2$ vs. $6,3 \pm 2$, $p = 0,03$) y menores necesidades de fármacos (AINE pasan del 75,7 % al 41,9 %, $p = 0,04$). También mejora la QoL

según EVAQ que pasa de $46,5 \pm 15$ a $59,3 \pm 17$, $p = 0,02$). A los 3 meses de seguimiento hay un empeoramiento de la QoL medida según SF36 y EQ5D (no significativa).

Conclusiones: Los pacientes con CC presentan de base muy altos niveles en las escalas de dolor y una pobre calidad de vida. Parece que podemos afirmar que la técnica realizada según nuestro protocolo resulta efectiva en cuanto respecta a la percepción del paciente, a las medidas funcionales, al consumo de medicación y su calidad de vida, al menos durante el periodo corto- medio plazo controlado. Debemos realizar un análisis más exhaustivo para evitar el sesgo probable de atención o efecto Hawthorne (por ejemplo, en los pacientes en los que existía conflicto laboral).

Bibliografía:

1. Groizard Botella MJ, Carvalheiro Fagulha M, Matute Crespo P. 085. Estudio retrospectivo sobre las infiltraciones miofasciales realizadas para la cervicalgia crónica. Rev Soc Esp Dolor. 2019;26(Supl. 1).
2. Valencia Moya A, Navarro Suay R, Fernández González JA, Gutiérrez Ortega C, Panadero Useros T, Mestre Moreiro C. Anestesia local selectiva frente a infiltración de corticosteroides en el dolor lumbar: ensayo clínico aleatorizado. Rev Esp Anestesiol Reanim. 2020;67(1):1-7. DOI: 10.1016/j.redar.2019.08.005.
3. Cao QW, Peng BG, Wang L, Huang YQ, Jia DL, Jiang H, et al. Expert consensus on the diagnosis and treatment of myofascial pain syndrome. World J Clin Cases. 2021;9(9):2077-89. DOI: 10.12998/wjcc.v9.i9.2077.

185 SÍNDROME DE PARSONAGE-TURNER POST-COVID-19

I. Arranz Chamorro, M. T. Villán González, M. J. Sanz de León, L. Leal Casado, P. Rodríguez Cañal, J. Martín Rodríguez

Hospital Universitario del Río Hortega. Valladolid

Palabras clave: Síndrome de Parsonage-Turner, neuritis braquial, SARS-CoV-2.

Introducción: El síndrome de Parsonage-Turner (SPT) o neuritis braquial aguda es una plexopatía poco frecuente, caracterizada por dolor intenso de hombro de comienzo brusco principalmente neuropático, que posteriormente se acompaña de debilidad y atrofia muscular. Su etiopatogenia sugiere una respuesta autoinmune en pacientes con predisposición genética y factores desencadenantes como infecciones (VIH, CMV), vacunas, enfermedades autoinmunes, intervenciones quirúrgicas y traumatismo.

Descripción del caso: Motivo de consulta a la Unidad del dolor: dolor neuropático secundario a plexopatía braquial derecha tras infección por SARS-CoV-2. Paciente varón de 73 años con antecedentes de infección por SARS-CoV-2 es estudiado y tratado por neurología por cervicobraquialgia derecha, con impotencia funcional de la mano y parestesias en los dedos. La resonancia magnética (RM) del plexo braquial muestra aumento del grosor y señal T2 en las cinco ramas ventrales de

C5, C6, C7 y T1 que forman el plexo braquial derecho. La electromiografía (EMG) muestra plexopatía braquial derecha con compromiso de los troncos medio e inferior y con signos de denervación. Con el diagnóstico de plexopatía axilar post-COVID-19 se inicia tratamiento analgésico y rehabilitador. Es derivado a la unidad del dolor por mal control del dolor. Recibe tratamiento con paracetamol, tramadol, tapentadol, parche de fentanilo, duloxetina, pregabalina y gabapentina. Ante la falta de respuesta se le plantea la posibilidad terapéutica de implante de bomba intratecal de infusión continua con cloruro mórfico. Se le realiza prueba intratecal de morfina según protocolo de la unidad del dolor del servicio de anestesiología resultando positiva con dosis de 0,2 mg, pero el paciente rechaza dicho implante.

Discusión: La neuritis braquial es una plexopatía poco frecuente con una incidencia de 3 casos/100.000 habitantes, predominando en hombres (2:1) entre la 3.ª y 7.ª década de la vida. Etiológicamente se distinguen la hereditaria (10 %) y la idiopática (90 %). En el 30-85 % de los pacientes se identifica un evento que pueda inducir una respuesta autoinmune, como infecciones virales (VIH, gripe, CMV) y bacterianas (*Borrelia*), traumatismo, ejercicio extenuante, vacunaciones, cirugías, partos y enfermedades autoinmunes (PAN; LES, arteritis de células gigantes). En nuestro caso se trata de varón de 73 años cuyo factor desencadenante conocido es la infección del virus SARS-CoV-2. Su clínica se caracteriza por omalgia aguda e incapacitante, generalmente unilateral, de características mixtas, con predominio del componente neuropático. El dolor no aumenta con la movilización del raquis cervical pero sí con los movimientos del miembro superior y la presión de masas musculares. Entre la 2.ª y 4.ª semana del inicio de los síntomas suele aparecer parálisis flácida y parcheada que afecta sobre todo a la elevación, abducción y rotación externa de la extremidad afecta. En nuestro caso el paciente comienza con dolor agudo de hombro derecho, principalmente neuropático, unas semanas después comienza con impotencia funcional de la mano derecha y parestesias en dedos. La EMG a partir de las 3-4 semanas de inicio de los síntomas, refleja una denervación aguda derivada de una neuropatía axonal. La RM de columna cervical y plexo axilar permite descartar cualquier proceso patológico local y muestra típicamente señales hiperintensas en T2 en los tejidos afectados, antes de la instauración de la atrofia muscular. La EMG de nuestro paciente mostró compromiso de los troncos medio e inferior del plexo axilar derecho con signos de denervación. La RM mostró aumento del grosor y señal T2 en las cinco ramas ventrales de C5, C6, C7 y T1 del plexo braquial derecho. Se debe realizar el diagnóstico diferencial con patologías que producen omalgia y debilidad muscular. Su objetivo terapéutico es reducir el dolor (precisando opioides en algunos casos), prevenir la restricción de la movilidad y recuperar la fuerza muscular mediante rehabilitación. Su pronóstico es variable, hasta un 80 % de los casos presentan una buena recuperación a los 2-3 años, pero 1/3 de ellos presentan dolor crónico y 2/3 déficit funcional persistente después de 3 años de seguimiento.

Conclusiones: El síndrome de Parsonage-Turner es infrecuente e infradiagnosticado. Una etiología posible es la infección por el virus SARS-CoV-2. El diagnóstico de sospecha se establece a partir de una cuidada anamnesis y exploración física, caracterizado por omalgia severa de inicio súbito, seguido de atrofia y debilidad. El diagnóstico se apoya en la EMG y RM. En algunos casos, puede evolucionar a dolor crónico y déficit funcional persistente. Su tratamiento principal es analgésico y rehabilitador.

Bibliografía:

1. González Rebollo AM, Antón Andrés MJ, Martínez Pardo F, Fuertes González S. Revisión bibliográfica del síndrome Parsonage-Turner. *Rehabilitación (Madr)*. 2014;48(1):54-60. DOI: 10.1016/j.rh.2013.09.002.
2. van Alfen N. Clinical and pathophysiological concepts of neuropathic amyotrophy. *Nat Rev Neurol*. 2011;7(6):315-22. DOI: 10.1038/nrneuro.2011.62.
3. Alvarado M, Lin-Miao Y, Carrillo-Arolas M. Parsonage-Turner syndrome post-infection by SARS-CoV-2: a case report. *Neurología (Engl Ed)*. 2021;36(7):568-71. DOI: 10.1016/j.nrleng.2021.04.003.
4. Martínez García A, de-Alba-Moreno R, Caballero-Aceituno MJ, Laza-Rein JM, Morales-Rojas A. Síndrome de Parsonage-Turner: a propósito de un caso. *Rev Soc Esp Dolor*. 2017;24(3):145-6. DOI: 10.20986/resed.2017.3526/2016.

193 BLOQUEO DEL PLEXO HIPOGÁSTRICO SUPERIOR PARA DOLOR PÉLVICO CRÓNICO SECUNDARIO A ENDOMETRIOSIS: UNA COHORTE HISTÓRICA

J. Mújica Ayuso, J. Albano Polo, A. Sagredo Cuartango, J. Diez Sebastián, B. Martínez Serrano, J. de Andrés Ares

Hospital Universitario La Paz. Madrid

Palabras clave: Dolor pélvico, endometriosis, hipogástrico, intervencionismo.

Introducción: El bloqueo del plexo hipogástrico superior (BPHS) es una técnica descrita para el tratamiento del dolor pélvico crónico tanto de origen oncológico como no oncológico, este último principalmente secundario a endometriosis. La bibliografía hasta el momento es escasa, consistiendo principalmente en estudios observacionales.

Existen varias técnicas descritas para el BPHS. Las dos técnicas principales son la clásica o abordaje posterior y la transdiscal, ambas guiadas por fluoroscopia. No se han encontrado diferencias significativas en términos de mejoría del dolor entre ambas.

Objetivos: El objetivo principal es la evaluación de la efectividad del BPHS en el tratamiento del dolor pélvico crónico secundario a endometriosis. Como objetivo secundario se establece la comparación entre diferentes variaciones de la técnica.

Material y método: Este estudio unicéntrico consiste en una cohorte retrospectiva de todas las pacientes

con dolor pélvico crónico secundario a endometriosis a las que se les ha realizado BPHS entre 2015 y 2021 en el Hospital Universitario La Paz (HULP).

El dolor es cuantificado mediante la escala visual analógica (EVA). Se entiende como efectividad una reducción del 20 % del dolor basal o cualquier reducción del dolor asociada a una repetición del BPHS; reevaluándose el dolor al mes y a los tres meses del bloqueo.

El manejo habitual de estos pacientes consta de un tratamiento farmacológico con antidepresivos y/o anti-convulsivantes (puesto que la mayoría de los pacientes presentan dolor visceral con claras características neuropáticas) además de opioides menores y medicación de rescate. Cuando el tratamiento farmacológico es insuficiente se propone la realización de técnicas intervencionistas: bloqueo de ganglio impar, bloqueo de plexo hipogástrico superior o inferior, epidural caudal e incluso neuroestimulación.

En nuestro centro se realiza la técnica clásica guiada por fluoroscopia. Se introducen dos agujas de Blunt en el lado a bloquear hasta llegar al promontorio y, tras comprobar la localización de la punta de la aguja con contraste yodado, se administra anestésico local (10 mililitros de ropivacaína o levobupivacaína) y triamcinolona 40 mg por cada lado. En caso de realizarse fenolización del plexo, se administra fenol al 50 %.

Los datos se procesaron informáticamente mediante una base de datos en formato Microsoft Excel, que más tarde fue importada para su tratamiento estadístico en el programa SAS versión 9.4 (SAS Institute Inc. 2013. Base SAS® 9,4 SAS/STAT – Statistical analysis. Cary, NC).

Para la descripción de variables cuantitativas continuas se utilizó la media junto con la desviación estándar. Las variables cualitativas se describieron mediante frecuencias absolutas y frecuencias relativas expresadas en porcentaje. El análisis de frecuencias entre variables cualitativas se realizó mediante la prueba de la Chi cuadrado o el test exacto de Fisher cuando fue necesario.

Se consideraron diferencias estadísticamente significativas aquellas que presentaron probabilidad de error menor de 5 % ($p < 0,05$).

Resultados: En el periodo estudiado se realizaron un total de 71 BPHS a 37 pacientes diferentes. La edad media de la muestra fue de 39,7 años. La media de dolor fue de 7,9 puntos en el primer contacto de las pacientes con la Unidad del Dolor.

El 91,9 % de las pacientes precisaron intervención quirúrgica para tratamiento del dolor en algún momento de la evolución de la enfermedad y, la gran mayoría, se realizaron antes de plantear el BPHS. Además, en un 72,2 % se realizaron otras técnicas intervencionistas.

En el primer BPHS al que se sometieron las pacientes, un 55,9 % de los bloqueos fueron eficaces a los 3 meses. El bloqueo se repitió en más de la mitad (51,35 %) de las pacientes, con mayor efectividad en los segundos, terceros y cuartos bloqueos (73,7 %, 75 % y 75 %, respectivamente).

En el 22,53 % de los casos se realizó bloqueo del ganglio impar al mismo tiempo que el BPHS, sin encontrarse diferencias significativas en cuanto a efectividad en el análisis por subgrupos ($p > 0,05$). Tampoco se encontraron diferencias significativas en cuanto a la lateralidad del abordaje o la realización fenolización.

Por último, hubo un total de 11 complicaciones (15,49 %), todas ellas menores y autolimitadas.

Conclusiones: Este estudio sugiere un posible beneficio del BPHS en el DPC secundario a endometriosis. Además, según los resultados obtenidos, no se justificaría la complementación con un bloqueo de ganglio impar ni la fenolización del plexo; esta última asociada, a su vez, a complicaciones potencialmente más graves.

Sin embargo, en el curso de nuestra intervención, otros tratamientos fueron implementados, pudiendo actuar como factores de confusión. Sin olvidar las limitaciones propias del carácter retrospectivo y el escaso tamaño muestral disponible.

Bibliografía:

1. Martínez B, Canser E, Gredilla E, Alonso E, Gilsanz F. Management of patients with chronic pelvic pain associated with endometriosis refractory to conventional treatment. *Pain Pract.* 2013;13(1):53-8. DOI: 10.1111/j.1533-2500.2012.00559.x.
2. Khodaverdi S, Alebouyeh MR, Sadegi K, Mehdizadehkasbi A, Kaveh M, Entezari SR, et al. Superior hypogastric plexus block as an effective treatment method for endometriosis-related chronic pelvic pain: an open-label pilot clinical trial. *J Obstet Gynaecol.* 2021;41(6):966-71. DOI: 10.1080/O1443615.2020.1820468.

196 DOLOR NEUROPÁTICO REFRACTARIO EN CALOTA

B. de la Calle García, J. M. Priede Vimbela, I. Mendi Gabarain, S. Casal, J. L. Torres San Miguel, B. Hernández Saez, C. Palacios Lobato, E. Ortega Ladrón de Cegama

Hospital Universitario del Río Hortega. Valladolid

Palabras clave: Dolor neuropático, anestesia regional, radiofrecuencia, tratamiento multimodal.

Introducción: El dolor neuropático (DN) surge de lesiones que afectan al componente somatosensorial del sistema nervioso a cualquier nivel periférico o central. Su desarrollo tiene peor pronóstico por la gran cantidad de mecanismos implicados, mayor comorbilidad con trastornos del sueño, depresión y cronicidad, y por la refractariedad a los tratamientos habituales, lo que hace que el tratamiento multimodal sea una necesidad.

Descripción del caso: Paciente de 87 años de edad, con dolor en cuero cabelludo tras exéresis de tumoración cutánea ulcerada (epitelioma parietal) y colgajo supraclavicular, tras fracaso de tratamiento con fluorouracilo y fototerapia. El paciente refiere dolor de cabeza, sensación de ardor y picor muy intensa ("fuego") que calma temporalmente con paños húmedos sobre la piel. Impide realizar vida habitual e interfiere con el sueño.

Tratamiento médico con gabapentina, pregabalina (mala tolerancia por secundarismos), mirtazapina y analgesia de primer escalón.

Se realiza bloqueo diagnóstico del cuero cabelludo (SCALP) ecoguiado: bloqueo bilateral de los nervios de

la calota (supraorbitario, supratroclear, cigomático-temporal, auriculo-temporal y occipitales) con 1 ml en cada nervio de lidocaína 1 % y betametasona, con la finalidad de realizar una radiofrecuencia terapéutica en los nervios que respondan favorablemente al bloqueo.

Se asocia con toxina botulínica de forma subcutánea en cráneo y occipital, y parche de buprenorfina transdérmico.

Los resultados se miden en función de la mejoría del sueño, la disminución de la puntuación en la escala HIT6 y la reducción de la sensación de ardor en las zonas de la calota.

Discusión: El bloqueo en SCAPL (bloqueo del cuero cabelludo) es una técnica anestésica ampliamente usada por los neuroanestesiólogos para realizar una analgesia regional sobre las ramas sensitivas trigeminales y occipitales que en su conjunto dan sensibilidad a la calota, así como para otras cirugías o procedimientos que se llevan a cabo sobre esta área.

En esta ocasión, la finalidad de la técnica es diagnóstica, ya que el efecto del anestésico local tiene un efecto limitado temporalmente sobre el nervio. Una vez se realiza el bloqueo se pueden identificar los territorios que resultan menos dolorosos y si cesa la sensación de quemazón en la zona tratada. Una vez delimitada la zona se identifica el nervio correspondiente para poder realizar una radiofrecuencia pulsada, con finalidad terapéutica sobre dicho nervio.

Esta técnica podría resultar beneficiosa en estas situaciones en las que no se tolera el tratamiento médico o en circunstancias en las que se hayan agotado las demás alternativas terapéuticas.

Resulta fácil técnicamente, conociendo la anatomía y con ayuda de la ecografía y sin potenciales grandes efectos adversos.

Entre los efectos adversos más frecuentes podemos provocar una punción vascular e inyección del contenido intravenoso, este riesgo se ve muy reducido con la utilización de la ecografía y aspiración previa a la introducción de la medicación.

Conclusiones: El tratamiento del dolor neuropático refractario debe abordarse desde diferentes vías, incluyendo farmacoterapia e intervencionismo.

El bloqueo en SCAPL (bloqueo del cuero cabelludo) produce una analgesia regional sobre las ramas sensitivas trigeminales y occipitales que dan sensibilidad a la calota.

Esta técnica combinada con la toxina botulínica en cuero cabelludo y tratamiento farmacológico mejora la analgesia en casos de dolor neuropático refractario en la cabeza.

Bibliografía:

1. Attal N, Bouhassira D. Pharmacotherapy of neuropathic pain: which drugs, which treatment algorithms? *Pain*. 2015;156(Suppl 1):S104-S114. DOI: 10.1097/01.jpain.0000460358.01998.15.
2. Santos Lasaosa S, Cuadrado Pérez ML, Guerrero Peral AL, Huerta Villanueva M, Porta-Etessam J, Pozo-Rosich P, et al. Consensus recommendations for anaesthetic peripheral nerve block. *Neurología*. 2017;32(5):316-30. DOI: 10.1016/j.neu.2016.04.017.
3. Clemente Sánchez I, López Clemente JC, Pardo Sánchez J, Aneiros García P, López Clemente I, Manresa Quesada J, et

al. Anestesia locorregional de la cabeza en cirugía dermatológica: generalidades. *Enferm Dermatol*. 2017; 11(30):21-7.

4. Cohen SP, Mao J. Neuropathic pain: mechanisms and their clinical implications. *BMJ*. 2014;348:f7656. DOI: 10.1136/bmj.f7656.

198 PROCESAMIENTO EMOCIONAL Y DEL DOLOR EN NIÑOS CON MIGRAÑA: HALLAZGOS RELACIONADOS CON LA VARIACIÓN NEGATIVA CONTINGENTE (VNC)

M. E. de la Hoz Naveiro, F. Mercado Romero, M. C. Martín-Buro García de Donisio, D. Ferrera García, A. Carpio Moreno, P. Barjola Valero

Universidad Rey Juan Carlos. Madrid

Palabras clave: Migraña, potenciales evento relacionados (PER), variación negativa contingente (VNC), emoción, dolor.

Introducción: La migraña es una enfermedad prevalente en la población infantil. Estudios previos han demostrado la existencia de una alteración en la excitabilidad cortical en respuesta a la estimulación sensorial, observando cambios en los potenciales evento-relacionados (PER). Se han descrito fluctuaciones en la amplitud de los PER durante el curso de la migraña, de forma que, en los días previos a la crisis de dolor, las amplitudes de los PER son máximas, normalizándose después del inicio. Estos hallazgos apoyan la existencia de una hiperexcitabilidad cortical en la migraña.

La variación negativa contingente (VNC), PER muy estudiado en relación con la migraña, se relaciona con el proceso de expectativa y presenta mayor amplitud en los pacientes con migraña durante los periodos interictales. Concretamente, se ha observado mayor amplitud del subcomponente temprano (VNCtemprana) el día previo al episodio ictal.

Aunque estos hallazgos no son concluyentes, principalmente los reportados en población infantil, se han interpretado como una dificultad para el procesamiento de expectativa de la información sensorial en estos pacientes. Estímulos emocionalmente relevantes, en concreto los negativos, generan mayores amplitudes de la VNC. Por lo que las influencias emocionales podrían contribuir a las modulaciones observadas en la VNC en pacientes con dolor crónico.

Objetivos: El objetivo del estudio es explorar las influencias emocionales en la amplitud de la VNC en niños con migraña.

Material y método: 22 niños entre 7-12 años participaron en el estudio, 11 con migraña sin aura (edad media 10,18 ± 1,079; 5 niñas y 6 niños) y 11 sanos (edad media 9,55 ± 1,809; 3 niñas y 8 niños). Para caracterizar los componentes de los PER se realizó un registro de electroencefalografía (EEG) con 32 electrodos.

Durante el registro de los PER, los participantes realizaron una tarea de expectativa emocional. En ella se presentaban dos tipos de estímulos visuales emparejados (S1-S2). Dos estímulos de advertencia (S1: triángulo o cuadrado) se asociaron con dos imágenes "emoji"

emocionales (S2: dolor o felicidad, respectivamente). La correspondencia S1-S2 era siempre la misma (ensayos congruentes), pero, con el fin de manipular la expectativa, en el 10 % de los ensayos esta correspondencia se cambiaba (incongruentes). La tarea de los participantes consistió en pulsar teclas diferentes del teclado tras la aparición del S2 para los ensayos congruentes e incongruentes. Se presentaron un total de 120 ensayos, divididos en 3 bloques de 40 ensayos cada uno, 90 % congruentes. Los estímulos visuales (S1 y S2) tenían una duración de 250 ms y se presentaron con un intervalo entre estímulos de 3000 ms. Después de la aparición del S2, se disponía de 2500ms para responder.

Se llevaron a cabo ANOVA de medidas repetidas sobre la ventana temporal correspondiente a la VNC temprana para explorar la influencia de la expectativa emocional.

Resultados: Del continuo del registro EEG se extrajo una ventana temporal desde los 500ms posteriores a la presentación del S1, hasta los 1100 ms para observar y analizarla VNC. Para los ANOVA de medidas repetidas se utilizó la *Expectativa emocional* como factor intra-sujeto (dos niveles: advertencia de dolor y felicidad) y el *Grupo* como factor inter-sujeto (dos niveles: niños con migraña o niños sanos). Los resultados arrojaron diferencias significativas para los factores de *Grupo* ($F [1,20] = 5,92, p = 0,024$) y de *Expectativa emocional* ($F [1,20] = 6,83, p = 0,017$) en localizaciones frontales. De manera específica, la amplitud de la VNC temprana frontal fue menor en los niños con migraña (media = $-1,11 \mu V$) que en los niños sanos (media = $-2,88 \mu V$). Además, la amplitud de la VNC temprana fue menor para la expectativa de dolor (media = $-1,36 \mu V$) en comparación con la expectativa de felicidad (media = $-2,63 \mu V$). Sin embargo, no se encontraron diferencias significativas en la interacción de los factores que pudieran indicar influencias específicas de la expectativa relacionada con el dolor para los niños con migraña.

Discusión: La menor amplitud de la VNC temprana observada en los resultados sugiere una alteración en el procesamiento anticipatorio de los eventos emocionales, tanto positivos como negativos, de los niños con migraña. Esto podría deberse a una dificultad en la asignación de recursos atencionales hacia los estímulos emocionalmente relevantes. Además, se ha observado que los niños tienen mayor expectativa hacia los estímulos positivos, probablemente porque tengan mayor saliencia que aquellos relacionados con el dolor. Se han descrito menores amplitudes en la VNC asociadas a la anticipación del dolor en otras patologías de dolor crónico, que reflejan alteraciones en el procesamiento de este tipo de información.

Conclusiones: Los niños con migraña parecen presentar alteraciones en el procesamiento atencional en anticipación de estímulos emocionales relevantes. Las investigaciones futuras deberían ir dirigidas a explorar qué relación tienen estas alteraciones con los síntomas, desarrollo y cronificación de la migraña, con el fin de diseñar intervenciones eficaces.

Bibliografía:

1. Andreatta M, Puschmann AK, Sommer C, Weyers P, Pauli P, Mühlberger A. Altered processing of emo-

tional stimuli in migraine: an event-related potential study. *Cephalalgia*. 2012;32(15):1101-8. DOI: 10.1177/0333102412459573.

2. Buodo G, Sarlo M, Battistella PA, Naccarella C, Palomba D. Event-related potentials to emotional stimuli in migraine children. *J Child Neurol*. 2011;26(12):1508-15. DOI: 10.1177/0883073811408905.
3. Kropp P, Gerber WD. Is increased amplitude of contingent negative variation in migraine due to cortical hyperactivity or to reduced habituation? *Cephalalgia*. 1993;13(1):37-41. DOI: 10.1046/j.1468-2982.1993.1301037.x.
4. Barjola P, Peláez I, Ferrera D, González-Gutiérrez JL, Velasco L, Peñacoba-Puente C, et L. Electrophysiological indices of pain expectation abnormalities in fibromyalgia patients. *Front Hum Neurosci*. 2022;16:943976. DOI: 10.3389/fnhum.2022.943976.

Agradecimientos: Esta investigación está financiada por los proyectos A348 MIGINF-NF URJC -CAM y Ministerio, Ciencia e Innovación: PID2020-115463RB-IOO.

204 COPRESCRIPCIÓN DE ANTICOLINÉRGICOS Y BENZODIACEPINAS EN PACIENTES CON DOLOR CRÓNICOS TRATADOS CON OPIOIDES: ESTUDIO PILOTO DE SU IMPACTO FUNCIONAL

T. Zandonai, R. Nihel Sekkal, M. Aparicio, M. Peiró, C. Margarit

Hospital General Universitario de Alicante

Palabras clave: Opioides, anticolinérgicos, benzodiazepinas, sexo, multimorbilidad.

Introducción: Es preocupante los patrones de polimedación que sufren los pacientes con dolor crónico, en especial el uso combinado creciente de medicamentos opioides con las benzodiazepinas u otros fármacos que deprimen el sistema nervioso central.

Objetivos: Revisar el impacto funcional de la coprescripción de anticolinérgicos y benzodiazepinas en pacientes con dolor crónico tratados con opioides, por rutina clínica.

Materiales y métodos: Estudio descriptivo transversal, a partir de 72.735 registros, ($n = 9225$ pacientes) del sistema de ALUMBRA en 1 año de registro de prescripciones activas de opioides en receta para los diagnósticos CIE - dolor, en coprescripción con benzodiazepinas y anticolinérgicos. Se relacionó con el número de comorbilidades y secundarismos. Se presentan de modo preliminar los datos de 3103 registros ($n = 1154$ pacientes) desde diciembre 2021-febrero 2022. Se analizó el impacto de la edad y el sexo.

Resultados: La muestra del estudio estaba compuesta de pacientes en tratamiento con opioides (control) ($n = 520$) frente a los grupos tratados con opioides y benzodiazepinas ($n = 459$, OBZD), iii) opioides y anticolinérgicos ($n = 86$, OCOL) y iv) opioides, benzodiazepinas y anticolinérgicos ($n = 89$, OBC). La edad media fue de 71 años (SD 13,6) siendo el 70 % mujeres, que recibieron un mayor núm. de prescripciones de 44 % BZD frente a los hombres (29 %). El patrón mayor de multimorbilidad del grupo OBC se centró en alt. muscu-

loesqueléticas (20 %, en especial cervicalgia) y cognitiva (en especial ansiedad, insomnio), sin diferencias por edad o sexo.

Conclusiones: La estructura final del modelo muestra el impacto de prescripción múltiple con alta carga colinérgica, teniendo en cuenta las características heterogéneas de la muestra. Se debería profundizar en el elevado uso de ansiolíticos en las mujeres.

Bibliografía:

1. Grossi CM, Richardson K, Fox C, Maidment I, Steel N, Loke YK, et al. Anticholinergic and benzodiazepine medication use and risk of incident dementia: a UK cohort study. *BMC Geriatr.* 2019;19(1):276. DOI: 10.1186/s12877-019-1280-2.
2. Jani BD, Hanlon P, Nicholl BI, McQueenie R, Gallacher KI, Lee D, et al. Relationship between multimorbidity, demographic factors and mortality: findings from the UK Biobank cohort. *BMC Med.* 2019;17(1):74. DOI: 10.1186/s12916-019-1305-x.

Agradecimientos: El estudio ha sido financiado por el Instituto de Investigación Sanitaria y Biomédica de Alicante (ISABIAL) (UGP-21-166 – 2021 O458). Los autores declaran no tener ningún conflicto de interés.

205 DEPENDENCIA AL EJERCICIO Y A LOS ANALGÉSICOS: ¿UNA PATOLOGÍA DUAL?

T. Zandonai, F. Valiente, N. Sánchez-Lasa, J. J. Lozano, M. Escorial, A. M. Peiró

Instituto de Investigación Sanitaria y Biomédica de Alicante (ISABIAL). Alicante

Palabras clave: Dependencia de ejercicio, dolor, deporte, adicciones.

Introducción: Está demostrado que el ejercicio físico tiene beneficios a nivel biológico, psicológico y cognitivo. Sin embargo, si es excesivo puede ser un riesgo. La dependencia al ejercicio (DE) se ha definido como “una necesidad de ejercicio que da lugar a una actividad física excesiva e incontrolable y que se manifiesta con síntomas fisiológicos y/o psicológicos”. Los atletas “dependientes” tienen puntuaciones en las escalas de dolor significativamente más altas que los no dependientes.

Objetivos: Analizar el nivel de DE relacionado con el patrón de consumo de analgésicos, nicotina y alcohol en deportes individuales o colectivos.

Materiales y métodos: Se ha evaluado el nivel de DE de los participantes utilizando el *Exercise Dependence Scale-Revised* (EDS-R). Además, a través de un cuestionario creado específicamente, se ha investigado el uso de fármacos analgésicos y patrones de abuso a otras sustancias (tabaco y alcohol). A nivel estadístico se ha hecho un análisis de contingencia (Pearson's Chi-squared test, 3x2).

Resultados: 342 participantes (57 % hombres, 43 % mujeres) rellenaron el cuestionario. El 6 % estaban en riesgo de dependencia, el 57 % eran no-dependientes sintomáticos mientras el 37 % eran no-dependientes asintomáticos. Un 53 % de los depor-

tistas consumió analgésicos en los últimos 12 meses, mientras un 44 % utilizó nicotina y un 89 % bebió alcohol. No se encontraron diferencias significativas entre las variables DE con el uso de analgésicos ($p = 0,7014$), con el uso de nicotina ($p = 0,4431$), con el consumo de alcohol ($p = 0,1194$) y tampoco entre los deportes individuales y colectivos ($p = 0,3383$).

Discusiones: Los deportistas que se entrenan con regularidad pueden caer en un problema de DE. Que el 6 % están en riesgo de DE es un dato que está confirmado con otros estudios previos. En esta primera investigación no encontramos una relación entre la DE y el uso de analgésicos, nicotina o alcohol. A pesar de ello, nuestros datos muestran un alto uso de analgésicos, de nicotina y de alcohol. Todo esto debería estimular políticas de prevención contra el alto uso de medicamentos y de drogas en el deporte.

Bibliografía:

1. Sicilia A, González-Cutre D. Dependence and physical exercise: Spanish validation of the Exercise Dependence Scale-Revised (EDS-R). *Span J Psychol.* 2011;14(1):421-31. DOI: 10.5209/rev_sjop.2011.v14.n1.38.
2. Lichtenstein MB, Christiansen E, Elklit A, Bilenberg N, Støving RK. Exercise addiction: a study of eating disorder symptoms, quality of life, personality traits and attachment styles. *Psychiatry Res.* 2014;215(2):410-6. DOI: 10.1016/j.psychres.2013.11.010.

Agradecimientos: Ninguno.

220 GRADO DE SATISFACCIÓN CON EL TRATAMIENTO DEL DOLOR AGUDO POSTOPERATORIO MODERADO A INTENSO

A. M. Buriticá Aguirre, M. M. Matute Crespo, F. J. Vilà Justribo, M. Aige Cristófol, A. Giralt Llanadosa, C. Térmens Inglés, M. J. Groizard Botella, A. Montero Matamala

Hospital Universitari Arnau de Vilanova. Lleida

Palabras clave: Dolor agudo postoperatorio (DAP), satisfacción, analgesia.

Introducción: La satisfacción de los pacientes con el tratamiento analgésico constituye un indicador de referencia en el control del dolor agudo postoperatorio moderado a intenso y se ha propuesto como un criterio relevante de calidad asistencial de las Unidades de Dolor Agudo Postoperatorio (UDAP). Algunos estudios han demostrado que la satisfacción con el tratamiento analgésico estaría menos asociado con la experiencia dolorosa en si misma que con el cuidado y las intervenciones relacionadas con el tratamiento del dolor.

Objetivos: Evaluar el grado de satisfacción global con el tratamiento analgésico de los pacientes portadores de analgesia epidural, PCA de morfina y catéter perineural para el tratamiento del dolor agudo postoperatorio moderado a intenso a las 24 y 48 horas.

Material y método: Estudio retrospectivo que incluyó 395 pacientes que recibieron tratamiento analgésico para el DAP moderado a intenso entre febrero del

2020 y mayo del 2022 en el hospital Arnau de Vilanova de Lérida. Se excluyeron aquellos pacientes que no fueron valorados por la UDAP a las 24 y/o 48 horas o que tenían registros incompletos. Los tratamientos fueron pautados por el anestesiólogo del intraoperatorio según protocolo e iniciados en el área de Reanimación, previa notificación a la enfermería de la UDAP.

Una vez realizada la valoración por la UDAP (que incluía información y educación al paciente sobre DAP), se registró el grado de satisfacción global con el tratamiento analgésico, empleando una escala cualitativa de 4 ítems (muy bueno, bueno, malo y muy malo). El análisis descriptivo y la asociación de variables se realizó a través del software "SPSS Statistics versión 25". Para comparar variables se empleó la prueba de Chi cuadrado.

Resultados: De los pacientes valorados, el 51,9 % (n = 205) recibieron analgesia epidural, el 26 % (n = 103) PCA con morfina endovenosa y 22 % (n = 87), analgesia perineural continua. El nivel de satisfacción a las 24 horas fue muy bueno en el 65,3% (n = 258), bueno en el 29,4 % (n = 116) malo en el 4,3 % (n = 17) y muy malo en el 1 % (n = 4) de los pacientes. A las 48 horas resultó muy bueno en el 73,2 % (n = 289) y en el 23 % (n = 92) bueno; fue malo en el 2,5 % (n = 10) y muy malo en el 1 % de los encuestados. No hubo diferencias entre las técnicas analgésicas y el grado de satisfacción a las 24 ($X^2 = 0,341$) y 48 horas ($X^2 = 0,199$).

Discusión: Las técnicas de analgesia multimodal están fuertemente asociadas con mejores puntuaciones de dolor postoperatorio, pero el grado de satisfacción no necesariamente depende de la presencia o ausencia de dolor. El resultado de este estudio sugiere que el seguimiento estrecho de los pacientes portadores de técnicas analgésicas (más no la técnica en sí misma), supone niveles elevados de satisfacción con el tratamiento analgésico. Se han estudiado varios factores asociados con el grado de satisfacción, entre los cuales destacan el entorno biopsicosocial, la educación e información administrada al paciente, que le permita además de expectativas razonables con el tratamiento analgésico, la posibilidad de iniciar de forma precoz la rehabilitación postoperatoria. La estructura de UDAP debe adaptarse al entorno hospitalario, siendo indispensable la comunicación constante con el personal quirúrgico y de enfermería que se encuentra a la cabecera del paciente.

Conclusiones: El grado de satisfacción global con las técnicas analgésicas para el tratamiento del dolor agudo postoperatorio de este estudio fue considerablemente alto. Si bien, la satisfacción con el tratamiento del dolor agudo post operatorio es difícil de conseguir con una única intervención analgésica, puede mejorar a través de la aplicación de protocolos y un seguimiento perioperatorio estrecho de los pacientes por parte de la UDAP.

Bibliografía:

1. Buli B, Gashaw A, Gebeyehu G, Abrar M, Gerbessa B. Patient satisfaction with post-operative pain management and associated factors among surgical patients at Tikur Anbessa Specialized Hospital: Cross-sectional study. *Ann Med Surg (Lond)*. 2022;79:104087. DOI: 10.1016/j.amsu.2022.104087.
2. Erden A, Emirzeoğlu M. Factors Affecting the Satisfaction Levels of Patients who Underwent Orthopedic Knee Surgery in the Early Postoperative Period. *J Patient Exp*. 2021;8:23743735211043392. DOI: 10.1177/23743735211043392.
3. Schwenkglens M, Gerbershagen HJ, Taylor RS, Pogatzki-Zahn E, Komann M, Rothaug J, et al. Correlates of satisfaction with pain treatment in the acute postoperative period: results from the international PAIN OUT registry. *Pain*. 2014;155(7):1401-11. DOI: 10.1016/j.pain.2014.04.021.
4. Gan TJ, Habib AS, Miller TE, White W, Apfelbaum JL. Incidence, patient satisfaction, and perceptions of post-surgical pain: results from a US national survey. *Curr Med Res Opin*. 2014;30(1):149-60. DOI: 10.1185/03007995.2013.860019.
5. Glowacki D. Effective pain management and improvements in patients' outcomes and satisfaction. *Crit Care Nurse*. 2015;35(3):33-41. DOI: 10.4037/ccn2015440.

221 COCKTAIL DE PADEL, BACLOFENO INTRATECAL Y LESIÓN MEDULAR

B. de la Calle García, B. Pérez Benito, J. L. Torres San Miguel, S. Lago Casal, I. Mendi Gabarain, E. J. Frutos Reoyo, M. L. Amigo Gil, E. Candau Pérez

Hospital Universitario del Río Hortega. Valladolid

Palabras clave: Espasticidad, baclofeno intratecal.

Introducción: La espasticidad es un signo clínico que ocurre en numerosas afecciones neurológicas como la lesión medular. En ocasiones es severa, produciendo una repercusión importante para el paciente, con pérdida de funcionalidad, autonomía y afectación de la calidad de vida.

El baclofeno, como fármaco antiespástico, puede administrarse de forma intratecal en pacientes crónicos con espasticidad grave que no toleran o responden adecuadamente a la terapia oral, y permite alcanzar efectos terapéuticos en dosis muy bajas, evitando los efectos secundarios sistémicos.

Descripción del caso: Paciente de 48 años de edad. SLMT ASIA A T10 de 17 años de evolución. Portador de bomba de baclofeno intratecal desde hace 7 años por espasticidad severa en MMII. Activo, compite en deporte adaptado (pádel). Recambio de dispositivo intratecal en mayo de 2022, con obstrucción del catéter y recambio del mismo en junio 2022.

Acude a consulta de recarga de la bomba para ajuste de la medicación, y refiere que desde que ha retomado la actividad habitual y deportiva (entrena y juega a pádel en silla de ruedas), tras el entrenamiento o partido, tiene periodos de aproximadamente 3 horas con signos de abstinencia, mayor espasticidad en MMII, aumento del número de espasmos y erecciones reflejas mantenidas. Lo atribuye a las posturas y movimientos del tronco en la silla (en flexión y extensión) durante el pádel.

Se propone realizar un programa, inyectando contraste por el puerto de carga de la bomba y comprobando la distribución y flujo del contraste en las diferentes

posiciones de flexión forzada del tronco mediante fluoroscopia, comprobando que, en la flexión máxima, hay fuga de contraste en tejido subcutáneo, que desaparece en pocos segundos.

Se comenta el caso en sesión clínica y se propone la revisión en quirófano para empalme del catéter salvando la obstrucción y reorientar la bomba en el bolsillo.

Discusión: El baclofeno es un agonista de los receptores para el ácido gamma-aminobutírico (GABA) en el sistema nervioso central. Puesto que GABA juega un papel principalmente inhibitorio a través de mecanismos presinápticos, el baclofeno reduce la excitabilidad neuronal, reduciendo la espasticidad.

La infusión intratecal de baclofeno (BIT) se utiliza principalmente para el manejo de la espasticidad asociada con parálisis cerebral, lesiones cerebrales o raquimedulares, traumatismo craneoencefálico, encefalopatía anóxica, esclerosis múltiple, distonía, secuelas de accidente cerebrovascular, etc., en pacientes que no responden a la farmacoterapia conservadora o que sufren efectos secundarios intolerables a dosis terapéuticas de baclofeno oral.

Hasta un 43 % de los pacientes pueden padecer efectos secundarios en el sistema nervioso central con el uso de BIT (sedación, letargo, cambios del estado mental, hipotonía, aumento de la espasticidad). Esto puede ocurrir cuando la bomba de infusión administra una dosis incorrecta de baclofeno. La interrupción súbita de la administración del BIT puede causar síntomas leves como la reaparición del nivel basal de espasticidad junto con prurito, ansiedad y desorientación. Estos síntomas leves representan la "pérdida del efecto del fármaco".

En el caso expuesto, la pérdida de efecto del baclofeno se producía con la postura adoptada por el paciente en flexión máxima de tronco sobre la silla de ruedas durante la práctica del pádel, de manera que perdía capacidad funcional, empeorando la espasticidad e impidiendo realizar sus actividades diarias, siendo el paciente deportista paralímpico de pádel, reduciendo así su calidad de vida.

Es por ello que se realizó el programa reproduciendo la postura en cuestión, adaptando los medios diagnósticos, tanto la inyección de contraste en el puerto de carga como la fluoroscopia, lo más fielmente posible al relato del paciente para encontrar el problema. Así se observa en las imágenes la aparición de contraste extravasado del catéter en la posición de flexión de tronco, que no aparece en la imagen anteroposterior en sedestación a 90°.

Conclusiones: El uso de baclofeno intratecal es una buena alternativa al tratamiento de la espasticidad severa. La incidencia de complicaciones a los 6 meses postimplante es del 21,6 %; la mayoría en relación con el catéter: fallo del catéter, migración, desconexiones, dobleces..., que pueden llevar a un síndrome de abstinencia, con síntomas más o menos graves. Debe realizarse un estudio cuidadoso para encontrar el fallo y restaurar el circuito de infusión, evitando problemas de sobredosificación o de abstinencia del fármaco.

Bibliografía:

- Nair KP, Marsden J. The management of spasticity in adults. *BMJ*. 2014;349:g4737. DOI: 10.1136/bmj.g4737.
- Bhimani R, Anderson L. Clinical understanding of spasticity: implications for practice. *Rehabil Res Pract*. 2014;2014:279175. DOI: 10.1155/2014/279175.
- Santana L. Manejo del síndrome de abstinencia por interrupción del baclofeno. *Rev Colomb Anestesiol*. 2012;40(2):158-61.

226 ESTUDIO MULTICÉNTRICO RETROSPECTIVO SOBRE LA DISMINUCIÓN DEL EVA TRAS LA REALIZACIÓN DE RADIOFRECUENCIA PULSADA POR VÍA CAUDAL EN EL SÍNDROME DE ESPALDA FALLIDA (PSPS-2)

C. Campo Castro, M. Bastón Castiñeiras, M. López Rodríguez, E. Domínguez Suárez, M. López Rouco, F. J. Pardo Sobrino

Complejo Hospitalario Xeral-Calde. Lugo

Palabras clave: Radiofrecuencia, PSPS-2.

Introducción: El PSPS-22 es una de las principales causas de dolor lumbar crónico. El diagnóstico se establece ante la presencia de un dolor lumbar de origen desconocido, el cual persiste o reaparece tras una intervención quirúrgica de columna, realizada con la intención de tratar un dolor localizado originalmente en la zona.

La lumbalgia es un problema mundial, con una incidencia global estimada del 9,4 %, creando más incapacidad que cualquier otra patología^{1,3}. Tras una cirugía de columna, el PSPS-2 puede aparecer en un 10-40 % de los pacientes que se someten a ella.

Tras la cirugía de columna, alrededor de un 75 % de los pacientes presentan síntomas de recuperación en un plazo de 3 meses; sin embargo, existe una alta tasa de recurrencia, y cuando el dolor persiste tras este periodo el pronóstico es infausto. De los pacientes con PSPS-2, que son sometidos a tratamiento médico conservador y/o nueva cirugía, entre el 40-45 %, refieren resultados insatisfactorios en el seguimiento al cabo de 1 y 2 años⁴.

Objetivos: Análisis de la evolución de la EVA pre-post realización de radiofrecuencia intracanal e influencia del tipo de Voltaje.

Evaluación de la satisfacción con la técnica y el porcentaje de altas laborales.

Material y método: Calculamos el tamaño muestral para que la prueba de comparación de medias de una cola (presuponemos EVA post técnica < EVA pretécnica) alcance una potencia estadística del 80 % y un nivel de significatividad del 5 %. Son necesarios un mínimo de 100 casos para detectar como significativa una diferencia entre los promedios basal y a los 3 meses de la EVA de 1 unidad, asumiendo una desviación estándar de las diferencias de 4 unidades.

Todos los pacientes incluidos en el estudio tienen edad superior o igual a 18 años, padecen PSPS- 2, refieren un EVA 8-10 mantenido durante al menos 3 meses, a pesar de estar a tratamiento con analgésicos del 3er escalón de la OMS. Criterios de exclusión: negativa o contraindicaciones del paciente a realizar técnicas intervencionistas, déficits motores previos y

concomitancia de enfermedades reumatológica o psiquiátricas.

Se dispone de una muestra final de 103 pacientes procedentes del Hospital Virgen del Rocío de Sevilla y Hospital Universitario Lucus Augusti de Lugo. Estos pacientes cumplían los criterios de inclusión en el estudio y han recibido el tratamiento de radiofrecuencia intracanal pulsada al menos una vez.

Se emplea la técnica radiofrecuencia pulsada monopolar intracanal con cánula introductora 9 cm x 16 ga de Boston Scientific y catéter de radiofrecuencia de 40 cm x 15 mm x 19 ga de Boston Scientific. Se realizan dos cohortes: un grupo de pacientes recibe la radiofrecuencia pulsada intracanal con los parámetros 100 V durante 4 min y con T^a máxima 42°, el otro grupo de parámetros 65V durante 4 min y con T^a máxima 42°.

La comparación de proporciones entre grupos se hizo mediante la prueba X² de Pearson. Para las variables continuas, se muestran los descriptivos de la media, desviación estándar, la mediana y rango intercuartílico. Para comparar variables continuas entre grupos, se usaron pruebas paramétricas de t-student o no paramétricas U de Mann-Whitney según normalidad de las distribuciones.

Para comprobar la evolución del dolor, se han estimado un modelo lineal general de medidas repetidas con estimación potente para manejar infracciones de supuestos del modelo.

El nivel de significatividad empleado en los análisis ha sido del 5 %.

Resultados: Tras la realización de la radiofrecuencia intracanal, se produce una disminución significativa de 4,92 unidades de la EVA que supone una reducción del 56,7 % respecto al pre.

Existen diferencias significativas en el patrón evolutivo de los dos grupos definidos por el tipo de voltaje, de manera que la reducción que se produce a 100V es menor que a 65 V: para 100 V es del 51,8 % y para 65V del 61,7 %.

Un 77 % de los pacientes quedó satisfecho con la técnica.

Un 55 % de los pacientes con baja laboral cambió de estado tras la intervención.

Ninguno de los pacientes insatisfechos repitió la técnica ni disminuyó la toma de medicación oral.

Discusión: Según algunos autores el 10-40 % de los pacientes sometidos a cirugía de columna padecen el PSPS-2. De los pacientes con PSPS-2, que son sometidos a tratamiento médico conservador y/o nueva cirugía, entre el 40-45 %, refieren resultados insatisfactorios en el seguimiento al cabo de 1 y 2 años⁴. La radiofrecuencia pulsada intracanal es una opción en el tratamiento del PSPS-2. Un 77 % de los pacientes quedó satisfecho con la realización de la radiofrecuencia pulsada intracanal.

Se han de realizar estudios de mayor potencia estadística para corroborar que la disminución del EVA es mayor realizando la técnica con 65 V que con 100 V.

Conclusiones: La radiofrecuencia epidural consiguió una disminución estadísticamente significativa de la EVA en los pacientes que sufren el síndrome de espalda fallida.

Los pacientes sometidos a la técnica con 65 V, experimentaron una mayor reducción de la EVA que a los que se le realizó con 100 V.

Bibliografía:

1. Baronio M, Baglivo M, Natalini G, Notaro P, Dautaj A, Paolacci S, et al. Genetic and physiological autonomic nervous system factors involved in failed back surgery syndrome: A review of the literature and report of nine cases treated with pulsed radiofrequency. *Acta Biomed.* 2020;91(13-S):e2020020. DOI: 10.23750/abm.v91i13-S.10533.
2. Petersen EA, Schatman ME, Sayed D, Deer T. Persistent Spinal Pain Syndrome: New Terminology for a New Era. *J Pain Res.* 2021;14:1627-30. DOI: 10.2147/JPR.S320923.
3. Van Boxem K, de Meij N, Kessels A, Van Kleef M, Van Zundert J. Pulsed radiofrequency for chronic intractable lumbosacral radicular pain: a six-month cohort study. *Pain Med.* 2015;16(6):1155-62. DOI: 10.1111/pme.12670.
4. Vigneri S, Sindaco G, Gallo G, Zanella M, Paci V, La Grua M, et al. Effectiveness of pulsed radiofrequency with multifunctional epidural electrode in chronic lumbosacral radicular pain with neuropathic features. *Pain Physician.* 2014;17(6):477-86.

238 EFECTIVIDAD DE TRATAMIENTO ANTINEUROPÁTICO VÍA ORAL A PROPÓSITO DE UN CASO DE RADICULOPATÍA TRAS REALIZACIÓN DE ANESTESIA SUBARACNOIDEA

N. Domingo López, P. García Moreno, G. Rubio Mora, J. López Marín, M. Benítez Jiménez, J. Cartagena Sevilla, J. P. Vicente Villena, M. A. Rodríguez Navarro

Hospital J.M. Morales Meseguer. Murcia

Palabras clave: Radiculopatía, anestesia neuroaxial, parestesias, antineuropáticos.

Introducción: Es bien conocido que la anestesia raquídea (AR) no está exenta de complicaciones. La alta frecuencia del empleo de la anestesia intradural y epidural, así como la aparente escasez de casos complicados en proporción, avalan una falsa incidencia de problemas. Muchas veces, estas consecuencias de la AR no se diagnostican por ausencia de reporte o falta de seguimiento de los pacientes^{1,2}. Sin embargo, a propósito de un caso, se pretende poner de manifiesto las posibles complicaciones de este tipo de anestesia junto con opciones terapéuticas con aparentes beneficios reportados.

Descripción del caso: Varón de 84 años remitido a la Unidad del Dolor por dolor neuropático en probable relación con radiculopatía tras realización de anestesia subaracnoidea. El paciente, considerado con un riesgo anestésico ASA II, con antecedentes personales de hipertensión arterial, dislipemia e hiperplasia benigna de próstata, recibió anestesia intrarraquídea para una intervención quirúrgica de herniorrafia inguinal izquierda. Después de infiltración con mepivacaína 2 % de los tejidos superficiales, a la altura del espacio seleccionado para la punción, se realizó la técnica intradural con aguja del 27G a nivel de L4-L5, produciéndose una sensación de dolor intenso con parestesias y sensación de choque eléctrico e irradiación a ambos miembros inferiores. Se retiró un poco la aguja y, cuando cesó el

dolor se retiró el introductor, apreciándose salida de LCR y se introdujo la medicación (10 mg de bupivacaína hiperbara al 0,5 %) en el espacio subaracnoideo. La intervención transcurrió sin complicaciones. En sala de recuperación postanestésica, cuando el paciente ya movilizaba ambas piernas tras el cese del efecto de la AR, se quejó de dolor en miembro inferior izquierdo (EVA 8-10), sensación de calambre e irradiación al pie, en territorio de inervación de L5. Dado el contexto clínico, pensamos en una lesión traumática de raíz, por lo que decidimos iniciar tratamiento antineuropático con gabapentina 300 mg/8 h y tramadol 100 mg/8 h v.o., además de realizar un seguimiento diario del paciente durante el ingreso constatando una mejoría clínica progresiva, por lo que el paciente fue dado de alta con una cita para revisión en un mes en la Unidad del Dolor. El paciente refirió mejoría de la sintomatología con cese total del dolor, que había ido desapareciendo de manera progresiva junto con los calambres.

Discusión: En cualquier complicación, lo principal es intentar un reconocimiento temprano para una pronta instauración de tratamiento y, de esta manera, evitar secuelas en la medida de lo posible. Sin embargo, todavía no se conoce un mecanismo causal claro para la neuropatía postanestesia raquídea ni tampoco contamos con un protocolo de tratamiento efectivo^{1,2}. Muchas veces estos casos se encuentran infradiagnosticados, lo cual impide conocer una prevalencia real y entorpece el manejo adecuado de los mismos². En el caso de nuestro paciente, dado que presentó un cuadro con sintomatología muy característica, podíamos hacernos una idea de qué estaba ocurriendo y, por tanto, se instauró tratamiento y se realizó seguimiento del mismo. Se han postulado como factores etiopatogénicos la toxicidad de los anestésicos locales^{1,2}, con diferente incidencia según el tipo (mayor con lidocaína o mepivacaína), también el tipo de cirugía realizada y la posición del paciente durante la misma (mayor en artroscopia de rodilla y en posición de litotomía), o el trauma directo de la raíz nerviosa o médula espinal con la aguja¹⁻³. Con la punción a nivel lumbar se intenta evitar una lesión medular, pero persiste el riesgo de lesionar las raíces, lo cual puede derivar en secuelas desde molestias leves hasta secuelas motoras y sensitivas permanentes³. Nuestro paciente se encontraba en decúbito supino, para una cirugía de herniorrafia y le fue administrada bupivacaína intratecal (menor riesgo de toxicidad^{1,2}) tras notar parestesias en el momento del pinchazo. La sensación de parestesia hacia miembros inferiores en el momento del pinchazo se considera una manifestación preliminar al desarrollo de una complicación neurológica posterior¹, dado que es la señal del contacto estrecho de la aguja con la raíz nerviosa y la posibilidad de lesión del perineuro³. En caso de parestesias al introducir la aguja, se recomienda retirar la aguja y redirigir, inyectar lentamente el anestésico si sale LCR, administrar fármacos considerados no neurotóxicos o incluso valorar realizar una anestesia general^{1,4}. Con respecto al tratamiento que se debe instaurar una vez diagnosticada la neuropatía, se describe el empleo de metilprednisolona, AINE, anticonvulsivantes como gabapentina o pregabalina, clonidina, o terapia sintomática con bloqueadores de los receptores NMDA o tramadol^{1,2,4}, así como opioides o relajantes

musculares², individualizando el tratamiento según los síntomas predominantes. En nuestro caso, el cuadro clínico se resolvió al cabo de un par de semanas con el empleo de un antineuropático junto con un analgésico como el tramadol. Remarcar la necesidad de instauración temprana del tratamiento, del seguimiento del paciente y, si se requiere, la realización de pruebas de imagen para el diagnóstico diferencial¹.

Conclusiones: La toxicidad farmacológica de los anestésicos locales inyectados en el canal vertebral tras el daño ocasionado por la aguja, se postula como una de las posibles causas de neuropatía tras AR^{1,2}. El manejo de estos síntomas neurológicos transitorios posteriores a una AR es de interés debido a que un tratamiento adecuado temprano puede contribuir a la resolución de los mismos². En el presente caso, en consonancia con la bibliografía^{1,2}, se demuestra la efectividad de un tratamiento antineuropático para el cese del cuadro de radiculopatía.

Bibliografía:

1. Ramírez Bermejo A, Aldrete JA, Godínez Cubillo NC, Bautista Sánchez S, Ghaly R, Kassian Rank A. Déficit neurológicos y aracnoiditis secundarios a anestesia neuroaxial: rol de parestesias, punciones durales, anestésicos locales y género. *Protocolo para su tratamiento. Rev Soc Esp Dolor.* 2009;16(6):330-43.
2. Espinoza AM. Síntomas Neurológicos Transitorios Post Anestesia Raquídea. *Rev Chil Anest.* 2009;38(1):34-8.
3. Navarro Vargas JR, Luquetta Berrío JA, Tejada López E. Lesión nerviosa periférica secundaria a anestesia regional subaracnoidea en paciente ginecobiétrica. Informe de un caso. *Rev Col Anest.* 2009;37(1):71-8.
4. López-Riascos SD, Carrillo-Torres O. Tratamiento de parestesias durante la aplicación de anestesia neuroaxial. *Rev Mex Anest.* 2017;40(3):207-15.

Agradecimientos: Este trabajo no ha recibido financiación alguna. No hay conflictos de intereses.

247 MANEJO MULTIDISCIPLINAR DEL DOLOR EN UN ADOLESCENTE CON OSTEOSARCOMA PÉLVICO

M. M. Alonso Prieto, E. Abucha, R. Torres Luna, D. Plaza López de Sabando

Hospital Universitario La Paz. Madrid

Introducción: El osteosarcoma comprende el 56 % de los tumores óseos en menores de 20 años (1). Si el cáncer se ha diseminado a una parte distante del cuerpo, la tasa de supervivencia a 5 años es del 27 %.

El dolor óseo es el síntoma presente desde el inicio. Cuando el pronóstico de la enfermedad no es bueno, el abordaje multidisciplinar del mismo puede reducir la gravedad del dolor y la interferencia en la funcionalidad. (2)

Estructura del caso: Adolescente varón de 17 años que al ingreso en la planta de oncología pediátrica presentaba masa tumoral pélvica con impotencia funcional importante y dolor muy intenso de características

mixtas, incoercible, con episodios de dolor irruptivo, asociados a agitación intensa, de difícil control durante todo el proceso de enfermedad.

La masa tumoral primaria grande, irreseccable e infiltrativa, junto con el hecho de la diseminación metastásica pulmonar implicaba un pronóstico muy desfavorable, de tal forma que la enfermedad se consideraba incurable.

El objetivo desde el inicio fue conseguir una atención, con la implicación del propio paciente y sus familiares, que fuera integral, organizada y coordinada entre distintos los equipos asistenciales:

Oncología pediátrica: responsable principal del proceso diagnóstico-terapéutico de la enfermedad, así como el control de otros síntomas y complicaciones intercurrentes. El paciente recibió tratamiento antineoplásico con quimioterapia (metotrexato, cisplatino y adriamicina) con intención inicialmente curativa y más tarde, en fase de progresión, segunda línea de tratamiento (etopósido e ifosfamida) y radioterapia con fines paliativos. El equipo de hematología pediátrica participó como nexo de unión entre los equipos y en la negociación y acuerdo de pactos con el paciente.

Unidad del dolor infantil: participó de forma activa en el régimen de analgesia, instaurando precozmente tratamiento con opiáceos y coanalgésicos como pregabalina, amitriptilina y clonidina para conseguir un resultado analgésico óptimo. A medida que se produjo la progresión tumoral fue necesaria rotación de opiáceos (morfina, tapentadol, metadona, oxicodona, y fentanilo) y finalmente se colocó una bomba de morfina intratecal.

Psicología: desde el inicio del proceso, el tratamiento del paciente estuvo apoyado por equipo de psicología, mediante la aplicación de psicoterapia intensa, cuyo objetivo fue conseguir una atención integral que tuviera en cuenta los aspectos físicos, emocionales, sociales y espirituales del paciente. Su participación fue clave para desarrollar en el paciente y su familia las competencias o capacidades necesarias para hacerse cargo de su propio cuidado y proporcionarles herramientas para poder negociar, pactar y tomar decisiones de su propio tratamiento. Por otra parte, a lo largo del curso de la enfermedad, el paciente fue capaz de decidir cómo deseaba que fuese el final de la vida y pudo dar voz a sus últimas voluntades y cerrar aspectos emocionales con sus familiares y amigos.

Otros equipos: el trabajo conjunto de las anteriores especialidades se vio completado y reforzado con la participación de otras terapias de soporte como la rehabilitación/fisioterapia, el soporte nutricional o la colaboración del equipo de enfermedades infecciosas.

El trabajo multidisciplinar desde las diferentes especialidades, de forma coordinada e integrativa, junto a la inclusión total del paciente y su familia en cada uno de los pasos realizados, fue clave en el tratamiento del paciente y su proceso. En las intervenciones con el paciente resultó fundamental establecer una buena relación terapéutica, sólida, estable y protectora, en la que se sintiera lo suficientemente seguro para poder enfrentarse, poco a poco, a su situación clínica y tomar control de su propio tratamiento.

Conclusiones: "Lo terapéutico es sentirse acompañado". El trabajo multidisciplinar desde las diferentes especialidades junto a la inclusión 100 % de la familia

y el propio paciente en todos los pasos realizados fue clave en el tratamiento y su proceso.

El control del dolor y el adecuado acompañamiento en el proceso de enfermedad del paciente no hubiera sido satisfactorio sin el trabajo multidisciplinar.

Esta conexión permitió al paciente relacionarse con su enfermedad desde un lugar seguro y protector y ponerle palabras, forma y sentido a su dolor y al avance de la enfermedad, hasta su fallecimiento.

Bibliografía:

1. De Armas L, Delgado D, Alvarado K, et al. Osteosarcoma: Etiología, diagnóstico y tratamiento. Rev Clin Esc Med. 2018;8(4):1-5.
2. Syrjala KL, Jensen MP, Mendoza ME, Yi JC, Fisher HM, Keefe FJ. Psychological and behavioral approaches to cancer pain management. J Clin Oncol. 2014;32(16):1703-11. DOI: 10.1200/JCO.2013.54.4825.

Agradecimientos: Al paciente y su familia por permitirnos acompañarlos y aprender de ellos.

5 TOXINA BOTULÍNICA PARA EL TRATAMIENTO DE LA NOTALGIA PARESTÉSICA: A PROPÓSITO DE UN CASO

M. Palomino Jiménez, P. Martín Riaza, A. Gavilán Gómez, M. Fernández Baena, L. Delange Segura, M. Rodríguez Padilla

Hospital Regional Universitario de Málaga

Introducción: Se desconoce tanto la prevalencia como la fisiopatología de la notalgia parestésica. Parece que se debe al atrapamiento de la rama dorsal de los nervios T2-T6. Se manifiesta principalmente con prurito en la zona media de la espalda asociando una macula hiperpigmentada y frecuentemente dolor y parestesias de características neuropáticas.

El tratamiento varía según la sintomatología. En algunos casos leves es suficiente con hidratación de la zona, antihistamínicos orales o corticoides tópicos. La capsaicina tópica puede prevenir el dolor o prurito, aunque puede tener un efecto paradójico y aumentar la sintomatología.

Se ha descrito el tratamiento con antidepresivos y antiepilépticos con resultados variables.

La inyección de toxina botulínica puede ser una alternativa en los casos de sintomatología importante.

Estructura del caso: La paciente acude a la Unidad del Dolor derivada por Neurología por cuadro de notalgia parestésica interescapular sin respuesta al tratamiento farmacológico.

Refiere desde hace años dolor continuo, picor, parestesias y quemazón en dicha región. En la exploración se observa una macula hiperpigmentada dolorosa a la presión. Pruebas complementarias sin hallazgos de interés.

Se infiltra en consulta la zona con lidocaína 1 % y dexametasona, refiriendo mejoría durante tres meses.

Se realiza entonces infiltración con toxina Botulínica 100 UI en 7 puntos. Seis meses más tarde no refiere dolor; no se indica nuevas infiltraciones de momento.

Conclusiones: La notalgia parestésica es una entidad desconocida, pero puede causar frecuentemente discapacidad en los pacientes. Se han propuesto diversos tratamientos, pero sin evidencia en la superioridad de unos sobre otros.

Aquellos enfocados al manejo de la neuropatía sensorial parecen ser más efectivos.

Los tratamientos tópicos suelen ser la primera opción aunque ninguno ha demostrado la disminución del dolor o prurito. También se han propuesto terapias sistémicas.

6 PROYECTO TRIEDOL “TRIAJE ENFERMERO EN DOLOR”: AFIANZANDO LA CALIDAD ASISTENCIAL

C. Álvarez Riveiro, M. J. Goberna Iglesias, M. Mayo Moldes, L. Alonso Prieto, M. Vieito Amor

Complejo Universitario de Vigo. Pontevedra

Palabras clave: TRIEDOL, triaje, enfermería, dolor.

Introducción: El objetivo de las unidades del dolor es manejar el dolor y ofrecer unas alternativas terapéuticas específicas para mejorar la calidad de vida y la capacidad funcional de los pacientes.

Estamos asistiendo a un gran aumento de la demanda asistencial, un incremento de listas de espera y una gran insatisfacción en las personas pendientes de cita, evidenciada en el alto número de reclamaciones. Se necesita un método de clasificación que evite las demoras en las primeras valoraciones.

Los sistemas de triaje son una herramienta eficaz que permite clasificar a los pacientes según la patología para así poder priorizar.

Dado que la gestión del dolor se ha convertido en un indicador relevante de la buena práctica clínica y de la calidad asistencial exige un óptimo manejo desde una perspectiva multidisciplinar.

Las enfermeras pueden realizar un trabajo de priorización que ordene y agilice la atención de los pacientes, revirtiendo las esperas para una primera valoración y descartando los casos no susceptibles de tratamiento en la unidad.

Objetivos: Creación de una consulta de triaje enfermero en dolor con la siguiente cartera de servicios:

- Valoración de cada interconsulta recibida en la Unidad.
- Asegurar la priorización y evaluación de pacientes según nivel de clasificación.
- Decisión del tipo de seguimiento a realizar basado en algoritmo.

7 CAMBIO DE PROTOCOLO TRAS IMPLANTACIÓN DE TERAPIA DTM-SCS EN DOLOR LUMBAR RESISTENTE A CIRUGÍA

L. M. Gómez Gila, L. Clemente Armendáriz, M. Gómez Ayechu, O. Martínez García, E. J. Baldeón Chávez, M. J. Salvador Bravo

Hospital de Navarra. Navarra

Palabras clave: DTM, dolor lumbar resistente a cirugía.

Introducción: La estimulación medular es una técnica neuromoduladora con eficacia demostrada en diferentes patologías entre las que se encuentra el dolor lumbar resistente a cirugía; en este tipo de dolor no suele ser habitual la cobertura efectiva de la región lumbar, motivo por el cual antes de disponer de la terapia DTM, en los pacientes intervenidos de columna con dolor localizado fundamentalmente a nivel lumbar, no solíamos plantear terapia con estimulación medular.

Objetivos: Demostrar la eficacia de la terapia DTM en la reducción del dolor de espalda, en el dolor lumbar resistente a cirugía, motivo por el cual hemos cambiado nuestro protocolo.

Material y método: Se trata de un estudio retrospectivo observacional unicéntrico, de 33 pacientes con dolor lumbar resistente a cirugía, que han sido tratados con terapia DTM durante 18 meses.

Resultados: Desde enero de 2021 hasta julio de 2022 se han tratado a 33 pacientes con dolor lumbar resistente a cirugía con terapia DTM, de los cuales:

- 5 han presentado fases test negativas (14,70 %), pese a probar con 3 casas comerciales diferentes durante la fase de prueba.
- 1 ha sido explantado por alivio insuficiente, pese a que inicialmente refería un alivio del dolor de más del 50 %.
- 27 están con terapia DTM efectiva (81,81 %), de los cuales 18 son respondedores profundos (66,7 %) con un dolor leve mantenido en el tiempo, que les ha permitido disminuir o retirar la medicación analgésica, aumentar la funcionalidad y el 100 % refiere mejoría significativa en el descanso nocturno.

8 EFICACIA DEL “EFECTO PLACEBO” EN EL TRATAMIENTO DEL DOLOR LUMBAR CRÓNICO INESPECÍFICO: UNA REVISIÓN SISTEMÁTICA

S. E. Martín Pérez, M. D. Sosa Reina, T. Olea Calderón, C. Marcos Palomares, R. Dvorquez Rosenberg, J. L. Alonso Pérez

Universidad Europea de Madrid

Palabras clave: Dolor lumbar, placebo, ansiedad, kinesiophobia, catastrofismo.

Introducción: El 90 % del dolor lumbar se describe como inespecífico y entre un 10 % y un 15 % se vuelven crónicos (1). Diversos estudios han demostrado que el placebo puede producir efectos analgésicos a través de mecanismos psicológicos o neurobiológicos en pacientes que padecen dolor sine materia (2). Sin embargo, no disponemos de estudios actualizados de síntesis bibliográfica que estudie el impacto del efecto placebo de los tratamientos de fisioterapia en pacientes con lumbalgia crónica inespecífica.

Objetivos: Sintetizar la evidencia sobre la eficacia del efecto placebo en pacientes con lumbalgia crónica inespecífica sobre la intensidad del dolor, el rango de movimiento, la discapacidad, la kinesiophobia y el catastrofismo.

Material y método: Se realizó una revisión sistemática siguiendo la declaración PRISMA. La búsqueda bibliográfica se realizó introduciendo los términos “dolor lumbar” “placebo”, “ansiedad”, “kinesiofobia” y “catastrofismo” combinados con los operadores booleanos “AND” y “OR” en PubMed, PEDro, Cochrane y Trip Medical DataBase durante los meses de marzo y abril de 2022. Los estudios se seleccionaron de acuerdo a los siguientes criterios de elegibilidad: a) ECAs, b) publicados en inglés o español entre 2010 hasta la actualidad, c) cuyos participantes fueran pacientes con dolor lumbar crónico inespecífico, d) que aplicaran técnicas de fisioterapia placebo (terapia manual, electroterapia, kinesiotaping, ejercicio o acupuntura), e) donde se evaluara el dolor, el rango articular, la discapacidad, la kinesiofobia o el catastrofismo, f) que el texto completo estuviera disponible. La calidad metodológica y el riesgo de sesgo se evaluaron mediante la escala PEDro y la herramienta RoB 2.0 de la Colaboración Cochrane, respectivamente.

Resultados: Se incluyeron un total de 10 ECAs (n = 702 sujetos) que cumplieron los diferentes criterios de inclusión y exclusión previamente establecidos. Existe evidencia de calidad metodológica alta (PEDro Score 8,30; DT:0,95) que sugiere que las movilizaciones placebo, la manipulación osteopática diafragmática simulada, y la corriente interferencial simulada disminuyen de manera significativa la intensidad de dolor. Además, el kinesiotaping placebo (2 ECAs, n = 51), la corriente interferencial simulada (1 ECA, n = 50) y la movilización placebo (1 ECA, n = 20) disminuyeron significativamente la discapacidad.

10 SÍNDROME DE LA CABEZA CAÍDA “DROPPED HEAD SYNDROME” TRAS ABLACIÓN POR RADIOFRECUENCIA CERVICAL BILATERAL

O. Manterola Lasa¹, C. Barreiros¹, C. Gracia Fabre¹, R. Armand Ugon¹, T. Topzewsky¹, C. Nebreda Clavo¹, A. Ojeda Niño²

¹Hospital Clínic i Provincial de Barcelona. Barcelona.

²Instituto Aliaga. Centro Medico Teknon. Barcelona

Introducción: La denervación de las articulaciones facetarias cervicales mediante radiofrecuencia térmica (RFT) es un procedimiento mínimamente invasivo utilizado para el tratamiento del dolor crónico facetario cervical. Es una técnica no exenta de complicaciones, siendo las más frecuentes las parestesias y el aumento transitorio del dolor; igualmente se han descrito complicaciones graves como lesiones vasculares o nerviosas, infecciones y quemaduras. El síndrome de la cabeza caída (SCC) se caracteriza por debilidad de los músculos paraespinales del cuello, ocasionando una deformidad del mentón sobre el pecho y provocando que la cabeza caiga hacia delante en bipedestación, ocasiona una importante limitación. Presentamos un caso de SCC como complicación de RFT cervical bilateral.

Estructura del caso: Varón de 86 años que presenta dolor cervical de características nociceptivas con limitación funcional por lo que en otro centro hospitalario se realiza denervación de ramos mediales bilateral median-

te RFT. A las 24 h presentó debilidad de los músculos extensores del cuello. Acudió a urgencias donde se evidenció contractura en flexión del cuello con limitación para la extensión cervical. Sufrió dolor debido a síndrome miofascial cervico-dorsal por contractura del trapecio y elevador de la escápula, por lo cual se realizaron infiltraciones con toxina botulínica con alivio parcial del dolor.

Un año después acude a nuestra consulta presentando dolor cervical posterior irradiado a región occipital y región retroorbitaria sugiriendo compromiso del nervio occipital mayor y persistencia del dolor por contractura del trapecio y elevador de la escápula. La exploración física evidencia hipertrofia de músculo trapecio bilateral e incapacidad para la extensión cervical.

Se realizó resonancia magnética cervical a la semana del procedimiento que no evidenció complicaciones agudas, y electromiografía a las seis semanas que mostró signos de pérdida axonal a nivel de musculatura paraespinal y proximal del hombro. Tras realizar pruebas complementarias para excluir otras causas, se concluyó que el paciente presentaba SCC posterior a ablación por RFT cervical bilateral. Se recomendó continuar con tratamiento conservador manteniendo la rehabilitación y fisioterapia. Se mantuvo el tratamiento farmacológico con baclofeno y tapentadol.

Conclusiones: El SCC es una complicación infrecuente pero grave de la RFT multinivel y/o bilateral cervical. Es importante realizar un bloqueo diagnóstico previo a la denervación para diagnosticar el origen facetario del dolor y no someter al paciente a un procedimiento innecesario, además no se debe realizar ablación bilateral o multinivel en un mismo tiempo para evitar el desarrollo de esta complicación. El manejo inicialmente es conservador, siendo la rehabilitación el pilar del tratamiento. Si esto no es suficiente y la deformidad conlleva una importante disminución de la calidad de vida, el tratamiento quirúrgico con la fijación cervical posterior puede ser una opción.

Bibliografía recomendada:

- Martin AR, Reddy R, Fehlings MG. Dropped head syndrome: diagnosis and management. *Evid Based Spine Care J*. 2011;2(2):41-7. DOI: 10.1055/s-0030-1267104.
- Lee DW, Pritzlaff S, Jung MJ, Ghosh P, Hagedorn JM, Tate J, et al. Latest Evidence-Based Application for Radiofrequency Neurotomy (LEARN): Best Practice Guidelines from the American Society of Pain and Neuroscience (ASPN). *J Pain Res*. 2021;14:2807-31. DOI: 10.2147/JPR.S325665.
- Manchikanti L, Kaye AD, Soin A, Albers SL, Beall D, Latchaw R, et al. Comprehensive Evidence-Based Guidelines for Facet Joint Interventions in the Management of Chronic Spinal Pain: American Society of Interventional Pain Physicians (ASIPP) Guidelines Facet Joint Interventions 2020 Guidelines. *Pain Physician*. 2020;23(3S):S1-S127.
- Hernandez Ocampo E, Aragonès JM. Síndrome de la cabeza caída. A propósito de un caso en una paciente geriátrica. *Rev Esp Ger Gerontol*. 2013;48:142-3.
- Nakanishi K, Taneda M, Sumii T, Yabuuchi T, Iwakura N. Cervical myelopathy caused by dropped head syndrome. Case report and review of the literature. *J Neurosurg Spine*. 2007;6(2):165-8.
- Stoker GE, Buchowski JM, Kelly MP. Dropped head syndrome after multilevel cervical radiofrequency ablation: a case report. *J Spinal Disord Tech*.

11 ACTUALIZACIÓN EN LA PROGRAMACIÓN EN DISPOSITIVOS DE NEUROMODULACIÓN PARA TRATAMIENTO DE DOLOR CRÓNICO NEUROPÁTICO. A PROPÓSITO DE UN CASO

F. Gallego Lizaranzu, S. Martín Rengel, S. Causapé Rodríguez, R. Domínguez Ruiz de León, A. Fernández Herrera, M. Terrau Serrano, I. Herrador Montiel, N. Cordero Tous

Boston Scientific Neuromodulation, Valencia, CA USA

Palabras clave: Dispositivos, dolor crónico neuropático, FAST, neuromodulación, Precision Plus Programación Wavewriter Alpha.

Introducción: Varios estudios publicados han demostrado previamente que se pueden lograr resultados clínicos positivos en pacientes que utilizan la estimulación de la médula espinal cervical (SCS) basada en parestesia para el tratamiento del dolor crónico de las extremidades superiores o el cuello. Sin embargo, esta población puede ser difícil de tratar, y algunos pueden experimentar pérdida de alivio del dolor con el tiempo. Sin embargo, los avances tecnológicos modernos ahora ofrecen SCS utilizando técnicas que son cada vez más personalizadas, incluida la capacidad de realizar una optimización precisa de parámetros y una orientación posicional de la neuroestimulación terapéutica. Aquí, informamos los resultados de pacientes con dolor crónico de miembro superior y/o cuello implantado con un sistema SCS capaz de proporcionar múltiples modalidades, incluida la terapia combinada (entrega secuencial o simultánea) y otras formas de onda /formas avanzadas.

Objetivos: Mejorar la calidad de vida del paciente sin comprometer la terapia SCS.

Reducir el número de recargas 3. Proveer una terapia libre de parestesias.

Material y método: Actualización en la programación en dispositivos de neuromodulación para tratamiento de dolor crónico neuropático mediante la actualización del Generador de Impulsos Implantable y la optimización en la programación en un paciente inicialmente. Extrapolable a una serie de 5 a 10 casos.

Resultados: Mejora en la calidad de vida del paciente sin comprometer la terapia SCS con un EVA post implante de 0/10 con Alpha vs un EVA 2/10 con el anterior sistema (Precision Plus) Realización de Cuestionario DN4 8/10 e Índice de Barthel 85 tras actualización a Alpha y un Índice de Barthel 65 con Precision Plus.

Reducción de número de recargas semanales (1 vez cada dos semanas con Alpha vs 2 veces en semana con Precision Plus). Paciente con una terapia libre de parestesias.

Discusión: La actualización de sistemas de neuroestimulación con los dispositivos de última generación, Alpha, proporcionan una disminución de 2 puntos en la escala EVA y una mayor satisfacción de la terapia debido a la libertad de parestesias y la reducción de los intervalos de recarga. Además, observamos la mayor comodidad del paciente debido a la tecnología de comunicación del mando del paciente vía bluetooth con una autonomía de más de tres metros, siendo compatible

con métodos diagnósticos de Resonancia Magnética Nuclear.

Conclusiones: Un dispositivo SCS que proporciona personalización terapia que incluye focalización precisa junto con la personalización de la estimulación forma de campo y dosificación neuronal dentro de cada paciente puede ser eficaz para tratar dolor crónico en las extremidades inferiores y/o en el cuello.

Extrapolable a todos los casos con Precision Plus implantados anteriormente y de otros sistemas de Neuroestimulación, debido a este incremento significativo en cuanto a alivio de dolor y mejora en la calidad de vida del paciente.

Bibliografía recomendada:

1. Deer TR, Skaribas IM, Haider N, Salmon J, Kim C, Nelson C, Tracy J, Espinet A, Lininger TE, Tiso R, Archacki MA, Washburn SN. Effectiveness of cervical spinal cord stimulation for the management of chronic pain. *Neuromodulation*. 2014;17(3):265-71. DOI: 10.1111/ner.12119.
2. Haider S, Owusu-Sarpong S, Peris Celda M, Willock M, Prusik J, Youn Y, et al. A Single Center Prospective Observational Study of Outcomes With Tonic Cervical Spinal Cord Stimulation. *Neuromodulation*. 2017;20(3):263-8. DOI: 10.1111/ner.12483.
3. Levine AB, Parrent AG, MacDougall KW. Cervical Spinal Cord and Dorsal Nerve Root Stimulation for Neuropathic Upper Limb Pain. *Can J Neurol Sci*. 2017;44(1):83-9. DOI: 10.1017/cjn.2016.294.

Agradecimientos: Hospital Universitario Reina Sofía Córdoba, Hospital Universitario Virgen de las Nieves Granada Boston Scientific Neuromodulation, Valencia, CA USA.

12 ¿CÓMO PONER EN MARCHA UN QUIRÓFANO DE LA UNIDAD DE DOLOR?

R. Remiro Ruiz, O. K. Benavides Castañeda, J. Zájara García, M. Evangelista Hernández, E. Salazar Arbulú, M. Sánchez Nicolás, M. L. Padilla del Rey, J. F. Mulero Cervantes

Complejo Hospitalario Universitario de Cartagena, Murcia

Introducción: El adecuado manejo y tratamiento del dolor crónico hace necesario integrar la asistencia en equipos multidisciplinares (profesiones y especialidades) dentro de una red asistencial de dolor. Es preciso crear una red global para la integración funcional (sistemas de información) y clínica (gestión por procesos, gestión de enfermedades) de los equipos asistenciales y la vinculación de los profesionales, y así asegurar el adecuado manejo y tratamiento de los pacientes con dolor crónico. El intervencionismo es un pilar fundamental en las Unidades de Dolor (UDO) y la disponibilidad fija del mismo permite potenciar la eficiencia de los tratamientos analgésicos. Por ello, en nuestra UDO se nos ha permitido diseñar un quirófano de dolor que actualmente está en activo a diario.

Estructura: Para poder poner en marcha un quirófano de intervencionismo en dolor, hemos revisado los

estándares de calidad y requisitos mínimos de seguridad tanto para el paciente como para los profesionales implicados en este proceso. La creación y mantenimiento de una cultura de seguridad se considera un paso decisivo para lograr la mejora de la seguridad del paciente y constituye la primera práctica segura recomendada por el Comité de Sanidad del Consejo de Europa, el National Quality Forum y otras organizaciones.

Para alcanzar la máxima seguridad, es preciso controlar los factores relacionados con: paciente, profesional sanitario, tareas, organización y lugar de trabajo. Con respecto a este último es primordial tener un óptimo equipamiento, material y medicación, una adecuada estructura físico-ambiental (iluminación, temperatura, diseño arquitectónico) y acceso a comunicación (teléfonos, etiquetado).

Conclusiones: Se deben realizar reuniones periódicas del equipo de la UDO para analizar con un enfoque sistémico los incidentes de seguridad que hayan podido ocurrir y, bajo el paraguas de la crítica constructiva, seguir mejorando la calidad asistencial.

Bibliografía recomendada:

1. Palanca Sánchez I (Dir.), Puig Riera de Conias MM (Coord. Cient.), Elola Somoza J (Dir.), Bernal Sobrino JL (Comit. Redac.), Paniagua Caparrós JL (Comit. Redac.), Grupo de Expertos. Unidad de tratamiento de dolor: estándares y recomendaciones. Madrid: Ministerio de Sanidad, Política Social e Igualdad; 2011.
2. National Quality Forum. Safe Practices for Better Healthcare—2010 Update: A Consensus Report. Washington, DC: National Quality Forum; 2010.
3. Bartolomé Ruibal A et al. El Sistema Español de Notificación en Seguridad en Anestesia y Reanimación (SENSAR). Un sistema nacional de comunicación de incidentes en anestesia. Madrid: Ministerio de Sanidad, Política Social e Igualdad; 2010.

Agradecimientos: Al Servicio de Anestesiología, Reanimación y Terapéutica del Dolor del Complejo Hospitalario Universitario de Cartagena y, en especial, al jefe de Servicio, Javier Orozco Montes.

13 CIRCUITO DE PREVENCIÓN DE INFECCIONES EN EL IMPLANTE DE UNA BOMBA DE INFUSIÓN INTRATECAL DE FÁRMACOS. DESDE LA CONSULTA HACIA EL QUIRÓFANO

M. D. Pérez Murillo, R. Remiro Ruiz, M. Evangelista Hernández, E. Salazar Arbulú, O. K. Benavides Castañeda, M. Astráin Aguado, M. L. Padilla del Rey, J. F. Mulero Cervantes

Complejo Hospitalario Universitario de Cartagena

Introducción: Una bomba implantable es un dispositivo especializado que administra cantidades precisas de fármaco concentrado en el espacio intratecal a través de un pequeño catéter. Una de las complicaciones más temidas es la infección.

Estructura: Tras realizar la consulta médica en la Unidad de Dolor (UDO) y el paciente decidir proceder

con la propuesta de implante de una bomba de infusión intratecal de fármacos analgésicos, son muchos los preparativos que se llevarán a cabo en el preoperatorio. Es precisa una consulta de valoración preanestésica con análisis y electrocardiograma, consulta con enfermería de UDO donde se tomará exudado nasal para detección de SARM (*Staphylococcus Aureus Resistente a Meticilina*) y se explicará el lavado de piel que deberá realizar el paciente previa intervención con esponja de clorhexidina 4 % acuosa. Si el paciente es portador de SARM, se realizará descolonización perioperatoria con ungüento de mupirocina al 2,0 % en las fosas nasales, dos veces al día y baños de clorhexidina al 4 % del cuello hacia abajo durante cinco días.

El día de la intervención, el paciente ingresa en la planta de hospitalización a primera hora de la mañana. El personal de enfermería proporciona de nuevo una esponja de clorhexidina 4 %, bata quirúrgica, gorro y calzas, para que el paciente se duche de nuevo si lo no ha hecho antes ese día. La enfermería se encarga también de comprobar la necesidad del rasurado de la zona quirúrgica y que el paciente se vista con la ropa quirúrgica exclusivamente.

De la planta pasa a premedicación donde es valorado por el anesesiólogo y es allí donde se administra la profilaxis antibiótica (cefazolina 2 g; clindamicina 600 mg si alergia; vancomicina 1 g si SARM fue positivo).

El siguiente paso es la entrada a quirófano para proceder a la cirugía; en este punto cabe mencionar que es de suma importancia la asepsia, antisepsia y esterilidad para prevenir infecciones de la herida quirúrgica.

El paciente se posicionará en decúbito lateral derecho, con todas las medidas de seguridad postural que ello implica. Una vez posicionado se procede al lavado con esponja de clorhexidina de la zona quirúrgica, bajo guía radioscópica se localiza el punto de inserción del catéter y se marca con un rotulador dermatográfico. Una vez preparada la mesa quirúrgica estéril pintamos con clorhexidina alcohólica todo el campo quirúrgico con gasas.

Durante el tiempo que transcurre entre el relleno de la bomba con la medicación pautada y su inserción en el bolsillo abdominal donde irá alojada, esta se sumerge en solución con gentamina 240 mg. Cura de heridas cada 2 días hasta retirada completa de las suturas (entre 15-20 días, según evolución).

Conclusiones: Es imprescindible poner en práctica todas las medidas de asepsia y antisepsia disponibles con el fin de evitar una complicación temida y peligrosa como es la infección de un dispositivo para infusión intratecal de fármacos.

Bibliografía recomendada:

1. Deer TR, Pope JE, Hayek SM, Lamer TJ, Veizi IE, Erdek M, et al. The Polyanalgesic Consensus Conference (PACC): Recommendations for Intrathecal Drug Delivery: Guidance for Improving Safety and Mitigating Risks. *Neuromodulation*. 2017;20(2):155-76.
2. Martínez-Díaz HC, Valderrama-Beltrán SL, Hernández AC, Pinedo SK, Correa JR, Ríos EG, Rojas JJ, Hernández YY, Hidalgo M. Methicillin-resistant *Staphylococcus aureus* nasal colonization in cardiovascular surgery patients at a university hospital in Bogotá, Colombia. *Biomedica*. 2020;40(Supl. 1):37-44.

3. Capozza MA, Triarico S, Mastrangelo S, Attinà G, Maurizi P, Ruggiero A. Narrative review of intrathecal drug delivery (IDD): indications, devices and potential complications. *Ann Transl Med.* 2021;9(2):186.

15 DESARROLLO DE UN MODELO DE PREDICCIÓN DE DEPENDENCIA A OPIOIDES DE PRESCRIPCIÓN EN PACIENTES CON DOLOR CRÓNICO NO ONCOLÓGICO Y DIFERENCIAS POR SEXO

M. Escorial García, A. M. Panadero Alcalá, C. Margarit Ferri, Y. Sastre Peris, L. Agulló Antón, A. M. Peiró Peiró

Hospital General Universitario de Alicante. Alicante

Palabras clave: Dolor crónico no oncológico, dependencia a opioides de prescripción, diferencias por sexo, modelo de predicción, farmacogenética.

Introducción: El dolor crónico moderado/intenso lleva frecuentemente a la prescripción de analgésicos opioides a largo plazo, pudiendo dar lugar a la aparición de la dependencia a opioides de prescripción (DOP). No obstante, actualmente existe información limitada de los factores de riesgo según el sexo de los/las pacientes, así como no se dispone en la práctica clínica de ninguna herramienta que permita su prevención y detección precoz.

Objetivos: El objetivo principal de este trabajo fue identificar los factores de riesgo de DOP según el sexo de los/las pacientes y desarrollar un modelo de predicción en pacientes con dolor crónico no oncológico (DCNO).

Material y método: Se desarrolló un estudio observacional caso-control en pacientes con DCNO y opioides al menos durante 6 meses sin sospecha de DOP (controles, n = 669) y con diagnóstico de DOP (casos, n = 137) registrados en estudios previos. Se registraron las variables sociodemográficas (edad, sexo, situación laboral e ingresos económicos), clínicas (dolor y alivio, calidad de vida, funcionalidad y eventos adversos) y farmacológicas (prescripción de analgésicos, coadyuvantes y dosis diaria equivalente de morfina-DDEM). También se recogió la información genotípica relativa a los genes OPRM1 (rs1799971), COMT (rs4680) y CYP2D6 (fenotipos). Se analizaron las variables por sexo y se desarrolló un modelo de regresión logística.

Resultados: Se observó que los casos eran más jóvenes (casos vs. controles, 54 ± 13 vs. 64 ± 14 años, $p < 0,001$), presentaban mayor incapacidad laboral (49 % vs. 14 %, $p < 0,001$) y menores ingresos económicos (menos de 500 €/mes: 55 % vs. 22 %, $p = 0,020$), duplicaban la DDEM (120 (72-217) vs. 60 (40-120) mg/día, $p < 0,001$) junto con una mayor co-prescripción de benzodiacepinas (50 % vs. 36 %, $p = 0,004$). Aquí, las mujeres del grupo caso mostraron un 8 % más de abusos previos a sustancias (OR 2,04 [1,11-3,76]) mientras que los hombres consumieron un 22 % más de fentanilo transdérmico (OR 2,97 [1,52-5,81]) y reportaron más reacciones adversas a medicamentos (24 %, OR 2,40 [1,12-5,16]). El modelo final incluyó cinco predictores: (1) edad,

(2) situación laboral-incapacidad laboral, (3) DDEM, (4) genotipo OPRM1 y (5) fenotipo CYP2D6 con una buena capacidad discriminativa (0,888) y calibración ($p = 0,866$).

Conclusiones: Se identificaron distintos factores de riesgo de DOP con diferencias por sexo. Por otro lado, el modelo podría ayudar a los profesionales clínicos a identificar pacientes con mayor susceptibilidad a desarrollar DOP. El desarrollo de este modelo es el primer paso para su incorporación en la rutina clínica, siendo imprescindible previamente su validación.

Bibliografía recomendada:

1. Cheattle MD, Compton PA, Dhingra L, Wasser TE, O'Brien CP. Development of the Revised Opioid Risk Tool to Predict Opioid Use Disorder in Patients with Chronic Nonmalignant Pain. *J Pain.* 2019;20(7):842-51. DOI: 10.1016/j.jpain.2019.01.011.
2. Donaldson K, Demers L, Taylor K, Lopez J, Chang S. Multi-variant Genetic Panel for Genetic Risk of Opioid Addiction. *Ann Clin Lab Sci.* 2017;47(4):452-6.
3. Muriel J, Margarit C, Planelles B, Serralta MJ, Puga C, Inda MD, Cutillas E, Morales D, Horga JF, Peiró AM. OPRM1 influence on and effectiveness of an individualized treatment plan for prescription opioid use disorder patients. *Ann N Y Acad Sci.* 2018;1425(1):82-93. DOI: 10.1111/nyas.13735.
4. Peltier MR, Sofuoglu M, Petrakis IL, Stefanovics E, Rosenheck RA. Sex Differences in Opioid Use Disorder Prevalence and Multimorbidity Nationally in the Veterans Health Administration. *J Dual Diagn.* 2021;17(2):124-34. DOI: 10.1080/15504263.2021.1904162.

17 CEFALEA PERSISTENTE ASOCIADA A NEURALGIA OCCIPITAL TRAS CRANEOTOMÍA POR MENINGIOMA EN CAVUM DE MECKEL: EMPLEO DE MÚLTIPLES ESTRATEGIAS EN UNA UNIDAD DE DOLOR

O. K. Benavides Castañeda, E. Giménez Galera, P. Gómez García, R. Martínez Álvarez, M. L. Padilla del Rey, J. F. Mulero Cervantes

Complejo Hospitalario Universitario de Cartagena. Murcia

Introducción: La craneotomía es un procedimiento neuroquirúrgico común debido a su gran variedad de indicaciones. Sin embargo, se presta poca atención a secuelas posteriores como el dolor, derivados de ella o de la patología en sí. La neuralgia del trigémino se presenta como un dolor paroxístico, de corta duración que afecta a una o más de las divisiones del nervio trigémino y cuya etiología puede estar asociada a tumores intracraneales. Con el transcurso de los años, las Unidades de Dolor se han visto cada día más dispuestas en el manejo de esta enfermedad a través del abordaje a distintos niveles sobre la vía de transmisión de la nocicepción.

Estructura del caso: Paciente mujer de 54 años, con antecedentes de rinoconjuntivitis con asma bronquial alérgico, dislipemia, nevus displásicos, síndrome

ansioso-depresivo y desprendimiento de vítreo izquierdo. Sin alergias conocidas. En 2016 presentó acúfenos e hipoacusia izquierda progresiva, en 2018 se asoció inestabilidad para la marcha y disestesias en hemifacies izquierda y dificultad para la deglución. En RM cerebral se evidenció un gran tumor extraparenquimatoso en ángulo pontocerebeloso izquierdo con extensión local y se realizó craneotomía retromastoidea con exéresis subtotal de la lesión cuya anatomía patológica reportó meningioma angiomatoso. En RM control, se vieron restos del tumor con afectación del V par craneal izquierdo asociando hipoacusia y disminución de la sensibilidad facial ipsilateral. Refirió además aparición de "pinchazos" en hemifacies izquierda y dolor de carácter opresivo-irritativo en región occipital coincidente con la zona de la cicatriz, por lo que se decidió abordar el dolor con bloqueos seriados transnasales del ganglio esfenopalatino con escaso alivio transitorio y posterior inyección con toxina botulínica siguiendo el protocolo PREEMPT.

En vista de la persistencia de restos de tumor, de los síntomas y de un examen físico en que se evidenciaron anestesia para dolor y tacto en territorio V1 y V2, reflejo corneal ipsilateral abolido, hipoacusia persistente, paresia facial izquierda, hipoestesia para dolor leve en hemicuerpo izquierdo y dolor selectivo sobre cicatriz, se propusieron y realizaron bloqueos seriados transnasales del ganglio esfenopalatino junto a bloqueo del nervio occipital mayor izquierdo. Posteriormente, persistió el dolor facial izquierdo, se propuso tratamiento con radiocirugía con Gamma Knife para exéresis de los restos tumorales y abordaje antiálgico mediante talamotomía posterior contralateral al dolor, es decir, sobre tálamo derecho, procedimientos que transcurrieron sin incidencias.

Actualmente la paciente presenta mejoría clínica del dolor y continúa en seguimiento por Unidad de Dolor con tratamiento vía oral escaso, además de un manejo multidisciplinar con otras especialidades. Finalmente, la paciente presenta, según las escalas de valoración del dolor empleadas, un índice de Lattinen final de 5 respecto a los 17 iniciales en la valoración; y, un NRS final de 2 respecto a los 8 puntos de inicio.

Conclusiones: Comprender la convergencia trigémino-cervical nos permitió plantear diversas alternativas para abordar el origen de la nocicepción generada, en este caso, por la neuralgia del trigémino cuya etiología era debida a la localización del tumor en el cavum de Meckel, asiento del ganglio de Gasser. Es importante destacar las múltiples herramientas invasivas y no invasivas sobre las que han evolucionado las unidades de dolor para la mejoría de la calidad de vida de estos pacientes, detrás de lo cual están múltiples y loables intentos por lograr un manejo óptimo.

Bibliografía recomendada:

1. Lutman B, Bloom J, Nussenblatt B, Romo V. A Contemporary Perspective on the Management of Post-Craniotomy Headache and Pain. *Curr Pain Headache Rep.* 2018;22(10):69.
2. Franzini A, Attuati L, Zaed I, Moosa S, Stravato A, Navarra P, Picozzi P. Gamma Knife central lateral thalamotomy for the treatment of neuropathic pain. *J Neurosurg.* 2020;24:1-9.
3. Subbarao BS, Fernández-de Thomas RJ, Eapen BC. Post Craniotomy Headache. [Actualizado 6 Agosto de 2021]. En: StatPearls [Internet]. Enero 2022.

Agradecimientos: María Luz Padilla del Rey, Juan Francisco Mulero Cervantes, Roberto Martínez Álvarez, Servicio de Anestesia, Reanimación y Terapéutica del Dolor del Hospital General Universitario Santa Lucía.

18 VISIÓN DEL PACIENTE CON POLINEUROPATÍA DIABÉTICA DOLOROSA

A. Reta Murua

Hospital Son Llatzer. Illes Balears

Palabras clave: Polineuropatía, diabetes, dolor, paciente, diagnóstico.

Introducción: La polineuropatía diabética dolorosa (PNDD) es una complicación frecuente de la diabetes que puede incluir síntomas como ardor, entumecimiento, hormigueo, descargas eléctricas y comúnmente afecta a piernas, pies, brazos y manos (1,2).

Hay evidencia del infra diagnóstico de la PNDD y la limitación al acceso de tratamiento rápido y adecuado (3).

Concienciar a los profesionales sanitarios sobre la PNDD y su impacto en los pacientes es fundamental para favorecer la comunicación entre paciente y profesional respecto a esta patología, aumentando las tasas de diagnóstico y tratamiento (4).

Objetivos: Conocer el impacto de la PNDD en los pacientes y las dificultades de diagnóstico y tratamiento.

Identificar soluciones y crear conciencia entre profesionales sanitarios y pacientes sobre la PNDD para mejorar la práctica asistencial.

Material y método: Se realizó una encuesta online en cuatro países europeos, desde noviembre de 2021 hasta febrero de 2022. Se incluyeron pacientes adultos que dieron su consentimiento, diagnosticados de diabetes mellitus, que experimentaban dolor neuropático según criterios DN4 y que finalizaron la encuesta. Las preguntas fueron redactadas con representantes de pacientes y asesoramiento de médicos y enfermeras. Los pacientes fueron reclutados con paneles online de investigación de mercado y con la participación de asociaciones de pacientes. La muestra final consistió en 576 pacientes, de los cuales 150 eran españoles.

Resultados: Los datos obtenidos en España reflejan que:

- Uno de cada tres pacientes con PNDD refiere dolor intenso a diario y para el 49 % impacta de manera negativa en sus actividades cotidianas.
- Esta complicación perjudica la salud mental y el estado de ánimo del 75 % de los encuestados, y disminuye la autoestima de un 37 %.
- El 52 % de los pacientes trabajadores ha perdido más de 5 días de trabajo en los últimos 12 meses debido a su PNDD.
- De los encuestados, solo un 39 % tiene un diagnóstico formal y un 42 % ha recibido tratamiento específico para la PNDD.
- El 71 % de los pacientes informaron estar satisfechos con el tratamiento recomendado y un 68 % fue advertido por un profesional sanitario sobre

la posibilidad de desarrollar PNDD, sin embargo, el 64 % afirma tener poco o ningún conocimiento de la enfermedad.

Conclusiones: El estudio demuestra el gran impacto que tiene el dolor en la vida diaria y las bajas expectativas de tratamiento que tienen los pacientes afectados por PNDD. Ante estos resultados, empoderar al paciente en el conocimiento de su enfermedad y afianzar su relación con el profesional podría mejorar el diagnóstico y tratamiento.

Bibliografía:

1. Gylfadottir SS, Weeracharoenkul D, Andersen ST, Niruthisard S, Suwanwalaikorn S, Jensen TS. Painful and non-painful diabetic polyneuropathy: Clinical characteristics and diagnostic issues. *J Diabetes Investig.* 2019;10(5):1148-57. DOI: 10.1111/jdi.13105.
2. Alleman CJ, Westerhout KY, Hensen M, Chambers C, Stoker M, Long S, et al. Humanistic and economic burden of painful diabetic peripheral neuropathy in Europe: A review of the literature. *Diabetes Res Clin Pract.* 2015;109(2):215-25. DOI: 10.1016/j.diabres.2015.04.031.
3. Deguchi T, Takatsuna H, Yokoyama M, Shiosakai K, Inoue T, Seki H, et al. A Cross-Sectional Web Survey of Satisfaction with Treatment for Pain in Participants with Suspected Diabetic Peripheral Neuropathic Pain in Both Feet. *Adv Ther.* 2021;38(8):4304-20. DOI: 10.1007/s12325-021-01810-x.
4. Price R, Smith D, Franklin G, Gronseth G, Pignone M, David WS, et al. Oral and Topical Treatment of Painful Diabetic Polyneuropathy: Practice Guideline Update Summary: Report of the AAN Guideline Subcommittee. *Neurology.* 2022;98(1):31-43. DOI: 10.1212/WNL.000000000013038.

Agradecimientos: Financiación público-privada.

19 IMPLANTE DE BOMBA DE INFUSIÓN INTRATECAL DE FÁRMACOS PARA EL MANEJO DEL DOLOR EN PACIENTE CON SÍNDROME DE DOLOR LUMBAR PERSISTENTE TIPO 2

O. K. Benavides Castañeda, E. Giménez Galera, M. García Canales, M. Sánchez Nicolás, M. L. Padilla del Rey, J. F. Mulero Cervantes

Complejo Hospitalario Universitario de Cartagena. Murcia

Introducción: La infusión intratecal de fármacos constituye una opción terapéutica en pacientes con dolor crónico refractario, es decir, aquellos que no han respondido o lo han hecho de forma insuficiente o inadecuada al tratamiento con medicación oral y/o a los procedimientos intervencionistas.

Estructura del caso: Se trata de una paciente de 58 años de edad, con antecedentes personales de hipertensión arterial, dislipemia, hiperuricemia y hábito tabáquico. Antecedentes quirúrgicos de extirpación parcial de meningioma medular D1-D3 en el año 2003, posteriormente laminectomía de D2 a D5 y D10 hasta D11 con complicación postoperatoria de tipo hematoma y, además, anexectomía, meniscectomía.

Acude a la Unidad de Dolor por presentar dolor inguinal izquierdo continuo, con características disestésicas asociado a dolor episódico abdominal bajo y profundo y sensación de opresión en ambos muslos acompañado de debilidad que puede durar hasta 3 días, con una recurrencia de 1-2 episodios por semana. Al explorarla, se evidencia hipoestesia en ambos pies (más acentuada en el lado izquierdo), dificultad para la flexión plantar de los dedos, alodinia mecánica dinámica en región abdominal izquierda en dermatomas T11 y T12. Asimismo, la paciente recibe tratamiento analgésico por lumbalgia crónica de características mixtas con gabapentina, duloxetina, tramadol y fentanilo, transdérmico, así como rescates de transmucosos.

La paciente es diagnosticada de síndrome de dolor lumbar persistente de tipo 2 y, debido a las diversas localizaciones de su dolor mixto, de una intensidad 9/10 en la escala numérica del dolor, se decide intentar manejo farmacológico en primera instancia con el objetivo de intentar reducir el nivel algico. Por motivos de fuerza mayor, durante la pandemia, se perdió el seguimiento de la paciente y esta comenzó a presentar gonalgia derecha que tras ser valorada por servicio de Traumatología, precisó intervención quirúrgica para prótesis total de rodilla izquierda, que se realizó sin incidencias intraoperatorias. En el postoperatorio, presentó crisis algica, abstinencia farmacológica exacerbada por inadecuada pauta analgésica y descontrol de su medicación previa a intervención. Posteriormente, en vista de pauta creciente de analgésicos e imposibilidad de control del dolor no circunscrito a un área concreta, se propone implante de dispositivo para terapia de infusión intratecal de fármacos de tipo bomba programable con morfina y ziconotida en infusión continua con posibilidad de administración de bolos de rescate con controlador manual, que la paciente acepta. Tras el implante y la retirada de los fármacos analgésicos que estaba tomando, la paciente refirió mejoría clínica significativa del dolor que le ha permitido recuperar un alto nivel de funcionalidad, con un Índice de Lattinen final de 6 respecto a los 15 con los que se recibió en la primera consulta de la Unidad; y, un NRS final de 2 respecto a los 9 puntos de inicio.

Conclusiones: Las Unidades de Dolor manejan pacientes con enfermedades y síndromes crónicos cuyo malestar genera una mala calidad de vida asociado a una expectativa y deseo de vivir escaso, tanto por la enfermedad en sí misma, como por el fallo terapéutico e innumerables efectos secundarios de los mismos. Las bombas de infusión de fármacos intratecales son una alternativa en pacientes con dolor crónico, liberando una pequeña fracción del medicamento que se necesitaría por vía oral, o incluso, administrando fármacos que solo están permitidos a través de esta vía, consiguiendo un óptimo nivel de satisfacción, no solo en pacientes oncológicos, si no, en pacientes con dolor crónico de otra etiología.

Bibliografía recomendada:

1. Deer TR, Pope JE, Hayek SM, Bux A, Buchser E, Eldabe S, et al. The Polyanalgesic Consensus Conference (PACC): Recommendations on Intrathecal Drug Infusion Systems Best Practices and Guidelines. *Neuromodulation.* 2017;20(2):96-132. DOI: 10.1111/ner.12538.

- Narváez Sarmiento, JR; Hernández Santos, S; et al. Bomba de infusión intratecal implantable en pacientes con dolor crónico. Evaluación de la discapacidad y la calidad de vida. *Rev Soc Esp Dolor*. 2010;17(6):268-73.
- Hayek SM, Veizi E, Hanes M. Intrathecal Hydromorphone and Bupivacaine Combination Therapy for Post-Laminectomy Syndrome Optimized with Patient-Activated Bolus Device. *Pain Med*. 2016;17(3):561-571.

Agradecimientos: María Luz Padilla del Rey, Juan Francisco Mulero Cervantes, Servicio de Anestesia, Reanimación y Terapéutica del Dolor del Complejo Hospitalario Universitario de Cartagena.

22 PRESCRIPCIÓN DE OPIOIDES EN UN CENTRO DE ATENCIÓN PRIMARIA EN 2020 Y 2021: TENDENCIAS Y PREFERENCIAS:

D. V. Blanco Echezurúa

Ib salut. Illes Balears

Palabras clave: Opioides, dolor, atención primaria, dolor crónico.

Introducción: Dada la prolongación de la expectativa de vida y la cronificación de procesos por los avances médicos, el dolor crónico se ha instaurado como un motivo frecuente de consulta y de difícil manejo. Se estima que un 17 % de la población española padece de dolor crónico (1). Entre los fármacos disponibles se han comenzado a utilizar los opioides (solos o con otros fármacos) a pesar de que, de momento, las guías clínicas han avalado su uso solo en dolor oncológico y que su uso crónico no ha contado con evidencia suficiente dados los procesos concomitantes que conlleva y la ausencia de estudios sobre este tóxico. Sin embargo, dada la limitación terapéutica y la ineficacia de los tratamientos tradicionales para el dolor, son fármacos de uso frecuente por el médico de atención primaria (2,3).

Objetivos: Definir los opioides prescritos en un centro de salud durante los años 2020 y 2021, e identificar los más utilizados y comparar su evolución.

Material y método: Estudio descriptivo de serie temporal. La población a tratar es la población anual estimada mayor de 14 años según información autonómica y local. Los datos obtenidos provienen de la base de datos de farmacia de atención primaria, que registra las dispensaciones de opioides realizadas.

Resultados: Durante el año 2020 y el 2021 casi un 13 % y un 12 % de la población recibieron prescripción de opioides, respectivamente; no habiendo diferencias estadísticamente significativas. La relación en la prescripción de opioides tanto fuertes como débiles se ha mantenido estable, aunque con una disminución relevante entre 2020 y 2021, realizándose prescripciones de opioides fuertes en 3,2 % y en 2,9 % respectivamente; por su parte, los opioides débiles mantuvieron la tendencia de prescripción con un 9,8 % en 2020 y 9 % en 2021. El opioide más prescrito es el tramadol en un 7,1 % del total de la población para ambos periodos. Entre los opioides fuertes los preferidos han sido fentanilo en su presentación parches (prescripción

del 47,5 % en 2020 vs. 48 % en 2021), y el tapentadol en comprimidos que si ha mostrado un aumento en su prescripción desde 2020 a 2021 (18,5 % vs. 22,3 %).

Conclusiones: Los opioides se han prescrito en más de un 10 % de la población, siendo el tramadol el opioide más frecuentemente pautado y resaltando que un 7,1 % de la población lo tiene prescrito. Fentanilo y tapentadol son los opioides fuertes más prescritos, con una tendencia al alza en la prescripción del último. Dada su prevalencia, es importante moldearnos al arte del tratamiento del dolor crónico a fin de brindar el mejor tratamiento posible con la menor dosis necesaria.

Bibliografía:

- Torralba A, Miquel A, Darba J. Situación actual del dolor crónico en España: iniciativa "Pain Proposal". *Rev Soc Esp Dolor*. 2014;21(1):16-22.
- Dowell D, Haegerich TM, Chou R. CDC Guideline for Prescribing Opioids for Chronic Pain—United States, 2016. *JAMA*. 2016;315(15):1624-45.
- Volkow N, Benveniste H, McLellan AT. Use and Misuse of opioids in chronic pain. *Ann Rev Med*. 2018;69(1):451-65.

Agradecimientos: A mi familia (y sobre todo a mi hija Alanis), por apoyarme en mi inmersión y vocación hacia los cuidados paliativos.

23 DOLOR NEUROPÁTICO CENTRAL POST-ACV: A PROPÓSITO DE UN CASO

N. Palomera Sainz, A. Vázquez López-Cepero, H. Ribera Leclerc

Hospital Universitari Son Espases. Illes Balears

Introducción: Paciente de 55 años con antecedentes personales de infección VIH y ECVA isquémico con posterior formación de hematoma intraparenquimatoso subagudo en área cápsulo-talámica izquierda en 2011.

El paciente es derivado a nuestra unidad por dolor de tipo nociceptivo del talón derecho de 6 meses de evolución y un dolor neuropático central de hemicuerpo derecho fluctuante secundario al ictus.

Estructura del caso: En la exploración de la consulta el paciente refiere EVA 8, lancinante junto con parestesias, hiperalgesia y alodinia en hemicuerpo derecho con empeoramiento progresivo desde 2011 y aumento de la clínica en invierno. No déficit motor.

Orientamos el caso como dolor neuropático central de causa isquémica y decidimos iniciar tratamiento con etoricoxib y gabapentina 300 mg/12 h. Al mes, el paciente refiere mejoría de la talalgia derecha, pero ineficacia analgésica del dolor neuropático central y somnolencia, por tanto, decidimos sustituir gabapentina por pregabalina 75 mg O-O-1, tras lo cual muestra mejoría de la clínica pero insuficiente (EVA 6).

Acto seguido aumentamos pregabalina 150 mg/12 h y se inicia tapentadol 50 mg/12 h. Debido a somnolencia e ineficacia terapéutica durante 3 semanas, se decide finalmente retirar medicación y abordar el dolor neuropático central con 5 sesiones de lidocaína 2 % endovenosa en perfusión desde 2 mg/kg/h a 4 mg/kg/h.

Tras dichas sesiones, refería una clara mejoría con disminución del dolor neuropático central (EVA 2), lo que le permitía realizar actividad física y haber mejorado la calidad del sueño.

Posteriormente añadimos amitriptilina 10 mg nocturno con buena tolerancia y tras desaparición de la clínica en las dos últimas visitas fue dado de alta del seguimiento de unidad de dolor.

Conclusiones: Lesiones del sistema nervioso periférico o central provocan cambios neuroplásticos que se traducen en síntomas y signos específicos característicos de este tipo de dolor. El manejo se basa en una terapia multimodal.

Los tricíclicos, antidepresivos duales, gabapentinoides y anestésicos locales, han demostrado eficacia en el dolor neuropático. A pesar de ensayos clínicos realizados en los últimos años, aún es necesario consensos y guías de manejo ya que sigue siendo un dolor difícil de tratar.

Bibliografía recomendada:

1. Mora Moscoso R, Guzmán Ruiz M, Soriano Pérez AM, de Alba-Moreno R. Tratamiento del dolor neuropático central; futuras terapias analgésicas. Revisión sistemática. *Rev Soc Esp Dolor*. 2014;21(5):270-80.
2. Juaréz Belaúnde A, Dorado Taquiguchi R. Dolor neuropático de origen central Madrid: Inyecmedia; 2020.

Agradecimientos: Laboratorio CARDIVA y Laboratorios Ferrer.

25 ANALGESIA PARA TORACOTOMÍA DE RESECCIÓN DE TUMOR PARAVERTEBRAL IZQUIERDO DE ORIGEN NEUROGÉNICO

R. Vela Pascual, D. Martínez Gascueña, S. García Hernández, F. Higuero Cantonero, L. Velasco Rodríguez, I. Fuertes Arenal, P. Lejarraga Lavia, E. López Pérez

Hospital General Gregorio Marañón. Madrid

Introducción: La analgesia epidural torácica continua y el bloqueo paravertebral continuo son las técnicas más efectivas para la analgesia posttoracotomía. La analgesia epidural torácica es actualmente el estándar para la analgesia para cirugía de tórax pese a sus complicaciones (hipotensión, retención urinaria). El bloqueo paravertebral cada vez está más extendido por asociar menos complicaciones leves y una efectividad similar, pero muchos anestesiólogos no se encuentran familiarizados con dicha técnica.

Estructura del caso: Mujer de 65 años sin antecedentes de interés que refiere clínica de dolor de características neuropáticas de tres meses de evolución en hombro izquierdo y musculatura paravertebral izquierda, sin asociar otros síntomas. Se le realiza una resonancia magnética en centro privado en la que se objetiva una tumoración paravertebral izquierda con un tamaño aproximado de 7 cm de diámetro mayor. Esta tumoración tiene su origen en la raíz emergente por el foramen de conjunción izquierdo de T5-T6.

Ante el diagnóstico se programa para cirugía de resección del tumor: se realiza toracotomía posterolateral

izquierda, resección en cuña de lóbulo superior izquierdo por adherencia al mismo y ligadura de 5.º nervio intercostal. Dado el alto riesgo de dolor agudo posttoracotomía y cronificación del mismo se realiza epidural torácica a nivel de T7-T8 para control analgésico intra y postoperatorio.

No se contempla la realización de bloqueo paravertebral por la localización anatómica del tumor si bien es la técnica de elección en nuestro centro para analgesia en cirugía de tórax. La paciente fue dada de alta a domicilio a los 5 días con buen control analgésico y sin presentar complicaciones en el postoperatorio inmediato.

Conclusiones: Un control analgésico adecuado perioperatorio en la cirugía de toracotomía es esencial para evitar complicaciones pulmonares (atelectasias, sobreinfección de las mismas) así como para evitar la cronificación del dolor agudo post-toracotomía. En los protocolos ERAS de cirugía torácica la analgesia epidural torácica es considerada un pilar fundamental.

Bibliografía recomendada:

1. Joshi GP, Bonnet F, Shah R, Wilkinson RC, Camu F, Fischer B, et al. A systematic review of randomized trials evaluating regional techniques for postthoracotomy analgesia. *Anesth Analg*. 2008;107(3):1026-40. DOI: 10.1213/01.ane.0000333274.63501.ff.
2. Yeung JH, Gates S, Naidu BV, Wilson MJ, Gao Smith F. Paravertebral block versus thoracic epidural for patients undergoing thoracotomy. *Cochrane Database Syst Rev*. 2016;2(2):CD009121. DOI: 10.1002/14651858.CD009121.pub2.

Agradecimientos: Al Hospital Universitario Gregorio Marañón. De Anestesiología y Reanimación.

26 EFICACIA DE LA RADIOFRECUENCIA PULSADA DEL GANGLIO DE LA RAÍZ DORSAL INTRACANAL EN EL DOLOR RADICULAR SECUNDARIO A SÍNDROME DE CIRUGÍA FALLIDA DE ESPALDA

M. J. García Rodríguez, R. Trinidad Martín-Arroyo, M. Turmo Tejera, Y. González Marín, F. Cobo Castro, M. Sánchez Herrera, A. M. Martínez Navas
Hospital de El Tomillar. Sevilla

Palabras clave: Radiofrecuencia, síndrome de cirugía fallida de espalda.

Introducción: El síndrome de cirugía fallida de espalda (SCFE) se caracteriza por la presencia de dolor lumbar o radicular persistente tras una cirugía de columna lumbar. La radiofrecuencia pulsada (RFP) genera un campo eléctrico que actúa sobre las fibras C y A delta, lo cual reduce citoquinas proinflamatorias. En el espacio epidural, disminuye la actividad de la microglía del asta dorsal de la médula espinal implicada en el dolor neuropático.

Objetivos: Evaluar la efectividad de la RFP del ganglio de la raíz dorsal (GRD) en el manejo del dolor radicular de pacientes con diagnóstico de SCFE.

Material y método: Estudio prospectivo que incluye 12 pacientes entre los 18 y los 75 años con diagnóstico de SCFE y dolor radicular de más de 3 meses de duración, de intensidad EVA \geq 7 y presencia de RNM de columna lumbosacra sin complicaciones o patología

que contraindique las técnicas intracanal. El procedimiento se llevó a cabo con control radioscópico, mediante acceso epidural caudal introduciendo el catéter radiofrecuencia pulsada hasta los niveles concordantes con la distribución del dolor y posicionando la punta del catéter debajo del pedículo. Tras confirmar estimulación sensorial menor de 0.6 V y motora no más del doble de la sensorial se aplicaron tres ciclos de RFP con control de temperatura a 42 °C de 120 segundos con infiltración posterior de dexametasona 2 mg y ropivacaína 0,2 % 1 ml por GRD.

Se midió EVA, índice de discapacidad de Oswestry (ODI), equivalentes de morfina al día, grado de satisfacción y complicaciones al mes, tres meses y seis meses tras la técnica.

Resultados: Un paciente presentó dolor en el sitio de punción tras la técnica. No se registraron otras complicaciones.

La EVN disminuyó de $8,21 \pm 0,99$ a $5,29 \pm 3,04$ al mes, $5,63 \pm 2,93$ a los tres meses y $5,75 \pm 3,31$ a los seis meses tras la realización de RFP del GRD intracanal de forma estadísticamente significativa ($p < 0,05$).

Conclusiones: La RFP intracanal es una técnica segura y eficaz para la disminución del dolor radicular en SCFE. Son necesarios ensayos clínicos que comparen la RFP intracanal con otras técnicas.

Bibliografía recomendada:

1. Chang MC, Lee DG. Clinical effectiveness of caudal epidural pulsed radiofrequency stimulation in managing refractory chronic leg pain in patients with postlumbal surgery syndrome. *J Back Musculoskelet Rehabil.* 2020;33(3):523-8. DOI: 10.3233/BMR-170981.

27 SÍNDROME DE PARSONAGE TURNER EN PACIENTE JOVEN. NO TODO SON OMALGIAS

F. Palacios Sammy, F. Y. Madroñero Melo, M. M. Pardo Coello, J. Movil Bedoya, G. Figueroa Rossini, J. Naranjo Santos Olmo

Hospital General de Tomelloso. Ciudad Real

Introducción: El síndrome de Parsonage-Turner es el término que se utiliza para describir una neuritis que afecta al plexo braquial. Puede presentarse con síntomas de una lesión nerviosa periférica aislada, aunque se cree que la patología se ubica más proximalmente. Se presenta un caso que describe una parálisis aislada del nervio interóseo anterior y raíces C3 C4 debido a una neuritis braquial crónica, donde los hallazgos electromiográficos confirmaron el diagnóstico, pero también demostraron la coexistencia de una patología dual en forma de radiculopatía cervical. Se revisa la literatura en cuanto a etiología, tratamiento y pronóstico.

Estructura del caso: Presentamos el caso de un paciente de 32 años con dolor en miembro superior derecho incapacitante, este paciente fue tratado por el servicio de rehabilitación y traumatología, el cual no remitía el caso. No se objetivaba lesión orgánica ni daño articular en la articulación glenohumeral, así como tampoco ningún tipo de artropatía reumática o que afectase al manguito rotador.

El estudio de imagen inicial fue normal, pero al no mejorar el paciente, se volvió a repetir dicho estudio, junto con electromiograma confirmaban el déficit de movilidad de la articulación interfalángica del pulgar y la interfalángica distal del 2º dedo de la mano derecha, junto con una afectación radicular concomitante.

Dicho paciente fue infiltrado en dos ocasiones sin éxito, posteriormente fue tratado con ablación por radiofrecuencia, encontrando una mejoría parcial que permite realizar parcialmente su vida diaria.

Conclusiones: El pronóstico de esta afección en su mayor parte es bueno, y se estima que tres cuartas partes de todos los pacientes se recuperan por completo en 2 años.

Algunos pacientes pueden experimentar una recaída de los síntomas, pero estos tienden a ser menos intensos y duran mucho menos. No obstante, es difícil encontrar completa remisión de estos síntomas en pacientes que han pasado por distintos especialistas y cuyo diagnóstico de neuritis braquial ha sido muy tardío, son pacientes con dolor crónico con manejo y mejoría más tortuosos.

Este caso clínico presenta la importancia de una historia clínica cuidadosa, junto con el examen y la electromiografía no solo del grupo muscular afectado, sino también de los teóricamente sanos. Por lo general, el tratamiento conservador de la parálisis del nervio interóseo anterior secundaria al síndrome de Parsonage-Turner tiene una evolución favorable. En algunas publicaciones recalcan que el hallazgo de un diagnóstico mejora el pronóstico y la aceptación de un dolor de características crónicas; en nuestro caso la mejoría fue conjunta con el tratamiento de radiofrecuencia.

Bibliografía recomendada:

1. Aymond JK, Goldner JL, Hardaker WT. Neuralgic amyotrophy. *Orthop Rev.* 1989;18:1275-9.
2. Bardos V, Somodská V. Epidemiologic study of a brachial plexus neuritis outbreak in northeast Czechoslovakia. *World Neurol.* 1961;2:973-9.
3. Beghi E, Kurland LT, Mulder DW, Nicolosi A. Brachial plexus neuropathy in the population of Rochester, Minnesota. *Ann Neurol* 1985;18:320-3.
4. DePalma AF. Shoulder-arm-hand pain of mesodermal, neurogenic and vascular origin. In: DePalma AF, editor. *Surgery of the shoulder*; 3rd ed. Philadelphia: JB Lippincott; 1983. p. 597-8.

Agradecimientos: Agradecimiento por su colaboración al servicio de Cirugía Ortopédica y Traumatología del Hospital de Tolelloso.

29 BLOQUEO TRANSNASAL DEL GANGLIO ESFENOPALATINO (GEP) EN EL TRATAMIENTO DE LA NEURALGIA DEL TRIGEMINO (NT)

L. Panadero, R. Alcañiz, G. Egea, C. Nieto, R. Montoro
Fundación Hospital Alcorcón. Madrid

Introducción: La NT es uno de los síndromes faciales más dolorosos e incapacitantes. El GEP se localiza extracranalmente en la fosa pterigopalatina. Contiene vías principalmente parasimpáticas. Su activación produce vasodilatación cerebral y liberación de mediadores

contribuyendo al dolor. El abordaje transnasal es una técnica no invasiva, sencilla, que puede mejorar el dolor.

Protocolo: L-Bupivacaína 0,25 (9 ml) + dexametasona 8 mg (1 ml): de la mezcla instilamos 0,3 ml en cada narina con el aplicador T x 360® y posteriormente 8 sesiones (2-3 bloqueos por semana).

Estructura del caso: Mujer 64 años. NT izquierda. AP: Sin antecedentes de interés. IQ: Hernioplastia inguinal. Tratamiento: gabapentina, carbamazepina, tapentadol, amitriptilina.

Dolor de 3 años de evolución en hemicara izquierda, localizado en región molar constante de tipo quemante, eléctrico y crisis de días de duración. Empeora con alimentos fríos o calientes. EF: Normal. RM craneal sin hallazgos. Evolución: Inicialmente buena respuesta a RF de G. Gasser hasta 2019. En 2021 comienza con descargas en ángulo mandibular izquierdo que controla con medicación. En marzo de 2022 dolor intenso en labio inferior que le impide hablar y comer. Se realizan 8 sesiones de bloqueo transnasal de GEP. Actualmente medicación en descenso.

Mujer 75 años. NT derecha.

AP: Sin alergias. HTA, DL. Obesidad. SAOS. Asma. Oxigenoterapia domiciliaria. ICC. Bocio. Neuralgias faciales (trigémico, esfenopalatino). Distimia. Lumbalgia. IQ: Gastrectomía tubular, Tiroidectomía, STC. Tratamiento para el dolor: fentanilo TD; gabapentina, duloxetina, amitriptilina, paracetamol, topiramato.

Evolución: Dolor en región orbitaria y mejilla derechas. Desde 2006 varias RF del G. Gasser e infiltraciones pericraneales. En 2018 empeoramiento no controlado con medicación. En 2019 se realizó RFP de GEP derecho sin mejoría. En 2021 acudió por dolor incontrolable; se realizó bloqueo transnasal de GEP, eficaz y después un ciclo de 8 sesiones. En Junio 2022 empeoraron las crisis y se repitió infiltración nasal de GEP exitosa sin recidiva de dolor. Actualmente medicación en descenso.

Conclusiones: El bloqueo transnasal del GEP ofrece analgesia eficaz pero transitoria. Al ser una técnica poco invasiva con escasos efectos secundarios puede ser considerada como una alternativa en el manejo de la NT.

Bibliografía recomendada:

1. Robbins MS, Robertson CE, Kaplan E, Ailani J, Charleston L 4th, Kuruvilla D, et al. The Sphenopalatine Ganglion: Anatomy, Pathophysiology, and Therapeutic Targeting in Headache. *Headache*. 2016;56(2):240-58. DOI: 10.1111/head.12729.
2. Ho KWD, Przkora R, Kumar S. Sphenopalatine ganglion: block, radiofrequency ablation and neurostimulation - a systematic review. *J Headache Pain*. 2017;18(1):118. DOI: 10.1186/s10194-017-0826-y.

30 BLOQUEO DE LA FASCIA CLAVIPECTORAL EN LA OSTEOSÍNTESIS DEL TERCIO MEDIO DE CLAVÍCULA

G. Cancer Requeno, A. Farreras Margenat, J. di Luca Mora, M. Homs Riera, M. Rodríguez Núñez, M. Silva, M. Raynard Ortiz

USP Institut Universitari Dexeus. Barcelona

Introducción: La inervación sensorial de la clavícula es compleja; los nervios supraclavicular, subclavio, supraescapular y torácico largo desempeñan un papel importante en la transmisión del dolor tras una fractura o cirugía de clavícula (1).

La fascia clavipectoral es una fascia gruesa situada en la porción clavicular del músculo pectoral mayor. Se extiende superiormente, medialmente y superolateralmente desde la clavícula, las articulaciones costocondrales, y el proceso coracoides, respectivamente. Suspende el suelo axilar y protege la estructura neurovascular, ocupando el espacio entre la clavícula y el músculo pectoral menor. La fascia clavipectoral rodea completamente la clavícula, penetrando las terminaciones nerviosas de los nervios anteriormente descritos en dicha fascia (1).

Los bloqueos de plexo clásicos (bloqueo del plexo cervical superficial y bloqueo interescalénico), no abordan la totalidad de la inervación de la clavícula, motivo por el cual emerge el bloqueo de la fascia clavipectoral como alternativa analgésica en la cirugía de clavícula, inicialmente descrito por Valdés y cols. en 2017.

Estructura del caso: Paciente varón de 49 años y 90 kg de peso, NAMC. Tabaquismo, lo que le confiere riesgo anestésico ASA II. Intervenido de forma diferida de osteosíntesis de fractura de tercio medio clavicular con placa, asociado a fracturas 3.ª y 4.ª costilla ipsilateral. Se realizó bloqueo de fascia clavipectoral preintervención con bupivacaína 0,375 % observándose una elevación de la dicha fascia y dispersión caudocefálica de la solución anestésica. El volumen total empleado fue de 20 cc, 10 cc a cada lado del trazo de fractura (1,2).

Bajo monitorización estándar anestesia general, cirugía sin complicaciones. Se registraron las variables hemodinámicas, EVA en reposo y movimiento, así como medicación analgésica de rescate. Al alta de la sala de recuperación postquirúrgica, paciente refiere EVA 2, sin mayores necesidades analgésicas. En el seguimiento no se objetivó compromiso motor y se evaluó la intensidad del dolor y el consumo de opioides postoperatorios a las 12, 24 y 48 h, siendo los hallazgos de EVA 2-1-4 respectivamente, debido a las fracturas costales, sin requerir rescates de opioide endovenoso y controlándose el dolor con analgesia convencional.

Conclusiones: Descrito por Valdés y cols. en 2017 y corroborado por Roqués y cols. el bloqueo de la fascia clavipectoral es una opción efectiva, de fácil realización y segura para la analgesia postoperatoria después de la cirugía de clavícula. Nos confiere analgesia de larga duración en la fractura del tercio medio clavicular, evitando el bloqueo frénico. De la misma forma, la realización previa a la cirugía disminuye el consumo de opioides intraoperatorios sin interferir en la disección practicada por el cirujano. De esta manera, su efectividad analgésica podría ser una alternativa al bloqueo interescalénico para la cirugía de clavícula (1,2).

Bibliografía:

1. Atalay YO, Mursel E, Ciftci B, Iptec G. Clavipectoral fascia plane block for analgesia after clavicle surgery. *Rev Española Anestesiología y Reanimación*. 2019;66(10):562-3. DOI: 10.1016/j.redare.2019.06.007.
2. Atalay YO, Ciftci B, eKinci M, Yesiltas S. The effectiveness of clavipectoral fascia plane block for analgesia after clavicle surgery: A report of five cases. *Minerva Anestesiologia*. 2020;86(9):992-3.

3. Valdés L. As part of the lecture: analgesia for clavicular surgery/fracture. In: 36th annual ESRA congress 2017.
4. Roqués V, Valdés L, Pradere A, et al. How I do it: POCUS and fascial plane blocks. Clavipectoral fascia plain block for clavicle surgery. 44th annual regional anesthesiology and acute pain medicine meeting. 2019.

31 PARCHES DE LIDOCAÍNA TÓPICA, UN RECURSO ANALGÉSICO MÁS EN LAS UNIDADES DE DOLOR

R. Chacón Sal, P. Magalló Zapater, S. Marmaña Mezquita, D. E. Helguero Estay, M. Polanco García

Hospital General de l'Hospitalet - Consorci Sanitari Integral. Barcelona

Introducción: El dolor postoperatorio crónico es una entidad frecuente en las Unidades de Dolor. Su manejo precisa de tratamiento precoz y multidisciplinar para evitar secuelas irreversibles. Para ello contamos con un arsenal analgésico amplio a veces limitado por las indicaciones según ficha técnica.

Estructura del caso: Mujer de 35 años, alérgica a ibuprofeno, asma y migrañas ocasionales derivada a nuestra Unidad por gonalgia derecha de larga evolución. Intervenido en 2015 de reparación de ligamento cruzado anterior, osteotomía de fémur y trasplante de menisco con buena evolución hasta 2019. En visitas de seguimiento por reaparición de sintomatología y recidiva radiológica refractaria se indica nueva reintervención en febrero de 2022 (revisión de osteotomía varizante fémur y resección de restos de aloinjerto meniscal). Postoperatorio marcado por dolor de difícil manejo precisando bloqueos de nervios periférico para su control. Los primeros meses postoperatorios, dolor invalidante a pesar de tratamiento rehabilitador y analgesia intensiva. Traumatología lo orienta como secundario a roce de fascia lata con material de osteosíntesis (previsión de tratamiento quirúrgico tras un año de la cirugía anterior). Derivada a nuestra unidad para valoración. La paciente describe dolor en cara externa de rodilla derecha (zona cicatricial) con el mínimo movimiento (no dolor en reposo), cojera, sensación urente ocasional, dificultad para descanso nocturno, afectación anímica y de baja médica. Exploración física con cicatriz queloide, alodinia sin signos de flogosis. Pruebas complementarias correctas. Tratamiento analgésico: paracetamol 1 g/8 h, tramadol 50 mg/8 h y naproxeno 500 mg/8 h. Tras valorar alternativas analgésicas e informarle que se trata de prescripción fuera de ficha técnica, se inicia parches de lidocaína 700 mg durante 12 h/día. Se optimiza analgesia vía oral: tramadol/paracetamol 37,5-325 mg/8 h, metamizol 575 mg/8 h, celecoxib 200 mg/24 h (3 semanas). A la semana se realiza visita telefónica manifestando que al segundo día presentó mejoría significativa del dolor sin efectos adversos. Refiere desaparición de la cojera, descanso nocturno respetado y reinserción laboral, así como tolerancia de ejercicios rehabilitadores. Mejoría que persiste a los 2 meses de inicio del tratamiento.

Conclusiones: La lidocaína está siendo en los últimos tiempos un aliado para el manejo del dolor en muchos ámbitos de la medicina. Es un fármaco con

propiedades analgésicas, antihiperálgicas y antiinflamatorias consiguiendo dichos efectos a través de diversos mecanismos de acción, algunos de ellos desconocidos. En nuestro entorno, su aplicación tópica está limitada según ficha técnica a la neuralgia postherpética, si bien es cierto que en casos seleccionados, otro tipo de patologías dolorosas se puede beneficiar de su uso.

Bibliografía recomendada:

1. Sánchez D, Dalmau A, Bocos J, Ribes C, Sánchez A, Sabaté A. Uso del parche de lidocaína al 5 % para el tratamiento del dolor postquirúrgico en cirugía de tórax. Rev Soc Esp Dolor. 2016;23(2):75-7.
2. Mayo Moldes M, Corujeira M, Goberna MJ. Parche de lidocaína 5 % en el tratamiento de cicatrices postquirúrgicas dolorosas. A propósito de un caso. Rev Soc Esp Dolor. 2011;18(6):366-7.

32 PREVALENCIA DEL DOLOR EN EL PACIENTE HOSPITALIZADO. ANÁLISIS AÑO 2021

P. Ricós Bugada, I. Fábregas Blanco, A. Lavado Cuevas, V. Vargas Raidi

Hospital de Mataró. Barcelona

Palabras clave: Prevalencia, dolor, paciente, calidad asistencial.

Introducción: Dado que el estudio de la prevalencia del dolor es un indicador de buena práctica clínica y calidad asistencial, además de su gran relevancia en el ámbito hospitalario.

Objetivos: El objetivo respecto a la prevalencia del dolor en las diferentes áreas de hospitalización aporta la información necesaria para mejorar la atención del paciente afecto de dolor y tener el conocimiento de la intensidad en los diferentes grupos de pacientes hospitalizados.

Asimismo, puede ser una herramienta útil para facilitar la concienciación y la colaboración de todos los profesionales.

Material y método: Los datos aportados en este informe han sido obtenidos por la Unidad de Gestión de la Información, mediante un proceso automático diseñado e implementado en el año 2017. El corte se realiza en base al máximo dolor registrado de todos los existentes durante las últimas 24 h en nuestra historia clínica informatizada. No se contemplan los siguientes servicios: medicina intensiva, curas paliativas, pediatría, neonatología, salud mental ni urgencias.

Resultados:

El resumen de los indicadores:

Datos Resumen	Total	%
Pacientes analizados	2706	
Pacientes con registro de dolor	2606	96,16 %
Pacientes con dolor EVA > 0	1044	40,12 %
Pacientes con dolor EVA ≥ 3	504	19,37 %
Pacientes con dolor EVA ≥ 7	72	2,77 %

Conclusiones: Dado que la gestión del dolor es un indicador relevante de buena práctica clínica y de calidad asistencial es imprescindible disponer del conocimiento de la prevalencia del dolor del paciente hospitalizado en nuestro medio con el objetivo de mejorar su evaluación y tratamiento.

Además, un tratamiento eficaz del dolor comporta mayor confort a los pacientes, disminuye las complicaciones secundarias y los costes asociados.

Al respecto de la documentación bibliográfica resaltar la dificultad en su búsqueda ya que los estudios sobre la prevalencia del dolor en el paciente ingresado son escasos, heterogéneos y a menudo están basados en subgrupos de poblaciones de pacientes específicos. Sería de interés existieran publicaciones con el objetivo de disponer de unos valores de referencia que permitieran establecer una comparativa entre los diferentes centros hospitalarios.

Bibliografía recomendada:

1. Anders Holtan, et al. Palliative Medicine. 2007;21:7-13.
2. Chieh-Liang Wu, Yin-Lurn Hung, Yan-Ru Wang, Hui-Mei Huang, Chia-Hui Chang, Chih-Cheng Wu, et al. Pain prevalence in hospitalized patients at a tertiary academic medical center: Exploring severe persistent pain. Plos ONE. 2020. DOI: 10.1371/journal.pone.0243574.
3. Barbara Strohbuecker, et al. Journal of Pain and Symptom Management. 2005;29(5):498-506.

34 EVOLUCIÓN DEL DOLOR Y SUS COMORBILIDADES EN PACIENTES QUE REQUIRIERON CUIDADOS CRÍTICOS POR NEUMONÍA COVID

M. C. Melo Cruz, R. Díaz Jover, C. Heredia Carqués, I. Muñoz Hernández, A. Piñeiro Rebolo, L. Rosés Álvarez, E. Català Puigbó

Hospital de la Santa Creu i Sant Pau. Barcelona

Palabras clave: Dolor crónico, neumonía COVID, comorbilidad, PICS.

Introducción: El síndrome postcuidados intensivos (PICS) se describe como una alteración de nueva aparición debido a la enfermedad crítica. Aunque se ha reportado dolor como problema asociado al PICS, no es hasta el año 2022 que se explora la presencia de dolor como una variable en estos pacientes (1,2).

Objetivos: Estimar la aparición de dolor, su intensidad y sus comorbilidades emocionales en un periodo de un año tras el alta hospitalaria en pacientes ingresados por neumonía COVID.

Material y método: Estudio descriptivo, cohorte de 30 pacientes que superan la etapa crítica por neumonía COVID. Se evalúa la presencia de dolor mediante datos recogidos de historia clínica y se realiza un seguimiento (al alta de UCI, 3, 6 y 12 meses). Se obtienen datos de cuestionarios para dolor (BPI-SF) y estudio de esfera emocional (HADS). Comparamos la relación entre aparición de dolor en dicho periodo buscando correlación con distintos factores.

Resultados: En el periodo enero a mayo 2021, se obtiene una muestra representada por hombres (83 % H/17 %M), edad promedio 65 a y estancia media de 30 días en UCI. Un 23,3 % de los pacientes presentaba dolor al ingreso en UCI. Se reportó dolor hasta en un 59,3 % al inicio, disminuyendo al 50 %. El valor promedio de dolor (EVN) se mantiene por debajo de 4. Sin embargo, aquellos pacientes que ya contaban con diagnóstico de dolor al ingreso presentaron un EVN mayor. Respecto a la esfera emocional, no se observaron alteraciones clínicamente relevantes en la escala HADS durante todo el seguimiento. Tampoco se demostraron asociaciones con la aparición de dolor, los días de ventilación mecánica o maniobras de pronación.

Conclusiones: El estudio no demuestra un aumento de dolor, ni de afectación en la esfera emocional en estos pacientes. Posiblemente el hecho de haber superado una etapa crítica ha condicionado una mayor resiliencia a los factores estudiados. La potencia limitada del estudio para mostrar asociaciones puede ser debido al tamaño de la muestra. Por el contrario, si se observó una evolución clínica diferente en los pacientes con diagnóstico previo de dolor. Si bien el dolor crónico es una causa de morbilidad estudiada, nuestro estudio apoya la idea que es un factor a tener en cuenta en el paciente PICU.

Bibliografía recomendada:

1. Kemp HI, Laycock H, Costello A, Brett SJ. Chronic pain in critical care survivors: a narrative review. Br J Anaesth. 2019;126(2):e372-e384.
2. Ojeda A, Calvo A, Cuñat T, et al. Characteristics and influence on quality of life of new-onset pain in critical COVID-19 survivors. Eur J Pain. 2022;26(3):680-94.

Agradecimientos: Agradecimientos a los pacientes que colaboraron en el estudio durante dicho periodo, así como al servicio de Cures Intensivas del Hospital de la Santa Creu i Sant Pau.

36 APLICACIÓN DE ESTIMULACIÓN ELÉCTRICA TRANSCRANEAL POR CORRIENTE DIRECTA EN UNA PERSONA CON DOLOR CENTRAL POST-ICTUS. A PROPÓSITO DE UN CASO

A. Lerín Calvo, S. Lerma Lara, R. Ferrer Peña

Clínica Neuron. Madrid

Introducción: El 40 % de las personas que sufren daño cerebral presentan dolor durante los 5 primeros años de evolución de la patología (Westerlind y cols., 2020). Mientras que la etiología del mismo es muy variable, el dolor central post-ictus (DCPI) se encuentra presente en el 8-30 % de estos pacientes (Paolucci y cols., 2016). El DCPI se caracteriza por ser un dolor que aparece tras el daño cerebral descrito como quemante, punzante, palpitante, compresivo, eléctrico o frío que cursa en la mayoría de los pacientes alodinia o hiperalgesia y que reporta la sintomatología en el hemicuerpo afectado, debido a cambios plásticos desadaptativos derivados de una lesión de la vía espino-

talámica o talámica (Singer y cols., 2017; Yang and Chang, 2021). La estimulación eléctrica transcraneal por corriente directa (EET) parece ser una técnica efectiva para la disminución del dolor en personas con dolor crónico (Fregni y cols., 2021), sin embargo, su efectividad no ha sido demostrada en este tipo de patología.

Estructura del caso: La participante es una mujer de 63 años con un ictus de 18 meses de evolución y con DCPI desde el momento de aparición del ictus. Al inicio del tratamiento, presenta un dolor constante, eléctrico, compresivo y localizado en la cabeza de los metatarsianos del pie afecto y un dolor profundo y difuso en la zona del brazo y antebrazo, pero más localizado en la parte subescapular que cursa con alodinia e hiperalgesia.

Durante dos semanas la paciente recibió 20 minutos de EET con un montaje anodal en la corteza motora primaria del área lesionada y catodal en la corteza prefrontal dorsolateral contralateral. Durante este tiempo y el mes de seguimiento, la paciente realizó un tratamiento basado en un programa de observación de acciones, entrenamiento orientado a la tarea y ejercicio de fuerza.

Tras el tratamiento, la paciente reportó mejoras en las mediciones post-tratamiento y de seguimiento en la EVA, el porcentaje de área con dolor y de la expansión del dolor, así como de la kinesiophobia, pero no se observaron cambios en el catastrofismo.

Conclusiones: Este caso demuestra que la inclusión de EET dentro de un programa de rehabilitación puede generar una disminución de la intensidad y la expansión del dolor mantenidos a largo plazo, probablemente debido a mecanismos de potenciación a largo plazo que favorecen la plasticidad cerebral durante el tratamiento.

Bibliografía recomendada:

1. Fregni F, El-Hagrassy MM, Pacheco-Barrios K, Carvalho S, Leite J, Simis M, et al. Evidence-Based Guidelines and Secondary Meta-Analysis for the Use of Transcranial Direct Current Stimulation in Neurological and Psychiatric Disorders. *Int J Neuropsychopharmacol.* 2021;24(4):256-313. DOI: 10.1093/ijnp/pyaa051.
2. Paolucci S, Iosa M, Toni D, Barbanti P, Bovi P, Cavallini A, et al. Prevalence and Time Course of Post-Stroke Pain: A Multicenter Prospective Hospital-Based Study. *Pain Med.* 2016;17(5):924-30. DOI: 10.1093/pm/pnv019.
3. Singer J, Conigliaro A, Spina E, Law SW, Levine SR. Central poststroke pain: A systematic review. *Int J Stroke.* 2017;12(4):343-55. DOI: 10.1177/1747493017701149.
4. Westerlind E, Singh R, Persson HC, Sunnerhagen KS. Experienced pain after stroke: a cross-sectional 5-year follow-up study. *BMC Neurol.* 2020;20(1):4. DOI: 10.1186/s12883-019-1584-z.
5. Yang S, Chang MC. Poststroke Pain. *Semin Neurol.* 2021;41(1):67-74. DOI: 10.1055/s-0040-1722641.

Agradecimientos: La redacción de este caso clínico no hubiera sido posible sin la predisposición de la paciente, sin la colaboración de la clínica Neuron y sus terapéutas, y sin la participación del Centro Superior de Estudios Universitarios La Salle, especial agradecimiento a Sergio Lerma y Raúl Ferrer.

39 RADIOFRECUENCIA EN DOLOR NASAL CRÓNICO. UNA ALTERNATIVA TERAPÉUTICA

I. G. Pisani Zambrano, J. Rives, M. Casals, A. Chamero

Hospital Comarcal de l'Alt Penedès. Barcelona

Introducción: El dolor neuropático de nariz es una entidad infrecuente y en ocasiones infravalorada. No hay muchas alternativas terapéuticas, donde la cirugía no siempre da resultados. La infiltración diagnóstica-terapéutica de los nervios sensitivos de la nariz es una alternativa terapéutica donde otras técnicas han fallado.

Estructura: Paciente masculino de 49 años, conductor de camión. Antecedente: fractura nasal hace 20 años.

Acude a consulta de ORL por dolor en zona superior de la nariz que impide el apoyo de gafas de visión. Inicialmente el servicio de ORL le realizó infiltraciones diagnósticas con lidocaína y revisión quirúrgica y regularización de la fractura más lisis de nervio etmoidal anterior.

Por persistencia de la sintomatología es derivado a la Unidad de dolor.

Valoración inicial - Unidad de dolor:

Dolor en puente y dorso nasales bilateral que impide el apoyo de las gafas. Dolor continuo que no cambia con los AINES. No quiere tomar medicación para dolor neuropático por riesgo de mareos y sueño mientras conduce. EVA de dolor 8-9/10 puntos.

Examen físico:

Dolor y disestesias en base nasal.

Plan: infiltraciones diagnósticas-terapéuticas.

Bloqueo diagnóstico 1: Infiltración de nervio supratroclear bilateral, lidocaína 2 %, 0,5 ml por lado. Paciente no refiere alivio (Bloqueo fallido).

Bloqueo diagnóstico 2: Bloqueo de nervio nasal externo, lidocaína 2 % 0,5 ml a 7 mm de línea media, entre hueso y cartilago nasal. El paciente refiere inmediato alivio total del dolor (Bloqueo positivo).

Control: Alivio del dolor por más de 24 h con reducción del consumo de AINE.

Realización de radiofrecuencia:

Radiofrecuencia pulsada de nervio nasal lateral bilateral - etmoidal anterior (rama terminal nasociliar). Parámetros: 5 min, 5 ms, 55 v, 38-39 oC 380 ohm. punta activa 5 mm, 21 G.

Resultados: Alivio del 60 % del dolor por 12 semanas, EVA DOLOR 3/10 puntos ya puede colocarse las gafas sin limitaciones. Reducción ingesta de ibuprofeno a 1 comp. al día.

Conclusiones: La radiofrecuencia pulsada de nervios sensitivos de la nariz puede ser considerada una alternativa terapéutica al dolor nasal crónico.

Bibliografía recomendada:

1. Nierenburg H, Swift Morris M. External Nasal Neuralgia: An Update. *Curr Pain Headache Rep.* 2017;21(44).
2. Rozen T. Brief Communication Post-Traumatic External Nasal Pain Syndrome (a Trigeminal Based Pain Disorder) head_1485 1223.1228. 2009;
3. Yue Chen CBC. Anatomical Comparative Study of the External Nasal Nerve in Caucasian and Asian: Application for Minimizing Nerve Damage in Rhinoplasty Enhanced Reader. *Aesth Plast Surg.* 2022;46:852-61.

Agradecimientos: Dr. Miquel Casal por su ayuda en la revisión y realización del caso clínico. Antonio Campoy. Por la financiación de este poster.

40 ZICONOTIDE INTRATECAL PARA MANEJO DEL DOLOR ONCOLÓGICO

A. F. Aliaga Cordova

Complejo Universitario La Paz. Madrid

Introducción: Mujer de 52 años diagnosticada de adenocarcinoma de colon metastásico y dolor neuropático en MII por afectación ósea en esqueleto sacroiliaco resistente a analgesia oral, técnicas intervencionistas y opioides intratecales. Se inicia ziconotide intratecal con resultados favorables.

Estructura del caso: Mujer de 52 años con los siguientes antecedentes:

- 2014: adenocarcinoma de colon estadio III.
- 2015: carcinomatosis peritoneal tratada con quimioterapia.
- 2016: cirugía de citorreducción con HIPEC y quimioterapia por recidiva ganglionar retroperitoneal.
- 2018: recidiva ganglionar pélvica tratada con quimioterapia.
- 2019: recidiva ganglionar supraclavicular y retroperitoneal intervenida quirúrgicamente (nefrectomía derecha).
- 2020: recidiva en uréter tratada con quimioterapia.
- 2021: empeoramiento de lesiones en sacro y bazo.
- 2022: metástasis pulmonar.

Como complicación del tratamiento quimioterápico la paciente sufre de eritrodisestesia palmo-plantar que se suma a un dolor neuropático sacroiliaco que se irradia a región posterior de pierna izquierda con sensación quemante y edema.

Tratamiento previo: Gabapentina, dosis en aumento de oxicodona, rescates de morfina oral, infiltraciones de ganglio impar, nervios coxígeos y diversos músculos.

Referida a nuestra unidad con un EVA de 9-10, iniciamos bomba intratecal de cloruro mórfico con dosis ascendente a la que se le suma bupivacaína.

Al no ver mejoría definitiva decidimos iniciar ziconotide intratecal en infusión continua. Se agrega 1 microgramo diario a pauta previa de morfina 4 mg y bupivacaína 1 mg.

15 días después se evidencia disminución de rescates orales con mórfico de 50 mg diarios a 20-10 mg. Paulatinamente se aumentó dosis de ziconotide 1 microgramo cada semana siendo posible suspender la bupivacaína pero manteniendo la terapia conjunta con cloruro mórfico intratecal. En las revisiones siguientes la paciente refiere control sintomático.

En la última revisión la dosis intratecal que se administraba era de ziconotide 4 mcg y cloruro mórfico 4,7 mg diarios.

La paciente tratada en este caso clínico falleció de una neumonía grave a los 60 días.

Conclusiones: Presentamos a una paciente oncológica que presenta un dolor de tipo mixto (neuropático y nociceptivo) refractario. La indicación como primera

línea del ziconotide intratecal se presenta en el último consenso polianalgésico (PACC). Según lo observado en casos publicados y en nuestra propia experiencia, el ziconotide es efectivo para paliar el dolor resistente a tratamiento opioideo oral e intratecal disminuyendo así los efectos adversos de estos. Comprobamos que al introducir de manera ascendente el ziconotide, iniciando con la mitad de la dosis sugerida y aumentándola cada semana, se evitó la presencia de efectos adversos comunes o graves y conseguimos disminuir la necesidad de rescates y mejorar la calidad de vida.

Bibliografía:

1. Deer TR, Pope JE, Hayek SM, Bux A, Buchser E, Eldabe S, et al. The Polyanalgesic Consensus Conference (PACC): Recommendations on Intrathecal Drug Infusion Systems Best Practices and Guidelines. *Neuromodulation*. 2017;20(2):96-132. DOI: 10.1111/ner.12538.
2. De Andrés J, Rubio-Haro R, De Andres-Serrano C, Asensio-Samper JM, Fabregat-Cid G. Intrathecal Drug Delivery. In: Jain, K. (eds) *Drug Delivery Systems. Methods in Molecular Biology*. 2020;2059. Humana, New York, NY. DOI: 10.1007/978-1-4939-9798-5_3.
3. Deer TR, Pope JE, Hanes MC, McDowell GC. Intrathecal Therapy for Chronic Pain: A Review of Morphine and Ziconotide as Firstline Options. *Pain Med*. 2019;20(4):784-98. DOI: 10.1093/pm/pny132.
4. Wie CS, Derian A. Ziconotide. [Updated 2022 Jul 19]. In: StatPearls [Internet]. Treasure Island (FL): StatPearls Publishing; 2022 Jan-. Available from: <https://www.ncbi.nlm.nih.gov/books/NBK459151/>

Agradecimientos: Agradecimiento a la Unidad del Dolor del Hospital Universitario La Paz y al Dr. Javier de Andrés por su asesoría y facilitar la información necesaria para desarrollar el caso presentado.

41 SÍNDROME DE ATRAPAMIENTO NERVIOSO DEL NERVIOS CUTÁNEO ABDOMINAL

M. Acevedo García, M. Palomino Jiménez, P. Martín Riaza, L. Delange Segura, M. Jolin Cafarena
Hospital Regional Universitario de Málaga. Málaga

Introducción: El síndrome de atrapamiento nervioso del nervio cutáneo abdominal (ACNES) es un trastorno frecuente, aunque infradiagnosticado. Parece causar un atrapamiento de las ramas anteriores terminales de los nervios T7-T12 a lo largo del borde lateral de la fascia del recto. El dolor típicamente se localiza en un área pequeña de la unión del tercio externo y medio del músculo recto anterior.

El síndrome de ACNES puede ocurrir en situaciones que favorecen la distensión de la pared abdominal o tras cirugías que provocan irritación, atrapamiento nervioso y finalmente una isquemia nerviosa.

Se han descrito factores de riesgo como obesidad, cicatrices quirúrgicas abdominales, embarazo, ascitis y sobreesfuerzo de la musculatura abdominal.

El diagnóstico es clínico, basándose en la historia y exploración física.

Estructura del caso: Varón de 44 años intervenido de diverticulitis aguda hace 7 años es derivado a nuestra unidad por dolor incontrolable en la cicatriz a pesar de tratamiento farmacológico.

En la exploración observamos dolor, alodinia e hiperalgesia en la cicatriz de laparotomía y drenaje izquierdo. RMN: nódulos fibróticos a nivel de la cicatriz.

Se propone tratamiento con parches de lidocaína 1 % junto a una terapia con pregabalina y amitriptilina.

Refiere mejoría, aunque continúa con dolor en un punto concreto profundo en la región distal del nervio inguinal. Se realiza infiltración de dicho nervio con lidocaína 1 % y Betametasona, sin encontrar gran alivio. Se infiltra entonces el musculo oblicuo externo y recto abdominal con 100 UI toxina botulínica.

Al continuar sin mejoría, se realiza RFP de la vaina del ms recto derecho, con infiltración posterior de anestésico local y corticoides. Desde su salida de la consulta hasta la siguiente revisión refiere gran alivio.

Conclusiones: El ACNES puede presentarse frecuentemente como un dolor crónico postoperatorio muy incapacitante.

El tratamiento ha de ser progresivo. Se puede comenzar con medicación oral, modificaciones del estilo de vida y/o tratamientos tópicos. Si no mejora, el tratamiento de elección es la infiltración de anestésico local en el punto de máximo dolor. Si persiste el dolor se puede valorar la radiofrecuencia pulsada.

Esta terapia ha sido recientemente demostrada como una alternativa eficaz y mínimamente invasiva. Podría retrasar o evitar la neurectomía anterior quirúrgica.

Bibliografía recomendada:

1. López-Rodríguez MA, et al. Aplicaciones de la radiofrecuencia en el tratamiento del dolor crónico benigno. Una revisión de las publicaciones de los últimos 6 años. *Rev Soc Esp Dolor*. 2001;8:397-411.
2. Téllez Villajos L, Hinojal Olmedillo B, Moreira Vicente V, de la Calle Reviriego JL, Senosiain Lalastra C, Foruny Olcina JR. Radiofrecuencia pulsada en el tratamiento del síndrome de atrapamiento del nervio cutáneo abdominal [Pulsed radiofrequency in the treatment of abdominal cutaneous nerve entrapment syndrome]. *Gastroenterol Hepatol*. 2015;38(1):14-6. DOI: 10.1016/j.gastrohep.2014.03.010.
3. García R C, Botija A G, Recio L A, Nieto I C, Barrio M A. Síndrome de ACNES, explorando la pared abdominal como noxa del dolor abdominal [ACNES syndrome, exploring the abdominal wall as source of abdominal pain]. *Andes Pediatr*. 2022;93(1):86-92. DOI: 10.32641/andespediatr.v93i1.3619.

43 CONTROL DEL DOLOR POSTOPERATORIO CON GAFAS DE REALIDAD VIRTUAL. PROYECTO DE INVESTIGACIÓN

J. Esteban Sopeña, A. Crespo Cañizares

Universidad Francisco de Vitoria. Madrid

Palabras clave: Dolor postoperatorio, gafas de realidad virtual, dolor, innovación.

Introducción: El dolor agudo postoperatorio (DAP) en niños entre 10 y 16 años tras la reconstrucción del ligamento cruzado anterior (LCA) supone una gran preocupación para el equipo sanitario. La reconstrucción de LCA en niños mediante artroscopia, es una intervención recomendada que en los últimos años se encuentra en aumento (1). Las últimas recomendaciones sanitarias indican el empleo de analgesia multimodal (2), es decir, la combinación de métodos analgésicos farmacológicos y no farmacológicos. Teniendo en cuenta que el empleo de gafas de realidad virtual (RV) ha mostrado su efectividad en estudios anteriores (3), se propone el empleo de este medio como método de distracción inmersiva en calidad de tratamiento no farmacológico. Para realizar este estudio, se propone un ensayo clínico aleatorizado en el que se escogerá un grupo control (sin gafas RV) y un grupo experimental (con gafas RV) y se analizarán los resultados.

Objetivos: Determinar la efectividad de las gafas RV en la disminución del DAP en pacientes intervenidos de LCA mediante artroscopia que tengan edades comprendidas entre 10 y 16 años

Material y método: Se propone un ensayo clínico aleatorizado en el que participen un grupo control (pacientes sin gafas de RV intervenidos de LCA mediante artroscopia con edades entre 10 y 16 años) y un grupo experimental (pacientes con gafas de RV intervenidos de LCA mediante artroscopia con edades entre 10 y 16 años). Los sujetos pertenecientes al grupo experimental se escogerán de manera aleatoria. Se estudiará un total de 239 sujetos pertenecientes a la Comunidad de Madrid. Los datos se recogerán mediante la escala visual analógica (EVA). Los datos se analizarán mediante el programa estadístico SPSS.

Resultados: Al tratarse de un trabajo de fin de grado, el estudio no se ha llevado a cabo. Se pretende conseguir una disminución del DAP en pacientes con edades entre 10 y 16 años que hayan sido intervenidos de LCA mediante artroscopia.

Conclusiones: Las limitaciones de este estudio podrían ir encaminadas hacia el uso de gafas RV en cuanto a los efectos secundarios que aunque son escasos, existen. Por otro lado, aunque las investigaciones mencionadas han mostrado su efectividad, los resultados no son plenamente concluyentes, lo que podría suponer otra limitación.

Bibliografía:

1. Clínica centro. Los profesionales que participaron en el XVII Curso de Rodilla de Clínica CEMTRO indican que las lesiones de LCA en niños y jóvenes tienen que tratarse con cirugía precozmente. 2018; Available from: <https://www.clinicacentro.com/los-profesionales-que-participaron-en-el-xvii-curso-de-rodilla-de-clinica-centro-indican-que-las-lesiones-de-lca-en-ninos-y-jovenes-tienen-que-tratarse-con-cirugia-precozmente/>
2. N. Esteve Pérez, C. Sansaloni Perelló. Nuevos enfoques en el tratamiento del dolor agudo postoperatorio. *RESED* [Internet]. 2017;24(3). Available from: <http://scielo.isciii.es/pdf/dolor/v24n3/1134-8046-dolor-24-03-00132.pdf>
3. Li A, Montaña Z. Virtual reality and pain management: current trends and future directions. *Pain Manag* [Internet]. 2011;1(2). Available from: <https://www.ncbi.nlm.nih.gov/pubmed/21779307>.

44 EVALUACIÓN DE LA CALIDAD DIAGNÓSTICA DE LA DERIVACIÓN A LA UNIDAD DEL DOLOR EN PACIENTES CON LUMBALGIA. USO DE LA FOLKSONOMÍA

L. Moltó García, D. Bande Julián, O. Comps Vicente, U. Rodríguez Rivas, X. Santiveri Papiol, A. Montes Pérez

Hospital del Mar - Parc de Salut Mar. Barcelona

Palabras clave: Análisis de datos, dolor lumbar, derivación, visita hospitalaria, folksonomía.

Introducción: La folksonomía es una metodología que permite procesar datos no estructurados, como documentos en lenguaje natural, extrayendo los términos relevantes necesarios y etiquetando los documentos sin la necesidad de una entidad maestra. Hemos aplicado esta metodología para analizar los pacientes derivados por lumbalgia y valorados posteriormente en la Unidad del Dolor (UD).

Objetivos: Realizar un análisis comparativo de la calidad diagnóstica de las derivaciones del tipo de lumbalgia y su orientación diagnóstica tras la primera visita en la UD.

Material y método: Se han comparado la orientación diagnóstica de lumbalgia del paciente derivado a la unidad con el diagnóstico tras la primera visita en la UD, desde enero de 2015 a enero del 2020. Aplicando la folksonomía como método de análisis de los datos incluidos en los documentos de derivación y curso clínico de la primera visita; por el cual se transformó texto libre no estructurado en estructurado permitiendo analizar su contenido por algoritmos de Natural Language Processing (NLP) de inteligencia artificial para el etiquetado y usando Folksonomy como software para aplicar sinonimia y homonimia a los términos relacionados con el diagnóstico de lumbalgia.

Se establecieron las siguientes etiquetas para analizar todos los documentos recibidos: Tipo de lumbalgia

(dolor lumbar sin radiculalgia, dolor lumbar con radiculalgia, estenosis de canal).

Resultados: Durante estos 5 años (enero 2015-20) se derivaron a la UD 4198 pacientes de los cuales 2452 tenían el diagnóstico de lumbalgia (58,4 % de todas las derivaciones). En la tabla se muestra el diagnóstico del tipo de lumbalgia realizado en la derivación y en la UD.

La "lumbalgia sin radiculalgia" es el síndrome lumbar con mayor coincidencia diagnóstica con un 57,3 %. La "lumbalgia con radiculalgia" es el síndrome lumbar con más frecuencia derivado a nuestra unidad, presentando una coincidencia diagnóstica tras la primera visita en un 52,4 %. Existe una coincidencia diagnóstica del 50,8 % de los pacientes derivados por "Estenosis de canal". En los síndromes lumbares como diagnóstico único todos ellos presentan una coincidencia diagnóstica por debajo del 50 %.

Conclusiones: La lumbalgia es la patología más prevalente en la derivación a la UD. Existe una baja coincidencia entre el diagnóstico de derivación y el realizado en la UD. Debemos mejorar mediante protocolos los criterios diagnósticos a nivel de los médicos derivadores.

Bibliografía:

1. Sans. L et al. Big Data: Application of Folksonomy for clinical Nephrology Research. HealthManagement.org. Leadership. Cross-Collaboration. Winning Practices. The Journal. Vol 20. ISSUE 2. 20
2. Patología de la columna lumbar en l'adult. Guies de pràctica clínica i material docent. http://ics.gencat.cat/web/.content/documents/assistencia/gpc/guia_lumbalgies.pdf
3. Grup de treball Lumbàlgia Crònica AIS Litoral Mar. Ruta assistencial de la lumbàlgia crònica Consorci Sanitari de Barcelona [Editores]. Barcelona, julio 2019.

Agradecimientos: Los autores agradecen a Laboratorios Ferrer por el soporte para la realización de este estudio, así como a Bismart por la utilización del software Bismart Folksonomy.

Lumbalgia	DRV "n"	DRV %	1.ª visita "n"	1.ª visita %	Coincidencia diagnóstica %
Sin radiculalgia	954	25	998	26,2	57,3
Diagnóstico único	370	9,7	160	4,2	22,4
Radiculalgia	1362	35,7	1358	35,6	52,4
Diagnóstico único	644	16,9	423	11,1	31,2
Estenosis de canal	856	22,5	919	24,1	50,8
Diagnóstico único	245	6,4	129	3,4	23,3

DRV: derivaciones.

45 ATENCIÓN DE ENFERMERÍA MEDIANTE EL USO DE LA TELEASISTENCIA: ESTUDIO RETROSPECTIVO DE SEGURIDAD FARMACOLÓGICA CON DIFERENCIAS POR SEXO Y GENOTIPO

A. López Tébar, A. Flor Tomás, A. López Ramal, M. Escorial García, A. M. Peiró Peiró, F. Jiménez Moreno

Hospital General Universitario de Alicante. Alicante

Palabras clave: Dolor crónico no oncológico, farmacogenética, sexo, eventos adversos, farmacovigilancia.

Introducción: La aparición de eventos adversos (EA) y/o reacciones adversas a medicamentos (RAM) son uno de los principales riesgos en el tratamiento de pacientes con dolor crónico bajo tratamiento opioide. Este hecho exige una estrecha monitorización, que es habitualmente llevada a cabo por el personal de enfermería, aunque existe un grave problema de infra-notificación que limita el sistema de farmacovigilancia. Asimismo, variables como el sexo o ciertos polimorfismos en genes como *OPRM1*, *COMT* o *CYP2D6* podrían tener un papel predictor en la aparición de estos eventos y ser una herramienta útil para su prevención en la rutina clínica.

Objetivos: Analizar la monitorización de los EA en la Unidad de Dolor (UDO) a través de las llamadas telefónicas al personal de enfermería, estudiar el impacto del sexo y el genotipo en la aparición de los mismos y calcular la tasa de notificación de RAM.

Material y métodos: Se registraron las llamadas telefónicas de los/as pacientes de UDO al personal de enfermería entre el 1 de marzo de 2016 y el 30 de septiembre de 2020 y se recopilaron aquellos EA comunicados, describiéndose el tipo de EA, el fármaco que se relacionó con el mismo y si fue notificado como RAM al organismo correspondiente. Además, se recopiló la información genética de aquellos/as pacientes incluidos en estudios previos del grupo y se contó con la aprobación del Comité de Ética.

Resultados: Se recopilaron un total de 385 EA que fueron comunicados por 192 pacientes, de los cuales el 80 % eran mujeres. Entre los/as pacientes con sintomatología nerviosa las mujeres presentaron una menor aparición de somnolencia que los hombres (9 % vs 30 %, p-valor = 0,019). A su vez, el consumo de relajantes musculares se asoció a una menor sintomatología nerviosa en las mujeres (2 % vs 15 %, p-valor = 0,04). En cuanto al análisis genético, la presencia de ciertos polimorfismos de los genes *OPRM1* y *COMT* se asociaron con una mayor afectación psiquiátrica, mientras que los metabolizadores ultrarrápidos para el gen *CYP2D6* presentaron una mayor sintomatología general. Finalmente, cabe mencionar que solo uno de estos EA fue notificado como RAM.

Conclusiones: El análisis de los datos muestra la baja notificación de RAM en nuestra Unidad a la vez que ha permitido encontrar diferencias en el patrón de aparición de EA entre mujeres y hombres, los fármacos relacionados y el papel que juega la farmacogenética en la vulnerabilidad al tratamiento farmacológico, aunque son necesarios más estudios que confirmen los resultados obtenidos.

Bibliografía:

1. Perez et al., (2021) Telehealth and chronic pain management from rapid adaptation to long-term implementation in pain medicine: A narrative review. *Pain Reports* 6(1):e912.
2. Velasco-González et al., (2021). Reporting of suspected adverse drug reactions by nursing in Spain. An observational-descriptive retrospective study. *Enfermería Clínica* (English Edition).
3. Margarit et al., (2020). Sex Bias and Genotype Influence on Opioid Safety Profile in Chronic Low Back Pain. *The Clinical Journal Of Pain* 36(6):420-9.

46 UTILIDAD DE LA FOLKSONOMÍA PARA EVALUAR LA CALIDAD DEL DIAGNÓSTICO DE LAS DERIVACIONES REALIZADAS A LA UNIDAD DEL DOLOR

O. Comps Vicente, A. Montes Pérez, U. Rodríguez Díaz, S. García Toledo, D. Bande Julián, L. Moltó García

Hospital del Mar - Parc de Salut Mar. Barcelona

Palabras clave: Análisis de datos, derivación, visita hospitalaria, folksonomía.

Introducción: La folksonomía permite procesar datos no estructurados etiquetándolos como documentos en lenguaje natural, extrayendo los términos relevantes necesarios sin la necesidad de una entidad maestra.

Objetivos: Analizar, aplicando la metodología de la folksonomía, la concordancia entre los diagnósticos con los que los pacientes son derivados a la Unidad del Dolor (UD) y el diagnóstico finalmente realizado tras la primera visita en la UD.

Material y método: Se han evaluado las derivaciones realizadas a la UD, desde enero de 2015 a enero del 2020. Se analizan los datos incluidos en los documentos de derivación y en el curso clínico de la primera visita realizada en la UD; se transforma texto libre no estructurado en estructurado permitiendo analizar su contenido por algoritmos de Natural Language Processing (NLP) de inteligencia artificial para el etiquetado y usando Folksonomy como software para aplicar sinonimia y homonimia a los términos relacionados con los distintos diagnósticos.

Se establecieron las siguientes etiquetas para analizar todos los documentos recibidos: lumbalgia, fibromialgia, neuralgia postherpética, dolor oncológico, dolor crónico postquirúrgico (DCPQ), cefalea, dolor abdominal crónico, neuralgia del pudendo, dolor miofascial y dolor de miembro fantasma.

Resultados: Se derivaron 4198 nuevos pacientes, de los cuales pudieron ser analizados 3811 (387 fueron excluidas por incongruencias en la documentación). Solo hemos analizado los principales síndromes (2854 pacientes).

Conclusiones: La aplicación de la folksonomía permite extraer datos de un lenguaje natural no estructurado para analizar las derivaciones y visitas de la Unidad del Dolor. La folksonomía requiere de una revisión manual para detectar documentos con incongruencias dada la poca homogeneidad de los textos y las dislexias de teclado.

	DRV "n"	DRV %	1.ª visita "n"	1.ª visita %	Coincidencia diagnóstica %
Lumbalgia	2452	64,3	2036	53,4	68
Fibromialgia	114	3	100	2,6	52
Neuralgia postherpética	65	1,7	65	1,7	60
Dolor oncológico	52	1,4	48	1,3	44
DPCPQ	47	1,2	45	1,2	49
Cefalea	47	1,2	121	3,2	45
Dolor abdominal crónico	46	1,2	40	1	24
Neuralgia del pudendo	20	0,5	26	0,7	55
Dolor miofascial	6	0,2	6	0,2	17
Miembro fantasma	5	0,1	4	0,1	80

DRV: derivación; DPCPQ: dolor crónico postquirúrgico.

La lumbalgia, con un 64 % es la patología más derivada a la UD. Tras la valoración por la UD la lumbalgia, la neuralgia postherpética y el dolor del miembro fantasma presenta una coincidencia diagnóstica por encima del 60 % (68, 60 y 80 % respectivamente).

La folksonomía es una herramienta que se puede utilizar para analizar cualquier documentación incluida en la historia clínica del paciente. Nuestros resultados muestran que se deben mejorar en las orientaciones diagnósticas antes de la llegada del paciente a la Unidad del Dolor.

Bibliografía:

1. Sans. L et al. Big Data: Application of Folksonomy for clinical Nephrology Research. HealthManagement.org. Leadership. Cross-Collaboration. Winning Practices. The Journal. Vol 20. ISSUE 2. 20.

Agradecimientos: Los autores agradecen a Bismart por la utilización del software Bismart Folksonomy.

47 DOBLE PARCHES HEMÁTICO PARA EL MANEJO DE CEFALEA POSTPUNCIÓN DURAL (CPPD). A PROPOSITO DE UN CASO

B. Ruiz Martínez, C. Beltrán Piles, I. Carrasco Mariscal, A. Devis Peiro, J. Valero García, B. Escamilla Cañete

Hospital Clínico Universitario. Valencia

Introducción: El riesgo de una punción dural accidental es de 0,3-1,5 % (1). Hay una relación directa con el tamaño y formato de la aguja de punción. Si esto ocurre la CPPD se desarrollará en más del 50 % de las pacientes (2). En estudios anteriores la tasa de éxito del Parche Hemático (PH) era superior al 90 % (3,4), en estudios más recientes se observa un alivio completo o parcial entre 50-80 % (5).

Estructura del caso: Motivo de atención: cefalea. Sin antecedentes de interés. Primigestante de 40+5 de embarazo, ingresa por fase latente de trabajo de parto evolucionando a fase activa de forma espontánea, indicándose analgesia epidural. Tras punción lumbar L3-L4 con Tuohy 18G se coloca catéter epidural sin incidentes. Evoluciona favorable finalizando trajo de parto sin complicaciones.

A las 24 h, inicia cefalea moderada/severa de características tensionales en un principio, y evoluciona a cefalea de características de CPPD (aumenta con deambulación y mejora en decubito). Se inicia manejo conservador (normohidratación, corticoides, Aines, reposo relativo) durante 48 h sin control del dolor. Se decide Parche Hemático con 18ml de sangre autóloga. Al persistir el dolor sin clínica bien definida de CPPD, se decide bloqueo ecoguiado occipital bilateral con mejoría del cuadro de unas h de duración. Como continua la cefalea, se solicita TAC craneal (dentro de los límites normales).

Dada la persistencia del cuadro, se decide repetir de nuevo punción hemática a las 72 h. A las 24 h de realizar el segundo PH se da de alta con alivio total de los síntomas.

Conclusiones: La CPPD es una complicación que puede ser de difícil manejo, incapacitante, persistente y dificultar el inicio de la lactancia materna de manera precoz. El PH, sigue siendo el tratamiento más efectivo, no siendo del 100 % requiriéndose en un número no despreciable de pacientes la realización de nuevos parches hemáticos (6).

Bibliografía:

1. Antunes MV et al (2016). Acta Med Port ; 29: 268- 74.
2. Bolden N, et al (2016). Regional anesthesia and pain medicine. ;41(2):169-74.
3. Crawford JS et al (1980). Anaesthesia. ;35(5):513 -515.
4. Ostheimer GW et al (1974). Anesthesiology; 41:307 -308.
5. Paech MJ et al. (2011). Anesthesia and Analgesia 113:126 -133.
6. Anil Gupta et al (2020) British Journal of Anaesthesia, 125 (6): 1045-1055.

48 CERVICOBRAQUIALGIA COMO DEBUT DE UN CARCINOMA PULMONAR

M. Yus López, R. Hernández Rodríguez, M. Vasquez-Caicedo Muñoz, A. Gómez León

Hospital Rey Juan Carlos de Móstoles. Madrid

Introducción: Los carcinomas sarcomatoides de pulmón constituyen un grupo de neoplasias infrecuentes. Representan el 0,3 % de las neoplasias malignas pulmonares. Se presentan generalmente en adultos mayores, varones y fumadores. El pronóstico es malo, con una supervivencia de 9-12 meses en aquellos con resección completa y una supervivencia a los 5 años del 20 % (1).

Los síntomas incluyen dolor torácico, disnea, tos, hipoglucemia, hemoptisis, fiebre (2).

Se presenta el caso de una paciente con cervicobraquialgia, diagnosticándose un carcinoma sarcomatoide pulmonar con invasión del plexo braquial.

Estructura del caso: Mujer de 70 años, sin antecedentes de interés.

Debuta con cervicobraquialgia derecha de intensidad alta, sin alivio con analgesia convencional. Interrumpe el descanso nocturno y dificulta hacer movimientos del brazo.

A la exploración moviliza miembro con dificultad. Hipoestesia en cara antero-lateral. Fuerza 4/5, neurovascular distal conservado.

Se solicita RMN donde informan masa pleural, mediastínica y supraclavicular derecha que impronta e infiltra el músculo largo del cuello, raíces derechas C8, D1 y D2 segmento supraclavicular y foraminal y troncos del plexo braquial. Rodea la arteria vertebral derecha y comprime la vena cava superior.

Se amplían estudios, diagnosticándose carcinoma sarcomatoide de pulmón estadio IV con afectación de plexo braquial y síndrome de vena cava superior incipiente.

Acude a UDC por plexopatía braquial por infiltración neoplásica, en tratamiento con MST 120 mg/día.

Probado previamente tramadol 400 mg, tapentadol 150 mg y lidocaína IV sin mejoría.

Ante mal control de dolor, se decide RFP BIPOLAR de plexo braquial a nivel interescalénico, vía supraclavicular, 60V 240 sg, administrándose 6 ml levobupivacaína 0,25 % + 12 mg betametasona.

EVN pasa de 10 a 4. Propuesta neulolisis de plexo braquial derecho que rechaza.

Se inicia radioterapia paliativa local para evitar síndrome de vena cava superior y quimioterapia.

Conclusiones: La cervicobraquialgia tiene mayoritariamente una causa osteoarticular o una hernia discal, pero no debemos olvidar la posible afectación del plexo braquial de etiología compresiva tumoral. Una correcta historia clínica y anamnesis son indispensables para su correcto manejo. Por otro lado, muchos pacientes oncológicos sufrirán dolor en el curso de su enfermedad y muchos los avances producidos desde las unidades del dolor para aliviarlo, cuando es refractario a las terapias farmacológicas comunes.

Bibliografía:

1. R. J. Ávila Martínez et al (2013) Arch Bronconeumol ;49 (9): 405-40.
2. W. D. Travis (2010) Sarcomatoid Neoplasms of the Lung and Pleura. Arch Pathol Lab Med—Vol 134.

49 AGRUPACIÓN DE CONCEPTOS PRELIMINARES PARA ESTABLECER UNA GUÍA ACTUALIZADA DE RECOMENDACIONES SOBRE EL USO DE OPIOIDES Y SUS CONSECUENCIAS EN DOLOR CRÓNICO NO ONCOLÓGICO

A. Alonso Cardaño, D. Ruiz López, M. A. Carames Álvarez, C. D. Albendea Calleja, F. L. Pérez Caballero, M. Herrero Trujillano, V. Mayoral Rojals

Complejo Asistencial de León. León

Resumen: Ante el gran desafío que supone en la actualidad el tratamiento crónico del dolor no oncológico con opioides, los miembros del Grupo de Trabajo de Opioides de la Sociedad Española de Dolor, decidió debatir sobre las líneas más importantes que debería contener una guía actualizada sobre el manejo de estos analgésicos, para que resultase de utilidad en la práctica clínica habitual, de cara a prevenir el mal uso y otros posibles efectos secundarios.

Tras consultar la bibliografía más relevante, y con un planteamiento plural, se consensuaron varias recomendaciones relativas a planificar el inicio, seguimiento y retirada, en su caso, de opioides.

Asimismo, se concluyó que el proyecto de actualización de las guías clínicas de la SED para el uso de opioides, requeriría de la aplicación adicional de un método sistemático de predicción, prospectivo, para obtener información cualitativa y precisa, que sumado a lo anterior, permita lograr un consenso con alto grado de confiabilidad.

Presentamos las conclusiones y recomendaciones iniciales de este proyecto, como primera parte del estudio pendiente de completar.

50 ANÁLISIS DE LOS RESULTADOS DEL TRATAMIENTO DEL DOLOR EN PACIENTES CON CÁNCER EN UNA UNIDAD ESPECIALIZADA DE DOLOR ONCOLÓGICO

M. Herrero Trujillano, J. Pérez Cajaraville, A. Mendiola de la Osa, J. Insausti Valdivia, A. González Peñalver, A. Cubillo Gracián, C. Rubio Rodríguez

Hospital de Madrid, S.A. - Norte Hospital General. Madrid

Palabras clave: Dolor oncológico, cáncer, tratamiento, calidad de vida.

Introducción: El tratamiento del dolor oncológico es complejo. Existen pocos trabajos que reflejen la eficacia de estos tratamientos en las Unidades del dolor cuando se realizan de forma multidisciplinar.

Objetivos: Medir mediante escalas validadas el impacto del dolor oncológico, su evolución y la de otros síntomas relacionados en la calidad de vida de los pacientes, además de la evolución de la necesidad de opioides.

Material y método: Estudio prospectivo observacional de 156 pacientes oncológicos derivados a la Unidad

del Dolor de HM Sanchinarro durante abril 2018 y enero 2020. Se recogieron datos demográficos, tipo de cáncer y tratamiento, tipo de dolor, tratamiento farmacológico e intervencionista, evolución desde la 1ª visita, al mes y a los 3 meses (O, FU1, FU3), y resultados reportados por pacientes medidos en escalas ESAS y FACT-G.

Resultados: De los 156 pacientes reclutados, 45 completaron las 3 visitas (44,4 % hombres y 55,6 % mujeres, 64,4 años de media). 35,5 % tenían cáncer localizado y 64,5 % diseminado, destacando el de pulmón (20 %), mieloma (11 %) y páncreas (11 %). 49 % del dolor correspondía al propio tumor, 37 % no asociado al cáncer, 6 % postquirúrgico, 4 % post-radioterapia y 4 % post- quimioterapia. 87 % de los pacientes recibió quimioterapia, 76 % radioterapia, 51 % cirugía y 31 % inmunoterapia.

Los tratamientos intervencionistas aplicados fueron bloqueos terapéuticos (76 %), bloqueos neurolíticos (9 %), radiofrecuencia (22 %) e infusión intratecal (11 %).

La evolución de las consultas O a FU-3 reflejó una **reducción del 46 % del dolor severo** (EVA > 6).

Respecto al ESAS, los pacientes experimentaron **mejoría en todos los síntomas:** dolor (-27,3 %), depresión (-29 %), ansiedad (-27,1 %), somnolencia (-9,7 %), inapetencia (-1,6 %), malestar (-12,4 %) e insomnio (-37,3 %); menos en cansancio (+7,7 %), náuseas (+51,2 %) y fatiga (+21 %).

El estudio refleja una reducción del 9 % en la necesidad de rescates de opioides.

Respecto al FACT-G, se demuestra una mejoría del 9 % en funcionamiento personal, a pesar de un descenso en el ambiente familiar (-2 %), estado emocional (-16 %) y estado físico (-24 %).

Conclusiones: El manejo de pacientes oncológicos en la Unidad del dolor mejora el dolor y otros síntomas debilitantes. Además, los índices de calidad de vida muestran una mejoría en el funcionamiento personal (9 %) en relación con esa mejoría del dolor y un descenso de los rescates, comparando la visita FU-3 con la O.

Los procedimientos intervencionistas tienen un impacto positivo en la reducción de opioides, demostrando la necesidad de un manejo multidisciplinar donde se deriven pacientes a tiempo a la Unidad de dolor, y no solo los refractarios, para mejorar su calidad de vida.

Dentro de las limitaciones del estudio se incluyen el tamaño muestral y que no existe un grupo control donde poder comparar resultados.

Bibliografía:

1. Uri Hochberg et al. Interventional Pain Management for Cancer Pain: An Analysis of Outcomes and Predictors of Clinical Response. *Pain Physician* (2020); 23:E451-E459.
2. Apolone G et al., Pain in cancer. An outcome research project to evaluate the epidemiology, the quality and the effects of pain treatment in cancer patients. *Health Qual Life Outcomes*. (2006);4:7. Feb 2. doi:10.1186/1477-7525-4-7.

Agradecimientos: Medtronic, HM Hospitales.

51 ANALGESIA MULTIMODAL EN PACIENTE PEDIÁTRICA CON PIE DE PATERA Y AMPUTACIÓN INFRACONDILEA BILATERAL DE MMII

S. Ávila Fuentes, C. Horas Barrera, M. T. López de Vergara Fuertes, M. Samtani Chattani, V. Fajardo Santana, J. F. Pacheco Rodríguez

Hospital Nuestra Señora de Candelaria. Santa Cruz de Tenerife

Introducción: La anestesia locorregional pediátrica ha tenido un crecimiento exponencial en la última década, siendo de gran valor en los casos que requieren analgesia multimodal. Gracias a los últimos estudios publicados, sobre todo del grupo de anestesia regional pediátrica (PRAN), esta ha demostrado ser una técnica segura con escasas complicaciones.

Estructura del caso: - Motivo de atención en Unidad de Dolor. Paciente de 8 años con difícil manejo del dolor tras amputación del MII y pendiente de amputación del MID con necesidad de opiáceos a dosis altas.

- Antecedentes personales: paciente derivada del hospital del Hierro en estado comatoso tras travesía de 10 días en patera desde África Subsahariana. Con diagnóstico de deshidratación hipernatrémica grave, presenta lesiones en ambos miembros inferiores compatibles con pie de patera con shock séptico y necesidad de dosis altas de aminas. Evoluciona a isquemia de ambos MMII con necesidad de amputación.

- Cuadro clínico de dolor: Tras resolución del shock séptico y valoración de las lesiones isquémicas por cirugía vascular, la paciente se somete a una amputación del MII el 26/04/2022. Tras la misma, necesidad creciente de opiáceos quedando pendiente la amputación del MID el 11/05, razón por la que nos realizan interconsulta para manejo del dolor. Inicialmente se inicia una perfusión de Ketamina y lidocaína con mejoría parcial del cuadro. 24 h previas a la intervención se decide realizar bajo control ecográfico un bloqueo ciático-poplíteo del MII y colocación de catéter tunelizado a dicho nivel en MID para perfusión de bupivacaína. La intervención transcurre sin incidencias, pudiendo disminuir las dosis de opiáceos de forma paulatina los días posteriores a la segunda amputación. Se retira catéter al 7º día de su colocación.

Conclusiones: La analgesia multimodal en pacientes pediátricos es una buena herramienta ante casos clínicos de difícil control del dolor, permitiendo disminuir el uso de opiáceos sobre todo en una población tan susceptible como la pediátrica. La anestesia regional pediátrica es una técnica segura y eficaz que se encuentra actualmente en auge dado su buen balance riesgo-beneficio.

Bibliografía:

1. Vargas A, Sawardekar A, and Suresh S, Updates on pediatric regional anesthesia safety data, *Curr Opin Anesthesiol* 2019, 32:649-652.
2. Martín, M. S., Torres Mosquera, P. (2020). Recomendaciones ESRA/ASRA en anestésicos locales y adyuvantes empleados en la población pediátrica. *Revista Electrónica AnestesiaR*, 11(2), 5.

52 VALORACIÓN DE LA RADIOFRECUENCIA PULSADA EPIDURAL

M. M. Páez Carrascosa, A. González Peñalver, D. Cidoncha López, A. Cachorro Rojo, L. Sanz Corbero, I. Lanza Pérez, R. Herrero Trujillano
Grupo Hospital Madrid. Madrid

Palabras clave: *Radiofrecuencia, enfermería, bloqueo epidural.*

Introducción: Pocos estudios actualmente encontramos para valorar la efectividad y eficiencia de este tratamiento, que, además, sin evidencias científicas rigurosas, parecía mejorar durante más tiempo el control del dolor a los pacientes.

Objetivos: Valorar efectividad y eficiencia del tratamiento y duración.

Además, realizar comparativa con el bloqueo epidural convencional para poder valorar ventajas e inconvenientes al respecto.

Material y método: Aguja epidural, placa de Rf, cable cangrejo, jeringa baja presión. Máquina de Radiofrecuencia programada.

Resultados: Se encuentran datos favorables en cuanto a este estudio.

Conclusiones: Esta técnica sin evidencia científica es efectiva, superando incluso el tiempo de acción de las técnicas habituales.

Bibliografía:

1. Consultas de unidad del dolor del GHM.

Agradecimientos: HM Hospitales, Cardiva, Abboth.

53 FORMACIÓN CONTINUADA EN EL DOLOR POSTOPERATORIO. LA BASE EN LA ASISTENCIA DIARIA

M. I. Muñoz Hernández, L. Rosés Álvarez, M. A. Piñeiro Rebolo, M. Armora Verdu, M. C. Melo Cruz, M. E. Revuelta Rizo, E. Català Puigbó

Fundació de Gestió Sanitària de l'Hospital de la Santa Creu i Sant Pau. Barcelona

Palabras clave: Formación continuada, pacientes post operados, técnicas de analgesia regional, enfermería, analgesia controlada por el paciente.

Introducción: La formación continuada está definida como el proceso de enseñanza, aprendizaje activo y permanente, necesaria en la calidad asistencial (1).

El incremento de la demanda asistencial con intervenciones más complicadas e invasivas requiriendo el uso de técnicas de analgesia regional, la gran cantidad de personal de nueva incorporación con mayor necesidad de formación y todo ello agravado por la situación pandémica de la COVID-19 ha requerido un cambio de formato en la formación de enfermería del dolor agudo postoperatorio (DAP).

Objetivos: Analizar los conocimientos adquiridos tras la sesión formativa y evaluar su posterior consolidación.

Buscando la mejora de las habilidades en la práctica diaria, desarrollándola con la máxima seguridad.

Material y método: Estudio longitudinal de intervención formativa, realizándose cuatro sesiones presenciales de 2 h aproximadamente cada sesión con los siguientes puntos a tratar:

- Clasificación del dolor y su evaluación.
- Identificar la analgesia multimodal y los diferentes tipos de Analgesia regional.
- Explicar el funcionamiento de la analgesia controlada por el paciente (ACP).
- Identificar signos y síntomas de alarma del paciente portador de analgesia regional.
- Exponer y abordar estrategias para minimizar las incidencias más frecuentes que nos encontramos en el día a día.

Evaluamos:

- Los conocimientos básicos obtenidos al inicio y al final de la sesión formativa, mediante un cuestionario interactivo y anónimo que contenía 8 preguntas utilizando el método Kahoot (2).
- El número de las incidencias registradas antes y después de dicha formación (3 meses).
- Cuestionario de satisfacción de la sesión formativa. Los resultados se expresarán en valores absolutos y porcentajes.

Resultados:

- Autoevaluación de KAHOOT pre sesión mostró un 72,6 % de aciertos frente a un 88 % post sesión.
- Las incidencias registradas comparando el antes y el después de la formación mostraron una mejora de un 50 % (del 35 al 18 % respectivamente).
- La satisfacción de los alumnos fue de un 3,82 sobre un máximo de 4.

Conclusiones: La metodología descrita en la formación continuada de enfermería ha mostrado la mejora en el manejo de las técnicas de analgesia regional disminuyendo las incidencias y aumentando la calidad asistencial en los paciente postoperados. Es indispensable una buena formación, evaluando las necesidades profesionales e impartiendo periódicamente.

Bibliografía:

1. <https://www.sanidad.gob.es/profesionales/formacion/formacionContinuada/queEs.htm>
2. <https://es.wikipedia.org/wiki/Kahoot!>

54 BLOQUEO ECOGUIADO DEL NERVI GLOsofaríngeo EN EL SÍNDROME DE EAGLE

Z. A. Hachoue Saliba, M. Barrionuevo Ramos, M. C. Madariaga Muñoz, A. M. Suárez Cobian, N. Gallego Sacristán, Z. V. Rubio Peñalver
Hospital Universitario Infanta Sofía. Madrid

Introducción: El síndrome de Eagle es una condición causada por la elongación del proceso estiloide o calcificación del ligamento estiloideo que provoca dolor facial y cervical. Su tratamiento va desde el uso de AINE's hasta la cirugía.

Estructura del caso: MC: Cervicalgia crónica. Varón, 44 años. Enfermedad de Von Willebrand.

Bruxismo (férula nocturna). Montador de alas de avión, trabaja en flexión anterior de cuello y tronco.

Dolor 3 años de evolución, aparece tras presionar máquina remachadora en su trabajo. Dolor intermitente, de carácter urente, que se irradia desde región occipital hasta región temporal supraauricular y CAE así como odinofagia, bilateral, de predominio izquierdo. Ocasionalmente dolor en trapecios, maseteros y cuadros presincoales. Empeora con la deglución. EVAbasal: 6, EVAmáx: 9.

Exploración física: anodina. Rx y RMN columna cervical: sin hallazgos relevantes.

Valorado COT: cervicalgia mecánica. Valorado REH: fisioterapia con alivio parcial del dolor en trapecios. Valorado CxMF: se descarta afectación de ATM. No solicitan más pruebas.

Dados los hallazgos, en nuestra unidad se sospecha Síndrome de Eagle y se confirma mediante TAC de cuello: proceso estiloides elongado bilateral (38 mm D y 42 mm I).

Tratamiento: amitriptilina 25 mg/día, dexketoprofeno 25 mg 1-2 cp/día. Rechaza otra medicación. Se plantea tratamiento quirúrgico, pero desea someterse a técnicas menos invasivas.

Se realiza bloqueo diagnóstico ecoguiado del Nervio glossofaríngeo izquierdo. Molestias locales por 72 h, posteriormente alivio sintomático completo de 2 semanas de duración confirmando el diagnóstico; se pasa a RFP de Nervio Glossofaríngeo izquierdo: decúbito lateral derecho, sin sedación, abordaje en plano buscando parestesias en territorio occipital, cervical y trapecio ipsilateral y asegurando ausencia de contracción de musculatura facial (N. facial) o parestesias en hemicara (ramas V2 y V3 de N. trigémino): 4min, 45V, 42°C y se administran Dexametasona 12 mg + L-bupivacaína 0,25 %: 2 ml total. Desaparición del dolor de 4 semanas.

El paciente decide operarse, se deriva nuevamente a CxMF y ORL: estiloidectomía con buena evolución. Logra abandonar analgesia oral y se da el alta UDO.

Conclusiones: Ante la presencia de dolor cervicofacial que asocia disfagia/odinofagia se debe plantear la existencia del Síndrome de Eagle, el cual se diagnostica mediante un TAC 3-D de cuello.

El bloqueo/RFP ecoguiado del Nervio glossofaríngeo es una alternativa para confirmar el diagnóstico y reducir el dolor y medicación, así como decidir la necesidad de tratamiento quirúrgico en pacientes con síndrome de Eagle.

Bibliografía:

1. Clin Neurol Neurosurg. 2017 Aug;159:34-38.
2. J Pain Res. 2019; 12: 2503-2510.

55 EVALUACIÓN DEL DOLOR Y FUNCIONALIDAD DE PACIENTES CON GONALGIA CRÓNICA TRAS EL EMPLEO DE PLASMA RICO EN PLAQUETAS

L. A. García León,; R. M. Izquierdo Aguirre, D. T. Pérez Ajami,; E. Díaz Such, J. Cortell Ballester, M. A. Canos Verdecho

Hospital Universitari i Politècnic La Fe. Valencia

Palabras clave: PRP, gonalgia.

Introducción: Los pacientes con degeneración articular crónica presentan dolor y limitación funcio-

nal grave. El plasma rico en plaquetas (PRP) contiene citoquinas y moléculas que modulan la inflamación y el remodelado de la matriz extracelular, utilizado en el tratamiento de estos pacientes.

Objetivos: Evaluar la infiltración de PRP en pacientes con gonalgia por artrosis mediante la medición del grado de dolor con la escala visual analógica (EVA) y la funcionalidad (escala WOMAC).

Material y método:

Población. Para realizar este estudio seleccionamos de forma retrospectiva a 31 pacientes de nuestra unidad infiltrados con PRP desde enero de 2018 a enero de 2022.

Preparación y tratamiento. Nuestro protocolo consiste en realizar tres infiltraciones de PRP en intervalos de 3 semanas:

- Extracción de 20 ml de sangre periférica en tubo anticoagulado con 2 ml de citrato.
- Centrifugado de 8 minutos a 1800 rpm y 22 °C.
- Extracción de 10 ml de la fase de plaquetas y leucocitos.
- Activación plaquetaria con 0,5 ml de cloruro cálcico antes de la inyección.

Método estadístico. El análisis estadístico ha sido realizado con SPSS. Al tratarse de escalas, variables ordinales medidas en dos tiempos diferentes, utilizamos el test no paramétrico de Wilcoxon (para datos apareados). Comparamos EVA y la escala de WOMAC antes del tratamiento y a las 9 semanas.

Resultados y conclusiones: Obtuvimos un total de 31 pacientes, 23 mujeres y 8 hombres, con una media de edad de $67,55 \pm 13,37$ años. Observamos una tendencia al sobrepeso, con IMC de $28,54 \pm 4,15$. El tiempo medio de evolución del dolor es de $83 \pm 50,12$ meses. El 71 % de pacientes presentaba un grado de artrosis de 2-3 según la escala de Kellgren y Lawrence.

Al comparar EVA basal vs EVA 9sem observamos un descenso de media $3,51 \pm 2,3$ con $p < 0,05$.

Al comparar WOMAC basal vs WOMAC 9sem observamos un descenso de media $9,96 \pm 7,45$ con $p < 0,05$. La tasa de complicaciones de la técnica fue un 0,6 % dolor y 0,2 % eritema.

La duración media del efecto fue de $9,19 \pm 6,58$ meses.

Se concluye que la infiltración con PRP en los pacientes con gonalgia grado 2-3 resulta eficaz para la disminución del dolor y mejora la funcionalidad.

Limitaciones: Retrospectivo. Mayor número de mujeres que hombres.

Bibliografía:

1. Filardo G, Previtali D, Napoli F, Candrian C, Zaffagnini S, Grassi A. PRP Injections for the Treatment of Knee Osteoarthritis: A Meta-Analysis of Randomized Controlled Trials. Cartilage. 2021 Dec;13.

56 APROXIMACIÓN AL DOLOR NEUROPÁTICO SECUNDARIO A LESIÓN DEL NERVI GLOsofaríngeo EN UNA PACIENTE CON ALTERACIÓN ANATÓMICA POSTQUIRÚRGICA

M. López García, A. González Lisorge, V. Roqués Escolante, M. C. Martínez Segovia, L. E. Rodríguez

Fernández, H. Abba-Sidahmed Bechri, J. L. Tomás López

Hospital Clínico Universitario Virgen de la Arrixaca. Murcia

Introducción: El abordaje efectivo del nervio glosofaríngeo (nGF) para el tratamiento de la neuralgia representa un reto en pacientes con alteraciones anatómicas en su recorrido. Este caso requirió un abordaje adaptado único para realizar un tratamiento con radiofrecuencia.

Estructura del caso: Paciente mujer de 44 años, remitida desde Oncología por dolor neuropático en territorio del nGF que no mejora con tratamiento de tercer escalón.

El principal antecedente es un carcinoma infiltrante de amígdala izquierda con extensión a base de lengua, tratado con quimio y radioterapia y posterior amigdalectomía, resecando pilares anterior y posterior así como restos de apófisis estiloides, necrótica tras el tratamiento.

La paciente describe dolor lancinante continuo en hemicara izquierda, dificultad para apertura bucal y deglución. En la exploración física se objetiva importante dolor facial izquierdo, circunscrito a la región inervada por nGF. Las pruebas e imagen son concordantes con la exploración física y la anamnesis.

Se diagnostica finalmente de neuralgia de los nGF, iniciándose tratamiento farmacológico con mal control sintomatológico, por lo que se ofrece a la paciente la posibilidad de intervencionismo, consistente en bloqueo nervioso y radiofrecuencia pulsada.

Dada la alteración anatómica post-tratamiento tumoral, se opta por realizar un abordaje ecoguiado extraoral inferior, según la descripción de Liu *et al* pero, dada la ausencia de estiloides, con una identificación muy cuidadosa de las estructuras vasculares mediante Doppler. Se realiza RF pulsada durante 6 minutos a 65 V. Posteriormente se infiltran 8 mg de dexametasona diluidos en lidocaína 1 %.

Una semana tras la intervención, la paciente comienza a notar mejoría de su dolor, con una importante mejora de la calidad de vida. La duración de esta mejoría es de unos cuatro meses.

Conclusiones: Un estudio preciso de la anatomía y la visión directa ecográfica permiten el abordaje de estructuras sensibles incluso cuando faltan referencias anatómicas clave, como en este caso.

Bibliografía:

1. Liu Q, Zhong Q, Tang G, He G. Ultrasound-guided glossopharyngeal nerve block via the styloid process for glossopharyngeal neuralgia: a retrospective study. *J Pain Res.* 2019; 12:2503-10
2. Azman J, Stopar Pintaric T, Cvetko E, Vlassakov K. Ultrasound-guided glossopharyngeal nerve block: a cadaver and a volunteer sonoanatomy study. *Reg Anesth Pain Med.* 2017; 42(2):252-258. doi:10.1097/AAP.0000000000000561.

Agradecimientos: A todo el equipo de la U. del Dolor de Hospital Clínico Universitario Virgen de la Arrixaca.

58 EXPERIENCIA CON PARCHES DE CAPSAICINA EN LA UNIDAD DE DOLOR DE VALLADOLID

G. Sarmentero López de Quintana, E. Ortega Ladrón de Cegama, J. J. Rojo Martín, L. Leal Casado, P. Ruiz Bueno, R. Gutiérrez Bustillo, B. Pérez Benito, C. Palacios Lobato

Hospital Universitario Río Hortega. Valladolid

Palabras clave: *Capsaicina, parches, dolor neuropático, dolor crónico.*

Introducción: La capsaicina al 8 % en parche (Qutenza®) es un fármaco de uso tópico cuya prescripción está adquiriendo con el tiempo cada vez más relevancia en las unidades terapéuticas de dolor crónico.

Atendiendo estrictamente a los datos que figuran en su ficha técnica, la capsaicina en parche está indicada en casos de dolor neuropático que no responden a fármacos analgésicos sistémicos convencionales, estando aprobada concretamente en la neuralgia postherpética, en la neuropatía asociada al VIH o en la neuropatía diabética. No obstante, en numerosos centros y unidades de tratamiento del dolor se ha extendido su aplicación a otras entidades patológicas con buenos resultados, tales como el dolor crónico postoperatorio, por ejemplo, en neuralgias postherniorrafía o tras artroplastia de rodilla.

Objetivos: Los objetivos de este estudio se centran en analizar los resultados en cuanto a posible mejoría del dolor con el parche de capsaicina según la condición patológica y según su indicación terapéutica, abarcando el concepto de dolor como fenómeno biopsicosocial, al centrarnos no solo en la mejoría somática sino también en términos de calidad de vida.

Material y método: El diseño de este estudio realizado en nuestra unidad es de tipo retrospectivo sobre una serie de 100 pacientes a los que se les ha prescrito y aplicado el parche de capsaicina al 8 %, los cuales han tenido un período variable de seguimiento hasta la fecha actual. Se han contemplado diferentes variables, tales como la etiología del dolor neuropático que ha motivado la prescripción del parche, las áreas corporales donde ha sido aplicado, el tiempo de aplicación, la superficie de parche empleada, el número de aplicaciones efectuadas, el período de seguimiento, el grado de mejoría o empeoramiento según diversas escalas de evaluación del dolor, o los efectos adversos inmediatos o diferidos que hayan podido motivar el abandono terapéutico, entre otras.

Resultado: La etiología principal que motiva la prescripción de capsaicina en parche en nuestro centro es el dolor crónico posquirúrgico o postraumático. El 70 % de pacientes experimento mejoría del dolor en las primeras tres sesiones, frente a un 30 % que no experimenta mejoría o incluso sufre empeoramiento en la escala EVA o en cuestionarios de calidad de vida. La prevalencia de abandono se sitúa en torno a un 5 %, fundamentalmente debido a reacciones adversas cutáneas de tipo eccema irritativo.

Conclusiones: Pese a que las intenciones de este estudio radican en exponer la experiencia con el uso de capsaicina en nuestra unidad de dolor crónico y sus resultados, el nivel de evidencia del mismo es limitado,

al tratarse de un estudio retrospectivo sobre una serie de casos. No obstante, puede ser un primer estudio sobre el que luego puedan surgir ideas para realizar otros trabajos con mayor nivel de evidencia científica.

Bibliografía:

1. Brenner G, Rathmell J. Manual de Manejo del Dolor del Massachusetts General Hospital. 2021.
2. Montalbán-Moreno B, et al. Efectividad del parche de capsaicina 8 % en el dolor neuropático. 2018. Revista de la Sociedad Española del Dolor. Vol. 25. N°4.

Agradecimientos: Ninguno.

59 POTENCIACIÓN DE LA SENSIBILIZACIÓN PERIFÉRICA POR LOS AGONISTAS SIGMA-1

M. A. Huerta Martínez, M. C. Ruiz Cantero, M. A. Tejada Giráldez, M. Santos Caballero, E.J. Cobos del Moral

Departamento de Farmacología, Universidad de Granada. Granada

Palabras clave: Receptores sigma-1, prostaglandina E2, incisión plantar, resiniferatoxina.

Introducción: El receptor sigma-1 es una proteína neuromoduladora. El papel antihiperalgésico de los antagonistas sigma-1 está ampliamente descrito. Los agonistas sigma-1 se están desarrollando para el tratamiento de trastornos neurodegenerativos, aunque su efecto en el dolor no está bien dilucidado.

Objetivos: Estudiar si los agonistas sigma-1 incrementan la sensibilización periférica.

Material y método: Se utilizaron ratones hembra CD1 salvajes (WT) y desprovistos del receptor sigma-1 (KO). La hiperalgesia mecánica inducida por la administración intraplantar de prostaglandina E2 (PGE2) se evaluó mediante el test de presión plantar (100 g). Para la incisión plantar se realizó un corte de 0,5 cm suturando con dos puntos simples y el dolor se evaluó con el test de prueba de carga dinámica (en inglés Dynamic Weight Bearing, DWB). Las diferencias entre los valores se consideraron significativas cuando $p < 0,05$ (ANOVA seguido del test Bonferroni).

Resultado: La administración de una dosis baja de PGE2 (0,125 nmol) en ratones WT fue insuficiente para producir hiperalgesia mecánica. Sin embargo, la administración subcutánea o intraplantar de varios agonistas sigma-1 incrementó en gran medida el efecto de la PGE2. Concretamente, los agonistas sigma-1 usados fueron: PRE-084 (un ligando sigma-1 estándar), pridopidina (un ligando selectivo en ensayos clínicos para el tratamiento de la enfermedad de Huntington), y dextrometorfano (un antitusígeno de muy amplio uso con afinidad sigma-1). La incisión plantar generó una marcada disminución del peso apoyado en la pata operada a las 3,5 h, que se recuperó por completo a las 24 h. Sin embargo, la administración de los agonistas sigma-1 a este tiempo hizo que el peso apoyado por la pata lesionada volviera a disminuir como si el animal estuviera recién operado. Mediante tinciones con

hematoxilina-eosina determinamos que a las 24 h el tejido no estaba totalmente reparado, esta sensibilización podría ser suficiente como para ser maximizada por el agonismo sigma-1.

Los efectos de los agonistas sigma-1 en WT revirtieron por la administración del antagonista sigma-1 BD-1063, y además estuvieron ausentes en animales sigma-1 KO. Estos resultados indican la selectividad de los efectos observados.

El mecanismo pronociceptivo de los agonistas sigma-1 es dependiente de nociceptores TRPV1+, ya que la depleción de estas neuronas mediante el bisturi molecular resiniferatoxina abolió el efecto de los agonistas sigma-1.

Conclusiones: Los agonistas sigma-1 maximizan la sensibilización periférica, por tanto, el dolor podría ser un efecto adverso esperado en pacientes tratados con estos fármacos en situaciones que impliquen la sensibilización del sistema nociceptivo (p. ej. periodo postquirúrgico).

Agradecimientos: Junta de Andalucía (CTS-109), Agencia Estatal de Investigación (10.13039/501100011033, PID2019-108691RB-I00) y contrato FPI (PRE2020-096203).

60 EVOLUCIÓN DE LA TÉCNICA DE COLOCACIÓN DE NEUROESTIMULADORES ESPINALES EPIDURALES EN PLACA PARA DOLOR CRÓNICO CON MONITORIZACIÓN NEUROFISIOLÓGICA INTRAOPERATORIA

P. Teixidor Rodríguez, J. Muñoz Aguiar, A. González Crespo, A. Martínez Piñeiro, M. Hinojosa Zaguirre, C. Domínguez Alonso

H. Universitari Germans Trias i Pujol. Barcelona

Palabras clave: Neuroestimulador espinal epidural en placa, dolor crónico, monitorización neurofisiológica intraoperatoria.

Introducción: La técnica histórica para la colocación de los neuroestimuladores en placa requería de la interacción con el paciente combinando la anestesia con sedación y el paciente despierto durante la cirugía. Esta técnica conllevaba dificultades: inadecuada respuesta del paciente, riesgo de depresión respiratoria...

Objetivos: Presentar la evolución de la técnica de colocación de neuroestimuladores espinales para dolor crónico con monitorización neurofisiológica intraoperatoria dejando de utilizar escopia y en un solo tiempo quirúrgico.

Material y método: Entre mayo del 2019 y septiembre del 2022 se registró la técnica quirúrgica de la colocación de neuroestimuladores epidurales espinales en placa quirúrgicos mediante la monitorización neurofisiológica intraoperatoria con anestesia general. El equipo utilizado fue *ISIS IOM system* de 32 canales (*inomed Medizintechnik GmbH*, Alemania). Realizamos un registro de electromiografía (EMG) de barrido libre (barrido 1600 ms/división, escala de 50 microV/división) para detectar la actividad muscular desencadenada tras la estimulación del electrodo epidural bajo anestesia gene-

ral. Puesto que existe una correlación entre el sitio de la activación del EMG durante la estimulación intraoperatoria y el lugar de las parestesias postoperatorias, se consideró este método como óptimo para la posición de la placa mientras el paciente se mantenía dormido bajo anestesia general. Se protocolizaron los músculos seleccionados para el dolor refractario restringido a extremidades superiores e inferiores.

Resultados: Todos los pacientes fueron intervenidos mediante monitorización intraoperatoria neurofisiológica. Fueron un total de 17 pacientes. Se intervinieron inicialmente con escopia y en dos tiempos los dos primeros pacientes. Los dos siguientes se realizaron con escopia y en un solo tiempo. El resto se intervinieron sin escopia y en un solo tiempo. El neuroestimulador utilizado fue un sistema permanente de estimulación de cordones posteriores intraespinal epidural (PENTA o LAMITRODE) con el generador (Proclaim). Localización de la placa fue en 7 casos cervicales y 9 dorsales. Todos los pacientes tuvieron una correcta cobertura de la zona del dolor. No se requirió ninguna revisión por mal posicionamiento del electrodo. En la mayoría de pacientes de la serie se pudo optimizar el gasto del generador con unas intensidades muy bajas (alrededor de 1,20 mA).

Conclusiones: Consideramos que esta técnica es eficaz, reduce tiempo y sesiones quirúrgicas y posiblemente puede reducir el riesgo de infección y optimiza el gasto del generador. Se requieren de más pacientes para poder consolidar dichas conclusiones.

Bibliografía:

1. Shils JL, Arle JE. Neuromonitoring for Spinal Cord Stimulation Lead Placement Under General Anesthesia. *J Clin Neurol.* 2018 Oct;14(4):444-453.
2. Falowski SM et al. Nonawake vs Awake Placement of Spinal Cord Stimulators: A Prospective, Multicenter Study Comparing Safety and Efficacy. *Neurosurgery.* 2019 Jan 1;84(1):198-205.
3. Paz JF et al. The use of transcranial motor-evoked potentials, somatosensory-evoked potentials and free-run electromyography for proper placement of paddle leads in chronic pain. *Br J Neurosurg.* 2020 Aug;34(4):465-469.

61 REVISIÓN DE LA EFICACIA DE LA RADIOFRECUENCIA DE NERVIOS GENICULADOS EN EL DOLOR CRÓNICO DE RODILLA

R. J. A. Jiménez Andrés, C. G. Y. Garrido Yuste
Complejo Universitario La Paz. Madrid

Palabras clave: Nervios geniculados, radiofrecuencia, gonalgia, EVN.

Introducción: El uso de la radiofrecuencia de los nervios geniculados es una intervención cada vez más utilizado en las Unidades del Dolor para el tratamiento de la gonalgia crónica, con el objetivo de mejorar la capacidad funcional de los pacientes, así como lograr una disminución del uso de analgésicos y de la percepción del dolor.

Objetivos: El objetivo de esta revisión es evaluar la eficacia de la radiofrecuencia de nervios geniculados con bloqueo diagnóstico previo como tratamiento de la

gonalgia resistente a tratamiento conservador en base a una disminución de la percepción del dolor

Material y método: Hemos recogido datos de una muestra de 35 pacientes remitidos a nuestra Unidad del Dolor con gonalgia refractaria a la analgesia convencional y en los que se realiza un bloqueo diagnóstico de nervios geniculados y, posteriormente, ablación con radiofrecuencia térmica convencional (dos de los pacientes incluidos en la muestra recibieron tratamiento ablativo con radiofrecuencia enfriada). Se analiza la disminución de la percepción del dolor utilizando como herramienta la EVN. La intervención se determina como clínicamente relevante en aquellos pacientes en los que la intensidad de dolor disminuye al menos 2 puntos en la EVN realizada tres meses después de la intervención respecto a la puntuación del día del procedimiento.

Resultados: De los 35 pacientes analizados, 6 no completaron el proceso, 3 de ellos por presentar bloqueo diagnóstico negativo, 1 no presenta seguimiento en consulta posterior y 2 pacientes se decantaron por la opción quirúrgica (PTR). El análisis descriptivo de la muestra refleja que 18 de los 29 pacientes restante (un 62 % del total), experimenta disminución en la EVN tras la intervención, siendo clínicamente significativo en 13 pacientes del total.

Conclusiones: Los resultados obtenidos muestran que la mayor parte de los pacientes analizados experimentan una disminución de la percepción del dolor tras la intervención, siendo clínicamente relevante en un 44,8 % del total. Este dato puede explicarse por ser esta una técnica todavía en desarrollo, en la que no se lleva a cabo la denervación completa de todas las ramas articulares. Además, hay que tener en cuenta que en nuestro análisis se mezcla la denervación convencional con la enfriada. Por último, hay que tener presente la dificultad a la hora de valorar en pacientes añosos, pluripatológicos, un parámetro tan complejo y abstracto como es el dolor.

Bibliografía:

1. Pérez Moreno JC, Nájera Losada DC, Herrero Trujillano M, Gálvez Mateos R, Sánchez García MA, Vela de Toro A, et al. Radiofrecuencia de los nervios geniculados para el tratamiento del dolor crónico en la osteoartritis de rodilla. *Rev Soc Esp Dolor [Internet].* 2021 [citado el 7 de septiembre de 2022];28(3):157-68. Disponible en: https://scielo.isciii.es/scielo.php?script=sci_arttext&pid=S1134-80462021000400157
2. Ortega Garcia JL, Aceña Fabian V, Ramallo Bravo A, Portilla Huerta D, Lozano Cintado O. Radiofrecuencia convencional de nervios geniculados para el tratamiento de la artrosis de rodilla. *Rev Soc Esp Dolor [Internet].* 2016; Disponible en: <https://scielo.isciii.es/pdf/dolor/v27n1/1134-8046-dolor-27-01-00059.pdf>
3. Walega D, McCormick Z, Manning D. Radiofrequency ablation of genicular nerves prior to total knee replacement has no effect on postoperative pain outcomes: a prospective randomized sham-controlled trial with 6-month follow-up. *Avram M.Reg Anesth Pain Med.* 2019 Apr 25.
4. Hunter C, Davis T, Loudermilk E, Kapural L, DePalma M. Cooled Radiofrequency Ablation Treatment of the Genicular Nerves in the Treatment of Osteoarthritic Knee Pain: 18- and 24-Month Result. *Pain Pract.* 2020 Mar;20(3):238-24.

Agradecimientos: Agradecimiento al doctor Javier de Andres Ares.

62 SÍNDROME DE ACNES: A PROPÓSITO DE UN CASO

I. Enfedaque Castilla, V. Guinea Julia

Complejo Universitario La Paz. Madrid

Introducción: El síndrome de ACNES (Síndrome de Atrapamiento del Nervio Cutáneo Abdominal) está causado por el atrapamiento de las ramas terminales de los nervios intercostales de la pared abdominal. Es un síndrome altamente infradiagnosticado, de etiología muy variada: cirugía, traumatismos, embarazo, infecciones, entre otras¹. Su diagnóstico es eminentemente clínico, basado en historia clínica y exploración física compatibles, destacando el alivio sintomático tras infiltración en el punto de máximo dolor con anestésico local. Muchas veces conlleva un exceso de pruebas complementarias innecesarias e invasivas.¹

Estructura del caso: Se presenta el caso de una mujer de 46 años, con antecedente de trasplante hepático en 2011 por fallo hepático fulminante. En 2020 es intervenida por eventración abdominal con implante de malla. La paciente acude a la Unidad del Dolor del HULP refiriendo dolor abdominal de predominio subcostal derecho de características mixtas que se exacerba con el movimiento. EVA 4/10 que llega a 8/10 en los momentos de crisis. Se encuentra en tratamiento con pregabalina y tramadol/paracetamol.

Tras una correcta anamnesis, exploración física y pruebas complementarias adecuadas se considera un posible síndrome de ACNES al descartar otras causas de dolor. En un primer tiempo, se realiza bloqueo TAP ecoguiado con 20 ml Ropivacaina 0,2 %. Al conseguir con esta técnica un alivio significativo del dolor (característico del síndrome de ACNES), se plantea un mapeo epidural con vistas a una eventual electroestimulación medular (SCS). En dicho mapeo se estimulan los ganglios D7-D11, siendo D10 el lugar de estimulación máxima del dolor. Posteriormente, se realiza radiofrecuencia pulsada (RFP) del ganglio de la raíz dorsal D10-D11 derecha con buena respuesta, aunque limitada en el tiempo. Finalmente, se implanta el generador y los electrodos en los ganglios D10-D11. La estimulación de dichos electrodos abole completamente la respuesta nociceptiva de la paciente.

Conclusiones: El síndrome ACNES es un síndrome infradiagnosticado que ocasiona importante alteración en la calidad de vida de los pacientes que lo sufren.¹

Las líneas terapéuticas son variadas, incluyendo agentes farmacológicos (gabapentina, pregabalina); inyecciones de agentes anestésicos locales; y recientemente técnicas invasivas como la estimulación del ganglio de la raíz dorsal². La investigación actual sobre opciones de tratamiento mínimamente invasivas son escasas en la literatura. Estudios recientes abalan el uso de radiofrecuencia del ganglio de la raíz dorsal como una potencial alternativa terapéutica². Se requieren más estudios correctamente diseñados que describan el abordaje y posibilidades terapéuticas de estos pacientes dado la importante limitación de la calidad de vida que conlleva.

Bibliografía:

1. Scheltinga MR, et al. Anterior cutaneous nerve entrapment syndrome (ACNES). *Hernia*. 2018 Jun;22(3):507-516.

2. Maatman RC, et al. Pulsed radiofrequency or anterior neurectomy for anterior cutaneous nerve entrapment syndrome (ACNES) (the PULSE trial): study protocol of a randomized controlled trial. *Trials*. 2017 Aug 2;18(1):362.

63 METAMORFOSIS DE LA UNIDAD DEL DOLOR DEL PARC DE SALUT MAR A PARTIR DEL ESTADO DE ALARMA POR LA PANDEMIA SARS-COV-2

S. García Toledo, O. Comps Vicente, G. Pérez García, L. Moltó García, D. Bande Julián, U. Rodríguez Ribas, A. Montes Pérez

Hospital del Mar - Parc de Salut Mar. Barcelona

Palabras clave: *Pandemia cambios, pandemia Sars-Cov-2.*

Introducción: A partir del 14 de marzo de 2020, se realizaron una serie de cambios en el funcionamiento de la Unidad del dolor (UD) del Parc de Salut Mar, con el fin de ofrecer asistencia a nuestros pacientes y minimizar el riesgo de contagio en la población. Algunos de estos cambios se han mantenido, ya que se ha podido comprobar su utilidad en la prevención del COVID-19, así como la eficacia de nuevas estrategias para atender a nuestros pacientes.

Objetivos: Describir y analizar los diferentes cambios que se han producido en el funcionamiento de la UD del Parc de Salut Mar, desde el estado de alarma por SARS-CoV-2, hasta el verano 2022.

Material y método: Análisis descriptivo del funcionamiento de la UD del Parc de Salut Mar durante el periodo marzo 2020-agosto2022.

Resultados: Durante el estado de emergencia, los médicos anestesiólogos de la UD, efectuaron su trabajo en el área quirúrgica. Las visitas de los pacientes en las consultas externas pasaron de ser presenciales a consulta telefónica realizada por la enfermera de la UD. Se realizaron 375 llamadas y anotó en el curso clínico del paciente la información facilitada. Cada anestesiólogo se encargó de valorar a sus pacientes y dar respuesta a las diferentes circunstancias. Siendo la enfermera la que comunicaba las resoluciones.

No se realizaron primeras visitas.

Los pacientes oncológicos o portadores de bomba intratecal, no se vieron afectados por la situación, siendo atendidos bajo el protocolo de prevención de la UD y de la Sociedad Catalana de dolor.

Se suspendieron todas las técnicas intervencionistas e inicio de ensayos clínicos.

Al inicio de la etapa de "la nueva normalidad" (junio 2020), se realizaron una serie de cambios en la actividad: 1. Introducción de las medidas de prevención hospitalarias (uso de las mascarillas ffp2, restricciones en aforo de salas de espera, distancia de seguridad...) 2. Check-list telefónico Covid-19 previo a las visitas presenciales. 3. Control T°. 4. Las visitas presenciales sucesivas pasan a ser telefónicas, según criterio médico. 5. Suspensión de técnicas intervencionistas y de enfermería a pacientes de alto riesgo.

En la actualidad se mantiene la utilización de la mascarilla quirúrgica, se controla el flujo de pacientes en

la sala de espera y se mantienen las visitas sucesivas telefónicas según criterio médico.

Conclusiones: Durante el periodo de pandemia se realizaron cambios en la atención al paciente, que nos permitieron actuar de forma segura, sin que se conociera ningún caso de contagio originado en nuestra Unidad, ni en los pacientes, ni en los profesionales.

En estos momentos surgen los interrogantes sobre el grado de satisfacción del paciente ante los nuevos sistemas de consultas telefónicas médicas-enfermería. ¿La telemedicina ha llegado para quedarse?

Bibliografía:

1. Criteris d'actuació davant pacients en tractament crònic amb opioides en la situació de pandèmia de la COVID-19. Societat Catalana del dolor.

65 PATRONES DE PRESCRIPCIÓN, DESENLACES CLÍNICOS Y REDUCCIÓN DE ANALGÉSICOS ASOCIADOS AL USO DE FÓRMULAS MAGISTRALES DE CANNABIS EN PACIENTES COLOMBIANOS CON DOLOR CRÓNICO

G. Moreno Sanz, A. Madiedo, J. Kratz, M. R. D. Brown, J. R. López, J. Patiño

Khiron Life Sciences Spain. Madrid

Palabras clave: Cannabis, cannabinoides, fórmula magistral, dolor crónico, THC, CBD.

Introducción: El uso terapéutico de cannabinoides en el tratamiento del dolor crónico sigue siendo controvertido debido a: i) la escasa evidencia clínica encontrada en ensayos clínicos aleatorizados (ECAs); ii) la naturaleza heterogénea de la indicación clínica; y iii) la amplia gama de productos medicinales a base de cannabis utilizados en estudios clínicos experimentales y observacionales.

Objetivos: En este estudio buscamos evaluar los desenlaces clínicos reportados por pacientes en una cohorte de adultos diagnosticados con dolor crónico de diversa etiología, que recibieron tratamiento adyuvante con fórmulas magistrales orales derivadas de cannabis entre mayo y septiembre de 2021 en la clínica Zerenia en Bogotá, Colombia.

Material y método: Realizamos un estudio de cohorte de conveniencia, observacional y retrospectivo. Los participantes completaron un breve cuestionario para capturar el grado de mejoría clínica y la aparición de efectos secundarios asociados al tratamiento. Los prescriptores dispusieron de cuatro fórmulas magistrales orales con distintas concentraciones relativas de THC y CBD, preparadas a partir de extractos monovarietales de cannabis. Los datos clínicos se obtuvieron del sistema de gestión hospitalaria Gomedisys (Bogotá, Colombia) y se analizaron con el software libre Jamovi V2.2.2.

Resultados: La mayoría de los participantes (N = 2112) fueron mujeres (76,1 %) con una edad media de 58,7 años, y el 92,5 % reportaron algún grado de mejoría en su síntoma primario. Más del 99 %

de las prescripciones correspondieron a tan solo dos fórmulas magistrales que contenían cantidades relativas de THC y CBD de 1:25 y 1:1, respectivamente. El grado de mejoría registrado fue similar entre ambas formulaciones. Se encontraron diferencias específicas por sexo en los patrones de prescripción, en las que los pacientes hombres reportaron inicialmente una menor eficacia y migraban preferentemente al quimiotipo 1:1 conforme avanzaba el tratamiento. La mayoría de los participantes (70 %) no relataron efectos secundarios asociados al tratamiento y los que se notificaron fueron leves, como somnolencia (13,0 %), mareos (8,1 %), los cuales se mitigaron con el avance del tratamiento.

Conclusiones: Nuestros resultados constituyen la primera evidencia médica publicada sobre el uso clínico del cannabis medicinal en Colombia y sugieren que las formulaciones magistrales orales a base de cannabis representan una opción terapéutica segura y eficaz como coadyuvante en el manejo del dolor crónico.

69 SÍNDROME DE MIEMBRO FANTASMA DOLOROSO EN UN PACIENTE DESARTICULADO DE CADERA TRATADO CON PARCHES DE CAPSAICINA. A PROPÓSITO DE UN CASO

A. Ruiz García, G. Llorensi Torrent

Hospital de Mataró. Barcelona

Introducción: El parche con capsaicina (Qtenza) está indicado para el tratamiento del dolor neuropático periférico en adultos. Proporciona de manera selectiva un alivio del dolor neuropático. Su mecanismo de acción es un agonista de los receptores TRPV1. Es un canal catiónico no selectivo altamente expresado en fibras nerviosas sensitivas nociceptivas (fibras C y Ad) de la piel. Cuando la capsaicina entra en contacto con los nociceptores, la excitación neuronal inicial provoca una sensación de quemazón y ardor. Finalmente, la exposición continuada provoca la «desensibilización» y degeneración de los nociceptores, que hace que desaparezcan de la epidermis.

Estructura del caso: Se presenta a un paciente de 43 años con antecedente patológico de diabetes mellitus tipo 2, cardiopatía isquémica, TEP, y trombosis iliaca con desarticulación de cadera izquierda. A raíz de la patología descrita, nuestro paciente presenta un síndrome del miembro fantasma con inadecuada adaptación del dolor neuropático. Además de la amputación del miembro inferior con sus secuelas asociadas, presenta múltiples fracasos de tratamientos farmacológicos tales como gabapentina y pregabalina entre otros y que alteran su calidad de vida, donde se realizó un EQ-D5 y SF-36 visionando una grave alteración en su día a día debido a este dolor. Además, se realizan varias escalas tales como DN4 con una puntuación de 8, Una puntuación de 16 en la escala S-LANSS, con un EVA inicial de 10 observando el tipo y la intensidad de este dolor. Se opta por iniciar parches de capsaicina (Qtenza) con mejoría favorable tanto clínicamente con disminución de EVA como a través de las escalas de satisfacción como PGI-I, CGI, y de nuevo al EQ-D5, SF-36 observando progresivamente la mejoría de nuestro paciente,

retomando actividades de la vida de diaria que había interrumpido por dolor neuropático

Conclusiones: El tratamiento del dolor neuropático con parche de capsaicina (Qtenza) tiene ventajas respecto tratamientos sistémicos debido a sus pocas interacciones farmacológicas, con un mayor cumplimiento terapéutico siendo muy bien tolerados a largo plazo tras aplicaciones sucesivas. Esto hace que el parche Qtenza pueda ser tenido en gran valor como tratamiento del Síndrome del miembro fantasma, siendo una opción segura, eficaz y tolerada por nuestros pacientes.

Bibliografía:

1. Kern K - U et al. Capsaicina 8 % parches cutáneos para el dolor de miembro fantasma. Resultados de la práctica diaria (estudio no intervencionista). *Schmerz* 2014; 28,4: 374 – 83.
2. Kern K - U et al. Búsqueda avanzada Eficacia y tolerabilidad de la capsaicina 8 % parche en pacientes con dolor de miembro fantasma / muñón. 8ª EFIC, Florencia 2013, Póster nº 789
3. Jensen TS. *Pain* 2011;152:2204–2205. 2. Antonia Barke, Winfried Rief, Rolf-Detlef Treede & The IASP Task Force Chronic Pain Classification for ICD-11. Update on the classification of Chronic Pain Syndromes for ICD-11. 3. Akinci A., *Int J Clin Pract.* 2016; 70:31-44. 4. Yunus MB. *Curr Rheumatol Rev.* 2015; 11:70-85.
4. Anand P, Bley K. Topical capsaicin for pain management: therapeutic potential and mechanisms of action of the new high-concentration capsaicin 8 % patch. *Br J Anaesth.* 2011;107(4):490-502.

70 RADIOFRECUENCIA ECOGUIADA DEL NERVO PUDENDO: ABORDAJE ANTERIOR EN FOSA TRANSISQUIORRECTAL

R. León Vela, J. L. Clave, J. P. Oglio, M. Alcoberro, E. Vidal, J. Serra, M. Bausili

Hospital Universitario Mútua de Terrassa. Barcelona

Introducción: La neuralgia del pudendo es una patología de diagnóstico complejo causante de dolor pélvico. La ecografía está sustituyendo a la fluoroscopia en muchos procedimientos de la clínica del dolor, promoviendo la aparición de nuevos abordajes.

Estructura del caso: Mujer de 29 años sin antecedentes médicos-quirúrgicos. Parto vaginal con fórceps que precisó de una episiotomía mediolateral derecha.

A las 24 h, inicia dolor de tipo quemazón e hiperalgia en la zona de episiotomía que irradiaba ipsilateralmente a vulva y pubis. A la exploración física destaca punto doloroso en la espina isquiática derecha además de una hipertonia de suelo pélvico. Se orientó como atrapamiento del nervio pudendo derecho por lo que se realizó la liberación de los puntos; en el postoperatorio, la paciente experimentó mejoría del dolor de hasta un 70 %.

A pesar de ello, en los siguientes treinta días el dolor empeoró con EVA basal de 4/10 alternando con crisis dolorosas hasta EVA 7/10. El dolor era nuevamente descrito de características neuropáticas. La paciente

es derivada a la Clínica del Dolor. Con la exploración física se verifica que cumple con los criterios de Nantes por lo que se orienta como neuralgia del nervio pudendo derecho.

El tratamiento con neuromoduladores y la fisioterapia no mejoraron el dolor por lo que se decide realizar un bloqueo diagnóstico.

Debido a que el atrapamiento o lesión del nervio se produjo a raíz de la sutura de la episiotomía, se decide realizar un abordaje del bloqueo a través de la fosa transisquirrectal en posición de litotomía guiado por ecografía.

Se procede de forma conjunta con el equipo de ginecología a realizar el procedimiento bajo sedación leve, y realizando exploración de puntos gatillos en musculatura perineal que no evidencia contracturas. Tras el bloqueo diagnóstico ecoguiado la paciente refiere EVA de 0 que se mantuvo durante meses.

Es por ello que se decide realizar la radiofrecuencia pulsada del nervio pudendo derecho ecoguiado mediante el mismo abordaje. La respuesta a la misma fue la desaparición total de la clínica de neuralgia del pudendo tras el procedimiento, con EVA de 0/10.

Conclusiones: La radiofrecuencia pulsada es un tratamiento eficaz para la neuralgia del nervio pudendo. El abordaje percutáneo anterior ecoguiado es una variante efectiva y segura al abordaje clásico posterior.

Bibliografía:

1. Frnak et al., (2019) *J Obstet Gynaecology* 41: 1158-1163. The use of Pulsed Radiofrequency for the treatment of Pudendal neuralgia: a case series.
2. Mora-Ferrer et al., (2016) *Rehabilitación* 50(3): 195-198. Neuralgia del pudendo: a propósito de dos casos.

Agradecimientos: Sin conflictos de interés.

71 MIOFASCIAL PÉLVICO: ABORDAJE MULTIDISCIPLINAR DESDE LA UNIDAD DEL DOLOR

D. Bande Julián, L. Moltó García, E. del Amo Laforga, U. Rodríguez Rivas, O. Comps Vicente E. Arbonés Aran, S. García Toledo, A. Montes Pérez

Hospital del Mar - Parc de Salut Mar. Barcelona

Palabras clave: Dolor pélvico, miofascial.

Introducción: La neuralgia del pudendo (NP) es una de las múltiples causas del dolor pélvico crónico. El síndrome miofascial pélvico (SMP) es una entidad infravalorada que puede justificar la neuralgia secundaria a compresión del nervio por estructuras musculares.

Objetivos: Analizar las características epidemiológicas de los pacientes diagnosticados de NP, identificando cuáles de ellas presentan un SMP.

Material y método: Estudio descriptivo retrospectivo de las pacientes diagnosticadas de neuralgia del pudendo (según los Criterios de Nantes¹) atendidas desde febrero de 2019 a Junio de 2022 en la consulta de Dolor Pélvico de la Unidad del Dolor (UD). Se recogieron

datos demográficos, localización del dolor y posible etiología. Esta primera visita se realizó de forma conjunta por una médico de la UD y un médico del servicio de ginecología. En ella se llevó a cabo una anamnesis y una exploración física que incluía una minuciosa exploración ginecológica.

Además, las pacientes cumplimentaron los siguientes cuestionarios: Cuestionario de Salud SF-12 v2, Escala de Ansiedad y Depresión Hospitalaria (HADS), Escala de Catastrofismo en Dolor (PCS), Cuestionario de dolor neuropático DN4. La intensidad del dolor se evaluó mediante la escala verbal numérica (EVN). En la exploración ginecológica se valoraron los puntos gatillo a nivel de músculos obturadores, elevador del ano y canal de Alcock. Aquellas pacientes que presentaban puntos gatillo se les diagnosticó de SMP.

Resultados: Se analizaron 22 pacientes mujeres diagnosticadas de NP según los criterios de Nantes. La edad media fue $54,9 \pm 14,6$ años. La localización del dolor fue: genitales (68 %) y ano (32 %). Un 48 % tenían afectación del lado derecho, un 26 % del lado izquierdo y un 26 % bilateral.

Respecto a las posibles causas, tres pacientes (13,6 %) presentaron causas traumáticas que podían justificarlo y el 27,2 % refirieron un factor psicológico estresante relacionado con el inicio de los síntomas. El cuestionario SF-12 mostró puntuaciones de $35,1 \pm 12,8$ en el componente físico y $36,1 \pm 5,4$ en el componente mental. Un 40 % y un 27 % de las pacientes presentaban una puntuación superior a 8 en la dimensión ansiedad y depresión de la escala HADS respectivamente. El resultado global en la escala de PCS fue de $32,9 \pm 8$. El 86 % presentó dolor neuropático. El dolor (EVN) en la visita basal fue de $6,8 \pm 1,8$. Un 72,7 % fueron diagnosticadas de SMP a través de la exploración ginecológica. Aquellas pacientes diagnosticadas de SMP tenían concordancia entre la localización e intensidad de los puntos gatillo y la lateralidad del nervio pudiendo afectado.

Conclusiones: El SMP es una entidad inadecuadamente valorada, y de la cual desconocemos su implicación en los pacientes con neuralgia del pudendo, pudiendo ser tanto causa como consecuencia. La visita conjunta realizada a través de un especialista en dolor crónico y un especialista en ginecología es clave para diagnosticar y tratar a este tipo de pacientes.

Bibliografía:

1. Labat J-J, Riand T, Robert R, Amarencu G, Lefaucheur JP, Rigaud J. Diagnostic criteria for pudendal neuralgia by pudendal nerve entrapment (Nantes criteria). *NeuroUrol Urodyn* 2008;27:306-310.

72 FENOTIPADO CONDUCTUAL Y CARACTERIZACIÓN FARMACOLÓGICA DEL DOLOR POSTOPERATORIO EN RATONES

M. Abduljabbar Hasoun, M. A. Huerta Martínez, M. Santos Caballero, M. C. Ruiz Cantero, R. González Cano, E. J. Cobos del Moral

Departamento de Farmacología, Universidad de Granada. Granada

Palabras clave: Dolor postoperatorio, analgesia, ibuprofeno, morfina, animales de experimentación.

Introducción: Más de la mitad de los pacientes que se someten a cirugía experimentan dolor moderado o intenso en el periodo postoperatorio inmediato, a pesar del tratamiento analgésico administrado. La laparotomía es el paso inicial para muchas cirugías abdominales, el tipo de cirugía más frecuente. Por lo tanto, la caracterización del dolor inducido por una laparotomía en animales de experimentación es adecuado para el desarrollo de nuevas estrategias farmacológicas para el tratamiento del dolor postoperatorio.

Objetivos: Caracterizar las tres facetas del dolor inducido por la laparotomía (dolor en reposo, dolor inducido por el movimiento, y la hipersensibilidad sensorial en áreas cercanas a la herida quirúrgica) en el ratón para su uso en la evaluación de fármacos con potencial uso terapéutico.

Material y método: Se usaron ratones CD-1 hembras (24-30 g). Tras someterse a anestesia gaseosa (isoflurano), pelados y debidamente desinfectados en la zona abdominal se les realizó el procedimiento quirúrgico. La laparotomía consistió en una incisión horizontal de 1,5 cm en la región baja del abdomen hasta alcanzar la cavidad abdominal. Se utilizaron suturas adecuadas para cerrar la musculatura abdominal, el peritoneo, y la piel. La hipersensibilidad sensorial se evaluó mediante el test de von Frey aplicado a 2 mm de la herida quirúrgica. El dolor en reposo se evaluó analizando las expresiones de dolor de los ratones obtenidas en registros de video de 15 minutos mediante un algoritmo de inteligencia artificial. El dolor en movimiento se evaluó mediante un actímetro de infrarrojos, midiendo la actividad exploratoria de los ratones (cm) en 15 minutos. Como fármacos controles se utilizó morfina (0,25-1 mg/kg) e ibuprofeno (16-64 mg/kg), administrados subcutáneamente 45 min antes de las evaluaciones.

Resultados: La laparotomía provocó una alodinia mecánica marcada, así como un incremento en el porcentaje de expresiones faciales de dolor y una disminución en la actividad locomotora. La administración de los fármacos morfina e ibuprofeno revertió dichos efectos de una manera dosis-dependiente. Cada conducta dolorosa explorada tuvo una sensibilidad diferente a la morfina y al ibuprofeno, lo que podría indicar que se producen por mecanismos diferentes.

Conclusiones: La laparotomía en el ratón es adecuada para el estudio de las distintas facetas del dolor postoperatorio (hipersensibilidad sensorial, dolor en reposo y dolor inducido por el movimiento), así como para la valoración de fármacos analgésicos.

Agradecimientos: Junta de Andalucía (CTS-109), Agencia Estatal de Investigación (10.13039/501100011033; PID2019-108691RB-I00, PRE2020-096203 y FPU16/O3213).

73 IMPORTANCIA DEL CONTROL BASAL DEL DOLOR ANTES DE INTERVENCIÓN QUIRÚRGICA EN EXTREMIDAD AFECTA DE SDR

S. Marmaña Mezquita, P. Magalló Zapater, R. Chacón Sal, M. Moncho Rodríguez, M. Polanco, D. Helguero Estay, J. Coma Alemany, J. Masdeu Castellvi

Complex Hospitalari Universitari Moisès Broggi, Barcelona

Introducción: El SDRC es una entidad de difícil manejo, este debe ser multidisciplinar, pero la intervención quirúrgica no es la primera opción, máxime si el dolor no está controlado preoperatoriamente.

Estructura del caso: Varón de 45 años, multideportista, mecánico y sin antecedentes de interés que en agosto de 2020 sufre accidente de tráfico con diagnóstico de policonusiones, pautándose rehabilitación.

Por persistencia del dolor en muñeca izquierda, 2 meses tras el accidente, se diagnostica mediante RM de fractura de estiloides radial y ruptura de alto grado del ligamento escafo-semilunar. Se repara quirúrgicamente el ligamento escafo-semilunar bajo anestesia locorregional y realiza rehabilitación postoperatoria.

Tras cuatro meses de la intervención se diagnostica de SDRC por criterios clínicos y gammagráficos. Se deriva a Unidad de Dolor donde ajustamos tratamiento médico específico y realizamos bloqueo de ganglio estrellado con leve mejoría que no persiste en el tiempo.

Traumatología propone resección de estiloides radial y denervación de muñeca, pero el paciente presenta EVA diurno 7 y EVA nocturno 9, por lo que nuestra unidad, conjuntamente con el Servicio de Rehabilitación, y con el objetivo de optimizar los resultados de la cirugía, propone inserción de catéter interescalear fijo durante 4 semanas para facilitar una pauta intensiva de rehabilitación, con administración de anestésico local previa a cada sesión. Además, se deriva al paciente a Psiquiatría y Psicología para controlar su hipervigilancia y ansiedad anticipatoria.

Después de finalizar la rehabilitación queda con EVA basal 2-3 pero con dolor irruptor EVA 8 con la flexión radial; se proponen dos opciones: a) resección de hileras ósea proximal sin garantía de mejoría funcional y riesgo de empeoramiento del dolor y de reintervención, b) artrodesis radiocarpiana con pérdida funcional (que ya presentaba) pero mejoría del dolor.

Decidiéndose por la artrodesis, que se realiza bajo bloqueo regional, el paciente es dado de alta de nuestra unidad a los 2 meses postoperatorios por dolor controlado.

Conclusiones: Los pilares del tratamiento del SDRC deben ser la rehabilitación física y la psicoterapia. El papel de las Unidades de Dolor debe ser el de coordinador entre especialistas y adyuvante para la correcta realización de las diferentes terapias. En este caso queda expuesto como UD propone y facilita la rehabilitación mediante intervencionismo, pospone una intervención quirúrgica para la optimización analgésica preoperatoria con el objetivo de mejorar el pronóstico postoperatorio y, no menos importante, deriva al paciente al Psicología. El resultado de todo ello es la satisfacción del paciente.

Bibliografía:

1. Smart KM, Wand BM, O'Connell NE. Physiotherapy for pain and disability in adults with complex regional pain syndrome (CRPS) types I and II. *Cochrane Database of Systematic Reviews* 2016, Issue 2. Art. No.: CDO10853. DOI: 10.1002/14651858.CDO10853.pub2. Accessed 08 September 2022.

2. Harden RN, McCabe CS, Goebel A, Massey M, Suvar T, Grieve S, Bruehl S. *Complex Regional Pain Syndrome: Practical Diagnostic and Treatment Guidelines*, 5th Edition. *Pain Med.* 2022 Jun 10;23(Suppl 1):S1-S53. doi: 10.1093/pm/pnac046. PMID: 35687369; PMCID: PMC9186375.
3. Ohmichi et al.: Activated spinal astrocytes are involved in the maintenance of chronic widespread mechanical hyperalgesia after cast immobilization. *Molecular Pain* 2014 10:6.

Agradecimientos: Al servicio de Rehabilitación y al personal de Fisioterapia del Hospital General d'Hospitalet.

74 RADIOFREQUENCY ABLATION FOR THE TREATMENT OF PAIN RELATED TO AVASCULAR NECROSIS OF KNEE: A CASE REPORT

N. Ferreira Silva, R. Ribas, M. Friedrich Hurdle

¹Department of Physical Medicine and Rehabilitation, Hospital Professor Doutor Fernando Fonseca, Amadora, Portugal; ²Department of Anesthesiology, Centro Hospitalar Universitario Lisboa Norte, Lisboa, Portugal; ³Department of Pain Medicine, Mayo Clinic, Jacksonville, FL, USA.

Introducción: Radiofrequency ablation (RFA) of knee articular nerves has been successfully employed in the management of knee osteoarthritis pain, however there is no literature documenting the use of RFA for pain related to avascular necrosis of the knee [1].

Estructura del caso: A 28-year-old female, with a pertinent history of right hip replacement in the context of idiopathic avascular necrosis, presented with longstanding right knee pain. Pain was described as being deep and throbbing in nature, located in the anterior and medial aspect of the right knee. She ranked her pain at a 5 in the 0 to 10 numeric rating scale. Her symptoms were exacerbated by ambulation, orthostatism and relieved by lying down. On physical exam, decreased range of motion was observed, and there was diffuse pain on palpation of the knee epicondyles. X-ray and MRI imaging documented extensive distal femoral metaphysis and subchondral infarcts.

She had previously undergone a course of physical therapy, naproxen, and subsequent core decompression surgery with minimal pain relief. Since then she has been managed with chronic opiate therapy (oxycodone 20 mg up to 4 times daily), which provided her with some benefit.

After successful concordant dual blocks using bupivacaine 0.5 % and lidocaine 1 % which provided her with 80 % pain relief, conventional RFA was performed using a 18-gauge needle, at 80 degrees Celsius for 105 seconds targeting the superomedial, superolateral genicular nerves and the distal sensory branches of the nerves to the vastus medialis and to the vastus intermedius [2]. Two adjacent lesions were made at each site. This procedure provided the patient with 80 % analgesia for 14 months, allowing for near pain-free ambulation and oxycodone dose reduction to 10 mg up to 3 times daily.

Conclusiones: This case report documents a possible new indication for RFA targeting the articular branches of the knee. We hypothesize that in patients suffering from avascular necrosis of the knee, RFA is able to provide intermediate pain relief, otherwise unattainable by other treatments, and consequently, delay the need for total knee arthroplasty.

Bibliografía:

1. Genicular Nerve Radiofrequency Ablation for the Treatment of Painful Knee Osteoarthritis: Current Evidence and Future Directions; Conger *et al.*, (2021) *Pain Medicine*, 22, 20–23;
2. Overview of Innervation of Knee Joint; Tran *et al.*, (2021) *Physical Medicine and Rehabilitation Clinics of North America*, 32, 767-778.

Agradecimientos: There was no financial contribution for the this case report.

75 USO DEL NEUROESTIMULADOR COMO TRATAMIENTO DEL DOLOR EN PACIENTE CON ANGINA REFRACTARIA: A PROPÓSITO DE UN CASO

J. Valero García, I. Hurtado Ortiz, E. Pastor Martínez, R. A. Martínez Albaladejo

Hospital Clínico Universitario. Valencia

Introducción: Paciente varón de 61 años, remitido a nuestra Unidad del Dolor Crónico por episodios de dolor anginoso con mínimos esfuerzos, no candidato a revascularización. El paciente presenta historia de cardiopatía isquémica crónica: doble bypass en diciembre del 2015. Adicionalmente portador de *stent* en a. circunfleja y en TCI y ADA, con oclusión crónica proximal de la ACD.

Ante refractariedad a la toma de medicación habitual (4-5 cafinitrina sublingual diaria) se propone al paciente para implante de neuroestimulador.

Estructura del caso:

- **Motivo de atención:** Dolor anginoso a mínimos esfuerzos, no candidato a revascularización y refractario a la toma de medicación habitual.
- **Antecedentes personales:** Bronquitis crónica, HTA, diabetes mellitus tipo 2, dislipidemia, SAOS grave no cumplimentador de CPAP, obesidad y cefalea tensional.
- **Cuadro clínico del dolor:** El paciente refiere que el dolor es de características típicas, aparece con esfuerzos mínimos, puede llegar a durarle varias horas y es resistente a la administración de antianginosos (4-5 comprimidos al día). Se propone entonces como tratamiento la implantación de un estimulador medular como tratamiento para la angina refractaria, y colocación del mismo en un solo tiempo (ante la necesidad de retirar clopidogrel, se valoró pertinente una sola intervención para evitar subsecuentes suspensiones en tratamiento antiagregante). El día 21/06/2022 se realizó el procedimiento, donde se procedió a implantar un electrodo de estimulación medular con

el polo distal a nivel de T2, lateralidad izquierda. Se optó por un acceso por el espacio epidural a nivel de T12-L1 e implante del generador a nivel de nalga derecha, con comprobación de estimulación y correcta respuesta. (electrodo lineal 3-4 de 70 cm [Sc-2352-70] con punta en T2. El generador corresponde con Boston® wavewriter alpha 16 recargable [Sc-1216]). Como bien ha sido estudiado en otras revisiones y estudios, el electrodo pretende estimular las vías aferentes del dolor anginoso, situadas entre T2 y T6. La hipótesis que actualmente se acepta como la más probable es la existencia de una disminución de la percepción del dolor, así como una disminución del tono simpático acompañada de un mayor flujo sanguíneo cerebral a nivel hipotalámico. Así mismo, también se establece un aumento del flujo coronario.

El día siguiente el paciente fue dado de alta de nuestro hospital tras una adecuada evolución. El día 29/06/2022 se realizó la consulta de seguimiento donde el paciente refería mejoría prácticamente del 100 %, sin necesidad de tomar medicación antianginosa en los últimos tres días, logrando adecuado descanso nocturno (previamente no toleraba el decúbito y requería dormir semisentado), lo cual implicó una gran mejoría funcional y de síntomas para el paciente. Actualmente el paciente refiere una mejoría total de su dolor, sin necesidad de cafinitrina sublingual. Escala EVA máxima de 3/10 solo puntualmente. No presenta crisis nocturnas. El grado de satisfacción del paciente es elevado. Como es descrito en revisiones previas, la mejora de la calidad de vida en estos pacientes, es notable, reduciendo los signos y síntomas de la angina de manera considerable.

Conclusiones: La introducción de la terapia de neuroestimulación más allá del dolor crónico, tal y como lo conocemos actualmente, parece ser un campo muy prometedor. La implantación de neuroestimuladores en dolores anginosos refractarios a la toma de medicación habitual, podría facilitar el control del mismo, y parece ser una opción segura y cada día más utilizada.

Bibliografía:

1. Taylor RS, De Vries J, Buchser E, DeJongste MJ. Spinal cord stimulation in the treatment of refractory angina: Systematic review and meta-analysis of randomised controlled trials. *BMC Cardiovasc Disord*. 2009;9:13.
2. M.J.L DeJongste (2000) Spinal cord stimulation for ischemic heart disease, *Neurological research*, 22:3, 293-298.
3. De Vries J, Foreman RD, DeJongste MJ. The anti-ischemic effects of electrical neurostimulation in the heart. *Cleveland Clin J Med*. 2007;74 Suppl 1:S42.
4. Sandric S, Meglio M, Bellocchi F, Montenero A, Scabbia E, D'Annunzio V. Clinical and Electrocardiographic Improvement of Ischemic Heart Disease after Spinal Cord Stimulation. *Advances in Stereotactic and Functional Neurosurgery* 6. Springer; 1984. p. 543-6.
5. Xiaoxiao Pan, Hongguang Bao, Yanna Si. Spinal cord stimulation for refractory angina pectoris. A systematic review and meta-analysis. *Clin J Pain*. 2017. Volume 33. Number 6.

Agradecimientos: A la Unidad de Dolor Crónico del Hospital Clínico de València, por su excelente trato y disposición.

76 LA TENDINOPATÍA DE LA FASCIA LATA Y LA IMPORTANCIA DE UNA BUENA EXPLORACIÓN FÍSICA

C. Espinós Ramírez, N. García Medina, C. Martín Pardo, E. Rosón Freijó, M. Martínez García

Hospital de Terrassa. Barcelona

Introducción: La patología degenerativa de la fascia ilíaca causa un dolor crónico lateral de cadera característico en mujeres de mediana y avanzada edad. Es un síndrome infradiagnosticado que puede llevar a múltiples infiltraciones sin una clara mejoría clínica. Es por ello por lo que una correcta anamnesis y exploración física es crucial para llegar a un correcto diagnóstico.

Estructura del caso: Paciente de 78 años que acude a la Unidad del Dolor refiriendo dolor crónico lumbar irradiado a extremidades inferiores de forma bilateral. Presenta alergias a la penicilina y a la vitamina B. Destacan los siguientes antecedentes médicos: hipertensión arterial y hipotiroidismo bajo tratamiento farmacológico. Intervenida de cataratas.

Al consultar, manifiesta dolor desde hace 3 años de características mecánicas en la zona lateral de la cresta ilíaca que se irradia a área antero-lateral del muslo y glútea sin asociar características neuropáticas. Expresa gran limitación funcional secundaria por lo que ha perdido mucho peso, masa muscular y se ha sobreañadido dolor lumbar. Ha tomado múltiples fármacos hasta llegar a opioides mayores sin un claro alivio. Asimismo, ha recibido múltiples infiltraciones facetarias, epidurales y de trocánter mayor sin clara mejoría.

A la exploración física, no presentaba síndrome lumbar miofascial ni radicular. No mostraba dolor a la palpación de los discos intervertebrales y leve molestia a la palpación de facetas lumbares. Destacaba dolor intenso a la palpación lateral del muslo que se inicia en trocánter mayor hasta epicóndilo femoral lateral con predominio en lado derecho. Durante el último año, se le ha practicado una resonancia magnética donde destacaba espondilolistesi L4

– L5 de grado I – II y un electromiograma sin alteraciones destacables.

Se practica a la paciente una infiltración en dos puntos de la fascia lata derecha bajo control ecográfico con 3 cc de bupivacaína 0,25 %. A las 8 semanas, refiere mejoría de la intensidad del dolor de hasta un 50 % junto a una mejoría funcional.

Conclusiones: El dolor crónico de la fascia lata es un cuadro clínico infradiagnosticado que puede causar dolor lateral de cadera y glúteo y que puede comportar infiltraciones innecesarias. Por ello, que es fundamental una correcta anamnesis y exploración física. La vida de los pacientes.

Bibliografía:

1. Deshmukh S et al., (2019) *Skeletal Radiol.* 48: 1315 – 1321.
2. Bass CJ et al., (2002) *Skeletal Radiol.* 31: 143 – 148.

77 RADIOFRECUENCIA PULSADA (RFP) DE GANGLIO DE LA RAÍZ DORSAL (GRD) COMO TRATAMIENTO DE DOLOR NEUROPÁTICO POR HEMATOMA RETROPERITONEAL. A PROPÓSITO DE UN CASO

L. Clemente Armendariz, A. M. Pola Jiménez, M. Gómez Ayechu, L. Gómez Gila, O. Martínez García, M. J. Salvador Bravo

Hospital de Navarra. Navarra

Introducción: Aunque la evidencia sobre la eficacia de la RFP en dolor neuropático es escasa, recientes estudios han podido demostrar mejoría en pacientes con dolor neuropático radicular, así como un aumento en la calidad de vida y una disminución de la ansiedad asociada.

Se plantea un caso de tratamiento con RFP en un paciente con dolor neuropático tras hematoma retroperitoneal en el Hospital Universitario de Navarra (HUN).

Estructura del caso: Varón, 69 años, intervenido en el HUN de AAA roto mediante EVAR. En TC: voluminoso hematoma retroperitoneal izquierdo que se extiende hacia canal inguinal, que persiste en TC de control postoperatorio.

Es valorado durante el ingreso por la Unidad del Dolor por neuropático en Ell.

A la exploración: dolor continuo de características neuropáticas (disestésico) en cara anterior de Ell con exacerbaciones ocasionales. Genera limitación funcional, repercute en el descanso nocturno y genera ansiedad importante en el paciente.

Tratamiento:

- Paracetamol 1g /8 h.
- Gabapentina en dosis ascendentes hasta 600-600-900 mg
- Tramadol en dosis ascendentes hasta 100-0-150 mg
- Metamizol 1150 mg/ 8 h
- Clonazepam 4 gotas/24 h
- Como rescates: 1º Tramadol 50 mg IV y 2º Morfina.

Mejoría insuficiente con tratamiento médico. Al mes, y basándonos en la reciente evidencia de mejora de este tipo de dolor con RFP de GRD y bloqueo epidural, se ofrece esta posibilidad al paciente.

Se realiza en quirófano, RFP de GRD L4 y L5 izquierdos, consiguiéndose estimulación sensitiva de su zona de dolor a 0,3 V. Se aplican 4 minutos de tratamiento con control de temperatura a 42°. Posteriormente se administran 5,7 mg en cada ganglio de betametasona. Finalmente se asciende el catéter hasta cuerpo de L4 y se realiza bloqueo epidural en retirada con 20 ml de levobupivacaína 0,0625 % + 11,4 mg de betametasona.

El paciente refiere gran mejoría del dolor, permitiendo el alta hospitalaria. Al año del tratamiento, el dolor no ha reaparecido y no precisa medicación analgésica.

Conclusiones: La RFP de GRD es otra herramienta terapéutica en los pacientes con dolor neuropático independientemente de la causa del mismo, pudiendo ofrecer una mejoría del dolor y de la percepción del mismo por parte del paciente.

Bibliografía:

1. Buono et al., (2021) *Medicine* 100:20.
2. Vigneri et al., (2020) *Clin J Pain* 36: 1.

78 TRATAMIENTO DEL SDRC MEDIANTE EEM CON TERAPIA BURST. DOS CASOS REALIZADOS EN EL HOSPITAL UNIVERSITARIO DE NAVARRA (HUN)

L. Clemente Armendariz, A. M. Pola Jiménez, M. Gómez Ayechu, L. Gómez Gila, O. Martínez García, M. J. Salvador Bravo

Hospital de Navarra. Navarra

Introducción: El SDRC cursa con dolor intenso, edema e hinchazón de predominio distal, tras un evento desencadenante. Existen dos tipos (I y II). En el II la existencia de lesión nerviosa es imprescindible.

La EEM es eficaz disminuyendo el dolor y mejorando la calidad de vida.

La terapia BURST es superior a la tónica. Los pulsos de baja frecuencia evitan las parestesias, y mejoran la percepción del dolor.

Estructura del caso: Caso I: Mujer, 54 años. Presenta SDRC I en ESI de 10 años de evolución tras accidente laboral por aplastamiento intervenida para apertura del LAC, con empeoramiento clínico.

Exploración: dolor continuo, quemante, con exacerbaciones, movilidad limitada, extremidad caliente, inflamada y alodinia, de mayor intensidad en 3º y 4º dedos de la mano. EVA 7.

Tratamientos:

- Rehabilitación
- Pregabalina 300 mg/día
- Parche de capsaicina
- Parches y ciclos de lidocaína
- Bloqueo diagnóstico axilar.

Al no conseguirse mejoría se plantea colocación de neuroestimulador. Se realiza fase de prueba con electrodo octopolar colocado entre C3-C7, cubriendo su zona dolorosa. Se programa terapia BURST. 3 semanas después, alivio > 50 %. Se implanta generador Proclaim, quedando con EVA2-3.

Caso II: Mujer, 52 años. Presenta SDRC II en ESD tras accidente laboral, con pseudoartrosis de la articulación trapecio-metacarpofalángica y neuroma cicatricial del nervio radial. Intervenida de tendinitis de De Quervain y artrodesis trapezometacarpiana.

Refiere dolor opresivo, con quemazón en mano y codo e irradiación al hombro, y alodinia e hiperalgesia en cicatriz postquirúrgica. Extremidad fría, violácea. EVA 8.

Tratamientos:

- Gabapentina 300 mg/día
- Tapentadol 50 mg/día
- Parche de capsaicina
- Radiofrecuencia de nervio radial
- Ciclo de lidocaína
- TENS

Tratamientos no efectivos, se decide colocación de EEM. Realizamos fase de prueba con un cable octopolar con punta en C4 con cobertura de la zona de dolor. Se programa terapia BURST. Tras 3 semanas, mejoría del dolor > 50 %. Implante definitivo de generador Proclaim, refiriendo EVA1-2.

Conclusiones: La EEM como tratamiento para el SDRC se ha demostrado efectiva. La terapia BURST es otra herramienta para la mejora del dolor y para el aumento de la calidad de vida de estos pacientes.

Bibliografía:

1. Ruiz-López y Martínez-Fuentes, (2017) *Rev. Soc. Esp. del Dolor*, Vol. 24, N. 4.
2. Kirketeig, et al., (2019) *Pain Medicine*, 20, 2019, S31-S40.

82 UTILIDAD DE LA FOLKSONOMÍA PARA EL ANÁLISIS DE LOS PACIENTES CON FRACTURA VERTEBRAL POR COMPRESIÓN DERIVADOS A LA UNIDAD DEL DOLOR

U. Rodríguez Rivas, L. Moltó García, D. Bande Julián, O. Comps Vicente, E. Arbonés Arán, X. Santiveri Papiol

Hospital del Mar - Parc de Salut Mar. Barcelona

Palabras clave: Fractura vertebral, folksonomía, intervencionismo, opioides mayores.

Introducción: El control del dolor crónico tras una fractura vertebral por compresión (FVC) es complejo.

Objetivos: Se compara la eficacia analgésica de un abordaje conservador (farmacológico) frente al uso de tratamientos invasivos.

Material y método: Estudio descriptivo retrospectivo. Mediante el uso de folksonomía (*Bismart Folksonomy*), se analizan datos de la historia clínica (derivación, pruebas complementarias y tratamiento) para la identificación de los pacientes derivados a la unidad del dolor (UD) con el diagnóstico de FVC entre los años 2014 y 2020. Para el análisis se diferencian dos grupos: conservador (tratamiento únicamente farmacológico), intervencionista (empleo de: vertebroplastia, VP, infiltración epidural con corticoides, IE, infiltración músculo cuadrado lumbar, CL, bloqueo del ramo medio de la raíz dorsal, BR). En cada grupo se analizan: datos demográficos, características de las FVC, tratamiento previo (farmacológico y/o VP), uso de opioides fuertes (OF), valor de la escala verbal numérica (EVN) en la primera visita a la UD y tras 3 meses del tratamiento.

Resultados: Se incluyen un total de 23 pacientes, 6 hombres y 17 mujeres, edad media 76,2 años. El 73,9 % presentan fracturas únicas, el 78,3 % son secundarias a osteoporosis. Previamente a la derivación a la UD, el 52,2 % se encontraba en tratamiento con OF y al 21,7 % se les había realizado una VP. Las técnicas intervencionistas realizadas en la UD fueron: VP (3 pacientes), IE (4), CL (1), BR (2). En la tabla se muestran las características de cada grupo de tratamiento.

	CONSERVADOR	INTERVENCIONISTA
Número de pacientes (N)	13	10
EVN previo a UD media (rango)	8,1 (10-6)	8,3 (10-7)
N.º de vértebras fracturadas		
1	11	9
> 1	2	1
Pacientes con VP previa a la derivación a la UD (N)	2	3
EVN medio tras tratamiento UD (rango)	5,5 (9-3)	5,8 (8-4)
Porcentaje de descenso en la EVN (media; DS)	32,03 % (0,28)	30,42 % (0,19)
OF previo a UD (N)	7	4
OF tras tratamiento UD (N)	8	4
Inicio OF tras tratamiento UD (N)	1	0
Aumento dosis OF respecto a la previa (N)	2	0

Conclusiones: Los resultados muestran una escasa mejoría en la intensidad del dolor tras tres meses de tratamiento, independientemente del uso o no de técnicas intervencionistas y de la administración de OF.

83 EFECTOS DE LA EDUCACIÓN EN NEUROCIENCIA DEL DOLOR EN LA DIMENSIÓN PSICOLÓGICA Y FUNCIONAL DE LOS PACIENTES CON ARTROSIS DE RODILLA

S. E. Martín Pérez, I. M. Martín Pérez, Y. Lorenzo Santos, L. Fuentes Carmona, E. Jiménez Gómez, J. L. Alonso Pérez

Universidad Europea de Canarias. Santa Cruz de Tenerife

Palabras clave: Dolor, rodilla, artrosis, educación, neurociencia.

Introducción: La artrosis de rodilla (AR) es una enfermedad articular degenerativa que causa dolor y afecta a la funcionalidad (1). Diversos estudios han demostrado que la educación en neurociencia del dolor (END) reduce el dolor y mejora la función a través de mecanismos neurales y psicológicos (2). Sin embargo, actualmente no disponemos de una síntesis bibliográfica exhaustiva que analice los efectos de la END en ambas dimensiones en pacientes con artrosis de rodilla.

Objetivos: Sintetizar la evidencia sobre los efectos de la END en las dimensiones psicológicas y funcionales del dolor de rodilla en pacientes con artrosis.

Material y método: Se realizó una revisión sistemática de tipo cualitativo de literatura según los estándares de la Declaración PRISMA-P. La búsqueda se realizó de forma independiente entre marzo de 2022 y abril de 2022 introduciendo los términos “anxiety” y “chronic pain” así como los términos libres “knee osteoarthritis”, “pain neuroscience”, “pain education”, “catastrophism”,

“kinesiophobia”, “chronic pain” y “knee impairment” combinándolos con los booleanos “AND” y “OR” en las bases de datos médicas PubMed (MEDLINE), PEDro y en los metabuscadores *Cochrane* y *Trip Medical Database*. Se seleccionaron estudios que cumplieran los criterios de elegibilidad: (1) Ensayos clínicos aleatorizados (ECAs) y ensayos clínicos no aleatorizados (2) que estuvieran disponibles a texto completo, (3) de pago o acceso libre, (4) publicados en los últimos 10 años en (5) idioma inglés y español en los que participan (6) adulto mayor de 65 años, (7) sin restricción de sexo con diagnóstico de dolor artrósico de rodilla que (8) participaran en un programa de END aislado o combinado con otra terapia no farmacológica. Finalmente, se evaluó la calidad metodológica con la herramienta *Escala PEDro* mientras que para el riesgo de sesgo se empleó la *Cochrane Risk-of-bias tool for randomized trials (RoB 2.0)*.

Resultados: Se incluyeron 5 ensayos clínicos (n = 5, 821 sujetos) con una fiabilidad interexaminador buena (k = 0,66) que cumplieron los diferentes criterios de elegibilidad previamente establecidos. Existe evidencia de calidad metodológica moderada (PEDro Score 7,8; DT: 0,477) y riesgo de sesgo moderado-alto que sugiere que, la END en combinación con ejercicio físico y consejo nutricional disminuye el catastrofismo (2 ECAs, n = 532 sujetos) y la ansiedad (2 ECAs, n = 299 sujetos) en pacientes con dolor artrósico de rodilla. Por otra parte, existe evidencia de moderada calidad metodológica y riesgo de sesgo moderado-alto (1 ECAs, n = 99) que sostiene su eficacia en el tratamiento de la depresión cuando se combina con terapia cognitivo-conductual. Existió evidencia de moderada calidad metodológica y bajo-moderado riesgo de sesgo (1 ECA, n = 146) que avala la eficacia a medio de plazo de la END combinada con ejercicio terapéutico en la promoción de la calidad de vida de este perfil clínico.

Discusión: Los resultados obtenidos sostienen la implementación de la END para el tratamiento de las alteraciones psicológicas y funcionales del dolor artrósico de rodilla. En este sentido, otros estudios de síntesis

también han señalado el impacto positivo de la END en dimensiones como el catastrofismo y la kinesiofobia, pero con un tamaño del efecto discreto en esta población clínica (2). Incluso, cuando la END se administra de forma preoperatoria en combinación con fisioterapia manual los pacientes con artrosis de rodilla reducen el catastrofismo y la kinesiofobia después de la intervención (3). A pesar de estos resultados positivos de la END no podemos generalizar su uso a otras alteraciones psicológicas como la depresión cuya eficacia sigue siendo aún una incógnita. Además, este trabajo presenta un conjunto de limitaciones que pueden alterar la validez externa de los resultados que hemos obtenido. El escaso número de estudios seleccionados, junto a la extraordinaria variabilidad de las intervenciones por la escasa estandarización en la técnica de END y la presencia de sesgos de selección y actuación nos lleva a advertir que las conclusiones que se derivan deben ser interpretadas con cautela.

Conclusiones: La END combinada con ejercicio físico y consejo nutricional disminuye el catastrofismo y la ansiedad de los pacientes con dolor artrósico de rodilla. Además, cuando se aplica junto a terapia cognitivo-conductual la END es capaz de disminuir la depresión. La END junto a ejercicio físico promueve la calidad de vida de estos pacientes.

Bibliografía:

1. Luyten et al., (2012) *Knee Surg Sports Traumatol Arthrosc* 20(3):401-406.
2. Ordoñez-Mora et al. (2022), *Int J Environ Res Public Health* 23;19(5):2559.
3. Lluch et al. (2018) *Clin J Pain*;34(1):44-52.

Agradecimientos: Los autores declaran no tener conflicto de intereses.

84 REVISIÓN DE LOS CASOS DE BLOQUEO Y RADIOFRECUENCIA DEL GANGLIO ESFENOPALATINO EN EL HOSPITAL UNIVERSITARIO LA PAZ DESDE 2015

A. Sánchez Fustes, J. de Andrés Ares

Hospital Universitario La Paz. Madrid

Palabras clave: Radiofrecuencia, esfenopalatino.

Introducción: El ganglio esfenopalatino está alojado en la fosa pterigopalatina que contiene fibras simpáticas postganglionares (provenientes del ganglio cervical superior), parasimpáticas (inervan glándulas lacrimales, nasales, palatinas y faríngeas) y sensoriales trigeminales (1). Está implicado en la fisiopatología de distintos tipos de cefaleas (principalmente con componente trigémico-autonómico y migrañas) y algias faciales (2). Su bloqueo y/o radiofrecuencia (pulsada/térmica) suelen ser tratamientos efectivos en el control de la sintomatología de estas patologías (3).

Objetivos: Revisar los casos realizados en nuestro centro desde 2015 para valorar indicaciones, resultados y seguimiento.

Material y método: Realizamos un estudio descriptivo retrospectivo basado en una revisión de las historias clínicas electrónicas de los pacientes a los que se realiza un bloqueo de ganglio esfenopalatino en la Unidad de Dolor del Hospital Universitario La Paz desde 2015. Se recogen datos de 45 pacientes (edad, sexo, comorbilidades, indicaciones, técnica, resultados, seguimiento), a los que se realiza 60 técnicas analgésicas. La técnica se consideró como efectiva si durante más de 3 meses había una reducción del dolor, de la dosis de medicación analgésica prescrita o desaparición de síntomas; como parcialmente efectiva si la duración del efecto fue menor a 3 meses, y como no efectiva si no se cumplía ningún criterio anterior. Los pacientes recibieron radiofrecuencia pulsada (45V/600"), térmica (dos ciclos de 65°/90° y 70°/90°) o ambas. En cada intervención se administró una dosis de anestésico local y corticoide en el ganglio (ropivacaína 0,2 % 4 ml y 4 mg de dexametasona).

Resultados: Se recogen datos de 45 pacientes (12 varones, 33 mujeres) con edad media de 52,7 años. Las principales indicaciones fueron: neuralgia trigeminal (31 %), algia facial postquirúrgica (24,4 %), algia facial idiopática (24,4 %) y cefalea en racimos (24,4 %). De las 58 técnicas de las que se tienen datos de seguimiento, 42 fueron radiofrecuencia pulsada aislada, 10 radiofrecuencia térmica aislada y 6 mixtas. Un 28,3 % de las técnicas fueron consideradas efectivas, un 42,4 % tuvieron un efecto menor a 3 meses, y un 29,3 % no tuvieron efectividad.

Conclusiones: Un 70,7 % de los pacientes sometidos a un bloqueo de ganglio esfenopalatino en nuestra unidad desde 2015 tuvieron una mejora de su sintomatología, cuya duración en un 28 % del total fue mayor a 3 meses.

Las principales limitaciones del estudio son el pequeño tamaño muestral, la dificultad en el seguimiento (contexto de pandemia COVID-19), y la frecuente intercurencia con otros dolores crónicos faciales.

Bibliografía:

1. Kwo Wei David et al., (2017). Sphenopalatine ganglion: block, radiofrequency ablation and neurostimulation - a systematic review. *The Journal of Headache and Pain*. 18:118.
2. Tolba Reda et al., (2019). Sphenopalatine ganglion block and radiofrequency ablation: Technical notes and efficacy. *Ochsner Journal*, 32-37, 19(1).
3. Amighi Dorsa et al., (2020). The efficacy of sphenopalatine ganglion block and radiofrequency denervation in the treatment of cluster headache: A case series. *Anesthesiology and Pain Medicine*, 1-5, 10(6).

Agradecimientos: Al Dr. Javier de Andrés por su ayuda. Este trabajo no ha contado con financiación pública ni privada.

85 LA ESTIMULACIÓN NO INVASIVA DEL NERVI VAGO A NIVEL AURICULAR, UNA OPORTUNIDAD TERAPÉUTICA MULTIDIANA CON BIOMARCADORES. UNA PROPUESTA DE CONSENSO CLINICO

A. Pajuelo Gallego, M. A. Cormane Bornacelly, F. Esteban Ortega, G. Ontanilla Garijo

Unidad del Dolor Hospital Fatima. Sevilla

Palabras clave: Neuroestimulación, nervio vago.

Introducción: La estimulación del nervio vago (invasiva y no invasiva) representa una realidad terapéutica contrastada y consolidada para la epilepsia y depresión refractaria a tratamiento médico; y es una promesa, mas que interesante, para el tratamiento de trastornos de motilidad digestiva, patología respiratoria, cefalea vascular, migrañas, trastornos psiquiátricos, el tinnitus y como mecanismo de control de procesos inflamatorios diversos y del dolor (1).

Objetivos: Aunque existen propuestas para consensuar las diversas dianas de estimulación del nervio vago (1), sus posibles formas de estimulación electroceútica (2) así como los biomarcadores a utilizar para comprobar la efectividad de la terapia (3) se impone el comenzar a trabajar en dicho campo y a intercambiar experiencias entre los clínicos, los bioingenieros y la Industria.

El objetivo fundamental de esta comunicación es establecer un consenso en los criterios de estimulación del nervio vago a través del ramo auricular del mismo para el tratamiento de diversas patologías; en concreto, el **COVID prolongado**, la **osteoartritis**, la **hiper o hipoexcitabilidad esofágica**, **algia trigeminal**, y el **tinnitus**.

Material y método: Se establece el modelo de **paciente a reclutar** (determinado por las patologías anteriormente mencionadas, preferiblemente con tratamiento médico agotado o inefectivo) y las **dianas** (trago, cymba y canal auricular), **electroceútica** (tipo de onda: fr y anchura de pulso; y frecuencia diaria y duración de la estimulación en cada período de estimulación) y **biomarcador** a utilizar.

Resultados: Se presentan los resultados preliminares en 14 pacientes (3 COVID prolongados, 3 osteoartritis, 1 hiperexcitabilidad esofágica, 3 algias trigeminales, 4 tinnitus)

Conclusiones: Indudablemente, y en nuestra opinión, esta terapia está llamada a revolucionar el mundo de la Neuroestimulación en el futuro y prueba de ello los interesantes intentos de consenso que se están poniendo en marcha incluyendo el nuestro (1-3).

Bibliografía:

1. Farmer AD, Koenig J, et al: (2021) International Consensus Based Review and Recommendations for Minimum Reporting Standards in Research on Transcutaneous Vagus Nerve Stimulation (Version 2020). *Front. Hum. Neurosci.* 14:568051.
2. Czura CJ, Bikson M, Charvet L, Chen JDZ, Franke M, Fudim M, Grigsby E, Hamner S, Huston JM, Khodaparast N, Krames E, Simon BJ, Staats P and Vonck K (2022) Neuro-modulation Strategies to Reduce Inflammation and Improve Lung Complications in COVID-19 Patients. *Front. Neurol.* 13:897124.
3. Burger AM, D'Agostini M, Verkuil B, Van Diest I. Moving beyond belief: A narrative review of potential biomarkers for transcutaneous vagus nerve stimulation. *Psychophysiology.* 2020;00:e13571.

86 ESTIMULACIÓN NO INVASIVA DEL NERVI VAGO PARA EL CONTROL DE UN CASO DE HIPERCONTRACTILIDAD ESOFÁGICA. ANÁLISIS COMPARATIVO DEL ACCESO CERVICAL EN COMPARACIÓN AL ACCESO AURICULAR

A. Pajuelo Gallego, M. A. Cormane Bornacelly, G. Ontanilla Garijo, F. Esteban Ortega

Unidad del Dolor, Hospital Fátima. Sevilla

Introducción: La estimulación del nervio vago (invasiva y no invasiva) representa una realidad terapéutica contrastada y consolidada para la epilepsia y depresión refractaria a tratamiento médico; y es una promesa, mas que interesante, para el tratamiento de trastornos de motilidad digestiva, patología respiratoria, cefalea vascular, migrañas, trastornos psiquiátricos, el tinnitus y como mecanismo de control de procesos inflamatorios diversos y del dolor (1).

Estructura del caso: Presentamos un caso de dolor torácico crónico por una hiperexcitabilidad esofágica ("esófago en cascanueces") en la que habían fracasado, previamente, el tratamiento farmacológico, la neuroestimulación medular (SCS y DRG) y el tratamiento quirúrgico (miotomía de Heller). La paciente fue tratada inicialmente, con gran efectividad de sus síntomas mediante una estimulación transcutánea del nervio vago a nivel cervical (Gammacore®). En un segundo tiempo se probó a modo comparativo y no simultaneo una estimulación del ramo auricular del nervio vago mediante un dispositivo de estimulación transcutánea a nivel del trago auricular (Parasymp®). La efectividad de la estimulación a nivel terapéutico, en ambos casos, se constató fehacientemente por una manometría esofágica de alta resolución (2) como **"Biomarcador"**. También en ambos casos se determinó el nivel de estimulación simpática mediante el control durante 4 semanas de un holter de 30 minutos de duración.

En la estimulación transcervical el nivel de efectividad terapéutica se consiguió mediante la estimulación prefijada por el fabricante (Electrocore®) para el tratamiento de la cefalea cluster, con 3 sesiones diarias de 2x2 minutos (onda de 5 pulsos a 5000 Hz/ a 25 Hz). En el caso de la estimulación auricular a través del trago (Parasymp®) se alcanzó efectividad terapéutica con la estimulación bilateral 3 veces al día durante 30 minutos cada una y con cambios de la frecuencia de estimulación (desde 30 a 15 Hz con 200 mcs de ancho de pulso) en función del biomarcador de frecuencia cardiaca, de los síntomas de dolor y de la manometría de alta resolución.

Conclusiones: Como ya dijimos en la introducción, el uso de la estimulación el nervio vago, bien para el restablecimiento de un desequilibrio del sistema autonómico (como se teoriza para el tratamiento de los síntomas del COVID), la utilización de las propiedades antiflogísticas de la estimulación colinérgicas, las propiedades neuroestabilizadoras a nivel del sistema nervioso central (trastornos de la conducta, epilepsia, tinnitus...) o resincronización del sistema gastrointestinal; le proporcionan un horizonte de terapia mas que interesante.

El caso que se describe aporta una interesante comparación de dos abordajes de estimulación del

nervio vago, con terapias efectivas, en una paciente con un síndrome de desincronización de la peristalsis esofágica.

Al margen del etiquetado de mayor o menor eficacia de ambos abordajes, donde no parece observarse diferencias significativas, debemos hacer constancia de un elemento nada despreciable como la **“comodidad”** y las posibilidades de **“cambios electrocéuticos”** que proporciona el acceso auricular con el dispositivo Parasymp® en comparación al del Gammacore®.

Bibliografía:

1. Verma N, Mudge JD, Kasole M, Chen RC, Blanz SL, Trevathan JK, Lovett EG, Williams JC and Ludwig KA (2021) Auricular Vagus Neuromodulation—A Systematic Review on Quality of Evidence and Clinical Effects. *Front. Neurosci.* 15:664740.
2. Chen JW, Savarino E, Smout A, et al. Chicago Classification Update (V4.0): Technical review on diagnostic criteria for hypercontractile esophagus. *Neurogastroenterology & Motility.* 2021;00:e141115.

87 TRATAMIENTO DE LA NEURALGIA DEL PUDENDO CON SUERO AUTÓLOGO CONDICIONADO. A PROPÓSITO DE UN CASO

M. Homs Riera, A. Subirá González, A. Farreras Margenat, G. Cáncer Requeno, L. Abella Latorre, R. Valdés Arribas

USP Institut Universitari Dexeus. Barcelona

Introducción: La Neuralgia del Pudendo es un tipo de dolor neuropático periférico que presenta una baja prevalencia en la población pero tiene una gran repercusión física y psicológica sobre el paciente.

Estructura del caso: Paciente varón de 30 años sin antecedentes médicos de interés que se interviene de manera programada de artroscopia de cadera derecha. Cursa postoperatorio correcto y es dado de alta con analgesia convencional. A los 10 días inicia dolor en ingle con irradiación sobre parte anterior cuádriceps escroto y nalga derecha. Se realiza TAC de control que no muestra hematoma o foco de infección que justifique el dolor. Se inicia tratamiento médico con neuromodulador e inicia tratamiento rehabilitador Acude a los 10 meses a la Unidad del Dolor refiriendo dolor en ingle derecha con irradiación sobre periné, escroto, glándula y cara interna de la pierna. Utiliza como descriptivos de dolor: pinchazos, quemazón, hormigueo y sensación eléctrica. Además sigue de baja en el trabajo, y presenta signos de exclusión social así como gran preocupación por parte de familiares directos.

Se realiza RMN pélvica que no muestra patología. Se propone tratamiento modulador con 3 fármacos (Gabapentina, ADT, Lidocaína tópica) y se programa para tratamiento intervencionista con Bloqueo de nervio pudendo con RDF pulsada sobre el mismo.

Bajo monitorización, asepsia y antisepsia se realizan 3 sesiones de RDF pulsada sobre Nervio pudendo derecho. Se utiliza Ecografía para la localización del nervio por vía posterior, tomando de referencia el ligamen-

to sacrotuberoso y la arteria pudenda. Presenta leve mejoría y se plantea adjuntar con la 4ª sesión de RDF pulsada la inyección de Suero Autólogo Condicionado como tratamiento molecular del dolor neuropático.

A las 3 semanas, el paciente presenta mejoría completa del dolor con desaparición de los pinchazos, la quemazón y el hormigueo, presentando únicamente una leve molestia residual a días puntuales. A los siguientes controles el paciente presenta ausencia de dolor y explica su reincorporación al trabajo, así como demás actividades sociales y familiares.

Conclusiones: El uso de Suero Autólogo Condicionado presenta en la actualidad grandes ventajas en dolor por su uso sobre articulaciones, tendones e incluso músculos. Su uso en dolor neuropático precisa de más evidencia científica en la actualidad. Aun así, por su base autóloga y su rica concentración en interleukinas y factores de crecimiento puede ser una puerta de entrada para explorar una nueva rama en el tratamiento neuromodulador del dolor neuropático.

Bibliografía:

1. Kuffler DP. (2013) Platelet-rich plasma and the elimination of neuropathic pain. *Mol Neurobiol.* 2013 Oct;48(2):315-32.
2. Moisset X, Bouhassira D, Attal N. (2021) French guidelines for neuropathic pain: An update and commentary. *Rev Neurol (Paris)*;177(7):834-837.
3. Ji F, Zhou S, Li C, Zhang Y, Xu H. (2021) Therapeutic Efficacy of Ultrasound-Guided
4. High-Voltage Long-Duration Pulsed Radiofrequency for Pudendal Neuralgia. *Neural Plast.* Jul 30;2021:9961145.
5. Canovas M.L. (2021) Radiofrecuencia pulsada del nervio pudendo: una técnica eficaz en la que debemos avanzar en el abordaje. *Rev. Soc.Esp.Dol.* Vol 28-4.

88 ESTUDIO COMPARATIVO DEL DOLOR POSTOPERATORIO ENTRE TRES ABORDAJES DE CIRUGÍA COLORRECTAL: LAPAROTOMÍA ABIERTA, LAPAROSCOPIA CONVENCIONAL, LAPAROSCOPIA ASISTIDA POR ROBOT

L. Trillo Urrutia, S. Beltrán de Heredia Marrodán, M. Soldevilla García, C. Moreno Martínez, M. Comas Serrano, I. Romero Bhathal

Hospital del Mar - Parc de Salut Mar. Barcelona

Palabras clave: Dolor postoperatorio, cirugía colorrectal, indicadores de dolor.

Introducción: Los abordajes laparoscópicos (convencional y asistida por robot) permiten una recuperación postoperatoria más precoz y una menor estancia hospitalaria, con una mayor precisión de la técnica quirúrgica con la cirugía robótica.

Objetivos: Comparar la intensidad del dolor postoperatorio durante las primeras 48 h entre pacientes intervenidos de cirugía colorectal vía laparotomía (A), vía laparoscópica convencional (L) y vía laparoscópica asistida por robot (R).

Material y método: Estudio piloto en el que incluimos 107 pacientes intervenidos de cirugía colorectal

desde el año 2020 a la actualidad. Se evaluó: edad, sexo, IMC, duración de la cirugía, consumo de opioides intraoperatorios y valoración de la intensidad del dolor con la escala de valor numérica (EVN), evaluada cada 8 h. Se determinaron los siguientes indicadores: porcentaje de pacientes con al menos una determinación de EVN >3, EVN >7, y con dos o más determinaciones consecutivas > 3 y > 7 en las primeras 48 h postoperatorias.

Se administró paracetamol + dexketoprofeno + rescate con morfina sc a todos los pacientes intervenidos vía laparoscópica, además el grupo A recibió una pauta epidural de anestésico local y fentanilo.

Resultados: La tabla 1 muestra datos antropométricos y de la cirugía:

	A (N = 35)	L (N = 39)	R (N = 33)
Edad (años)	71	66	67
Sexo			
Hombre (n)	18	22	17
Mujer (n)	17	17	16
IMC	25,2	27,2	26,6
Duración de la IQ (min)	266	256	257
Consumo fentanilo intraop. (µg/kg/h)	0,025	0,020	0,016

La tabla 2 muestra los indicadores de intensidad del dolor¹ durante las primeras 48 h:

	PACIENTES CON EVN > 3 (%)	PACIENTES CON EVN > 7 (%)	PACIENTES CON EVN > 3 CONSECUTIVOS (%)	PACIENTES CON EVN > 7 CONSECUTIVOS
A (n = 35)	34,3	0	5,7	0
L (n = 39)	46,2	7,7	10,3	0
R (n = 33)	12,1	3	0	0

Conclusiones: La cirugía laparoscópica asistida por robot presenta un mejor control del dolor postoperatorio que el abordaje vía laparoscópico convencional.

Los resultados en cirugía abierta y laparoscopia convencional recomiendan una revisión y optimización de los protocolos analgésicos.

Bibliografía:

- Muñoz JM, Caba F, Aguilar JL, Trillo L. Indicadores de calidad, seguridad y eficiencia clínica. En: Libro Blanco. Sociedad Española de Anestesiología, Reanimación y Tratamiento del Dolor. 2021. Tomo 1. 4.6. pp. 255-257.

91 DIFICULTAD EN EL MANEJO DEL DOLOR ONCOLÓGICO EN UN PACIENTE CON VIH Y ADICTO A LOS OPIOIDES PRESCRITOS

A. Ugarteburu Etxebarria, D. Ors Lopez, J. Varela Hernani, F. Peñafiel Herrera, I. Caunedo Suárez, D. Lasuen Aguirre

Hospital de Cruces. Vizcaya

Introducción: Presentamos el caso de varón de 47 años adicto a opioides prescritos por una lumbalgia crónica no-oncológica. Durante su ingreso por otros motivos se intentó realizar deshabitación de opioides mediante abordaje multidisciplinar, pero resulta que el dolor de ahora es secundario a un proceso oncológico obligando a cambiar el enfoque terapéutico.

Estructura del caso: Varón de 47 años, fumador, etilismo crónico, consumo activo de cocaína, infección VIH con TAR con mal control es conocido en la unidad por lumbalgia izquierda con mal control del dolor por una hernia dorsolateral que contactaba con raíz L5 izquierda. Durante su primer ingreso se controló el dolor con metilprednisona, perfusión continua de oxycodona disminuyendo hasta 5 mg/12 h y se le ofreció RFP GRD L5. El paciente cambio de área de salud, perdió controles y volvió al de 19 meses con dolor incapacitante, toma errática de oxycodona (> 30 mg/24 h) y tramadol y se realizó un bloqueo epidural caudal con escasa eficacia.

5 meses después ingresa por TVP y crisis comiciales de mal control por consumo de cocaína. Solicitan valoración por lumbociatalgia, ahora derecha, EVA 10/10, anestesia y debilidad motora asociando dolor neuropático en ESI. Se realiza TAC CTAP observándose tumor pancoast en LSI contactando con partes blandas y masa de partes blandas en hemisacro derecho que invade canal medular. La RMN confirma masa en hemisacro derecho de S1-S3 que ocupa forámenes de conjunción L5-S2 y extensión hacia canal medular. La biopsia objetivó un linfoma plasmoblástico.

El diagnóstico de la neoplasia obligó a realizar un cambio de actitud terapéutica. Inicialmente se intentó la deshabitación de opioides y un abordaje multidisciplinar del dolor en un paciente con una lumbalgia crónica no-oncológica. Tras el diagnóstico pasó a cargo de hematología para recibir quimioterapia.

Conclusiones: Este caso demuestra la facilidad con la que creamos adicción a opioides en pacientes mal seleccionados y la dificultad de realizar la deshabitación correctamente en estos. Asimismo demuestra la necesidad del correcto diagnóstico y tratamiento de las patologías sin dejar de lado el adecuado seguimiento y constante reasesoramiento de nuestros pacientes para poder brindarles el mejor cuidado.

Bibliografía:

- David Pere Martínez-Oró. Opioides en España. Ni repunte de heroína ni crisis de opioides a la americana. Barcelona: Episteme. Investigación e Intervención Social; 2019.

Agradecimientos: Unidad del Dolor Crónico del Hospital Universitario de Cruces.

92 EXCELENCIA EN LA NORMA ACDON (ACREDITACIÓN EN EL TRATAMIENTO DEL DOLOR ONCOLÓGICO): DISEÑO Y RESULTADOS EN UNA UNIDAD DE DOLOR

M. L. Cánovas Martínez, N. Gago Diéguez, R. López Díez, P. Seoane Seoane, E. Rivo Iglesias, R. Carballo Fernández, J. Carrera Sieiro

Complejo Hospitalario de Ourense. Ourense

Palabras clave: Calidad, analgesia, ACDON, paciente, familia.

Introducción: La Sociedad Española de Calidad Asistencial (SECA) ha liderado el diseño y validación de la primera norma europea para la acreditación de enfoques de atención del paciente con dolor oncológico, ACDON. Aborda la asistencia y el tratamiento del dolor en el paciente de forma integral y multidimensional y ha sido desarrollada con el consenso de profesionales de diferentes disciplinas y de los propios pacientes.

Objetivo: El objetivo de este estudio fue evaluar el diseño y resultados del cumplimiento de esta norma en los pacientes con dolor crónico y cáncer (DO) en la Unidad de Dolor de Ourense que nos ha llevado a conseguir la acreditación.

Material y método: Estudio prospectivo y descriptivo a lo largo de 13 meses (mayo 2021-junio 2022) en 70 pacientes con dolor y cáncer atendidos en la U. Dolor de Ourense. Se diseñaron varios documentos de información y de asistencia al paciente y familiar cuidador. *Documentos de información:* Prácticas seguras con el uso de opioides; Cartera de Servicios; Ventajas y posibles efectos indeseables de las técnicas intervencionistas para el alivio del DO; Que son los Cuidados Paliativos; Cuando derivar a un paciente con DO a cuidados paliativos; Escalas de Evaluación del dolor; Consulta de Enfermería de alta densidad para el paciente con DO. *Documentos de asistencia:* protocolo consensuado en base a la evidencia científica sobre contexto, evaluación, clasificación, tratamiento y seguimiento del paciente con DO; circuito de derivación; protocolo de actuación onco-dolor-farmacología hospitalaria; escala de satisfacción sobre la atención recibida por el paciente y familia; gestión interna del sistema de notificación de efectos adversos (SINAPS), análisis de datos y mejora continua; tratamiento psicológico; Tratamientos no farmacológicos disponibles; agenda de enfermería de alta resolución; programa de prevención del desgaste emocional para el personal sanitario.

Se evaluaron: la formación del personal de la unidad: cursos, publicaciones, ensayos clínicos relacionados con el DO. Se establecieron: circuito multidisciplinar de atención preferente al paciente con dolor y cáncer (< 48 h consulta; < 7 días técnica intervencionista) con conciliación de citas; consulta de alta densidad facultativo/enfermería; programa de colaboración con AECC (apoyo psicológico y fisioterapia); programa de atención al familiar/cuidador; programa de prevención del burnout del facultativo. Apoyo psicológico paciente/familia. Variables estudiadas y recogidas en la historia clínica: edad, sexo, tiempo de atención, EVA, DN4, ECOG, tipo de dolor, fármacos analgésicos, prevención de efectos secundarios de los opioides, conducta aberrante, tratamientos no farmacológicos, técnicas intervencionistas,

apoyo psicológico, fisioterapia, satisfacción, paciente y familiar/cuidador, mortalidad, protocolo de duelo. La evaluación se realizó 15 días, mensualmente, si estaba estable telefónicamente y en caso de dispositivo implantado coincidiendo con la recarga. Los pacientes disponían de un teléfono para cualquier duda.

Estudio estadístico con SPSS. 15.O. t-Student comparación medias y χ^2 de proporciones. Significativo $p < 0,05$.

Resultados: Mujeres: 55 % Hombres 45 %. tº de atención: $18,6 \pm 17,8$ h. Los tipos de tumor más frecuentes fueron: pulmón seguido de próstata, mama y colon-recto. Basal: EVA $8,3 \pm 1,7$; DN4 $6,1 \pm 1,1$; ECOG $2,3 \pm 1,5$. TTO opioides orales o transdérmicos/adyuvantes 75/35 %.; Capsaicina 8 %: 8 % técnica $1,53 \pm 5,6$ días. Técnicas: analgesia epidural catéter 60 %; terapia intratecal 15 % (flujo variable:/fijo/reservorio 9/3/3 %); neuroablación 10 %. No farmacológicos: 10 % (TENS/EMT 8/2 %); Psicólogo: 50 % pacientes (unidad); Familia 30 % (unidad/AECC 20/10 %); Fisioterapia 15 % (rhh/videos 10/5 %). En la revisión mensual EVA $1,23 \pm 1,1$, DN4 < 4, ECOG 0-1 ($p < 0,01$). Las técnicas intervencionistas: reducción/suspensión de opioides orales o transdérmicos y efectos adversos ($p < 0,05$.) El 97 % de *pacientes en el test de satisfacción*: muy satisfechos y 3 % satisfechos en todos los ítems excepto en el apoyo espiritual 5 % muy satisfechos y 95 % no contestaron. Los ítems mejor valorados por los pacientes: rapidez de atención 85 %, información de cómo aliviar el dolor 75 % y médico-enfermera disponible para ellos 70 %. Los ítems mejor valorados por familia: rapidez de atención 88 %, coordinación de la asistencia 87 %, inclusión de la familia en la toma de decisiones 73 %. Mortalidad: 16,6 % Largos supervivientes 32 % de los cuales el 48 % presentaron dolor relacionado con el tratamiento del cáncer.

Conclusiones: El dolor es uno de los principales condicionantes de la calidad de vida de las personas que padecen cáncer. La norma ACDON (1) tiene como objetivo facilitar un mecanismo para acreditar, que se realiza un adecuado manejo del dolor oncológico lo que va a repercutir no solo en el alivio del dolor si no en la mejora de la calidad de vida, aumento de la supervivencia (2) y en la satisfacción del paciente y familia como ha sucedido en nuestro estudio. La norma ACDON permitió establecer en nuestra unidad un proceso de mejora continua, convirtiendo al paciente/familia en eje fundamental de la atención.

Bibliografía:

1. <https://elmedicointeractivo.com/visto-bueno-a-la-primer-norma-europea-de-acreditacion-del-manejo-del-dolor-cronico-oncologico/>
2. Boland, J.W., Allgar, V., Boland, E.G. *et al.* The relationship between pain, analgesics and survival in patients with advanced cancer; a secondary data analysis of the international European palliative care Cancer symptom study. *Eur J Clin Pharmacol* **76**, 393-402 (2020). <https://doi.org/10.1007/s00228-019-02801-2>.

Agradecimientos: A todos los que la han hecho posible: personal de la unidad, jefe de informática, calidad, SECA, Ferrer.

93 ANÁLISIS DEL IMPACTO DE LOS GENES OPRM1, COMT Y CYP2D6 EN LA VARIABILIDAD INTERINDIVIDUAL EN LA RESPUESTA ANALGÉSICA

A. M. Peiró Peiró, L. Agulló Antón, A. Gómez Gil, M. Escorial García, C. Margarit Ferri, J. Muriel Serrano

Hospital General Universitario de Alicante. Alicante

Palabras clave: Farmacogenética, dolor crónico no oncológico, opioides, variabilidad interindividual.

Introducción: La presencia de polimorfismos en genes clave de la farmacología opioide se asociaría con diferentes resultados clínicos y farmacológicos, sirviendo de ayuda al facultativo médico para poder predecir la variabilidad interindividual en la respuesta analgésica durante el manejo farmacológico.

Objetivos: Evaluar el impacto de los polimorfismos de los genes *OPRM1*, *COMT* y *CYP2D6* sobre la efectividad y seguridad de los analgésicos opioides en pacientes con dolor crónico no oncológico (DCNO).

Material y método: Se incluyeron pacientes adultos, con DCNO y con uso de opioides (superior/inferior a 6 meses). Se recogió la situación de dolor, tolerabilidad y calidad de vida junto con la dosis diaria equivalente de morfina (DDM). Los análisis genotípicos de los genes *OPRM1* (rs1799971, A118G), *COMT* (rs4680, 472G>A) y *CYP2D6* se realizaron mediante PCR a tiempo real. Según el genotipo *CYP2D6*, se clasificaron como metabolizadores normales (extensivos) o extremos (lentos o ultra-rápidos).

Resultados: La población de estudio ($n = 100$, 75 % mujeres, 64 ± 13 años) presentó un dolor intenso (71 ± 27) con leve alivio (34 ± 30), moderada calidad de vida (45 ± 26), empleó una DEMD de 79 ± 80 mg y refirió una mediana de 3 (1,5) eventos adversos, siendo superior en aquellos con uso opioide < 6 meses ($p = 0,027$). En relación al gen *CYP2D6*, los metabolizadores extremos mostraron una menor calidad de vida ($p = 0,048$), mientras los pacientes portadores de la variante del gen *COMT*-AA presentaron mayor intensidad de dolor ($p = 0,041$) y de ansiedad ($p = 0,049$) respecto a las configuraciones nativas, y en el caso de las mujeres-AA, un mayor requerimiento de DEMD ($p = 0,021$). En cuanto a seguridad, los pacientes nativos para el gen *OPRM1*-AA experimentaron mareos ($p = 0,017$) y, únicamente las mujeres-AA, somnolencia ($p = 0,016$) de forma más frecuente.

Conclusiones: Las variantes en los genes *OPRM1*, *COMT* y *CYP2D6* se asocian con la respuesta analgésica en la población con DCNO, pudiendo ser de gran ayuda su conocimiento previo para optimizar su manejo clínico.

Bibliografía:

1. Benjeddou, M. & Peiró, AM. (2021) Pharmacogenomics and prescription opioid use. *Pharmacogenomics* 22(04): 235-245.
2. Landau et al., (2013) The effect of *OPRM1* and *COMT* genotypes on the analgesic response to intravenous fentanyl labor analgesia. *Anesthesia & Analgesia* 116(2): 386-391.

Agradecimientos: El proyecto ha sido financiado a través de la Convocatoria de proyectos de investigación clínica

independiente 2020 (Ref:ICI20/00146), Instituto de Salud Carlos III.

94 CRIONEUROABLACIÓN DEL CIÁTICO Y FEMORAL PARA TRATAMIENTO DE DOLOR NEUROPÁTICO EN PACIENTE CON ARTERIOPATÍA DIABÉTICA SEVERA

C. Beltrán Piles, I. Carrasco Mariscal, B. Escamilla, R. Martínez Albaladejo, M. Pascual González

Hospital Clínico Universitario. Valencia

Introducción: La crioneuroablación, es una técnica específica para tratar el dolor neuropático (1). Consiste en la aplicación de frío en un nervio generando un bloqueo de la conducción similar al efecto que producen los anestésicos locales (2). Produce una interrupción anatómica de la continuidad axonal sin afectar al endoneuro ni interferir en la regeneración posterior (axonotmesis).

Es una técnica muy eficaz cuando el diagnóstico anatómico es preciso, lo que conseguimos mediante un bloqueo anestésico ecoguiado.

Estructura del caso: Varón de 41 años con severa arteriopatía diabética, hemodiálisis, (Diabetes Mellitus tipo I) con amputación bilateral supracondílea de miembros inferiores.

CLINICA: Dolor neuropático severo reactivo a medicación tópica y oral, con intensa alodinia e hiperalgesia en el muñón izquierdo en territorio de inervación del ciático y femoral.

Debido a la persistencia del dolor, a pesar de tratamiento farmacológico, se planteó un bloqueo diagnóstico ecoguiado del N. ciático (bupivacaína 5 % + dexametasona) con alivio inmediato del dolor, aunque de corta duración. Realizamos posteriormente crioneuroablación ecoguiada del n. ciático.

Tras 20 días refiere de nuevo dolor intenso en muñón, realizamos papeado sensitivo observando una zona de alodinia en territorio femoral, por lo que tras nuevo bloqueo diagnóstico, repetimos la técnica sobre el nervio femoral con un abordaje a nivel femoral distal (3).

A los 30 días, presentaba franca mejoría del dolor en el muñón izquierdo (EVA 2/10).

Conclusiones: La crioneuroablación es una técnica efectiva que proporciona mejoría del dolor de larga duración

Es crucial la correcta identificación anatómica y el bloqueo diagnóstico con anestésico local.

Las indicaciones clínicas de la crioneuroablación incluyen dolor facial, dolor en pared torácica tras toracotomía o neuritis intercostal, región abdominal e ingle y, dolor crónico en extremidades.

Bibliografía:

1. Andrea M. Trescot. Cryoneurolysis: Principles and Practice. 7thEd. 2007. (72):1057-1077.
2. Truong K, Meier K, Nikolajsen L, van Tulder MW, Sørensen JCH, Rasmussen MM. Cryoneurolysis' outcome on pain experience (COPE) in patients with low-back pain: study protocol for a single-blinded randomized controlled trial. *BMC Musculoskeletal Disord.* 2021 May 19;22(1):458.

3. Batistaki C, Saranteas T, Chloros G, Sawidou O. Ultrasound-guided Saphenous Nerve Block for Saphenous Neuralgia after Knee Surgery: Two Case Reports and Review of Literature. *Indian J Orthop.* 2019 Jan- Feb;53(1):208-212.

96 GESTIÓN POR PROCESO CLÍNICO INFORMATIZADO DEL DOLOR AGUDO POSTOPERATORIO EN UN HOSPITAL DE TERCER NIVEL

P. Barroso Castaño, J. A. Estévez Moreno, M. Pérez Hinarejos, G. González Holguin, M. M. Monerri Tabasco, D. Quilez Jover

H. Universitari Germans Trias i Pujol. Barcelona

Palabras clave: Dolor agudo; gestión clínica; evaluación de procesos; gestión de la información en salud.

Introducción: La utilización de procesos clínicos disminuye la variabilidad de la práctica asistencial, incrementa la efectividad y la seguridad en la toma de decisiones, consigue un uso eficiente de los recursos, incrementa la colaboración entre profesionales y mejora la educación de los pacientes. La gestión por proceso clínico implica identificar el flujo de trabajo y las variables que intervienen (1-3).

La herramienta informatizada de proceso asistencial (proyecto ARGOS) permite tener una visión transversal del seguimiento del Dolor Agudo Postoperatorio (DAP). Marca el itinerario de los pacientes y el conjunto de las actuaciones, variables y tareas que se encadenan de manera secuencial durante el proceso. Dicha información está integrada en la estación clínica de trabajo.

Objetivos: Describir la experiencia de diseño e implantación del proceso asistencial clínico informatizado de DAP en el Hospital Universitario Germans Trias i Pujol (HUGTIP).

Material y método: En 2021 el HUGTIP, diseñó junto al Departamento de Sistemas de Información del Instituto Catalán de la Salud (ICS) un proceso asistencial clínico DAP informatizado (PAC - DAP). Éste se implantó en diciembre de 2021 en la Unidad de Dolor Agudo (UDA) de HUGTIP.

El proceso de Dolor Agudo (proceso UDA) está estructurado en 3 apartados:

1. Intra-postoperatorio inmediato (UDA post-IQ): Datos socio-demográficos; de la cirugía; analgesia; Tratamiento previo con opioides.
2. Seguimiento postoperatorio 24 - 48 - 72 h por UDA:

Datos:

- Incidencias: prescripción protocolo, administración analgesia, dispositivos de analgesia y catéter
- Efectos adversos analgesia
- Modificación pauta analgésica
- Escalas: Ramsay, Sedación inducida por opioides (POSS); *Bromage*
- Dispositivos analgésicos

Valoración del dolor:

- Escala de valoración del dolor
- Dolor máximo / más frecuente
- Dolor en reposo / movimiento
- Interferencia dolor en descanso

3. Valoración satisfacción del paciente

El proceso se inicia por el anestesiólogo de quirófano donde se registran los datos del Intra-postoperatorio inmediato. Una vez guardado este paso genera automáticamente un listado de pacientes para el seguimiento posterior por parte de la UDA.

La UDA realiza diariamente el seguimiento postoperatorio de las 24 - 48 - 72 h postoperatorias, así como la valoración final de la satisfacción del paciente.

El registro de datos del proceso se realiza informáticamente a pie de cama del paciente.

Resultados: El primer mes de la implantación (diciembre de 2021) se estableció como prueba piloto y para reconducir las rutinas de documentación del proceso.

De enero a agosto de 2022 se han abierto un total de 1575 procesos (episodios) de Dolor Agudo, de los cuales 1475 eran de pacientes adultos (≥ 18 años) y 100 eran pacientes pediátricos (< 18 años).

De los pacientes adultos: 1236 eran portadores de analgesia mediante bomba elastómerica (BE) endovenosa (ev), 205 mediante dispositivo electrónico de analgesia controlada por paciente (bomba de PCA) por catéter epidural y 34 mediante bomba de PCA de morfina ev.

De los pacientes pediátricos: 66 eran portadores de analgesia mediante BE endovenosa y 4 de analgesia mediante bomba de Analgesia controlada por paciente (PCA) por catéter epidural caudal.

Respecto a la valoración del dolor por parte de la UDA, la media de dolor en movimiento fue de 3,49 y de 1,21 en reposo.

Desde la implantación del proceso en HUGTIP, este ha permitido:

- Reducir la variabilidad de la práctica clínica asistencial, unificar variables, así como la informatización y explotación de datos (en fase de desarrollo).
- Evaluar el impacto en la actividad asistencial mediante datos asistenciales y registro de actividad.
- Actualmente, se está trabajando en indicadores de gestión del proceso.

Desde la creación del proceso UDA, ha generado gran interés en los otros hospitales del ICS, por lo que actualmente este proceso ha pasado a ser un proceso corporativo de los 8 hospitales del ICS. En la actualidad se está trabajando en el grupo multidisciplinar de expertos del ICS en el que participan profesionales de todas las unidades de dolor del ICS para consensuar las variables a medir del proceso UDA y avanzar en la práctica asistencial.

Conclusiones: El PAC-DAP ha permitido: estandarizar variables clínicas, reducir errores, mejorar la atención a los pacientes y agilizar el trabajo de los profesionales de la UDA.

Limitaciones: se trata de un trabajo de creación de una nueva herramienta de gestión clínica en fase de pilotaje por lo que no se han podido reportar datos de resultados.

Bibliografía:

1. Normas ISO 9000 y Calidad. Disponible en: <http://normas-iso-9000.blogspot.com/>
2. Muñoz-Ramón J. M., Paz J., Cerpa M., Várela A., García-Caballero J.. Process management in pain treatment. *Rev. Soc. Esp. Dolor [Internet].* 2008 Mayo [citado 2022 Sep 12]; 15(4): 241-247. Disponible en: http://scielo.isciii.es/scielo.php?script=sci_arttext&pid=S1134-80462008000400006&lng=es

3. Moracho O. Gestión de procesos y Modelo Europeo de Excelencia en el Hospital de Zumarraga Hospital: evaluación y mejora continua. *Rev Calidad Asistencial* 2000; 15:140-8.

Agradecimientos: Grupo Procesos CCF ARGOS. Área de Sistemas de Información. Institut Català de la Salut.

97 DOLOR NEUROPÁTICO POR INFECCIÓN VIH

D. Ors López, H. Perelló Oliver, A. Ugarteburu Etxebarria, V. Sánchez-Oro España, E. M. Berriochoa Rodríguez, M. L. Franco Gay
Hospital de Cruces. Vizcaya

Introducción: El dolor crónico en la infección por VIH tiene una alta prevalencia y es multifactorial. Presentamos un caso de infección por VIH, meningoencefalitis por VHZ y siringomielia con aracnoiditis y mielitis dorsal extensa con dolor neuropático generalizado y paraplejía incompleta que no ha respondido a ningún tratamiento.

Estructura del caso: Varón de 48 años que en 2015 presentó una infección por virus herpes zóster en región perianal. A los 6 días de inicio del cuadro se comenzó tratamiento antiviral con ganciclovir oral. Ingresó en la Unidad de Enfermedades Infecciosas y se complicó con un cuadro de meningoencefalitis con necesidad de IOT y VM durante 2 días. Se inició tratamiento con ceftriaxona, aciclovir, antituberculosos y dexametasona IV. Se diagnosticó de infección VIH C3 con carga viral de 65.000 copias/mL y CD4 menor a 100 y se inició terapia antirretroviral.

Durante su evolución presentó una paraplejía incompleta con déficit sensitivo en T8 y con hallazgos en la RM de mielitis dorsal de C5 hasta el cono medular, secuelas de aracnoiditis adhesiva y cavidad siringomielínica.

Se realizó derivación siringoperitoneal en junio de 2020. Tras el tratamiento disminuyó el tamaño de la cavidad siringomielínica sin mejoría clínica.

Asociaba un cuadro de dolor de tipo quemazón en zona toracoabdominal (dermatomas T5-11) y en extremidad superior izquierda (dermatomas C7-8). En la extremidad superior izquierda presentaba además eritema, sudoración y cambios tróficos.

Se realizaron los siguientes tratamientos:

- Psicoterapia. Terapia psicoconductual.
- Tratamiento farmacológico con opiáceos, pregabalina, amitriptilina y paracetamol.
- Bloqueo ecoguiado del ganglio estrellado izquierdo con ropivacaína. Mejoría del dolor de EVA 8 a EVA 2 de 24 h de duración.
- Radiofrecuencia pulsada de ganglio estrellado asociado a bloqueo con ropivacaína, mejoría del dolor durante 24 h.
- Bloqueo del plano del erector espinal derecho en T7 con ropivacaína.
- Capsaicina tópica en pared costal.
- Lidocaina intravenosa.

- En noviembre de 2021, implantación de bomba intratecal. Se realizó una terapia combinada con morfina, bupivacaína y ziconotide.

Actualmente se encuentra en tratamiento con pregabalina, tramadol, paracetamol, duloxetina, ziconotide intratecal y morfina intratecal.

Ninguno de los tratamientos realizados ha supuesto una mejoría del cuadro doloroso.

Conclusiones: A pesar de un inicio temprano tras la llegada a nuestra unidad de un tratamiento multimodal e interdisciplinar, incluida la terapia intratecal, no se ha conseguido en este paciente alivio para su síndrome doloroso. Resaltar la importancia de una derivación precoz a las unidades de dolor ya que un retraso en el inicio del tratamiento empeora el pronóstico.

Bibliografía:

1. Addis et al., (2020) *Mol Pain* Jan-Dec; 16:1744806920927276.
2. Moisset et al., (2020) *J Neural Transm* 127(4):673-686.
3. Rekannd et al., (2012) *Tidsskr Nor Laegeforen* 132(8):974-9.

98 SÍNDROME DE DOLOR REGIONAL COMPLEJO EN MIEMBRO INFERIOR TRAS POLITRAUMATISMO

H. Perelló Oliver, D. Ors López, A. Ugarteburu Etxebarria, N. de Diego Lajo, A. García Etxebarri, M. L. Franco Gay
Hospital de Cruces. Vizcaya

Introducción: El síndrome de dolor regional complejo (SDRC) es una entidad que agrupa diferentes patologías que asocian una serie de características clínicas; dolor, hiperalgesia, alteraciones vasomotoras, edema y cambios tróficos. El diagnóstico es clínico.

Algunos de los mecanismos implicados son la inflamación neurogénica, la disfunción autonómica y cambios de neuroplasticidad del sistema nervioso central. Se suele asociar a un antecedente de lesión como una fractura o una lesión nerviosa, pero que no justifica las características de dolor desproporcionado ni la distribución de la clínica.

Estructura del caso: Varón de 50 años, sin antecedentes médicos de interés, que presenta dolor neuropático en pie derecho tras lesión en el nervio peroneo común (NPC), secundaria a politraumatismo en el año 1996.

En el año 2008, a raíz de nuevas intervenciones por una osteomielitis crónica y con la colocación de un fijador externo, el paciente es remitido a la unidad del dolor por dolor continuo, alodinia e impotencia funcional. A la exploración presenta cambios tróficos con edema, piel brillante y aumento de temperatura. En el EMG se evidencia lesión del nervio tibial posterior y del peroneo posterior.

Se pauta gabapentina y radiofrecuencia del NPC. El paciente experimenta mejoría del dolor con desaparición de los cambios tróficos. Pero en el año 2010 el dolor empeora, se inicia oxicodona hasta dosis de 30 mg al día durante 2 años, hasta que se

decide disminuir dosis por sospecha de hiperalgesia por opiáceos, apareciendo síntomas de abstinencia y complicando el cuadro de dolor.

En el 2017 se asocia radiofrecuencia pulsada intraarticular de la articulación tibioastragalina al persistir episodios de dolor, y asociada a la radiofrecuencia pulsada del NPC ha conseguido controlar el dolor.

Conclusiones:

- El SDRC es una entidad de presentación variable que requiere un alto grado de sospecha para detectarla y tratarla precozmente.
- En este caso, el tratamiento consiguió reducir los cambios tróficos, pero el dolor ha seguido un curso fluctuante. Con diferentes técnicas, destacando la radiofrecuencia, se ha conseguido disminuir el impacto del dolor sobre la calidad de vida.
- La hiperalgesia por opiáceos es una entidad que no debemos olvidar en los pacientes con dolor crónico.

Bibliografía:

1. Harden et al., (2007) *Pain Med* 8: 326-31.
2. Márquez-Martínez et al., (2012) *Semin Fund Esp Reumatol* 13(1):31-36.
3. Higgins et al., (2019) *Br J Anaesth* 122 (6):e114.

99 MANEJO DE DOLOR CRÓNICO EN PACIENTE CON ENFERMEDAD DE STICKLER TIPO II

J. J. Rojo Martín, G. Sarmentero López de Quintana, S. Pico Brezmes, I. Cuenca García, E. Ortega Ladrón de Cegama

Hospital Clínico Universitario de Valladolid. Valladolid

Introducción: Se presenta un caso clínico de una paciente diagnosticada de una enfermedad genética rara, síndrome de stickler (incidencia 1/7500 nacimientos), y el manejo del dolor crónico que sufre debido a las mutaciones en los genes del colágeno que provocan alteraciones en las articulaciones y en la columna vertebral.

Estructura del caso: Paciente de 43 años remitida a la unidad del dolor por dolores toraco-lumbares provocados por cifoescoliosis y hernia discal L3-L4 izquierda por distensiones ligamentosas. Diagnosticada de síndrome de stickler tipo II por estudio genético.

Antecedentes: Agenesia del Vómer, coroidoretinopatía miópica, hipoacusia bilateral, cifoescoliosis, síndrome de ovario poliquístico; Intervenido de paladar hendido.

Dolor toraco-lumbar de características mecánicas y musculares con irradiación en forma de parestesias y disestesias hacia cara lateral de muslo izquierdo englobando rodilla y cara anterior de pierna izquierda. Este dolor no ha mejorado con sesiones de rehabilitación.

En la exploración física destaca una asimetría de los pliegues cutáneos dorso-lumbares de ambos lados.

Fuerza y sensibilidad conservadas en ambas extremidades con reflejos osteotendinosos conservados. Dolor paravertebral de tipo miofascial y glúteo en puntos gatillo de músculo piramidal.

RM lumbar: Dismorfogénesis de unión lumbosacra. Hernia discal l3-l4 con protusión de material discal paracentral izquierda que ocupa el receso lateral. Protusión discal focal posterocentral en espacio L4-L5 sin deformidad de saco tecal.

Se diagnostica de hernias discales a nivel lumbar, dolor osteomuscular paravertebral dorso-lumbar, contractura de ambos músculos piramidales y síndrome miofascial.

Se lleva a cabo un tratamiento con AINES de rescate en los momentos de mayor dolor y se interconsulta a Rehabilitación para reevaluación. También se pauta terapia MENS (Micro-Electro-Estimulación). La paciente es citada para seguimiento de su patología y para prevenir nuevas alteraciones osteoarticulares.

Conclusiones: El síndrome de Sticler es una patología genética rara, relacionada con mutaciones en los genes del colágeno que se manifiesta como artro-oftalmopatía hereditaria autosómica dominante.

Los pacientes con enfermedades genéticas del tejido conjuntivo son más propensos a alteraciones articulares y osteo-tendinosas que pueden provocar problemas graves.

Esta enfermedad provoca alteraciones osteo-articulares y osteotendinosas que pueden limitar la vida de la paciente.

Desde las unidades del dolor tenemos que hacer incapié en el seguimiento de estos pacientes con enfermedades raras para hacer sus vidas lo más funcionales posibles y enseñarles a vivir con su patología paliando los síntomas y complicaciones que vayan surgiendo.

Bibliografía:

1. Riera Matute, Gabriel; Riera Alonso, Elena., (2009) Sticler's syndrome. *Elsevier* 10, 3: 83-86
2. Heisnam I., Singh S., et al. (2012) Sticler syndrome: anaesthetic considerations – a case report. *J. Evol. Med. Dent. Sci.* 1: 343-347.

100 DOLOR CRÓNICO REFRACTARIO: EFICACIA ANALGÉSICA Y SEGURIDAD CON ZICONOTIDA

M. L. Cánovas Martínez, N. Gago Diéguez, R. López Díez, J. Carrera Sieiro, A. Núñez Martínez, P. Seoane Seoane, E. Rivo Iglesias

Hospital Nuestra Señora del Cristal. Ourense

Palabras clave: Ziconotide; intratecal, oncológico, no oncológico, dolor.

Introducción: Ziconotide es una proteína hidrosoluble sintetizada a partir del veneno del caracol, Pm 2639. Bloquea de forma selectiva y reversible los canales del calcio N-type Ca_v2.2, situados en el espacio presináptico del asta posterior de la médula espinal. No actúa sobre los receptores opiáceos por lo que no tiene efectos secundarios endocri-

nos, no crea tolerancia, no se han publicado casos de sobredosis ni granulomas y se ha convertido desde la última conferencia de polianalgésia (PACC) en el fármaco de elección por vía intratecal para el tratamiento del dolor refractario oncológico y no oncológico con una evidencia 1 A [1].

Objetivos: Evaluar la eficacia analgésica y seguridad de ziconotida intratecal, solo o en combinación, en el tratamiento del dolor oncológico (d.o.) y no oncológico (d.n.o.). Realizar una descripción basada en la práctica clínica sobre la dosificación.

Material y métodos: Estudio prospectivo y descriptivo a lo largo de 18 meses en 20 pacientes con dolor crónico severo, oncológico y no oncológico, refractario a diversos tratamientos. Criterios de inclusión: adultos ≥ 18 años con dolor crónico intenso (EVA ≥ 6) que cumplieran los criterios de información de prescripción de ziconotida y con esperanza de vida 3-6 meses (cálculo basado en la experiencia clínica del oncólogo y especialista en dolor en casos de d.o.). Firmado el CI y previamente a la colocación del dispositivo se realizó un test intratecal con 1,2 mcg de ziconotida en 2,5 ml de SSF a nivel L3-L4 ó L4-L5 elección basada en la facilidad anatómica del paciente (excepto dos pacientes implantados previamente, uno con espasticidad de origen central y otro con dolor en muñón, en los que se añadieron ziconotida a la polianalgésia intratecal previa). Se consideró una buena eficacia analgésica un alivio del dolor ≥ 30 %. En caso de no respuesta se repetía el bolo a 2,4 mcg. 18 pacientes fueron implantados con bomba de flujo variable (d.o. supervivencia estimada > 6 meses y d.n.o.); flujo fijo (supervivencia estimada 3-6 meses en d.o. y algunos casos de d.n.o. basándonos en la edad del paciente y en el alivio total del dolor tras el primer bolo); reservorio intratecal (d.o. supervivencia estimada < 3 meses). La punta del catéter fue colocada en todos los casos entre T8 y T12. La dosis inicial de ziconotide excepto en los 2 pacientes previamente implantados fue de 0,6 mcg/día, con incrementos semanales de 0,6 mcg/día en la primera semana (1,2 mcg/día) y después de 1,2 mcg semanalmente hasta alivio del dolor.

El incremento en los pacientes con dispositivo de flujo fijo se llevó a cabo cada 30 días. En los pacientes con d.o. se inició desde el principio una polianalgésia basada en ziconotida+morfina (calculada a partir del consumo oral o transdérmico de opioides) + bupivacaína 0,75 %.

Las variables estudiadas fueron: edad; sexo; tipo de dolor : (d.o./ d.n.o.); Intensidad de dolor (EVA); componente neuropático (DN4); dosis media de ziconotide (mcg) ; dosis media de morfina; reducción de opioides orales o transdérmicos; efectos indeseables; PGIC (7 puntos que califica el paciente de su mejoría general: "muchísimo mejor", "mucho mejor", "ligeramente mejor", "sin cambios", "ligeramente peor", "mucho peor", y "muchísimo peor") mensualmente en los pacientes con d.o. y cada 2 meses en los no d.o. Una mejoría significativa del estado general se definió como una respuesta "muchísimo mejor", "mucho mejor" o "ligeramente mejor".

Estudio estadístico con SPSS. 15.0. t-Student comparación medias y χ^2 de proporciones. Significativo $p < 0,05$.

Resultados: n = 20; 12 (60 %) d.o. (50 % hombres/50 % mujeres) y 8 (40%) d.n.o. (62,5 % hombres / 37,5 % mujeres). Dentro de los pacientes con d.o. (58,3 % metastásis óseas; 33,3 % invasión de plexos; 8,3 % metastásis óseas e infiltración nerviosa). Los pacientes con d.n.o. (50 % dolor espinal persistente II; 12,5 % miembro fantasma bilateral; 12,5 % dolor muñón; 12,5 % espasticidad de origen central; 12,5 % estenosis de canal). Visita Basal: EVA/DN4 en d.o. $8,3 \pm 1,2$ / $5,3 \pm 2,4$ y en d.n.o. $7,9 \pm 2,1$ / $6,2 \pm 1,2$. La dosis media de ziconotida en d.o. $3,5 \pm 2,41$ mcg y en d.n.o. $4,61 \pm 4,08$ p = ns. Todos los pacientes con d.o. tenían una programación flexible frente al 25 % en el d.n.o. Un paciente de cada grupo a través de un mando personalizado (myPTM). El alivio del dolor fue > 75 % en el 78 % de los pacientes con d.o. y en el 65 % de los pacientes con d.n.o. ($p < 0,05$). En el 100 % de los pacientes se redujo el componente neuropático. El 50 % de pacientes del grupo d.o. pudieron reducir los opiáceos al 50 % reducción en el consumo oral opioides en el grupo d.o., el 33,2 % entre un 25-50 % y el 16 % los pudieron suspender. El 25 % del grupo d.n.o. pudieron suspender los opiáceos; 25 % redujeron el consumo entre un 25-50 % y el 50 % redujeron a la mitad ($p < 0,01$). Se observó también una reducción de la dosis/día de morfina intratecal en los pacientes previamente implantados cuando se añadió ziconotida $p < 0,05$. No se notificaron efectos indeseables. Más del 95 % de los pacientes de ambos grupos describieron una mejoría significativa de su estado general.

Conclusiones: Los resultados de este estudio confirman la eficacia analgésica del ziconotide en pacientes con dolor crónico refractario oncológico y no oncológico. Las titulaciones lentas (2) y la analgesia eficaz con dosis moderadas puede justificar la ausencia de efectos indeseables en este grupo de pacientes. Las dosis flexibles nos han permitido ajustar la analgesia a las necesidades del paciente sin precisar dosis diarias altas (3). Ziconotide ha sido eficaz en el alivio del dolor neuropático y ha contribuido a la analgesia de los pacientes con metastásis óseas. Analgesia y ausencia de efectos indeseables son responsables de la mejoría del estado general de los pacientes.

Bibliografía:

1. Timothy R. Deer et al. Intrathecal Therapy for Chronic Pain: A Review of Morphine and Ziconotide as Firstline Options . Pain Medicine, 2019; 20:784-798.
2. Gladstone C. McDowell et al. Effectiveness and Safety of Intrathecal Ziconotide: Final Results of the Patient Registry of Intrathecal Ziconotide Management (PRIZM) . PainMedicine 2020; 21: 2925-2938.
3. Gladstone C. McDowell et al. Intrathecal Ziconotide: Dosing and Administration Strategies in Patients With Refractory Chronic Pain. Neuromodulation 2016; 19: 522-53.

103 RESULTADO DE UN PROGRAMA DE ESTIMULACIÓN COGNITIVA DIRIGIDO A PACIENTES CON DOLOR CRÓNICO

A. Castel Riu, R. Cascón Pereira, S. Boada Pie

Hospital Universitari de Tarragona Joan XXIII.
Tarragona

Palabras clave: Estimulación cognitiva, memoria, atención, meta-memoria, psicología.

Introducción: Es frecuente que los pacientes con dolor crónico refieran problemas de tipo cognitivo y de forma más concreta, problemas relacionados con la memoria y la atención. El estudio del rendimiento cognitivo de los pacientes con dolor crónico, así como el estudio de la percepción de problemas de tipo cognitivo ha sido objeto de la atención de los investigadores (1). Sin embargo, existen pocos trabajos que hayan estudiado el resultado de la aplicación de programas de estimulación cognitiva en pacientes con dolor crónico (2).

Objetivos: Objetivo principal: Mejorar las competencias cognitivas de las personas con dolor crónico participantes en el programa.

Objetivo secundario: Mejorar la percepción de las propias competencias cognitivas y mejorar la calidad de vida de los participantes.

Material y métodos: *Sujetos:* 90 pacientes con dolor crónico. Características demográficas: Edad 51,6 ($\pm 7,6$) [rango: 36-72], 91 % mujeres. Nivel de estudios: 61 % primarios, 31 % medios, 8 % superiores. Estado civil: 6 % solteras, 83 % casadas, 7 % separadas, 4 % viudas.

Procedimiento: El programa constó de doce sesiones de estimulación cognitiva de 90 minutos de duración, realizadas dos días a la semana y en formato grupal (10 participantes por grupo). Los ejercicios de estimulación cognitiva incluían tareas dirigidas a potenciar la memoria (inmediata y largo plazo, tanto a nivel visual como auditivo), la capacidad de atención y concentración, estrategias organizativas, ejercicios de relajación y tareas para realizar en casa.

Instrumentos de medida: Los participantes fueron evaluados al principio y al final del programa. Se aplicaron las siguientes pruebas: 1) *Escala de Memoria de Wechsler* (WMS-IV) que evalúa, entre otros, los Índices de Memoria Inmediata, Memoria Diferida y Memoria de Trabajo. 2) *Cuestionario de Fallos de Memoria en la Vida Cotidiana* (MFE-30), que evalúa meta-memoria. 3) *Escala Hospitalaria Ansiedad y Depresión* (HADS), que evalúa ansiedad y depresión en personas con patología física. 4) *Dartmouth COOP Functional Health Assessment Charts/Wonca* (Coop-Wonca), que evalúa diversos parámetros relacionados con la salud y la calidad de vida. 5) *Escala Lickert de Satisfacción* con el programa.

Análisis estadístico: La valoración de las puntuaciones de WMS-IV requirió: 1) Que existiera un intervalo mínimo de 6 semanas entre las aplicaciones test-retest; 2) Que para considerar el cambio como "mejoría", este cambio debía ser superior al IC 95 % del pre-test. Por tanto y aunque en la tabla se expone la diferencia de las medias mediante la prueba *t* de Student, el dato relevante será el porcentaje de los participantes que mejora. En la valoración de las diferencias en las puntuaciones de MFE-30 y HADS se aplicó la *t* de Student para muestras relacionadas. Por último, en el COOP/Wonca la determinación de las diferencias se realizó mediante la prueba de Wilcoxon.

Resultados: 70 participantes completaron la totalidad del programa. En la tabla puede observarse que hay diferencias significativas en todos los valores, excepto en Memoria de Trabajo.

Tabla. Valores previos y posteriores a la realización del programa.

VARIABLES	pre	post	p
WMS-IV: MEMORIA INMEDIATA	34,8 ($\pm 9,6$)	43,6 ($\pm 9,1$)	$p < 0,0001$
WMS-IV: MEMORIA DIFERIDA	45,8 ($\pm 10,8$)	54,4 ($\pm 12,2$)	$p < 0,0001$
WMS-IV: MEMORIA DE TRABAJO	18,1 ($\pm 4,6$)	19,3 ($\pm 7,1$)	$p = 0,112$
MFE-30	113,7 ($\pm 54,4$)	100,4 ($\pm 49,4$)	$p < 0,01$
HADS: ANSIEDAD	11,56 ($\pm 3,66$)	10,70 ($\pm 4,11$)	$p < 0,05$
HADS: DEPRESIÓN	8,58 ($\pm 4,11$)	7,62 ($\pm 3,88$)	$p < 0,01$

Al considerar los porcentajes de mejoría en la WMS-IV, se constató que el 38,7 % de los participantes mejoró en Memoria Inmediata, el 33,9 % en Memoria Diferida y el 3,2 % en Memoria de Trabajo. En cuanto al COOP/Wonca, se constató mejoría en el estado de Salud ($p < 0,0001$). El 73 % de los participantes se mostró "muy satisfecho" con el programa y el 27 % "satisfecho".

Conclusiones: Se ha demostrado que el programa de estimulación cognitiva mejoró la Memoria Inmediata, la Memoria Diferida y la Meta-memoria. Asimismo, se mejoró el estrés psicológico y la percepción del Estado de Salud. Sin embargo, la Memoria de Trabajo no experimentó cambios de relevancia.

Bibliografía:

- Castel et al. (2021). Memory complaints and cognitive performance in fibromyalgia and chronic pain: The key role of depression. *Scandinavian Journal of Psychology* 62 : 328-338.
- Castel et al. (2017). Effects of a cognitive stimulation program on psychological well-being in a sample of elderly long-term care hospital inpatients. *Aging & Mental Health* 21: 88-94.

107 NEURALGIA POSTHERPÉTICA; A PROPÓSITO DE UN CASO

M. Ortí Camallonga, E. Pastor Martínez,
R. A. Martínez Albadalejo

Hospital Clínico Universitario. Valencia

Introducción: Los parches de capsaicina son utilizados para el control del dolor neuropático en pacientes con neuralgia postherpética. Su efecto empieza en torno al 7º día y puede durar hasta 90 días (1-3). El tratamiento oral con Gabapentina, siendo también efectivo, presenta más efectos adversos.

La efectividad del tratamiento endovenoso con analgésicos y sulfato de magnesio en el dolor neuropático se ha demostrado en varios estudios, además el bloqueo de los receptores NDMA con Ketamina y Sulfato de Magnesio inhiben la actividad neuronal y la sensibilización central responsable del dolor (3-6).

Estructura del caso: Paciente de 70 años que acude a la Unidad del dolor por cuadro de dolor neuropático en la zona dorsal-axilar y pectoral izquierda que comenzó hacía 72 h.

- Antecedentes personales: apendicectomía, amigdalectomía.

- Tratamiento farmacológico: ninguno.

La paciente presentaba regular estado general. Refería dolor en la zona afectada de tipo urente, punzante y con "descargas" a lo largo del día que le impedía descansar por la noche, con una puntuación de la Escala visual análoga (EVA) de 8 sobre 10.

A nuestra exploración la paciente presentaba lesiones vesiculosas extensas sobre base eritematosa en la zona que concordaban con herpes varicela-zóster.

El tratamiento propuesto, debido a las lesiones dérmicas, fue Gabapentina 300 mg/8 h oral junto con tratamiento endovenoso (Ketamina 30 mg-Lidocaína 100 mg y Sulfato de magnesio 1,5 g) una vez al mes.

Tras un mes de tratamiento la paciente necesitó aumentar la dosis de Gabapentina por regular control del dolor (300-600-600 mg) con mejoría, pero comenzó con un cuadro de desorientación y mareo. Se bajó de nuevo a 300 mg/ 8 h.

El tratamiento endovenoso de Ketamina 30 mg-Lidocaína 100 mg y Sulfato de Magnesio 1,5 g fue efectivo (diminuyendo 2 puntos el dolor que presentaba la paciente en ese momento según la EVA).

La paciente recuperó la integridad de la piel tras 6 semanas, por lo que se colocó el parche de capsaicina (Qutenza 179 mg) en la zona de la mama y axila izquierda. Se continuó con el tratamiento endovenoso adyuvante y tras 6 días el parche comenzó a hacer efecto.

El cambio de tratamiento mejoró el control del dolor (EVA 1 sobre 10) además no volvió a presentar el cuadro de mareo y desorientación.

Conclusiones:

- El parche de capsaicina (Qutenza 179 mg) produce rápido alivio del dolor y evita los efectos secundarios del tratamiento oral.
- Es necesario que exista integridad de la piel para su aplicación, pudiendo recurrir a una terapia puente hasta su colocación.
- La efectividad del tratamiento endovenoso como adyuvante permite un mejor control del dolor.

Bibliografía:

1. Gálvez R, et al. (2017) Clin J Pain 33(10):921-931.
2. Burness CB, McCormack PL. (2016) Drugs 76(1): 123-134.

3. Anand P, Bley K. (2011) Br J Anaesth. 107(4):490-502.
4. Dehua Song, MD et al., (2018) Pain Physician 21:19-32.
5. Meng Zang et al., (2018) Biomed Research International 2018: 1-10.
6. Meg, F. et al., (2014) Minerva Anestesiologica 80 (5): 556-568.

Agradecimientos: Compañeros y entidades implicados en este caso clínico.

108 EL NERVIOS PARA EL VASTO MEDIAL COMO TARGET PARA EL TRATAMIENTO DEL DOLOR CRÓNICO DE RODILLA. ESTUDIO ECOGRÁFICO EN VOLUNTARIOS SANOS

J. M. Orduña Valls, D. Cedeno, M. Ferrandis Martínez, R. Vallejo Salamanca, C. Tornero Tornero

Hospital la Malvarrosa. Valencia

Palabras clave: Dolor de rodilla, nervio vasto medial, dolor crónico.

Introducción: El dolor crónico de rodilla debido a osteoartritis (OA), dolor posquirúrgico crónico o lesiones traumáticas es una situación que afecta a millones de pacientes en todo el mundo. Los tratamientos intervencionistas mediante radio-frecuencia se han utilizado con eficacia durante varios años.

El término nervios geniculados se ha adoptado como terminología estándar, sin embargo, muchos grupos han demostrado la relevancia de ramas como el nervio del músculo vasto medial (NVM) para este fin.

Objetivos: Confirmar la existencia del NVM en los voluntarios estudiados. Valorar el número de ramas en cada individuo, así como su distribución a lo largo del miembro inferior con el fin de estandarizar su tratamiento.

Material y método: Veinte voluntarios sanos fueron incluidos en este estudio prospectivo descriptivo. El NVM se exploró bajo control ecográfico registrándose los siguientes ítems: a) Confirmación de la presencia de la MNV; b) Número de ramas en cada individuo y distribución de cada rama. c) Distancia desde el punto de ramificación. d) Posición de las ramas en la cara distal de la rodilla.

Resultado: Los resultados confirman la presencia de la MNV en todos los casos estudiados. Se observó como el NVM da un número variable de ramales (2-5) a lo largo de su recorrido. Encontramos dos tipos de ramas: 1) trans/intramuscular, presentes en número variable (de ninguna a tres) en la cara proximal del muslo, con inervación motora al músculo a lo largo de su trayecto. 2) Extramusculares, presentes en número variable (2 a 3) en la cara distal del muslo con función sensitiva que presumiblemente se objetivaron como targets terapéuticos.

Conclusiones: El NVM es un target anatómico persistente cuyas ramas distales (entre dos y tres) deben ser tratadas en los protocolos de abordaje clínico.

Bibliografía:

1. Choi WJ et al. (2011). Radiofrequency treatment relieves chronic knee osteoarthritis pain: a double-blind randomized controlled trial. *Pain*; 152:481-487
2. Orduña Valls JM et al. (2017) Anatomic and ultrasonographic evaluation of the knee sensory innervation: A cadaveric study to determine anatomic targets in the treatment of chronic knee pain. *Reg Anesth Pain Med*; 42:90-98.
3. Tran J et al et al (2018) Anatomical study of the innervation of anterior knee joint capsule: Implication for image-guided intervention. *Reg Anesth Pain Med* ; 43:407-414.

112 TYPE 2 COMPLEX REGIONAL PAIN SYNDROME: FROM BIOPSY TO PERIPHERAL NEUROMODULATION

J. Gouveia, M. Caldeira, D. Correia
Hospital Central do Funchal. Portugal

Introduction: Complex regional pain syndrome (CRPS) is a multifactorial condition that often involves hyperalgesia and allodynia of the extremities (1). Pharmacological treatments are sometimes of short-lived and limited efficacy. Neuromodulation incorporates a broad spectrum of electrical therapies, which have been shown to improve the perception of pain in CRPS (2).

Clinical case: A 43-year-old and healthy woman, presented, in December 2020, with pain, swelling and redness in the right elbow, associated with nodular purpuric lesions in the lower limbs. As family medical history, her father was diagnosed with pulmonary tuberculosis twenty years ago. Her physical examination: painful, hard and mobile adenomegaly at the level of the proximal region of the medial epicondyle of the right arm. Right elbow ultrasound: adenomegaly, intensely vascularized, with diffuse hyperechogenicity of the tissues. In March 2021, she presented with dysesthesia and allodynia of the right upper limb, subsequent to an excisional lymph node biopsy, essentially covering the territory of the medial antebrachial cutaneous nerve, with a positive Tinel sign above the biopsy scar. Electromyography: findings compatible with neuropraxia of the right cubital, in the subacute/chronic phase. Type 2 CRPS was assumed, and therapy with Gabapentin (up to 900 mg/day) and Duloxetine (up to 60 mg/day) was started and progressively increased. In April 2021, due to the lack of pain improvement, she was referred for a Pain Medicine consultation, thereafter the therapy had been adjusted involving Gabapentin (1200 mg/day) and started treatment with Tapentadol, with no objective improvement; 5 % Lidocaine patch, with some pain relief; and later with the application of 8 % Capsaicin, which showed little efficacy. In May 2021, the diagnosis of lymph node tuberculosis was confirmed, after isolation of Mycobacterium tuberculosis in Löwenstein Jensen's medium and tuberculostatic therapy was initiated. Due to the absence of symptomatic improvement, a peripheral stimulator was placed in the right cubital nerve, in June 2021. After the therapeutic adjustments carried out, in August 2021, there was a significant

improvement in the symptoms, and that was why, in October 2021, the reduction of Gabapentin dosage (initially, 1200 mg/day and later, 900 mg/day) was started.

Discussion: The painful experience showed to be disproportionate to the degree of tissue damage caused by the lymph node biopsy and persisted far beyond what was expected, suggesting CRPS as a probable diagnosis. Peripheral neuromodulation thus proves to be an efficient and favorable modality in the treatment of CRPS, since it not only contributed to pain relief, but also to an objective improvement in quality of life.

References:

1. Taylor SS, Noor N, Urits I, Paladini A, Sadhu MS, Gibb C, Carlson T, Myrcik D, Varrassi G, Viswanath O. Complex Regional Pain Syndrome: A Comprehensive Review. *Pain Ther.* 2021 Dec;10(2):875-892. doi: 10.1007/s40122-021-00279-4. Epub 2021 Jun 24. Erratum in: *Pain Ther.* 2021 Jul 26; PMID: 34165690; PMCID: PMC8586273.
2. Knotkova H, Hamani C, Sivanesan E, Le Beuffe MFE, Moon JY, Cohen SP, Huntoon MA. Neuromodulation for chronic pain. *Lancet.* 2021 May 29;397(10289):2111-2124. doi: 10.1016/S0140-6736(21)00794-7. PMID: 34062145.

Acknowledgements: A special thank to the Centro Multidisciplinar de Medicina da Dor (CMMDor) team for their unconditional support and dedication to this case.

113 TELEREHABILITATION TOOL IN PATIENTS WITH MUSCULOSKELETAL PATHOLOGY: A STUDY OF THE CLINICAL AND WORKLOAD BENEFITS

F. J. Pareja Martínez, J. Vital Corres, J. F. Duarte Mendoza, J. Rodríguez Fernández, A. Suárez Rus, C. Rodríguez-Sierra Aguirrebeña, D. Soler Viladrich, R. Qui

Edificio Lanzadera, La Marina de, Carrer del Moll de la Duana, s/n, 46024 Valencia. Valencia

Palabras clave: Telerehabilitation, exercise training, e-health, remote monitoring, artificial intelligence software.

Introducción: Nowadays, certain healthcare disciplines suffer a decrease in the quality and accessibility of in-person healthcare assistance, which has led to the increase of new healthcare alternatives such as digital services and telemedicine tools (1,2).

According to L. Engstrom (3), adherence to traditional treatment, based on patients' activity and responsibility, is usually 24 %.

In order to improve the quality of the rehabilitation area, we present one more example of a successful telerehabilitation tool applied in a health care environment.

Objetivos: The aim of this investigation was to proof the adherence to treatment with Trak software and to compare whether there was an improvement in the results with respect to other telerehabilitation cases.

Material y método: 60 patients with shoulder inju-

ries were recruited from three different Hospitals around Spain. This group was provided with relevant technology for a period of two months to perform an exercise program according to the physical needs of each one. For each patient, an initial and final functional assessment was performed.

Satisfaction of the patients and the healthcare professionals were noted using a technical quality and the usability subjective appreciation questionnaire. This score is compared with the value found in the literature (24 %) using a t-test.

Resultados: 43 patients have completed at least one session and have performed an average of 10 sessions, with an adherence to treatment of 66.75 %. ($p = .035 < .05$). Both groups, patients and healthcare professionals, were highly satisfied with regard to usability, overall session satisfaction and the quality and performance of the technology platform.

Conclusiones: Trak improves the adherence to treatment rate. All patients improved injury recovery by using Trak. Satisfaction was high. Telerehabilitation with Trak seems to be a promising alternative as a treatment for maintaining motivation and correct treatment compliance.

Bibliografía:

1. Gimigliano et al (2017). The World Health Organization" rehabilitation 2030: a call for action" Eur J Phys Rehabil Med. 53:155-168.
2. Clark et al. (2013) Alternative models of cardiac rehabilitation: A systematic review European journal of preventive cardiology. 22.
3. Engström LO et al. (2005). Scand J Public Health. 33(1): 11-8. 1.

Agradecimientos: We would like to thank the involvement and financing of this pilot by the Ribera health group.

114 SÍNDROME DOLOROSO PERSISTENTE, A PROPÓSITO DE UN CASO

I. Ruiz Pérez, F. Ojeda Suárez, J. A. Torres Dios, R. M. Orza Muñoz, F. Walter, P. Velasco Ramírez, A. Abreu Font, M. Hernández Conde

Hospital Universitario de Canarias. Santa Cruz de Tenerife

Introducción: Síndrome Doloroso Persistente Postoperatorio (SDPP) tras artrodesis lumbar con mejoría tras implante de neuroestimulador de cordones posteriores (SCS).

Estructura del caso: Paciente mujer de 35 años que acude a la Unidad de Dolor Crónico remitida desde Neurocirugía por lumbalgia crónica tras intervención quirúrgica de hernia discal L4-L5.

Refiere dolor lumbar tras cirugía de varios años de evolución con irradiación hacia MID, acompañado de parestesias y disestesias en la planta del pie junto con claudicación neurógena ocasional. A la exploración física presenta marcha punta-talón dolorosa que desencadena calambres, dolor miofascial en musculatura de

MMII, tanto Fabere como Lassègue a 40° positivos en MII y dolor a la digitopresión de facetas lumbares de L4-S1. La puntuación en la escala analógica visual es de 8 sobre 10.

Como pruebas complementarias aporta RMN lumbosacra con hallazgos de pérdida de altura en discos intervertebrales de L4-S1, además de pequeña fisura anular posterocentral en disco L4-L5. También electro-neuromiografía de MMII sin alteraciones.

Teniendo en cuenta tanto la clínica como la exploración que presenta, así como el resultado de las diferentes pruebas complementarias, se establece el diagnóstico de SDPP.

Durante el seguimiento y tras el diagnóstico, la paciente se somete a varias epidurales caudales, así como a radiofrecuencia pulsada sobre ramo medio dorsal lumbar sin conseguir alivio. Ninguna de las técnicas intervencionista, ni tampoco la medicación pausada, supone una mejoría en la clínica por lo que se plantea la implantación de neuroestimulador de cordones posteriores. Se realiza colocación de electrodos a nivel epidural dorsal posterior (D8-D10). Sufre complicaciones tales como migración de electrodos además de infección de los mismos que supone su retirada y reimplante de electrodos/placa de neuroestimulación posteriormente.

La evolución de la paciente fue favorable, con recuperación de la funcionalidad de ambos MMII, así como control del dolor permitiendo la desescalada de medicación y una clara mejoría en su calidad de vida.

Conclusiones:

-Análisis comparativos señalan que la SCS es superior a las cirugías de revisión de columna y es preferida por los pacientes, aliviando el dolor en un 50 % de los casos.

-Las complicaciones más comunes que se observan tras la SCS son la infección de la herida quirúrgica (4-10 %), hematoma y seroma.

-Existe estudios en curso que analizan la existencia y el alcance de la plasticidad cortical y de la sustancia blanca en pacientes con SDPP tratados con SCS.

Bibliografía:

1. R. Alizadeh, S.R. Sharifzadeh. Pathogenesis, etiology and treatment of failed back surgery syndrome. Neurochirurgie. 2022;68:426-431.
2. S.D. Groote, L. Goudman, P. V. Schuerbeek, R. Peeters, S. Sunaert,
3. B. Linderth, J.D. Andrés, P. Rigoard, M.D. Jaeger, M. Moens. Effects of spinal cord stimulation on voxel-based brain morphology in patients with failed back surgery syndrome. Clinical Neurophysiology. 2020;131:2578-2587.

117 NEUROMÓDULACIÓN PARA EL TRATAMIENTO DEL DOLOR CRÓNICO SEVERO NEUROPÁTICO INTERCOSTAL TRAS VATS UNIportal

L. E. Fernández Rodríguez, M. M. Hernández García, A. González Lisorge, C. Tornero Tornero, J. Martínez Baños, C. García Palenciano

Hospital Clínico Universitario Virgen de la Arrixaca. Murcia

Introducción: Gracias a la cirugía torácica asistida por video (VATS), se ha podido disminuir considerablemente el dolor secundario a las cirugías torácicas frente a las clásicas toracotomías. Sin embargo, hay un importante porcentaje de pacientes intervenidos por VATS con dolor crónico postoperatorio llegando en algunas series hasta el 50 % a los 3 meses de la cirugía siendo de características neuropáticas en torno al 12,5 % (según la evaluación con escala DN4).

Estructura del caso: Paciente mujer de 45 años intervenida de forma programada para lobectomía superior izquierda por adenocarcinoma pulmonar complicado con pneumotorax y empiema postoperatorio en el año 2016 intervenida en las dos ocasiones a través de cirugía torácica asistida por video (VATS).

Dolor agudo en el postoperatorio inmediato que se cronifica siendo derivado para control y en seguimiento por Unidad de Dolor de otro centro desde año 2018 con múltiples tratamientos intervencionistas y escasos resultados.

Refería dolor de características en territorio T5 a T8 anterior izquierdo (1/3 inferior de mama izquierda y submamario) con sensación de parestesias, hieperalgesia y alodinia. Le impedía un desarrollo normal de su vida diaria, el descanso nocturno y generaba una importante afectación del estado de ánimo.

En tratamiento crónico con Gabapentina 600 mg cada 8 h, Duloxetina 60 mg cada 24 h y Lacosamida 100 mg cada 12 h con mal control del dolor. Iniciados opioides por indicación de atención primaria y suspendido por intolerancia a los mismos.

Dado el mal control, con progresión y la importante interferencia con sus actividades básicas de la vida diaria con extensión del dolor al lado contralateral se decide tratamiento neuromodulador en el año 2020.

Con acceso a través del espacio L1L2 se posiciona 1 electrodo octopolar modelo SC-2352-70 a en espacio epidural posterior a nivel T4 comprobando cobertura del 100 % de su dolor.

Posteriormente buen control del dolor que perdura tras casi dos años con el tratamiento pudiendo reducir su medicación crónica y mejoría de su calidad de vida de forma significativa.

Conclusiones: Al igual que tras una toracotomía, tras una videotoracoscopia es fundamental pervenir y tratar adecuadamente el dolor postoperatorio agudo para evitar su cronificación.

La neuromodulación con estimulación de cordones posteriores es una herramienta eficaz para el control del dolor neuropático crónico post cirugía video asistida.

Bibliografía:

1. Takenaka S, Saeki A, Sukenaga N, Ueki R, Kariya N, Tatara T, Hirose M. Acute and chronic neuropathic pain profiles after videoassisted thoracic surgery: A prospective study. *Medicine* 2020;99:13(e19629).
2. Bayman EO, Parekh KR, Keech J, Selte A, Brennan TJ. A prospective study of chronic pain after thoracic surgery. *Anesthesiology*. 2017;126(5):938-51.
3. Gupta R, Van de Ven T, Pyati S. Post-Thoracotomy Pain: Current Strategies for Prevention and Treatment. *Drugs* (2020) 80:1677-1684.

119 NEUROMODULACIÓN EN DOLOR NEUROPÁTICO POSTMASTECTOMÍA

P. Lorenzo Jiménez, A. Ruiz Zarco, C. Crisán, M. Garzando Civera, C. Tornero Tornero

Hospital Clínico Universitario. Valencia

Introducción: El síndrome de dolor posmastectomía (PMPS) representa aquel dolor crónico que persiste durante al menos 3 meses después de una cirugía relacionada con el cáncer de mama. El manejo del PMPS a menudo es ineficaz y no existe una guía de tratamiento estándar. Las intervenciones para tratar el dolor neuropático varían desde modalidades médicas, quirúrgicas hasta medicina alternativa (1).

Estructura del caso: Presentamos el caso de una paciente de 54 años derivada desde Oncología por dolor neuropático tras mastectomía. A la exploración, presentaba hipoestesia y quemazón en mama derecha, y dolor irradiado a zona cervical y lumbar. Presentó mala tolerancia a un primer intento de tratamiento médico con fármacos como pregabalina, duloxetina y amitriptilina.

Se realizaron entonces técnicas intervencionistas, entre ellas, la aplicación de parche de capsaicina, radiofrecuencia pulsada (RFP) de nervios intercostales derechos, infiltración intradérmica de toxina botulínica en territorio T4-T7 derecho, y bloqueo erector espinal derecho sin mejoría clara. Dada la efectividad limitada de las medidas mencionadas anteriormente se consideró el implante del neuroestimulador medular Burst Octrode Abbot. Tras un periodo de prueba en el que presentó clara mejoría clínica, se decidió el implante definitivo del generador, con buena evolución posterior.

Conclusiones: Aquellos procedimientos en los que se produce una importante lesión tisular y de estructuras nerviosas presentan una alta incidencia de dolor crónico, como ocurre en la cirugía de mama. La incidencia documentada de SDPM varía entre un 11 y un 57 %, siendo hasta el 65 % de características neuropáticas (1).

En cuanto al **tratamiento médico** se consideran cuatro grupos de fármacos de acuerdo a su sitio de acción principal: a) receptores cutáneos, b) fibras nerviosas periféricas, c) modulación medular, y d) modulación central. (2) Otra línea de tratamiento son las **técnicas intervencionistas**, entre las cuales se describen el bloqueo o neurólisis de los ganglios estrellados, la RFP de ganglios de la raíz dorsal o la infiltración con toxina botulínica A (2).

La **estimulación de la médula espinal** (SCS) se ofrece principalmente en casos de dolor neuropático refractario. La técnica de estimulación en ráfagas es una alternativa al estimulador tradicional que utiliza más de una forma de onda en el mismo dispositivo para poder salvar la pérdida de eficacia del tradicional (3).

Bibliografía:

1. Ava G. Chappell, et al. Post-Mastectomy Pain Syndrome. *JPRAS Open* 30 (2021) 97-109.
2. Finnerup NB, et al: Pharmacotherapy for neuropathic pain in adults. *Lancet Neurol* 14. 2015;162-173.
3. Terje Kirketeig, et al. Burst Spinal Cord Stimulation. *Pain Med*. 2019;31-S40.

120 ANALGESIA POSTOPERATORIA DOMICILIARIA MEDIANTE BOMBA ELASTOMÉRICA ENDOVENOSA EN CIRUGÍA MAYOR AMBULATORIA

J. García López, A. Hernández Vilaplana, N. Pocull Viñets, S. Queipo Díaz, I. Salgado Algaba, F. J. Medel Rebollo

Hospital Universitari Vall d'Hebron. Barcelona

Palabras clave: Dolor postoperatorio, procedimientos quirúrgicos ambulatorios, bombas de infusión, analgesia.

Introducción: La inclusión de diferentes cirugías al régimen de CMA, implica reorganizar las pautas analgésicas incorporando la analgesia invasiva domiciliaria (AID) para el tratamiento del dolor.

Objetivos: Valorar la efectividad y tolerancia analgésica mediante bomba elastómera (BE) endovenosa (EV) en los pacientes intervenidos (IQ) en CMA traumatológica.

Material y método: Estudio prospectivo, observacional y descriptivo en CMA de traumatología del Hospital Universitario Vall d'Hebron (HVH), de marzo a julio de 2022.

Criterios inclusión: paciente \geq 18 años, IQ de cirugía compleja de antepié, cirugía de hombro/codo y ligamentos de rodilla en CMA. Cirugía con dolor previsto intenso.

Tratamiento mediante BE EV:

- BE Tramadol 300 mg+ Dexketoprofeno 300 mg ev, volumen 300 ml, a 6 ml/hora durante 48 h:
 - Bolus previo ev: 1 g paracetamol + 50 mg dexketoprofeno + 40 mg omeprazol
 - Rescate vía oral (VO): paracetamol 1 gr/8 h + tramadol 50 mg/8 h
- En pacientes alérgicos o contraindicado AINES: BE Tramadol 450 mg+ Paracetamol 3 gr ev a 6 ml/hora durante 48 h:
 - Bolus previo ev: 1g paracetamol + Tramadol 50 mg
 - Rescate VO: metamizol 1150 mg/8 h + paracetamol 500 mg/8 h

El control clínico de la AID se realizó durante los 7 días postoperatorios (PO). Se llevó a cabo por enfermeras de anestesia (EA) de CMA.

- Día 0 (IQ): control clínico; educación sanitaria; entrega de hoja informativa al alta y teléfonos de contacto.
- Día 1 (24 h postIQ): Control telefónico (CT).
- Día 2 (48 h postIQ): Visita presencial (VP) por EA para valoración, retirada de dispositivo y entrega set analgesia de continuación.
- Día 7: CT a los 7 días post-IQ y encuesta satisfacción.

Resultados: Muestra (n): 31 pacientes; 45,16 % mujeres; edad media 47,13 años.

Tipo IQ: Artroscopia hombro 64,51 %; Ligamentos cruzados 16,12 %; Hallux valgus 6,45 %; Rizartrosis 6,45 %; Artrodesis codo 6,45 %.

Dolor día 0: EVN media 0.

CT día 1: Media EVN reposo 2,19; Media EVN movimiento 2,06; 54,83 % precisó rescates; 6,45 % efectos secundarios; 6,45 % incidencias elastómero.

VP día 2: Media EVN reposo 1,26; Media EVN movi-

miento 2,09; 48,38 % precisó rescates; 16,12 % efectos secundarios; 9,67 % incidencias catéter.

CT día 7: Media dolor EVN 2,06 %; Paciente muy satisfecho 80,64 %.

Conclusiones:

- La analgésica mediante BE endovenosa en pacientes intervenidos en CMA es segura y efectiva.
- Ofrece un buen control de DPO y mínimos efectos secundarios
- Genera un elevado grado de satisfacción en los pacientes

Bibliografía:

1. Hernández García D, Lara Vila I, Caba Barrientos F, Ramos Curado P, Núñez García A, Echevarría Moreno M. Análisis coste-efectividad de la PCA postoperatoria frente a la infusión continua elastomérica de tramadol y metamizol [Cost-effectiveness analysis of patient-controlled analgesia compared to continuous elastomeric pump infusion of tramadol and metamizole]. *Rev Esp Anestesiología Reanim.* 2007 Apr;54(4):213-20. Spanish. PMID: 17518171.
2. Villalba J, Peñalver J, Torner P, Serra M, Planell J. Home-based intravenous analgesia with elastomeric pump as an outpatient procedure for pain control after anterior cruciate ligament repair. *Rev Esp Cir Ortop Traumatol (Engl Ed).* 2018 Jan-Feb;62(1):65-70. English, Spanish. doi: 10.1016/j.recot.2017.07.005. Epub 2017 Nov 26. PMID: 29183690.
3. Serra M, Vives R, Cañellas M, Planell J, Oliva JC, Colilles C, Pontes C. Outpatient multimodal intravenous analgesia in patients undergoing day-case surgery: description of a three year experience. *BMC Anesthesiol.* 2016 Sep 13;16:78. doi: 10.1186/s12871-016-0246-6. PMID: 27619387; PMCID: PMC5020512.
4. Komen H, Brunt LM, Deych E, Blood J, Kharasch ED. Intraoperative Methadone in Same-Day Ambulatory Surgery: A Randomized, Double-Blinded, Dose-Finding Pilot Study. *Anesth Analg.* 2019 Apr;128(4):802-810. doi: 10.1213/ANE.0000000000003464. PMID: 29847382; PMCID: PMC6995343.
5. Ilfeld BM, Enneking FK. A portable mechanical pump providing over four days of patient-controlled analgesia by perineural infusion at home. *Reg Anesth Pain Med.* 2002 Jan-Feb;27(1):100-4. doi: 10.1053/rapm.2002.28282. PMID: 11799513.

Agradecimientos: Al Servicio de Farmacia Hospitalaria del Hospital Universitario Vall d'Hebron

122 ZICONOTIDA INTRATECAL, ¿POSIBLE PRIMERA LÍNEA PARA DOLOR CRÓNICO?

A. Ruiz Zarco, R. Martínez Albaladejo, P. Lorenzo Martínez, L. Escamilla Muñoz, C. Crisán, M. Garzando Civera, C. Tornero Tornero

Hospital Clínico Universitario. Valencia

Introducción: La ziconotida es un fármaco bloqueador de los canales de calcio de tipo N que se encuentra en el caracol marino piscívoro *Conus magus*. Su uso para infusión intratecal está aprobado por la Asociación Española

del medicamento para el manejo del dolor crónico severo en pacientes que son intolerantes o refractarios a otros tratamientos (1). La evidencia emergente para el dolor neuropático refractario es prometedora pero aún limitada. Su uso disminuyó principalmente por alta incidencia de efectos secundarios, que podía llegar al 88 %, siendo común el mareo, náuseas, confusión y nistagmo (2).

Estructura del caso: Presentamos el caso de un paciente de 58 años diagnosticado de plasmocitoma en ala sacra izquierda, que acude a nuestra unidad por dolor refractario a morfínicos y coadyuvantes a altas dosis. Presenta dolor en la zona de la lesión y radicular irradiado a miembro inferior izquierdo. En el TAC se observa lesión lítica en ala sacra con componente de partes blandas que se extiende a los forámenes neurales y a la articulación sacroilíaca homolateral. Se comenta posibilidad de ablación tumoral por radiología intervencionista que se desestima y se opta por colocación de bomba intratecal de ziconotida y anestésico local. Se realiza en quirófano implante de bomba de Synchronmed II de Medtronic, y se comienza a dosis de 2 mcg/día. Inicialmente presenta mejoría del dolor, pero disestesias en la planta del pie del MIJ por lo que se realiza RNM que muestra invasión de la lesión del agujero sacro S1 izquierdo desplazando la raíz S1 izquierda, sin observar imagen de contacto del catéter con la raíz nerviosa.

En los siguientes seis meses se sube gradualmente la dosis de ziconotida hasta 6 mcg/día y de bupivacaína 0,75 % a 1,5 mg/día, con lo que se consigue mejoría del dolor y disminución de medicación oral. Actualmente, continúa en seguimiento por nuestra unidad.

Conclusiones: Comparado con la morfina, la ziconotida es ventajosa porque no interactúa con los receptores de opioides y tiene un potencial limitado de dependencia. Sin embargo, el entusiasmo inicial de su uso se vio atenuado debido a la alta incidencia de efectos secundarios. El estudio Patient Registry of Intrathecal Ziconotide Management) realizado por McDowell et al. informó una disminución de los efectos secundarios si se titulaban y escalonaban las dosis (3). En nuestro caso, la subida escalonada de dosis permitió alcanzar alivio sintomático sin efectos adversos. Pese a ello, es preciso continuar con el seguimiento y realizar más estudios para determinar la seguridad del fármaco como primera línea.

Bibliografía:

1. Timothy R Deer, et al. Intrathecal Therapy for Chronic Pain. *Pain Med.* 2019;784-798.
2. Brookes ME, et al. Ziconotide monotherapy. *Curr Neuropharmacol.* 2017;15: 217-231.
3. McDowell GC, et al. Effectiveness and safety of intrathecal ziconotide: PRIZM. *Pain Med.* 2020;2925-2938.

123 FACTORES PREDICADORES DE ABUSO DE OPIOIDES EN PACIENTES CON DOLOR CRÓNICO NO ONCOLÓGICO: ESTUDIO DELPHI

M. Fernández Baena, S. Galán, R. de la Vega, R. Esteve Mariano, A. E. López Martínez, C. Ramírez Maestre

Instituto de Investigación Biomédica de Málaga. Málaga

Palabras clave: Factores predictores, abuso de opioides, dolor crónico no oncológico.

Introducción: Los opiáceos son ampliamente prescritos, con una tendencia al alza, para el tratamiento del dolor crónico no oncológico (CNCP, por sus siglas en inglés). Sin embargo, hay efectos secundarios asociados al uso de opioides a medio y largo plazo y, para determinados pacientes, con el riesgo de un uso problemático.

Objetivos: El objetivo de este estudio es conocer qué variables podrían estar asociadas a un mayor riesgo de que los pacientes con CNCP desarrollen un problema de abuso o mal uso de la medicación opioide prescrita.

Material y método: Veintinueve médicos con experiencia en el manejo del dolor CNCP, y que prescriben opioides, participaron en un estudio Delphi de dos rondas centrado en los factores de riesgo de abuso y uso indebido de opioides.

Resultados: Las variables que alcanzaron consenso en cuanto a su relación con el mayor riesgo de sufrir un problema de abuso o mal uso de opioides fueron: 1) experimentar dolor a diario, 2) uso previo de opioides en altas dosis, 3) presentar ansiedad generalizada, 4) desesperanza, 5) consumo de benzodiazepinas, 6) uso de opioides por motivos distintos al manejo del dolor, 7) problemas familiares, inestabilidad familiar o ruptura familiar, y 8) tener acceso a varios prescriptores de opioides. La única variable que alcanzó consenso en cuanto a que no se asocia a un posible riesgo de abuso o mal uso fue tener una intensidad de dolor leve (0 - 4 en la NRS-11).

Conclusiones: Este estudio proporciona información útil que podría ayudar a tomar decisiones sobre el uso de opioides para el tratamiento de CNCP y prevenir futuras dificultades. Quedan justificados estudios prospectivos que prueben la relación de las variables que llegaron a un consenso con el riesgo de uso indebido y abuso de opioides.

124 NEURALGIA DEL TRIGÉMINO; ESTUDIO DESCRIPTIVO. LA PREVIA

M. L. Gómez Vela, E. Carricas García de la Vega, J. Lerga Labiano, M. Basterra Martínez de Estibariz, L. Gómez Gila

Hospital de Navarra. Navarra

Palabras clave: Neuralgia trigémino, parche capsaicina.

Introducción: Neuralgia del trigémino: entidad dolorosa que afecta al V par craneal, se caracteriza por dolor intenso, punzante, penetrante, paroxístico y quemante. El tratamiento de elección son los anticonvulsivantes aunque un alto porcentaje de pacientes no son respondedores a estos. El parche de Capsaicina 179 mg demuestra eficacia en el tratamiento del dolor neuropático. Su ficha técnica excluye la aplicación en cara y cuero cabelludo por lo que su apli-

cación en la neuralgia del trigémino queda excluida. Sin embargo, en diferentes unidades del dolor y, como último recurso, se está utilizando bajo estrictas medidas de seguridad.

Objetivos: Revisión de bibliografía relacionada con la aplicación del parche en neuralgias del trigémino

- Revisión de base de datos del Hospital Universitario de Navarra: número de pacientes atendidos con diagnóstico neuralgia del trigémino en nuestro Hospital en los últimos 42 meses.
- Nº de pacientes con neuralgia del trigémino tratados con parche de Capsaicina 179 mg.

Material y método:

- Búsqueda bibliográfica en PubMed, Google Académico, Cochrane Library, Embase "capsaicin patch + trigeminal neuralgia" en cualquier idioma y de los últimos 5 años.
- Solicitud a la Unidad del Dato del HUN número de pacientes desde 2019 hasta Julio 2022.
- Pacientes con diagnóstico /motivo de consulta en neurología y en la de Unidad del Dolor "neuralgia trigem*" y número de pacientes entre estos resultados tratados con parche de capsaicina 8 % en la consulta de enfermería de Unidad de Dolor.

Resultados: Se obtienen múltiples resultados en las bases de datos mencionadas, reduciendo a 5 los artículos que relacionan realmente nuestras palabras clave. Los resultados sugieren la eficacia del mismo.

El número de pacientes diagnosticados en los últimos 3,5 años de neuralgia del trigémino es de 280 entre los Servicios de Neurología y Unidad del Dolor. Se ha utilizado como última línea de tratamiento el parche de Capsaicina 8 % en 32 de ellos, lo que supone un uso en el 11,45 % de los pacientes.

Conclusiones: En la bibliografía se observa en algunos pacientes una mejoría en su sintomatología lo que sugiere cierta eficacia de los parches de capsaicina en la neuralgia del trigémino.

Con los datos recogidos en el HUN, se ha observado en los pacientes tratados, una mejoría en su sintomatología lo que podría sugerir que el tratamiento puede ser eficaz en esta patología.

Planteamos ampliar el estudio descriptivo para caracterizar mejor la población con neuralgia del trigémino tratada con parche de capsaicina con vistas a valorar la necesidad de realizar un ensayo clínico que permita incluir esta nueva indicación en ficha técnica.

Bibliografía:

- Goncalves, D., Rebelo, V., Barbosa, P., & Gomes, A. (2020). 8% capsaicin patch in treatment of peripheral neuropathic pain. *Pain Physician*, 23(5), E541.
- Alcántara Montero A, Sánchez Carnerero CI. Eslicarbazepine acetate for neuropathic pain, headache, and cranial neuralgia: Evidence and experience. *Neurología (Engl Ed)*. 2019 Jul-Aug;34(6):386-395. English, Spanish. doi: 10.1016/j.nrl.2016.11.009. Epub 2017 Feb 16. PMID: 28215909.
- Derry S, Rice AS, Cole P, Tan T, Moore RA. Topical capsaicin (high concentration) for chronic

neuropathic pain in adults. *Cochrane Database Syst Rev*. 2017 Jan 13;1(1):CD007393. doi: 10.1002/14651858.CD007393.pub4. PMID: 28085183; PMCID: PMC6464756.

- Cánovas Martínez ML, Adan N, Carballude A, Lamelas L, Villar E, Seoane P. Capsaicin 8% patch in trigeminal neuralgia: Case reports. *AMJ* 2019;12(3):98-102. <https://doi.org/10.21767/AMJ.2018.3573>
- Puri N, Rathore A, Dharmdeep G, Vairagare S, Prasad BR, Priyadarshini R, et al. A clinical study on comparative evaluation of the effectiveness of carbamazepine and combination of carbamazepine with baclofen or capsaicin in the management of Trigeminal Neuralgia. *Niger J Surg* 2018;24:95-9.

125 EXPERIENCIA CON HIDROMORFONA PARA EL TRATAMIENTO DE DOLOR CRÓNICO INTENSO: ESTUDIO SS-PAIN

J. Pérez Toro, M. del Avellanal Calzadilla, I. Riquelme Osado, L. González Montero, A. Orts Castro, A. Ortega Romero

Hospital la Moraleja. Madrid

Palabras clave: Hidromorfona, analgésicos opioides, trastornos del inicio y del mantenimiento del sueño, enfermedad crónica.

Introducción: La hidromorfona es un opioide potente que se administra en comprimidos de liberación prolongada una vez al día. Su eficacia ha sido probada y presenta una buena tolerancia y perfil de seguridad (1-3).

Objetivos: El objetivo del estudio SS-PAIN es analizar la experiencia de médicos especialistas sobre el sueño y la seguridad de la hidromorfona en pacientes con dolor crónico intenso.

Material y método: Estudio ecológico de datos agregados en el que médicos especialistas con experiencia en el manejo de pacientes con dolor crónico intenso respondieron un cuestionario de 35 preguntas sobre los últimos 5 pacientes con dolor crónico intenso. Las preguntas se centraron en los efectos de la hidromorfona de liberación prolongada y otros opioides sobre el sueño y sobre su perfil de seguridad.

Resultados: Un total de 89 médicos respondieron al cuestionario, indicando que el tiempo medio de evolución del dolor en sus pacientes era de 10,7 meses, siendo para una media de 71,7 % dolor no oncológico. Según los médicos, una media del 19,2 % de los pacientes tratados con hidromorfona presentaban mala calidad del sueño y el 15,3 % sueño interrumpido por el dolor, frente al 44,8 % y el 33,8 % de los tratados con otros opioides, respectivamente. Además, una media de 71,1 % de los pacientes dormían más de 5 h/noche y el 22,9 % menos de 3 h, frente al 55,4 % y 35,4 % con otros opioides. El 93,3 % de los médicos consideraba que el tratamiento con hidromorfona mejoraba la calidad de vida de sus pacientes, principalmente por la posología diaria (85,4 %) y por su buen perfil de seguridad (77,5 %).

Los médicos reportaron estreñimiento (65,2 %), somnolencia (48,3 %) y náuseas (44,9 %) como los principales efectos adversos de la hidromorfona, siendo menos frecuentes que los de otros opioides (79,8 %, 58,4 % y 60,7 %, respectivamente). Para los médicos, los principales aspectos a tener en cuenta al administrar hidromorfona fueron la polimedicación (59,6 %), los efectos adversos (48,3 %) y las comorbilidades (38,2 %). No obstante, la hidromorfona era el opioide que consideraban que tenía menos interacciones (83,1 %), siendo también considerado el más adecuado para los pacientes inmunosuprimidos (65,2 %) o con la función renal y/o hepática afectada (57,7 %).

Conclusiones: Según la experiencia de los médicos, la hidromorfona oral de liberación prolongada muestra buenos resultados, con una calidad de sueño y perfil de seguridad favorables, mejorando la calidad de vida del paciente.

Bibliografía:

1. Abi-Aad KR, et al. (2021) Hydromorphone. StatPearls.
2. Caraceni A, et al. (2011) Palliative Medicine 25(5):402-9.
3. Wallace M, et al. (2008) The Journal of International Medical Research 36(2):343-52.

Agradecimientos: Los autores agradecen a los investigadores por su participación en el estudio y a Carmela García Doval de Dynamic Science S.L.U. (Evidenze Clinical Research), por la provisión de servicios de redacción médica. Este estudio ha sido financiado por Aristo Pharma Iberia S.L.

126 HEMATOMA EPIDURAL LUMBAR TRAS RETIRADA DE CATÉTER: CASO CLÍNICO

R. Ricoy Barrallo, F. López Martín, R. Seligmann Pietranera

Hospital Universitari Son Espases. Illes Balears

Introducción: El hematoma epidural espinal (HEE) secundario a anestesia neuroaxial es una complicación grave que puede producir compresión, isquemia y subsiguiente infarto de la médula espinal dando lugar a lesiones neurológicas graves.

Con incidencia real desconocida, está documentado que el riesgo se produce tanto en el momento de inserción como en la retirada de un catéter. Entre los factores de riesgo se encuentran: alteraciones hemostáticas, medicación antitrombótica, edad avanzada, sexo femenino, osteoporosis, anomalías de la columna vertebral, anestesia epidural y dificultad de la técnica.

Estructura del caso:

- Motivo atención en UDO: Dolor en relación a fracturas osteoporóticas lumbares.
- AP: Mujer, 76 años, TEP y adenocarcinoma de pulmón intervenido.
- Cuadro clínico de dolor:
 - Dic/17 RMN: fractura aplastamiento de D6.
 - Nov/21 Ingresó por dolor en relación a fracturas osteoporóticas lumbares.

- Sept/ 21 TAC: fracturas aplastamiento de L1-L4.
- 25/11/21 Colocación catéter epidural interlaminar L4-L5 por mal control de dolor.
- 26/11/21 Indicación de retirada de acuerdo con la paciente. No retirada por parte de enfermería. Reinicio de anticoagulación por su oncólogo responsable a pesar de portar catéter.
- 29/11/21 Sangrado por punto de punción e indicación de retirada de catéter por anestesista de guardia. Posteriormente, comienzo de clínica neurológica (balance 2/5 pierna derecha y 3/5 izquierda, con nivel sensitivo L2 bilateral), y diagnóstico de hematoma epidural posterior L3-S1 (RMN urgente).
- 30/11/21 Decisión de tratamiento conservador por alto riesgo quirúrgico.
- Tras 2 meses de rehabilitación recuperó la movilidad de MMII iniciando la deambulacion. Éxito el 21/02/22 por patología de base.

Conclusiones: Los pacientes en tratamiento con medicación antitrombótica y portadores de un catéter epidural precisan de un seguimiento estrecho. En nuestro caso, el resultado adverso fue debido a una cadena de errores que decidimos analizar. Propuestas de mejora: revisión de nuestro protocolo de anestesia neuroaxial en pacientes con medicación antitrombótica, reforzar la formación de enfermería y creación de una pestaña en "seguimiento DAP" de alerta de pacientes con alto riesgo.

Bibliografía:

1. Rosenquist, R. (2021). Neuraxial anesthesia/analgesia techniques in the patient receiving anticoagulant or antiplatelet medication. In L. LK Leung (Ed.), & In R. Maniker (Ed.), *UpToDate*. Retrieved January 13, 2022, from <https://www.uptodate.com/contents/neuraxial-anesthesia-analgesia-techniques-in-the-patient-receiving-anticoagulant-or-antiplatelet-medication>

Agradecimientos: Al equipo médico y de enfermería de UDO HUSE por su colaboración y al Dr. Hermann Ribera por la formación y la docencia.

128 HIDRODISECCIÓN DEL NERVIÓ CIÁTICO ECOGUIADA, A PROPÓSITO DE UN CASO

C. Navalón Villalba, L. Tortosa Serrano, J. J. Tortajada Soler, M. P. Tauler Redondo, A. M. Morón López, L. Azcue Muñoz

Hospital Virgen del Perpetuo Socorro. Albacete

Introducción: El síndrome glúteo profundo se produce por compresión de los nervios ciático o pudiendo en el espacio glúteo profundo. Incluye varios síndromes, siendo el síndrome del piramidal el más frecuente. Produce dolor glúteo, ciático, lumbar o de cadera, habitualmente sin clínica neurológica.

No tiene criterios diagnósticos validados, estando infradiagnosticado. El diagnóstico requiere adecuadas

anamnesis y exploración física, siendo la RM la prueba de elección y las técnicas de electrodiagnóstico de ayuda. No existe un algoritmo terapéutico establecido, recomendándose inicialmente tratamiento conservador con fármacos o inyecciones (anestésico local y/o corticoides) y cirugía si fracasa o lesiones malignas.

Estructura del caso: Mujer de 61 años que acude a Unidad del Dolor desde Rehabilitación por dolor glúteo. Como antecedentes personales dislipemia sin tratamiento y carcinoma endometrial tratado con cirugía, RT y braquiterapia, cocinera. Presenta dolor glúteo irradiado hasta rodilla de MII de 4 años de evolución, inicio asociado a caída previa, que aumenta con los movimientos y la bipedestación. Exploración física: maniobras piramidales positivas, maniobras radicales negativas, cadera no dolorosa, fuerza y sensibilidad conservadas, ROT normales. RM lumbar y pélvica sin hallazgos relevantes, ENG con valores normales. Diagnóstico inicial Sd. Miofascial glúteo derecho, posteriormente Sd. glúteo profundo. Ha recibido tratamiento rehabilitador en varias ocasiones sin clara mejoría. Aceptable control del dolor con tapentadol, nolutil y paracetamol, intolerancia digestiva a AINEs. No tratamientos intervencionistas previos.

Bajo anestesia local y guía ecográfica con abordaje en plano (aguja 22G), se realiza hidrodisección del nervio ciático bajo el músculo piramidal y posterior infiltración con ropivacaína 0,2 % + betametasona. La paciente refiere clara mejoría del dolor en los controles telefónicos que se realizan a las 24 h y los 7 días, sin efectos adversos reseñables.

Conclusiones: El síndrome glúteo profundo está infradiagnosticado, tanto por su confusión terminológica como por falta de criterios diagnósticos claros que permitan diferenciarlo de dolores de similares características.

La hidrodisección ecoguiada permite un abordaje más centrado en la liberación del nervio, menos invasiva que las técnicas quirúrgicas. Es una posibilidad terapéutica eficaz, especialmente interesante en pacientes con intolerancias farmacológicas o contraindicaciones quirúrgicas.

Bibliografía:

1. Park et al., (2020) Bone Joint 102-B(5): 556-567
2. Probst et al., (2019) American Academy of Physical Medicine and Rehabilitation Suppl 1:S54-S63
3. Burke et al., (2018) Ultrasound Quarterly 00: 00-00
4. Pérez et al., (2016) Muscles, Ligaments and Tendons Journal 6 (3):384-396.

130 FÍSTULA LCR PERICATÉTER INTRATECAL. DIAGNÓSTICO Y MANEJO

J. I. Moscosio Cuevas, R. de Alba Moreno

Complejo Hospitalario de Jaén. Jaén

Introducción: La infusión intratecal de medicación es una opción terapéutica invasiva para dolor resistente,

espasticidad y distonía no controlada con otras vías. Requiere menores dosis que la vía sistémica para el mismo efecto, reduciendo frecuencia e intensidad de efectos secundarios.

Es una técnica aceptablemente segura, con poca frecuencia de abandono debido a efectos secundarios respecto a otros tipos de terapia (opioides orales, i.v.). Existen complicaciones asociadas a terapia intratecal: malfuncionamiento, malposicionamiento de bomba o catéter; complicaciones intra/postquirúrgicas. Según revisiones hasta un 35 % los pacientes que requirieron intervención.

Estructura del caso: Mujer de 45 años, con *carcinoma escamoso de cerviz E-IV* con **dolor lumbar irradiado a miembros inferiores (metástasis L1) resistente** a vía i.v. (MST 60 mg cada 12 h y rescates de primer y tercer escalón cada 4 h). Se coloca bomba- catéter intradural para control del dolor (sin incidencias reseñables) para terapia morfina 1 mg/día + rescates 0,2 mg (máximo 6/día; intervalo cierre 4 h). Presenta **mejoría parcial, pero cefalea intensa**. Comienza con salida de **líquido claro** por puntos de sutura y **elevación de piel** con supuración de líquido a la presión digital. Ante posibles diagnósticos diferenciales solicitamos **RMN**.

RMN no discrimina origen de la fuga de líquido. Acúmulo subcutáneo sin observar trayecto fistuloso hacia canal raquídeo. Llama la atención que el acúmulo está situado por encima superior a la entrada del catéter (L1-L2). Se comunica a fabricante de la bomba, que **descarta líquido originario de la bomba** (virtualmente parada < 0,1 ml/día). Sospecha de **líquido cefalorraquídeo**. Se realizó **retirada quirúrgica del catéter intratecal**, localización de la **fístula con cierre y sellado** con grasa autóloga.

Posteriormente buena evolución.

Conclusiones: Una posible complicación asociada al catéter intratecal es la fístula de líquido cefalorraquídeo (LCR), por: persistencia de apertura dural en el sitio de inserción, desconexión de la bomba, conector catéter-bomba dañado o catéter perforado. La propia sutura puede cortar el conector. Pensar en ella ante **sintomas** como cefalea postural (a menudo ausente), o fallo del tratamiento. Fugas de mayor cuantía pueden observarse como acumulación de LCR fuera del canal espinal (bultoma dorsal y/o ventral).

Manejo: Identificar causa. Aspiración percutánea del fluido. Si persistencia, restauración quirúrgica. A diferencia de la punción dural inadvertida el reposo en cama es insuficiente.

Bibliografía:

1. Delhaas EM, Huygen FJPM. Complications associated with intrathecal drug delivery systems. BJA Educ. 2020 Feb;20(2):51-57.
2. M Noble, S Tregear, J Treadwell, K Schoelles. Long-Term Opioid Therapy for Chronic Noncancer Pain: A Systematic Review and Meta-Analysis of Efficacy and Safety. JPSM 2008 Feb;08:214-228.
3. M Sánchez Corretger, C Fernández, F López. Manual de Medicina del Dolor. Fundamentos, Evaluación y Tratamiento. 2017.

133 SÍNDROME DE BERLOTTI, A PROPÓSITO DE UN CASO

M. P. Tauler Redondo, C. Navalón Villalba, L. Tortosa Serrano, J. J. Tortajada Soler, A. Rando Pérez, M. Z. Arcas Molina

Complejo Hospitalario Universitario de Albacete. Albacete

Introducción: El síndrome de Bertolotti fue descrito por primera vez en 1917 por Bertolotti ante la asociación de dolor lumbar mecánico y una megapófisis transversa congénita de una vertebra de transición lumbosacra (VTLS), la cual se articula con el ala sacra o el hueso iliaco. Cuando la L5 se fusiona con el sacro se habla de sacralización y cuando la S1 se separa del sacro se habla de lumbarización. Es una causa frecuente de dolor lumbar en pacientes jóvenes con una prevalencia entre el 4-21 % de la población.

Existe una clasificación de las VTLS (Castellvi): tipo I, presencia de megaapófisis transversa; tipo II, apófisis transversa grande que contacta y articula con el hueso iliaco o sacro; tipo III, fusión ósea completa al sacro; tipo IV, combinación de tipo II ipsilateral y tipo III contralateral. Si la afectación es unilateral se añade "a" y si es bilateral "b".

Estructura del caso: Varón de 40 años deportista que acude a la Unidad del Dolor por dolor lumbar a nivel sacroiliaco derecho, progresivo de tres años de evolución y con crisis lancinantes ocasionales (en probable relación con ejercicio físico excesivo). El dolor se irradia a zona inguinal y cara anterior del muslo. A la exploración física, maniobras sacroiliacas y piramidales positivas. Entre las pruebas de imagen realizadas esta un TAC que muestra sacralización de L5 con fusión completa de ambas apófisis transversas con el sacro (tipo IIIb de Castellvi) y un puente óseo entre el ala sacra e iliaco en la parte superior de la articulación sacroiliaca. La RMN muestra discopatía L4-L5 lateralizado hacia la derecha.

Como tratamiento recibe una infiltración con control de fluoroscopia del puente óseo y de la articulación sacroiliaca, sin mejoría. Se desestima para cirugía. Finalmente, mejora con ejercicio físico tipo Pilates.

Conclusiones: El síndrome de Bertolotti tiene una incidencia elevada. El tratamiento debe ser inicialmente conservador. En casos refractarios y con nivel intenso de dolor el tratamiento intervencionista puede ser una alternativa.

Bibliografía:

1. Moreno Garcia et al., (2016) Rev Colomb Reumatol 23: 200-203.
2. Cuenca-Gonzalez et al., (2016) Semergen 42: 122-124.
3. Jancuska et al., (2015) J Spine Surg 29: 42.
4. Patti A et al., (2015) Medicine 94: 383.

Agradecimientos: Este trabajo no ha recibido financiación público-privado.

135 ESTIMULADOR CUBITAL INALÁMBRICO BILATERAL COMO TRATAMIENTO DE NEUROPATÍA CUBITAL IDIOPÁTICA

E. Passariello Fernández, L. Hurtado Palma, N. García Pérez, M. Luzón, B. Escamilla Cañete, C. Tornero Tornero

Hospital Clínico Universitario. Valencia

Introducción: Los cuadros clínicos de dolor neuropático son, en ocasiones, debido a su compleja fisiopatología, refractarios a tratamientos farmacológicos tradicionales e incluso a muchas técnicas intervencionistas usadas en unidades del dolor (infiltraciones, radiofrecuencias, etc.)

Nuestro objetivo es reportar nuestra experiencia con neuroestimulación en un caso refractario a los tratamientos convencionales reseñados.

Estructura del caso: Femenino de 45 años de edad, con diagnóstico de neuropatía cubital bilateral de origen desconocido. Dolor de intensidad EVA 6-9 e incapacidad funcional en ambos antebrazos-manos. EMG: Neuropatía crónica cubital bilateral. RMN: Mínimos cambios espondilósicos en los niveles C3-C4. C5-C6 y C6-C7, sin repercusión a estructuras neurales adyacentes, sin signos de mielopatía.

Intervenida de síndrome de túnel carpiano izquierdo. Tras cirugía refirió mejoría aunque de corta duración, con empeoramiento progresivo refiriendo incluso tener más dolor que previamente a la cirugía. Se remita a unidad del dolor, se pauta tratamiento farmacológico con Gabapentina 300 mg/24 h, Tapentadol 200 mg/12 h y Metamizol. Se realizaron varias técnicas (infiltraciones, 4 RF pul-sadas) con buenos resultados pero de duración limitada. Se decide colocar un estimulador inalámbrico (Stimwave) en el antebrazo izquierdo ecoguiado. Ante la mejoría de síntomas (superior al 90 %) se realiza la misma técnica tres meses después en el lado opuesto con idénticos resultados. La paciente lleva implantado dos electrodos Freedom4 de Stimwave programados de la siguiente manera: Frecuencia 80Hz, Ancho pulso 220µs y Polaridad de electrodos ---+.

Conclusiones: La neuroestimulación se ha posicionado como una herramienta prometedora en el manejo de síndromes dolorosos crónicos que se han mostrado rebeldes a las técnicas convencionales utilizadas en nuestro arsenal contra el dolor.

Agradecimientos: A la creciente y potente Unidad del Dolor del Hospital Clínico Universitario de Valencia.

137 SITUACIÓN ACTUAL DE LA FORMACIÓN EN TÉCNICAS INTERVENCIONISTAS EN DOLOR

M. Salmerón Martín, B. Romerosa Martínez, J. C. Pérez Moreno, A. Valdivia Martín, C. P. García Bertini, R. Gálvez Mateos

Complejo Hospitalario Regional Virgen de Las Nieves. Granada

Palabras clave: Formación, docencia, intervencionismo, dolor.

Introducción: Uno de los principales problemas que encontramos cuando comenzamos en el mundo de la terapéutica del dolor es ¿Cómo voy a aprender a realizar las técnicas?. No solo necesitamos conocer la fisiopatología del problema, sino que debemos saber tratarla. De está incertidumbre surgió la encuesta que presentamos.

Objetivos:

- Conocer la situación en nuestro ámbito laboral respecto a la formación en dolor.
- Conocer cuál es la principal forma de aprendizaje de las técnicas.

Material y método: Se ha elaborado una encuesta de 18 preguntas. Aplicándose el método Delphi con los integrantes de la UDO H. Virgen de las Nieves.

El cuestionario se pasó de forma anónima mediante un enlace por Internet a diferentes médicos que de una manera u otra realizan técnicas de dolor.

Resultados: La encuesta fue respondida por 25 personas; 45,5 % eran residentes en formación. Del 54,5 % restante, la mitad eran Facultativos de 3 a 10 años de experiencia

Integramente fue respondida por Anestesiistas, salvo un Algólogo. El 42,0 % de los encuestados realizan técnicas en su día a día para el dolor crónico y el 63,6 % para el tratamiento del dolor agudo.

Dentro de las diferentes formas de formación, las principales fueron: 1º Un facultativo mayor (escogido casi por el 60 %), 2º Videos de internet (14 %) y en 3ª los libros (siendo casi la mitad de la primera forma).

Cabe destacar que tan solo un 18 % declaró que disponían de un número mínimo de veces para realizar una técnica supervisado antes de realizarla solo: 10-20 (50 %), 20-50 (25 %) y > 50 veces (25 %). Aunque para el 50 % de los encuestados el valor debería establecerse en 10 – 20 veces.

Respecto a como es la supervisión, > 95 % de los encuestados la consideran inadecuada. Sintiendo más de la mitad de los encuestados incómodos al realizar sus primeras técnicas sin supervisión.

Por ello, más del 95 % respondió que era necesario reglarse la formación en técnicas de dolor, dado que el 68,2 % no realiza determinadas técnicas en su unidad por no encontrar una formación supervisada.

Conclusiones: Tras los resultados expuestos, concluir que se trata de una muestra relativamente pequeña, pero con resultados interesantes. Sería plan-teable aplicar dicho cuestionario, con el soporte de la sociedad, a una muestra mayor.

Por otro lado, nos hace reflexionar sobre la necesidad que tenemos de establecer unos objetivos de aprendizaje en técnicas de dolor, así como métodos que faciliten su enseñanza: cursos por niveles, acreditaciones..., lo cual podríamos fomentar desde la SED.

Bibliografía:

1. Chuan A. Education and training in ultrasound-guided regional anaesthesia and pain medicine. *Curr Opin Anaesthesiol.* 2020 Oct;33(5):674-684. doi: 10.1097/ACO.0000000000000908. PMID: 32826622.

2. Singh N, Nielsen AA, Copenhaver DJ, Sheth SJ, Li CS, Fishman SM. Advancing Simulation-Based Education in Pain Medicine. *Pain Med.* 2018 Sep 1;19(9):1725-1736. doi: 10.1093/pm/pnx344. PMID: 29490076; PMCID: PMC6127234.
3. Agarwal S, Cicone C, Chang P. Interventional Pain Procedures in Physical Medicine and Rehabilitation Residencies. *Am J Phys Med Rehabil.* 2018 Apr;97(4):298-303. doi: 10.1097/PHM.0000000000000871. PMID: 29189304.

Agradecimientos: Al Dr. Gálvez por animarnos a su realización.

138 JORNADA DOLOR AGUDO SED: POCOS MEDIOS PERO RESULTADOS EXCEPCIONALES

P. López País, M. A. Pérez Herrero, S. del Río Fernández, M. M. Morrenis Tabasco, A. Montes Pérez, H. Ribera Leclerc

Hospital Clínico Universitario de Valladolid. Valladolid

Palabras clave: Dolor agudo, grupo de trabajo, metodología.

Introducción: #GTSED DOLOR AGUDO se propuso como objetivo principal y #lema del grupo: “ayudar a los profesionales a identificar y tratar el dolor agudo en todos los ámbitos asistenciales como grupo de expertos de referencia a nivel nacional”, generando actividades científicas y formación continuada de interés.

Objetivos: Formación continuada y actualización en bloqueos analgésicos perioperatorios.

Material y método: Tras una encuesta informal a los miembros del grupo de trabajo, se detectó un especial interés en profundizar en la actualización en los bloqueos analgésicos guiados o asistidos por ultrasonidos. Asimismo, se localizaron los expertos en cada una de las materias.

Se diseñó la jornada formativa “Bloqueos Analgésicos Perioperatorios. Qué aportan a nuestra práctica diaria”, con cuatro sesiones:

- Analgesia perioperatoria en Cirugía de tórax.
- Analgesia perioperatoria en Cirugía abdominal.
- Analgesia perioperatoria en la cirugía de la extremidad superior.
- Analgesia perioperatoria en la cirugía de la extremidad inferior.

Para ello, se solicitó la colaboración de expertos de reconocido prestigio en las distintas técnicas locorregionales y metodología docente; así como del soporte de diversas casas comerciales, que colaboraron tanto en el desarrollo como en la difusión de la jornada.

También se solicitó la acreditación por el Ministerio de Sanidad correspondientes a las 5 h de formación en formato online, formato elegido dado el contexto de epidemia Covid, en su sexta ola.

Resultados:

JORNADA CTSED Dolor Agudo
LOS NUEVOS BLOQUEOS ANALGÉSICOS PERIOPERATORIOS
¿QUÉ APORTAN A NUESTRA PRÁCTICA DIARIA?
JUEVES 12 Mayo 2023
Online 16.30h CEST
 Inscripción gratuita www.sedolor.es

PROGRAMA	
16:30h.	Bienvenida y Presentación Hermana Ribera Laclay Altoposol Universitario San Felipe de Albornoz
16:45h.	SESIÓN 1: ANÁLISIS PERIOPERATORIO EN LA CIRUGÍA DE TÓRAX Moderador: Hermana Ribera Laclay Altoposol Universitario San Felipe de Albornoz
16:45h.	Anatomía quirúrgica de los nuevos bloqueos de pared torácica BIBIANA, EDO, PÉREZ, y BOLA María del Carmen Martínez Segovia Altoposol Clínico Universitario Virgen de la Arbozuela Murcia
17:00h.	Indicaciones y abordaje analgésico multimodal por procedimiento quirúrgico María Pérez Herrera Altoposol Clínico Universitario de Valladolid Valladolid
17:30h.	Discusión
17:45h.	SESIÓN 2: ANÁLISIS PERIOPERATORIO EN LA CIRUGÍA ABDOMINAL Moderador: María del Mar Martínez Tabasco Altoposol Germans Ribera Elege Bustoza
17:45h.	Anatomía quirúrgica de los nuevos bloqueos abdominales TAR, VAGUE, DE LOS RECTOS, NERVIOS FLOJOVAGUE e INTRAORGANICO CRISTINA Embid Remón Altoposol Germans Ribera Universitat de Edo. Albornoz
18:00h.	Indicaciones y abordaje analgésico multimodal por procedimiento quirúrgico Hermana Estrella Pérez Altoposol San Juan de Dios, Palma de Mallorca
18:20h.	Discusión

PROGRAMA	
18:45h.	SESIÓN 3: ANÁLISIS PERIOPERATORIO EN LA CIRUGÍA DE LA EXTREMIDAD SUPERIOR Moderador: María Pérez Herrera Altoposol Clínico Universitario de Valladolid Valladolid
18:45h.	Anatomía quirúrgica de los nuevos bloqueos en extremidad superior por procedimientos quirúrgicos Jorge Hernández Sáez Altoposol UNIVIC, Alicante
19:00h.	Indicaciones y abordaje analgésico multimodal por procedimiento quirúrgico María del Mar Martínez Tabasco Altoposol Germans Ribera Elege Bustoza
19:20h.	Discusión
19:45h.	SESIÓN 4: ANÁLISIS PERIOPERATORIO EN LA CIRUGÍA DE LA EXTREMIDAD INFERIOR Moderador: Sabela del Río Ferrández Consejo Regional de Geriátricos de Santiago, A Coruña
19:45h.	Anatomía quirúrgica de los nuevos bloqueos en extremidad inferior: FACILIS, PANG, canal de aductores e IPACK Pablo Casas Sierra Campus Hospital Universitario A Coruña, A Coruña
20:00h.	Indicaciones y abordaje analgésico multimodal por procedimiento quirúrgico Concepción del Olmo Rodríguez Hospital Araya, Madrid
20:20h.	Discusión
20:45h.	Conclusiones y despedida

COLABORADORES
 cardiva, Laphysan, VYGON, B BRAUN, Value Life, MIBA, VIATRIS, AVALES CIENTÍFICOS, INSCRIPCIÓN

La inscripción es GRATUITA, pero es imprescindible cumplimentar el formulario que encontrará en la web: www.sedolor.es
 SECRETARÍA TÉCNICA: SANE E CONGRESSES TEL: +34 607 982 071

Figura 1. Programa definitivo de la Jornada. 10 ponentes. 817 inscritos (ver figura), 45 de nacionalidad no española. 201 personas completaron el examen.

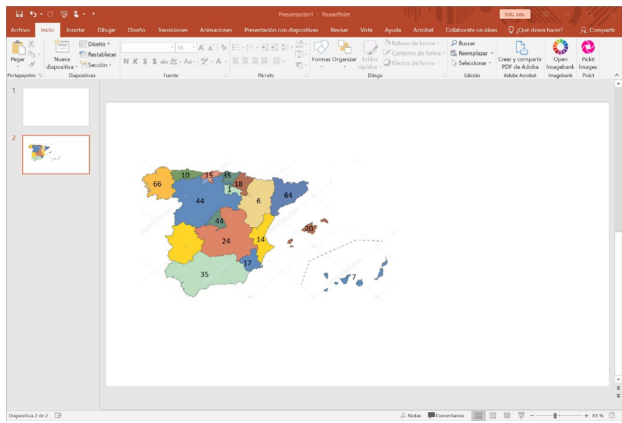


Figura 2. Distribución por autonomías de los asistentes. Colaboración de 7 casas comerciales. Aval científico de 6 Sociedades científicas dedicadas al tratamiento del dolor.

Conclusiones: El abordaje multimodal e individualizado en función del procedimiento quirúrgico es necesario en el tratamiento del dolor agudo postoperatorio. Las técnicas analgo-anestésicas constituyen una herramienta esencial en las técnicas multimodales.

La colaboración con el resto de sociedades y profesionales es de vital importancia para conseguir el objetivo #DolorZERO para los pacientes.

Bibliografía:

- <https://www.sedolor.es/evento/jornada-dolor-agudo-nuevos-bloqueos-analgésicos-perioperatorios/>

Agradecimientos: Esta jornada no habría sido posible sin el apoyo de SED, ni el soporte de las casas comerciales que figuran en el programa.

140 TUMOR GLÓMICO EN EL DEDO: LOS AÑOS PASAN Y SU DIAGNÓSTICO PERMANECE EN

MISTERIO. CASO CLÍNICO Y REVISIÓN DE LA LITERATURA

C. Barreiros, O. Manterola Lasa, A. Ojeda, C. Nebreda, R. Vallejo
 Hospital Clínico i Provincial de Barcelona. Barcelona

Introducción: Los tumores glómicos son una neoplasia benigna rara que surgen del cuerpo glómico representando menos del 2 % de los tumores de partes blandas y entre el 1 y el 4,5 % de los tumores de la mano (1). La media desde el inicio de los síntomas hasta el diagnóstico correcto es de siete años.

Se presenta un caso de dolor insoportable crónico y causado por un tumor glómico en un dedo.

Estructura del caso: Mujer de 39 años remitida para evaluación de dolor crónico en la cara interna dorsolateral del pulgar derecho con inicio espontáneo 4 años antes. Había tenido múltiples diagnósticos y tratamientos previos, incluidos antiinflamatorios no esteroideos, cortisona, amitriptilina, ansiolíticos, pregabalina e inyección de cortisona, todos ineficaces. Negó antecedente de trauma, ulceración, drenaje y sangrado. El dolor, inicialmente intermitente, aumentó gradualmente en severidad y frecuencia, siendo incapacitante los últimos 6 meses. Explicaba un dolor constante punzante interno profundo en el lado interno de la articulación interfalángica distal que irradiaba a dedo, mano y muñeca y coloración azulada en el pliegue ungueal lateral interno. Presentaba un EVA basal de 7/10 que exacerbaba a EVA 10/10 con un dolor insoportable al menor roce y exposición al frío. La exploración física destacó decoloración en la cara lateral izquierda de la falange distal y su pedido expreso de evitar la palpación en esa área. La prueba de isquemia (inflado del manguito de presión arterial por encima de la presión sistólica), proporcionó alivio completo del dolor, permitiendo incluso la palpación del área dolorida. Se realizó una resonancia magnética que mostró una lesión en partes blandas hiperintensa en T2 e hipointensa en T1 con marcada captación de contraste sugerente de tumor vascular compatible con un tumor glómico, sin poder descartar otras etiologías. Se derivó la paciente al cirujano de mano con la orientación diagnóstica de tumor glómico, quien extirpó completamente el tumor. El análisis histopatológico reveló una composición variable

de células glómicas, vasos sanguíneos y músculos lisos. El dolor desapareció inmediatamente después de la cirugía y permaneció así hasta ahora.

Conclusiones: Los tumores glómicos son conocidos desde hace más de 100 años, pero el diagnóstico erróneo y la latencia para el diagnóstico correcto siguen siendo un problema, principalmente por la falta de conocimiento de esta patología.

Si bien los síntomas clínicos son altamente sugestivos, sugerimos que la prueba de isquemia sea una herramienta muy útil para confirmar la sospecha clínica, reduciendo el tiempo para el diagnóstico.

Bibliografía:

1. Weiss SW, Goldblum JR. Perivascular tumors. In: Enzinger and Weiss's Soft Tissue Tumors. 5th ed., Philadelphia: Mosby; 2008. 751-67.
2. Livingston WK. Glomus tumors. In: Fields HL, ed. Pain and Suffering. Seattle, WA: IASP Press, 1998;59-67.
3. Nebreda C. L., Urban B. J., Taylor A.E.. Upper extremity pain of 10 years duration caused by a glomus tumor. Reg Anesth Pain Med Jan-Feb 2000;25(1):69-71.

Agradecimientos: Dr. Antonio Ojeda, Dr. Carlos Nebreda, Dr. Ricardo Vallejo

141 HEMILAMINECTOMÍA TORÁCICA PARA INSERCIÓN RETRÓGRADA DE CATÉTER INTRADURAL EN PACIENTE CON NEUROFIBROMATOSIS CON GRAN NEUROFIBROMA LUMBOSACRO

C. Barreiros, O. Manterola Lasa, T. Topczewski, A. Mosteiro, C. García, A. Ojeda

Hospital Clínic i Provincial de Barcelona. Barcelona

Introducción: La terapia intratecal es usada para control del dolor intratable de pacientes oncológicos, no oncológicos y con espasticidad grave. Proporciona analgesia continua con menores dosis farmacológicas minimizando los efectos adversos asociados. La principal desventaja el coste asociado. El acceso del catéter, ya sea anterogrado o retrogrado, se hace normalmente por vía percutánea por acceso medial o paramedial en el espacio lumbar, debajo del cono medular. Se presenta un caso clínico donde, por patología de base de paciente, es imposible la introducción lumbar del catéter siendo necesario intervención quirúrgica para colocación de catéter.

Estructura del caso: Mujer de 54 años con Neurofibromatosis tipo I con múltiples neurofibromas en región lumbosacra que ha requerido hasta 30 cirugías para reseca neurofibromas subcutáneos, sobretodo en muslo, en cara y en región lumbar.

Presenta un dolor mixto que inicia hace más de 10 años. De predominio neuropático en región lumbar que irradia a ambas extremidades (derecho > izquierdo), hasta rodillas, EVA 9/10. Se acompaña de alodinia, hiperalgesia y disestesias en el área tumoral y en regiones de cicatrices de resecciones parciales de masas tumorales. Dolor nociceptivo en región

dorsal baja y lumbar. Importante limitación funcional y sufrimiento que limita actividades cotidianas. Tratamiento con paracetamol, AINEs, corticoides, radiofrecuencia transdérmica de zonas dolorosas y neulolisis sin correcto control del dolor. Valorada por Neurocirugía y Traumatología de dos centros diferentes que refieren irresecabilidad de tumores lumbares.

En la Resonancia Magnética se ve Neurofibroma paravertebral derecho en T1 con gran masa de partes blandas dorsolumbar que se extiende hacia la laminectomía D11-D12 sin neurofibromas intramedulares o radicales en región dorsal y lumbar. Escoliosis dorsal.

Se indica analgesia espinal por dolor mal controlado. Dosis de morfina equivalente pre-implante 137,5 mg.

Se implantó bomba Synchroned II (40 mL) intratecal mediante hemilaminectomía a nivel de T6 guiada por escopia con inserción retrograda de catéter intradural hasta nivel de T8. Dosis intratecal de morfina 1 mg, bupivacaina 10 mg, ziconotide 0,5 mcg.

EVA al alta de 1/10 que ha necesitado incremento de dosis posteriormente, con buen control de dolor por la paciente.

Conclusiones: A nuestro conocer, no está descrita la técnica de inserción de catéter retrogrado por hemilaminectomía. En este caso complejo, la técnica percutánea se desestimó por la gran tumoración que presentaba en espalda, además de escoliosis torácica.

Con la colaboración de Neurocirugía se pudo ofrecer un buen control del dolor con reducción de medicación vía oral con mejoría importante de calidad de vida.

Bibliografía:

1. De Andres J, Hayek S, et al. "Intrathecal Drug Delivery: Advances and Applications in the Management of Chronic Pain Patient". Front Pain Res (Lausanne). 2022 Jun 16;3:900566.
2. Sosa WA, Mendoza N, Claros-Hulbert A, Restrepo-Garcés CE. Implanting an Intrathecal Port through a Retrograde Approach: A Useful Alternative. J Palliat Med. 2021 Sep; 24(10):1424-1425.
3. Nagel S. J., et al. Intrathecal Therapeutics: Device Design, Access Methods, and Complication Mitigation. Neuromodulation 2018; 21: 625-640
4. Di Napoli R, Esposito G, Cascella M. Intrathecal Catheter. [Updated 2022 Feb 5]. In: StatPearls [Internet]. Treasure Island (FL): StatPearls Publishing; 2022 Jan-. Available from: <https://www.ncbi.nlm.nih.gov/books/NBK549790/>
5. Campos, L., Pope, J. Intrathecal Drug Delivery: Implantation. Diwan, S., Deer, Timothy R. Advanced Procedures for Pain Management: A Step-by-Step Atlas New York. Springer Nature. 2018. pp 393-404.
6. Li, S., S. Peter. Permanent implant. Diwan, S. Staats, P. Atlas of pain medicine procedures. New York. McGraw-Hill. 2015. pp 1128-1239.

Agradecimiento: Barreiros, C. Manterola, O. Topczewski, T. Mosteiro, A. García, C., Ojeda, A.

142 ¿PODEMOS EVITAR LA CRONIFICACIÓN DEL DOLOR? IMPORTANCIA DE UN ABORDAJE TEMPRANO EN UN CASO DE INGUINODINIA NEUROPÁTICA AGUDA

N. García Medina, A. Peig Font, C. Espinós Ramirez, I. Urrutia Casado, M. Martínez García, C. Martín Pardo

Hospital de Terrassa. Barcelona

Introducción: El dolor inguinal postoperatorio crónico constituye una de las complicaciones más frecuentes en la reparación quirúrgica de la hernia inguinal, con una prevalencia del 20 al 30 % y de intensidad severa hasta en el 10 % de los casos. A nivel etiológico, el dolor neuropático yatrogénico se postula como una de las causas más importantes (1).

Estructura del caso: Se presenta el caso de un paciente de 80 años que acude al hospital para la realización de una hernioplastia inguinal ambulatoria por técnica de Lichtenstein. Como antecedentes médico-quirúrgicos destaca HTA, EPOC, obesidad tipo I, intervención previa de hernioplastia inguinal contralateral y otras cirugías menores sin complicaciones. En el postoperatorio inmediato, tras la reversión del bloqueo intradural, el paciente refiere un dolor intenso (EVN 10) de características neuropáticas que no cede a la administración de analgesia convencional. Tras desestimar la necesidad de reintervención quirúrgica urgente, se decide ingreso para control del dolor. Tras la administración ketamina, clonazepam y cloruro mórfico la intensidad del dolor disminuye hasta EVN 3. Cuarenta y ocho horas más tarde, el paciente mantiene un dolor de idénticas características e intensidad moderada (EVN 5), por lo que se decide realizar un bloqueo terapéutico ecoguiado ante la sospecha de compromiso de las ramas sensitivas del nervio iliohipogástrico izquierdo. Se consigue una reducción completa del dolor y el paciente permanece ingresado para control evolutivo e inicio de pauta ascendente de Gabapentina (2). Durante los siguientes días mantiene un buen control del dolor, recibiendo el alta hospitalaria y quedando a cargo de nuestra unidad para control evolutivo. En las visitas sucesivas (a los 30 y 60 días post-intervención) se disminuye paulatinamente la pauta de gabapentina hasta quedar sin tratamiento con un EVN de 0.

Conclusiones: Con la exposición de este caso se quiere defender la estrategia de un tratamiento multimodal, agresivo y de temprana instauración que pueda ser clave a la hora de prevenir la neuroplasticidad central (3). Identificando el tipo de dolor, sus características anatómicas y su secuencia fisiopatológica (4), se pueden plantear estrategias individualizadas enfocadas a controlar los síntomas y prevenir la instauración de un dolor postoperatorio crónico en pacientes de alto riesgo (3).

Bibliografía:

1. Voorbrood CEH, Burgmans JPJ, Van Dalen T, Breeel J, Clevers GJ, Wille F, et al. An algorithm for assessment and treatment of postherniorrhaphy pain. *Hernia*. agosto de 2015;19(4):571-7.

2. Clarke H, Bonin RP, Orser BA, Englesakis M, Wijeyesundera DN, Katz J. The prevention of chronic postsurgical pain using gabapentin and pregabalin: a combined systematic review and meta-analysis. *Anesth Analg*. agosto de 2012;115(2):428-42.
3. Kehlet H, Jensen TS, Woolf CJ. Persistent postsurgical pain: risk factors and prevention. *The Lancet*. mayo de 2006;367(9522):1618-25.
4. Jensen EK, Bäckryd E, Hilden J, Werner MU. Trajectories in severe persistent pain after groin hernia repair: a retrospective analysis. *Scandinavian Journal of Pain*. 27 de enero de 2021;21(1):70-80.

Agradecimientos: Este caso no ha sido financiado por ningún organismo.

143 KETAMINA SUBLINGUAL, UNA OPCIÓN OLVIDADA EN EL PACIENTE PALIATIVO

M. Salmerón Martín, B. Romerosa Martínez, J. C. Pérez Moreno, P. Jiménez Gutiérrez, R. Sánchez Delgado, R. Galvéz Mateos

Complejo Hospitalario Regional Virgen de Las Nieves. Granada

Introducción: El dolor es uno de los principales síntomas y problemas a los que se enfrentan los pacientes oncológicos en estado paliativo. La morfina o el fentanilo han sido herramientas útiles en estos pacientes, pero no siempre el dolor tiene un perfil que responde adecuadamente a estos fármacos. Por ello, debemos conocer otras opciones, sobre todo cuando predomina el dolor neuropático.

A propósito de un caso, queremos recordar la Ketamina sublingual como una herramienta más de nuestro arsenal.

Estructura del caso: Nos realizan interconsulta a la UDO por un paciente de 47 años varón en seguimiento por oncología en fase paliativa. Padece de un carcinoma urotelial estado IV que aborda la pelvis derecha, implantes en ala sacra, saliendo de ella. Sigue el recorrido del nervio ciático irritándolo.

Dado el mal control del dolor del paciente, y tras emplear varias opciones terapéuticas, se decide implantar una bomba IT de morfina, no respondiendo a la prueba test. El paciente se encuentra con EVA 9 debido a la progresión de su tumor. Nos cuenta un dolor irradiado a miembro inferior derecho desde zona sacra hasta el tobillo que cursa con diferentes parestesias; predomina la sensación de quemazón.

El paciente se encontraba con 180 mg de Cl Mórfico en perfusión en planta y rescates de 40 mg sin conseguir aliviar el dolor. Evaluamos el caso y decidimos realizar epidural transforaminal L4 y L5 derechas, dado que eran las raíces que se correspondían con su zona de dolor. Consiguiéndose un alivio > 60 % de su dolor de base.

Aunque a los pocos días comienza a desarrollar nuevamente un empeoramiento de su dolor debido al crecimiento de la masa, aunque menor intensidad que el previo. Dado su perfil neuropático, DN4 8, se decide solicitar a farmacia la formulación magistral de 8 mg/mL de Ketamina. Pautamos 2 mL sublinguales c/6 h con lo que conseguimos un alivio casi completo de su dolor y una mejora considerable en su calidad de vida.

El paciente finalmente falleció por una perforación intestinal en el contexto del crecimiento de su tumor de base.

Conclusiones: Para emplear la ketamina a nivel sublingual debemos conseguir una formulación concentrada dado que el volumen bajo la lengua no debe ser superior a 2 mL. La dosis a emplear deberá ser 10-25 mg y se mantendrá durante 2 minutos bajo la lengua, alcanzando su efecto rápidamente y la concentración máxima en 30 min. Por ello, es un fármaco que podemos emplear mediante esta vía para tratar el dolor irruptivo con predominio neuropático, y no debemos olvidarlo.

Bibliografía:

1. Wood H, Dickman A, Star A, Boland JW. Updates in palliative care - overview and recent advancements in the pharmacological management of cancer pain. *Clin Med (Lond)*. 2018 Feb;18(1):17-22. doi: 10.7861/clinmedicine.18-1-17. PMID: 29436434; PMCID: PMC6330928.
2. Cohen SP, Bhatia A, Buvanendran A, Schwenk ES, Wasan AD, Hurley RW, Viscusi ER, Narouze S, Davis FN, Ritchie EC, Lubenow TR, Hooten WM. Consensus Guidelines on the Use of Intravenous Ketamine Infusions for Chronic Pain From the American Society of Regional Anesthesia and Pain Medicine, the American Academy of Pain Medicine, and the American Society of Anesthesiologists. *Reg Anesth Pain Med*. 2018 Jul;43(5):521-546. doi: 10.1097/AAP.0000000000000808. PMID: 29870458; PMCID: PMC6023575.
3. Peltoniemi MA, Hagelberg NM, Olkkola KT, Saari TI. Ketamine: A Review of Clinical Pharmacokinetics and Pharmacodynamics in Anesthesia and Pain Therapy. *Clin Pharmacokinet*. 2016 Sep;55(9):1059-77. doi: 10.1007/s40262-016-0383-6. PMID: 27028535.
4. Andrade C. Oral Ketamine for Depression, 1: Pharmacologic Considerations and Clinical Evidence. *J Clin Psychiatry*. 2019 Apr 2;80(2):19f12820. doi: 10.4088/JCP.19f12820. PMID: 30946543.
5. Blonk MI, Koder BG, van den Bemt PM, Huygen FJ. Use of oral ketamine in chronic pain management: a review. *Eur J Pain*. 2010 May;14(5):466-72. doi: 10.1016/j.ejpain.2009.09.005. Epub 2009 Oct 29. PMID: 19879174.
6. Buvanendran A, Kroin JS, Rajagopal A, Robison SJ, Moric M, Tuman KJ. Oral Ketamine for Acute Pain Management After Amputation Surgery. *Pain Med*. 2018 Jun 1;19(6):1265-1270. doi: 10.1093/pm/pxx229. PMID: 29025089.
7. Ira Reina F, Ortega García J. L.. La ketamina en el tratamiento del dolor crónico según medicina basada en la evidencia. *Rev. Soc. Esp. Dolor [Internet]*. 2016 Dic [citado 2022 Sep 22]; 23(6): 292-306.

Agradecimientos: Al equipo de la Unidad de Dolor del Hospital Virgen de las Nieves (Granada) por preservar la ilusión por aprender, avanzar y ayudar a aliviar el dolor.

144 SEROMA RECIDIVANTE Y FIBROSIS COMO COMPLICACIÓN TARDÍA EN UN SISTEMA DE INFUSIÓN INTRATECAL CON IMPLANTE MEDIANTE MALLA EN RESERVORIO

J. J. Tortajada Soler, M. P. Tauler Redondo, C. Navalón Villalba, L. Tortosa Serrano, J. A. Flores García, C. Jiménez Roldán

Complejo Hospitalario Universitario de Albacete. Albacete

Introducción: La administración intratecal de fármacos para el tratamiento del dolor crónico y la espasticidad está demostrada, minimizando los efectos secundarios y aumentando la potencia analgésica. Igual que otros procedimientos, se asocia con complicaciones y efectos secundarios durante el postoperatorio y seguimiento. El propósito del caso clínico es compartir el manejo de una complicación poco frecuente en un sistema de infusión intratecal con implante mediante malla en reservorio.

Estructura del caso: Varón de 56 años en seguimiento por Unidad de Dolor por tetraparesia espástica, secundaria a siringomielia cervicodorsal, refractaria terapia vía oral. Por ello, se implantó bomba intratecal de Baclofeno en 2010, con diversos ajustes de combinación y terapia en las siguientes consultas.

En seguimiento posterior en nuestro centro, se realizó recambio de reservorio en 2020. En los últimos dos años, presenta molestias y tumefacción en región de reservorio y zona de conexión. Se solicita estudio ecográfico y resonancia magnética, que descartan la presencia de granuloma intratecal y sugieren la presencia de quiste / absceso alrededor del reservorio y la conexión. A pesar de drenajes sucesivos ineficaces, con cultivos persistentemente negativos, se decide la retirada del sistema.

Se realiza una reapertura conexión y reservorio, que evidencia fibrosis en el catéter y la malla del reservorio y se reseca. Se envían muestras a Microbiología (cultivo negativo) y Anatomía Patológica (granuloma, fibroesclerosis y reacción a cuerpo extraño).

Tras la retirada del sistema, se pauta fentanilo parche para control analgésico. No obstante, 24 h tras el procedimiento, reaparece clínica de espasmos en miembros inferiores y se asocian Baclofeno y Clonazepam vía oral, con mejoría de la sintomatología. En los seguimientos posteriores, no precisó ajuste farmacológico ni otras complicaciones.

Conclusiones: La implantación y el seguimiento de un sistema de infusión intratecal precisan una vigilancia estrecha, para asegurar la eficacia y seguridad y evitar posibles complicaciones. La reacción tardía a cuerpo extraño es una complicación poco frecuente, que pueden requerir la extirpación quirúrgica. En este caso, sospechamos que el recambio de reservorio desencadenara una reacción inflamatoria-fibrosis contra el mismo.

Presentamos esta comunicación por su interés clínico, dado que es una complicación poco frecuente con un manejo no establecido.

Bibliografía:

1. Kamran S. et al. Complications of intrathecal drug delivery systems. *Neuromodulation*. 2001; 4(3):111-5.
2. Goel V. et al. Adverse Events and Complications Associated With Intrathecal Drug Delivery Systems: Insights From the Manufacturer and User Facility Device Experience (MAUDE) Database. *Neuromodulation*. 2021; 1181-1189.

Agradecimientos: No financiación público-privada.

145 EFICACIA DE LA ACUPUNTURA EN EL DOLOR Y OTRA COMORBILIDAD POR TERAPIA ANTINEOPLÁSICA

R. Gálvez Mateos, M. D. Caballero Mendez, C. Maire

Complejo Hospitalario Regional Virgen de Las Nieves. Granada

Palabras clave: Dolor oncológico, secundarismos a tratamiento antineoplásico, acupuntura.

Introducción: El dolor es uno de los síntomas más frecuentes (50,75 %) y problemáticos que presentan los pacientes oncológicos, tiene un gran impacto sobre su calidad de vida y un elevado coste sociosanitario. El dolor puede ser causado por el proceso oncológico o por los tratamientos relacionados. La acupuntura ha mostrado ser un tratamiento efectivo y seguro en el manejo del dolor de estos pacientes.

Objetivos: El objetivo principal fue valorar la evolución clínica del dolor y otra sintomatología colateral secundaria al tratamiento antineoplásico, tratada con acupuntura en la Unidad del Dolor.

Material y método: La recogida de datos se realizó a través de los registros del historial médico y encuestas directas de pacientes en un periodo de un mes. Se ha analizado las características sociodemográficas y clínicas al inicio del tratamiento y a las 10 sesiones. También el nivel de funcionalidad, la medicación analgésica, el grado de satisfacción y los efectos adversos del tratamiento.

Resultados: Se evaluaron 48 pacientes (87,5 % mujeres) con edad media de $54,9 \pm 11,9$ años. Las patologías principales fueron carcinoma de mama ($n = 23$) y adenocarcinoma de colon ($n = 7$) de estadio III y IV (60 %). Los principales motivos de derivación fueron por neuropatías periféricas (54,1 %) y poliartralgias (37,5 %) postquimioterapia. Presentaban grados entre II y III en la escala de toxicidad NCI-CTC. Los analgésicos más comunes fueron opioides mayores (31,25 %) y analgésicos tópicos (18,75 %), el 43 % tomaba medicación de rescate. Se dieron una media de 12 ± 4 sesiones semanales y luego quincenales de acupuntura. 23 pacientes se dieron de alta por remisión total de los síntomas con sesiones puntuales de rescate, 4 abandonaron por falta de efectividad. El porcentaje medio de mejoría en funcionalidad fue de 38,75 %, 15 pacientes refirieron una mejoría de más del 70 %. El 45,8 % refirió encontrarse mejor o muchísimo mejor en la escala PGH. No se han registrado efectos adversos.

Conclusiones: La acupuntura es una opción terapéutica de gran relevancia para el manejo del dolor secundario al tratamiento antineoplásico, dada su alta eficacia y escasez de efectos adversos, especialmente relevante en pacientes tratados con politerapia de alta toxicidad.

Bibliografía:

1. Yang, Juan et al. "Acupuncture for palliative cancer pain management: systematic review." *BMJ supportive & palliative care* vol. 11,3 (2021): 264-270. doi: 10.1136/bmjspcare-2020-002638.

148 SEGURIDAD Y EFICACIA DEL PARCHÉ CAPSAICINA AL 8 % EN DOLOR NEUROPÁTICO LOCALIZADO

M. Fernández Baena, J. Fernández Mancebo, L. Delange Segura, M. T. Palomino Jiménez, M. L. Rodríguez Padilla, A. J. Castillo Aguilar

Hospital Regional Universitario de Málaga. Málaga

Introducción: El dolor neuropático localizado (DNL) es un tipo de dolor neuropático que se caracteriza por áreas constantes y circunscritas de dolor intenso, asociado con signos sensoriales negativos o positivos y/o síntomas espontáneos característicos del dolor neuropático, y se percibe superficialmente. En pacientes con DNL se sugiere que los mecanismos periféricos complejos que siguen a la lesión nerviosa generan y mantienen el dolor y las anomalías sensoriales. Por lo tanto, existe una justificación para el uso de analgésicos tópicos, que actúan localmente a nivel periférico, lo cual está en línea con los principios actuales en medicina del dolor que señalan la necesidad de un enfoque personalizado y basado en mecanismos para el manejo del dolor (1).

La capsaicina es un agonista altamente selectivo de los canales TRPV1 que se utiliza en el ámbito clínico en concentraciones bajas ($<0,1$ %) o altas (parches del 8 %). La evidencia clínica respalda solo los parches de capsaicina al 8 % en pacientes con DNL (2). Aunque la capsaicina es un potente agonista del canal TRPV1, su efecto analgésico a largo plazo se basa en la entrada masiva de iones intracelulares (Ca^{2+} , Cl^-) tras su activación, y el daño subsiguiente del citoesqueleto y las mitocondrias. Esto conduce a la desfuncionalización de los receptores nociceptivos hiperexcitables o a una destrucción temporal de las terminaciones nerviosas periféricas (3).

La ficha técnica del parche de capsaicina al 8% recomienda la utilización de un máximo de 4 parches simultáneamente (4).

Estructura del caso: Mujer de 75 años con antecedentes de hipertensión arterial, diabetes mellitus, discopatía lumbar y vasculopatía periférica, remitida a nuestra Unidad desde Atención Primaria por dolor neuropático periférico.

En su valoración inicial la paciente refirió dolor en extremidad inferior derecha que describió como sensación de presión en rodilla, pinchazo y quemazón en pierna y sensación de hormigueo y agujas en pie. Igualmente refirió la necesidad de parar durante la deambulación y molestias al roce en toda la extremidad. A la exploración se apreció disestesia en toda la extremidad, alodinia e hiperalgesia. Se encontraba en tratamiento con gabapentina, tramadol y amitriptilina, manifestando la presencia de efectos adversos que limitaban el incremento de dosis. Se determinó DN 4: 7

Se propuso aplicación de parche de capsaicina que la paciente aceptó. Tras mapeo de área dolorosa se objetivó la necesidad de aplicación de dosis superiores a las recomendadas en ficha técnica. Se explicó la situación, se consensuó y se obtuvo consentimiento informado para aplicación de 9 parches de capsaicina en la extremidad inferior derecha. No se produjo ningún evento adverso durante la aplicación y se reevaluó a la paciente a los 5 días manifestando alivio significativo

de dolor, ausencia de eventos adversos y presencia de dolor en extremidad contralateral de similares características no referido en primera valoración. Se determinó en ese momento DN4: 3.

Se realizó nuevo mapeo de extremidad inferior izquierda y se comprobó necesidad de utilización de 11 parches de capsaicina que fueron aplicados dos semanas después del primer tratamiento sin que se produjeran eventos adversos de ningún tipo.

Conclusiones: La ficha técnica del producto (4) establece una recomendación de uso de un máximo de 4 parches de forma simultánea. No hemos encontrado en la bibliografía eventos adversos relacionados con la dosis por lo que nos planteamos, de acuerdo con la paciente y tras una adecuada información y obtención de su consentimiento, realizar el tratamiento en un solo tiempo con objeto de optimizar resultado y coste. No se produjeron eventos adversos más allá del eritema de la zona de aplicación. Se produjo un alivio significativo del dolor sin otra repercusión para la paciente.

El parche capsaicina al 8 % ha mostrado eficacia en el caso que presentamos. La dosis aplicada, por encima de las recomendaciones de la ficha técnica, no ha producido ningún evento adverso significativo.

Consideramos que, en casos seleccionados y en centro con experiencia, es posible la administración de dosis elevadas de parche de capsaicina siendo imprescindible la información al paciente y la obtención de su consentimiento.

Bibliografía:

1. Kocot-Kępska M, Zajączkowska R, Miła J, Wordliczek J, Dobrogowski J, Przeklasa-Muszyńska A. Peripheral Mechanisms of Neuropathic Pain-the Role of Neuronal and Non-Neuronal Interactions and Their Implications for Topical Treatment of Neuropathic Pain. *Pharmaceuticals (Basel)* 2021; 14: 77. doi: 10.3390/ph14020077.
2. Moisset X., Bouhassira D., Avez Couturier J., Alchaar H., Conradi S., Delmotte M.H.,
3. Lanteri-Minet M., Lefaucheur J.P., Mick G., Piano V., et al. Pharmacological and non-pharmacological treatments for neuropathic pain: Systematic review and French recommendations. *Rev Neurol (Paris)* 2020; 176: 325-352.
4. Frias B., Merighi A. Capsaicin, Nociception and Pain. *Molecules* 2016; 21: 797. doi: 10.3390/molecules21060797.
5. Ficha técnica Qutenza 179 mg parche cutáneo. Fecha de la última renovación 28 marzo 2019.

149 INFLUENCIA DEL SEXO/GÉNERO EN LA RESPUESTA ANALGÉSICA DE PACIENTES CON DOLOR CRÓNICO NO ONCOLÓGICO

A. M. Peiró Peiró, L. Agulló Antón, M. Escorial García, I. Muela Ripoll, A. Gómez Gil, C. Margarit Ferri

Hospital General Universitario de Alicante. Alicante

Palabras clave: Dolor crónico, respuesta analgésica, género, rol de género, sexo

Introducción: La analgesia personalizada presagia un nuevo enfoque farmacológico para el manejo del dolor

con opioides. Se debe tener en cuenta la influencia de factores biológicos (sexo) y socioculturales (género), como potenciales variables explicativas de un impacto diferencial en pacientes, que pueden operar tanto en la experiencia del dolor como en la respuesta farmacológica.

Objetivos: Analizar la influencia del sexo/género en la respuesta analgésica de pacientes con Dolor Crónico No Oncológico (DCNO) en relación con sus exigentes roles productivos y reproductivos.

Material y método: Estudio observacional cuantitativo-cualitativo que incluye a 104 mujeres y 39 hombres que acudieron a la Unidad del Dolor desde octubre 2021 hasta julio 2022. Se incluyeron variables socio-demográficas, clínicas y farmacológicas, realizando entrevistas semiestructuradas; se obtuvo información sobre el rol e identidad de género. Se analizó contenido descriptivo y cualitativo comparando las variables recogidas y las relaciones familiares/pareja entre sexos.

Resultados: Las mujeres lograron un alivio del dolor significativamente mayor (43 vs 29 mm, $p < 0,05$) con la misma dosis de opioides y calidad de vida, frente a los hombres. Vida laboral: los hombres se vieron más afectados (71 vs 44 %, $p < 0,01$), con la misma intensidad media del dolor (69 mm). Responsabilidades domésticas: las mujeres se dedicaban más a las tareas domésticas (22 vs 0 %, $p < 0,05$) y estaban más afectadas en este ámbito (88 vs 74 %, $p < 0,05$), en comparación con los hombres, presentando peores resultados de retraso diagnóstico (46 vs 23 %, > 5 años) y mayores índices de ansiedad (36 vs 20 %, $p < 0,05$). Surgieron conflictos de roles de género: observamos una mayor carga de cuidados domésticos en las mujeres que perciben más impacto del rol de género en su dolor.

Conclusiones: Es necesario investigar cómo las variables psicosociales difieren entre sexos y cómo estas interactúan con el rol de género para influir en la experiencia del dolor.

Bibliografía:

1. Bartley et al., (2013) *Br J Anaesth.* 111(1):52-8.
2. McLean et al., (2009) *Clin Psychol Rev.* 29(6):496-505.

Agradecimientos: Agradecemos a las Dras. Astrid Sánchez y Alicia Fernández su colaboración en la inclusión de pacientes; a María Teresa Ruiz, Anke Samulowsk y Anne Grimby por el apoyo en el análisis de los datos. El proyecto obtuvo la ayuda "Proyectos de Investigación Clínica Independiente" de la Acción Estratégica en Salud 2017-2020 (Ref: ICI20/00146), concedida por parte del Instituto San Carlos III.

151 INFLUENCIA DE LA METILACIÓN DEL RECEPTOR OPIOIDE MU-1 (OPRM1) Y LA ENZIMA CATECOL-O-METILTRANSFERASA (COMT) EN LA RESPUESTA ANALGÉSICA: ESTUDIO DE LAS DIFERENCIAS ENTRE SEXOS

M. Escorial García, L. Agulló Antón, J. Muriel Serrano, J. Sandoval del Amor, C. Margarit Ferri, A. M. Peiró Peiró

Hospital General Universitario de Alicante. Alicante

Palabras clave: Respuesta analgésica, opioides, OPRM1, COMT, epigenética, sexo.

Introducción: La respuesta analgésica puede estar modulada por múltiples factores, incluyendo la interacción entre el genotipo y las condiciones ambientales. Datos previos señalan a una potencial influencia genética/epigenética que podrían inducir una peor respuesta a los analgésicos opioides según el sexo.

Objetivos: Determinar la asociación entre el perfil epigenético del gen *OPRM1* (receptor opioide) y *COMT* (proteína catecol-O-metiltransferasa) y la efectividad/seguridad del tratamiento farmacológico con opioides, analizando las diferencias entre sexos.

Material y método: Estudio observacional-retrospectivo de 250 muestras de ADN de pacientes que acudieron a la Unidad del Dolor (1:1 hombres/mujeres) mediante pirosecuenciación para obtener valores de metilación de las islas CpG de los genes *OPRM1/COMT*. Se recogieron variables clínicas, farmacológicas, de seguridad, y variantes genéticas. Se estudió las asociaciones entre metilación y variables seleccionadas utilizando el programa estadístico R. Se analizaron las diferencias por sexos.

Resultados: Se observó un alivio (32 ± 27 mm) y calidad de vida (43 ± 23 mm) disminuida a medida que aumentaba la metilación del gen *COMT*. Mayor ansiedad (44 % de casos), presencia de trastorno en el uso de opioides (21 %, mayor efecto en hombres), y dosis de opioide requerida (106 ± 99) se asoció con menor metilación del gen *OPRM1*. En concreto, para esta última variable encontramos una interacción alelo-G mutante/metilación. En presencia de alelo-G mutante/baja metilación, la dosis diaria de opioides requerida era reducida, sin embargo, a medida que aumenta la metilación, el efecto reductor del alelo-G mutante sobre la dosis disminuye.

Conclusiones: Las variaciones de la metilación del ADN pueden ser funcionalmente relevantes en la respuesta analgésica y explicar las diferencias que encontramos entre sexos. La señalización de *OPRM1/COMT* podría ser una vía regulada por la metilación que modula la dosis de opioide requerida y el posible trastorno en su uso, por lo que deberían analizarse más profundamente en estudios futuros.

Bibliografía:

1. Ratnu et al., (2017) J Neurosci Res 95: 301-10.

Agradecimientos: Agradecemos la participación en el desarrollo del trabajo de Diana García (técnico de laboratorio) y David Hervás (Bioestadístico); y a Fernanda Jiménez y Alicia López (enfermería de Unidad de Dolor) por el apoyo en la inclusión de pacientes. Se obtuvo la ayuda "Proyectos de Investigación Clínica Independiente" de la Acción Estratégica en Salud 2017-2020 (AES, Ref: ICI20/OO146), concedida por parte del Instituto San Carlos III.

152 EXPERIENCIA CON UNA NUEVA TERAPIA SUBUMBRAL DE NEUROESTIMULACIÓN MEDULAR CON ACCIÓN TERAPÉUTICA INMEDIATA.

J. Sanroque Garrigues, S. Zavala Plaza, I. Mateu Guillamon, L. Guinot Ruiz, M. Ocón Llorens, J. E. Llopis Calatayud

Hospital Universitario de la Ribera. Valencia

Palabras clave: Neuroestimulación medular.

Introducción: Las terapias sub-perceptivas son cada vez más utilizadas en neuroestimulación medular y, aunque presentan ventajas, también tienen ciertos inconvenientes, como un tiempo prolongado de "lavado", un tiempo relativamente largo de evaluación de la efectividad de nuevas programaciones o un elevado consumo energético, si se utilizan altas frecuencias (1-10 kHz). Recientemente se ha descrito una nueva terapia subumbral con acción terapéutica inmediata (1), la denominada FAST™ (Fast-acting sub-perception spinal cord stimulation therapy), de Boston Scientific. Esta nueva terapia utiliza electrodos espaciados ≈ 1 mm, frecuencias de 90 Hz, duración de 210 ± 50 μ s, amplitud del 65 % del umbral parestésico y ondas bifásicas simétricas, generadas a partir de múltiples fuentes de corriente independientes, que generan un cátodo y ánodo virtuales.

Objetivos: Presentar la experiencia de la Unidad del Dolor del Hospital Universitario de la Ribera con la nueva terapia FAST.

Material y método: Hemos ensayado la terapia FAST en 16 pacientes. Once fueron programados originalmente con terapia FAST, desde junio de 2021; 10 siguen con dicha terapia y 1 se reprogramó a estimulación tónica. Otros 5 pacientes llevaban previamente otros modos de estimulación y fueron reprogramados a modo FAST, manteniéndose actualmente 2 de ellos con dicha terapia, mientras que 3 han vuelto a tónica u otras programaciones combinadas. Actualmente 12 pacientes (11 diagnosticados de síndrome de cirugía fallida de espalda y uno de síndrome de dolor complejo regional) se mantienen con terapia FAST.

Resultados: El tiempo de respuesta tras inicio de FAST fue de 11,7 minutos. La intensidad del dolor medida en la escala EVA disminuyó un 62 %, pasando de 8,9 a 3,4 a los 6 meses. La escala de discapacidad de Oswestry a los 6 meses disminuyó un 47 % (64,3 a 33,8), el índice de calidad del sueño de Pittsburg mejoró discretamente (15,5 a 10,3), la calidad de vida medida por el índice EQ-5D-5L mejoró pasando de 0,1 a 0,6 y en la escala de impresión global del cambio (PGIC), los pacientes aprecian una mejora clara o diferencia notable (5,8).

Conclusiones: La nueva terapia FAST presenta un corto periodo de latencia, ha permitido una optimización de los tiempos de programación y un bajo consumo energético y, tras seis meses de tratamiento, mantiene una disminución significativa de la intensidad del dolor y la discapacidad y aumenta significativamente la calidad de vida de los pacientes.

Bibliografía:

1. Clark S Metzger et al. Expert Rev Med Devices. 2021 Mar; 18(3):299-306.

153 INFUSIÓN DE CLONIDINA INTRATECAL COMO MONOTERAPIA PARA EL MANEJO DEL DOLOR NEURÓPÁTICO EN ENFERMEDAD DE PEQUEÑA FIBRA SECUNDARIO A UNA ENFERMEDAD AUTOINMUNE

M. Arias Salazar, A. Ojeda, C. Gracia, R. Armand, T. Cuñat, N. Torres

Hospital Clínic i Provincial de Barcelona. Barcelona

La infusión de fármacos intratecales es una opción terapéutica efectiva en el tratamiento del dolor refractario, siendo de primera línea en monoterapia la morfina y el ziconotide.

La clonidina intratecal también es una opción en este tipo de dolor. Además, se ha descrito un efecto inmunomodulador en animales por lo que puede ser útil en el manejo del dolor de etiología autoinmune. Describimos el caso de una paciente con dolor neuropático refractario asociada a una neuropatía de pequeña fibra que presentó efectos adversos tras la administración de ziconotide intratecal con excelente respuesta al uso de clonidina intratecal en monoterapia.

Estructura del caso: Mujer de 41 años, con antecedente de síndrome de Sjögren, es derivada a nuestra unidad por dolor neuropático en ambas extremidades inferiores de intensidad severa (EVN 8/10) con gran limitación funcional (requiere el uso de muletas para poder movilizarse) secundario a neuropatía de fibra fina distal, diagnosticado por estudio neurofisiológico y confirmado por biopsia.

Sucesivamente se ensayan diversos fármacos analgésicos siendo los mismos ineficaces (amitriptilina, lacosamida, oxcarbamazepina, lidocaina endovenosa) o presentando diversos efectos secundarios (reacción alérgica a la esclerocarbazepina e importante intolerancia al tapentadol), refiriendo alivio parcial con duloxetina y pregabalina. Concomitantemente recibe como tratamiento de su enfermedad con rituximab e inmunoglobulinas endovenosas semanales.

Ante el dolor refractario de carácter neuropático se decide realizar test de ziconotide intradural 1,5 ug con importante alivio (> 50 % EVN) por lo que se decide colocar sistema de infusión intratecal con el cateter a la altura de T11 y bomba de flujo programable, iniciándose a dosis de 1,25 ug/día. En el postoperatorio presenta enrojecimiento en la herida quirúrgica acompañado de distrés respiratorio grave con requerimiento de ingreso en UCI. Se realizan múltiples cultivos microbiológicos siendo todo negativos y se considera la posibilidad de un posible efecto adverso secundario al ziconotide versus reacción inflamatoria desencadenada por su patología autoinmune de base. Evoluciona correctamente tras suspensión del ziconotide y medidas de soporte. Se decide iniciar clonidina intratecal en monoterapia a dosis crecientes (actualmente 700 ug/día), presentando excelente control del dolor (EVN actual 2) después de un año y medio de seguimiento.

Conclusiones: La clonidina intratecal puede proporcionar un control óptimo del dolor en pacientes con dolor neuropático de etiología autoinmune, por lo que podría considerarse como fármaco de primera línea en estos pacientes.

Bibliografía:

1. Deer TR, Pope JE, Hayek SM, et al. The Polyanalgesic Consensus Conference (PACC): recommendations for intrathecal drug delivery: guidance for improving safety and mitigating risks. *Neuromodulation*. 2017;20(2):155-176.

154 EFECTIVIDAD DE ZICONOTIDE INTRATECAL EN UN CASO DE DOLOR CENTRAL POST ACCIDENTE CEREBRAL VASCULAR

J. Sanroque Garrigues, L. Tarrasó Gomez, V. Roig Casaban, P. Benavent Garrigues, M. A. Cutanda Nacher, J. E. Llopis Calatayud

Hospital Universitario de la Ribera. Valencia

Introducción: El ziconotide es un analgésico no opioide que bloquea canales de calcio tipo N y que por su hidrofilia y tamaño molecular requiere administrarse intratecalmente. Está indicado en dolor neuropático o nociceptivo, oncológico o no oncológico, localizado o difuso (PACC 2017). Se ha sugerido que actúa a nivel espinal, pero la distribución de los canales de pueden encontrarse en el cerebro, lo que sugiere posibles efectos supramedulares.

No obstante, la información sobre la eficacia de la ziconotide en el síndrome de dolor neuropático central (SDNC) es muy escasa. Se han comunicado casos para tratamiento del dolor y disestesia asociadas a esclerosis múltiple (1), un caso de administración intracerebroventricular para dolor central post ACV (2) y algunos incluidos en el registro italiano, bajo el epígrafe de mielopatía y SDNC (3).

Estructura del caso: Mujer de 58 años, con dolor neuropático y alodinia en hemicuerpo derecho, tras ictus vertebrobasilar en 2019, que asocia aneurismas cerebrales en arteria coroidea anterior izquierda, comunicante posterior y cerebral anterior izquierda y oclusión de a arteria vertebral derecha, por lo que neurocirugía descartaba neuroestimulación cerebral profunda.

El tratamiento farmacológico con pregabalina, tiapiridina, tapentadol, duloxetina, lacosamida y sativex, resultado inefectivo. Una radiofrecuencia de ganglio estrellado realizada en abril 2021 no produjo alivio significativo y un test con morfina intratecal, realizado en mayo de 2021, tampoco. Dosis test crecientes de ziconotide (2,4 y 6 ugr) realizadas durante ingreso en mayo de 2021, demostraron disminución de la alodinia y el dolor, por lo que se decidió implante de bomba intratecal, que se realizó el 8/06/2021. Tras pauta de perfusión ascendente hasta se estabiliza dosis en 7,66 ug/día.

A los 12 meses, se objetiva disminución de la alodinia y la intensidad del dolor, medida en la escala EVA (9 a 4,5), aumento de la calidad de vida según el índice EQ-5D-5L (-0,572 a 0,505) y en la escala de impresión global del cambio (PGIC), el cuidador aprecia una notable.

Conclusiones: Ziconotide puede ser una alternativa eficaz en pacientes con dolor neuropático central, secundario a accidentes cerebrovasculares, aunque se precisa refrendarlo con estudios más amplios.

Bibliografía:

1. E Shaw. Ziconotide for Managing Central Pain Associated with Multiple Sclerosis: A Case Series; AAPM 2011 Annual Meeting Abstracts: 19.
2. H Staquet, D Dupouiron, E Nader, and P Menei, Pain Physician 2016;19:905-915.
3. W Raffaelli and Italian Ziconotide Group. Italian Registry on Long-Term Intrathecal Ziconotide Treatment. Pain Physician 2011; 14:15-24.

155 RADIOFRECUENCIA EN ARTICULACIÓN SACROILIACA CON SIMPLICITY. NUESTRA EXPERIENCIA EN 47 PACIENTES

R. Robledo Algarra, B. Castel González, L. Elvira López, R. Izquierdo Aguirre, A. Bermejo Marín, M. A. Canos Verdecho, E. Gallach Solano, P. Navarro Argente

Hospital Universitari i Politècnic La Fe. Valencia

Palabras clave: Radiofrecuencia, articulación sacroiliaca, sacroileitis.

Introducción: El dolor procedente de la articulación sacroiliaca (ASI) es una causa común de lumbalgia. Se estima que un 15-30 % de las lumbalgias tienen este origen siendo mayor en pacientes con SFCL, espondilitis y espondiloartrosis.

El diagnóstico es complejo, requiere de una buena anamnesis y exploración ya que las pruebas de imagen no siempre son evidentes.

La mejoría tras el bloqueo de esta articulación se puede considerar el "gold standard" para el diagnóstico.

La radiofrecuencia en ASI supone la posibilidad de denervar las fibras sensitivas encargadas de la transmisión del dolor lo que puede ofrecer resultados duraderos.

Objetivos: Valorar la mejoría del dolor con escala EVA así como de la funcionalidad con la escala Oswestry en 47 pacientes sometidos a técnica Simplicity a los 6 meses de su realización.

Material y método: Se seleccionaron 47 pacientes diagnosticados de dolor de origen en ASI mediante anamnesis, exploración física y respuesta positiva a dos bloqueos en ASI (mejoría EVA 50 %).

En quirófano y bajo condiciones de esterilidad y sedación se realizó radiofrecuencia con aguja Simplicity III de NeuroTherm®.

Resultados: Se incluyeron 47 pacientes, 35 mujeres (70%) y 12 hombres (30%). La edad media fue de 48,8 años. Ocho pacientes estaban diagnosticados de SFCL, un paciente de EA y el resto eran pacientes con espondiloartrosis. 24 pacientes (51 %) obtuvieron una mejoría de un 50 % en las escalas de EVA y de discapacidad Oswestry a los 3 y 6 meses.

Conclusiones: En nuestra experiencia, los resultados obtenidos con la técnica Simplicity pueden ser pro-

metedores. Este procedimiento ofrece como ventajas respecto a otras técnicas de radiofrecuencia el realizar una única punción, la amplia lesión creada, la rapidez que conlleva la técnica y la corta curva de aprendizaje.

La falta de mejores resultados por nuestra parte puede ser debida, por un lado, a la inervación de esta articulación, aun en controversia, la curva de aprendizaje, así como una correcta selección de pacientes.

Somos conscientes de que son necesarios estudios clínicos controlados y randomizados para determinar mejores resultados

Bibliografía:

1. Sacroiliac Joint Radiofrequency ablation with multilesion probe: a case series of 60 patients. Peter C. Schmidt. Anesthesia-analgesia. 2014
2. Followinf radiofrequency denervation for refractory sacroiliac joint dysfunction using the simplicity III Probe: a 12 month retrospective evaluation. Pain Physician 2016.
3. Radiofrequency ablation for chronic posterior sacroiliac joint complex pain: a comprehensive review. Aaron J. Yang. Pain Medicine 2010.

156 BLOQUEO DEL GRUPO DE NERVIOS PERICAPSULARES (PENG) Y COLOCACIÓN DE CATÉTER PERINEURAL PARA FRACTURA PATOLÓGICA DE CADERA

J. Segurola Escribano, A. Bolón Villaverde, F. J. Carmona Monje

Complejo Hospitalario Universitario de Santiago. A Coruña

Introducción: La fractura de cadera es una urgencia ortopédica frecuente con alta morbimortalidad asociada, entre otras causas, debido a los efectos secundarios potenciales asociados a la analgesia intravenosa empleada en las plantas de hospitalización para el control del dolor. Dentro de una estrategia analgésica multimodal, las técnicas locorregionales cobran relevancia para lograr una reducción del consumo de opioides y una rehabilitación precoz.

El bloqueo PENG bloquea las ramas sensitivas pericapsulares de la cadera (nervio obturador, obturador accesorio y femoral) de forma unilateral.

Estructura del caso: Varón de 59 años con los siguientes antecedentes personales: adenocarcinoma de colón operado mediante sigmoidectomía y carcinoma epidermoide de seno piriforme izquierdo tratado con QT+RT.

Acude al Servicio de Urgencias por mal control del dolor lumbar y cadera derecha, irradiado a pierna ipsilateral, tanto en movimiento como con el reposo. Niega haber sufrido caída o traumatismo. Ingresó a cargo del Servicio de Traumatología para tratamiento quirúrgico con diagnóstico de fractura de cuello femoral derecho.

Preoperatoriamente se interconsulta a Unidad del Dolor para optimización analgésica. Se decide realizar un bloqueo PENG derecho ecoguiado con sonda convex de baja frecuencia, en el plano transversal sobre la espina iliaca anteroinferior, previo barrido para visuali-

zar medialmente la rama púbrica e identificar la arteria femoral y la eminencia iliopúbica. Con aguja en plano se inyecta anestésico local y se coloca catéter para infusión continua por debajo el tendón del psoasílico que se conecta a una PCA elastomérica con L-Bupivacaína 0,125 % y fentanilo 2 mcg / ml a 7 ml/h y con bolos de 5 ml a demanda. Tras el procedimiento el paciente pasa de un EVA de 7 a 3, sin precisar rescates de morfina, con el módulo básico de analgesia: paracetamol 1g alterno con AINE cada 8 h (protocolo de dolor agudo del Complejo Hospitalario de Santiago de Compostela).

En el postoperatorio inmediato de la artroplastia parcial de cadera continúa con el catéter perineural funcionando y dolor aceptablemente controlado (EVA 5) durante un par de días más, pero tras un episodio de agitación psicomotriz, se produce pérdida accidental del catéter.

Conclusiones: El bloqueo PENG podría tener un papel relevante como parte del tratamiento del dolor de forma precoz en pacientes con fractura de cadera, al permitir un adecuado control analgésico con una reducción significativa en el consumo de opioides y una rehabilitación más temprana.

Bibliografía:

- Zaragoza Lemus G et al. Bloqueo del grupo de nervios pericapsulares (PENG) para cirugía de cadera. (2020) Revista mexicana de anestesiología, 43(1): 69-72.
- Girón-Arango L et al. Pericapsular Nerve Group (PENG) Block for Hip Fracture. (2018) Reg Anesth Pain Med, 43(8): 859-863
- Del Buono et al. Continuous PENG block for hip fracture: a case series. (2020) Regional Anesthesia & Pain Medicine, 45(10): 835-838.
- Mosaffa F. et al. Comparison of pericapsular nerve group (PENG) block with fascia iliaca compartment block (FICB) for pain control in hip fractures: A double-blind prospective randomized controlled clinical trial. (2022) Orthopaedics & Traumatology: Surgery & Research, 108(1): 103135.
- Lin, D. Y. et al. Pericapsular nerve group block results in a longer analgesic effect and shorter time to discharge than femoral nerve block in patients after hip fracture surgery: a single-center double-blinded randomized trial. (2022) Journal of International Medical Research, 50(3): 03000605221085073.

Agradecimientos: A todo el personal de la Unidad de Dolor del CHUS (Complejo Hospitalario Universitario de Santiago de Compostela).

157 COMPLICACIÓN DEL BLOQUEO EPIDURAL LUMBAR, DIFUSIÓN SUBDURAL INADVERTIDA

I. Pisani Zambrano, J. P. Rives, M. Casals Merchán, A. Otero Mitjans, M. Polanco, A. Chamero Pastilla

Hospital Comarcal de l'Alt Penedès. Barcelona

Introducción: La punción o el bloqueo subdural accidental (BSDA) en el contexto de un bloqueo espinal, es una entidad infrecuente con posibles complicaciones

neurológicas que pueden ser leves, transitorias o dejar secuelas graves.

Presentamos el caso clínico de un bloqueo epidural para control del dolor radicular lumbar con una administración de anestésico local (AL) y corticoide Depot en el espacio subdural. La detección de esta complicación está en función de la sospecha clínica / Se han creado algoritmos clínicos para la detección de esta complicación con una alta especificidad y sensibilidad.

Estructura del caso: Varón de 64 a. Conocido en la unidad de dolor por lumbalgia crónica mecánica hacia 4 a. Se habían realizado infiltración facetar con AL+ corticoides y rizólisis previas sin incidencias. Remitido por cialgia en la pierna derecha de 6 m. de evolución. La RMN actual muestra una espondiloartropatía degenerativa de L2 a L5 y disminución del canal en L4-L5. El EMG normal.

Se decide realizar un bloqueo epidural ambulatorio con guía radiológica en un área de intervencionismo.

Posición prono y localización epidural en L4-L5 con pérdida de resistencia con aguja Tuohy 18G. Tras la administración de 4 ml de contraste se aprecia un ascenso de 2 niveles superiores, sin dibujar raíces. Tras la aspiración negativa para sangre y LCR se administra 6 ml de bupivacaína 0,125 % + 12 mg de betametasona. El paciente fue alta a su domicilio a los 30 m de haberse realizado la técnica.

Reingresa 30 m más tarde por pérdida de fuerza en las piernas; Bromage 2/4, nivel sensitivo deficitario hasta L1-L2. Sin otros síntomas neurológicos ni hemodinámicos. El paciente quedó en observación. A los 120 minutos del ingreso la recuperación de la fuerza y sensibilidad fue completa. Siendo alta de nuevo.

Conclusiones: El BSDA es una entidad infrecuente e inadvertida que debemos tener presente ante un bloqueo epidural con una latencia de bloqueo anormal. Las complicaciones de un BSDA son poco frecuentes, leves y transitorias como en el caso descrito, pueden existir complicaciones graves con secuelas neurológicas permanentes. Existen criterios clínicos, que pueden confirmar la sospecha de un BSDA. En nuestro caso hemos seguido el algoritmo de Hoffman, con el que se puede asegurar en un 93 % que hubo una difusión subdural de los fármacos administrados.

Las imágenes radiológicas no son concluyentes para el diagnóstico del BSD.

Bibliografía:

- Hoffman NN, Ferrante FM. Diagnosis of unintentional subdural anesthesia/analgesia. Analyzing radiographically proven cases to define the clinical entity and to develop a diagnostic algorithm. Reg Anesth Pain Med. 2009 34(1)126.

158 ATRAPAMIENTO DEL NERVIJO CUTÁNEO ANTERIOR: UNA CAUSA COMÚN DE DOLOR ABDOMINAL CRÓNICO

K. Williams Cidre, M. Freijeiro González, J. Castillo Pérez

Complejo Hospitalario Universitario de Santiago. A Coruña

El dolor de pared abdominal es una causa frecuente de dolor abdominal crónico pero infradiagnosticada en la práctica clínica. Dentro de las causas más frecuentes, destaca el síndrome de ACNES (Anterior Cutaneous Nerve Entrapment Syndrome), secundario al atrapamiento de las ramas anteriores de los nervios intercostales al salir por el anillo fibroso del borde lateral de los músculos rectos abdominales (1). Son factores de riesgo la obesidad, cicatrices quirúrgicas abdominales, embarazo, ascitis y sobreuso de la musculatura abdominal (2). El diagnóstico es clínico (dolor a punta de dedo en un área pequeña, signo de Carnett positivo y disestesias) que se confirma con la infiltración de anestésico local en el punto trigger con una disminución del 50 % del dolor postprocedimiento (1). El tratamiento inicial consiste en antiinflamatorios no esteroideos y fármacos para el tratamiento del dolor neuropático. En casos refractarios se emplean infiltraciones periódicas con anestésico local (3).

Estructura del caso: Mujer de 50 años con Enfermedad de Churg-Strauss y necrosis avascular de cadera con dolor abdominal de dos años de evolución tras una cirugía de hernia epigástrica.

Derivada a la Unidad de Dolor por Cirugía General tras el informe de una tomografía abdominal anodina y dolor de difícil control a pesar de tratamiento con oxycodona 10 mg cada 12 h y gabapentina 300 mg cada 8 h. El dolor es punzante, localizado a punta de dedo en la cara anterolateral superior del hemiabdomen izquierdo, que aumenta con tos y determinados movimientos (predominantemente con la flexión abdominal).

En la exploración física destaca un signo de Carnett positivo y disestesias en la zona de máximo dolor. Dada la sospecha de síndrome de ACNES, se programa para realizar bloqueo ecoguiado en la salida del nervio cutáneo anterior: se localiza el punto trigger y se lleva a cabo una infiltración a nivel de T8 y fascia del recto del abdomen izquierdo con anestésico local y corticoide logrando una desaparición inmediata del dolor.

Conclusiones: En pacientes con dolor abdominal crónico es fundamental realizar una buena anamnesis y exploración física. Un signo de Carnett positivo es fundamental en el diagnóstico, mientras que la infiltración con anestésico local es fundamental tanto en el diagnóstico como tratamiento. Se logra con una técnica sencilla un diagnóstico inmediato que permite descartar un gran número de patología y evitar pruebas complementarias innecesarias.

Bibliografía:

1. Shian B, et al., Abdominal Wall Pain: Clinical Evaluation, Differential Diagnosis, and Treatment. (2018) *American Family Physician*, 98(7): 429-36.
2. Akhnikh S, et al., Anterior cutaneous nerve entrapment syndrome (ACNES): the forgotten diagnosis. (2014) *Eur J Pediatr*, 173(4): 445-9.
3. Scheltinga MR, et al., Anterior cutaneous nerve entrapment syndrome (ACNES). (2018) *Hernia*, 22(3): 507-16.

Agradecimientos: A todo el personal de la Unidad de Dolor del CHUS (Complejo Hospitalario Universitario de Santiago de Compostela).

159 TUMOR INTRARAQUÍDEO COMO CAUSA INFRECUENTE DE LUMBOCIATALGIA DE RÁPIDA EVOLUCIÓN. SIGNOS DE ALARMA. A PROPÓSITO DE UN CASO

G. Isidro López, S. Marmaña Mezquita, R. Chacón Sal, P. Calvo Pasaron, S. Fuste Mach, A. R. Nobre Marcos, J. Coma, J. Masdeu Castellvi

Hospital General de l'Hospitalet - Consorci Sanitari Integral. Barcelona

Introducción: La lumbociatalgia de etiología neoplásica presenta una prevalencia del 1 %. Su diagnóstico temprano es de vital importancia ya que puede prevenir su diseminación.

Los tumores espinales más frecuentes son: meningiomas, Schwannomas,ependimomas y astrocitomas. Presentan una clínica característica debido a su crecimiento denominado síndrome de compresión medular. El dolor es el síntoma más frecuente, siendo refractario al tratamiento analgésico. Además, pueden acompañarse de alteraciones motoras, sensitivas y de control de esfínteres.

El tratamiento depende del diagnóstico histopatológico, clínica y localización. La resección es posible en la mayoría de lesiones extramedulares, pero en las intramedulares pueden requerir de estrategias menos invasivas.

Estructura del caso: Mujer de 84 años, derivada desde atención primaria por ciatalgia bilateral de 4 meses de evolución. Antecedentes personales de hipertensión arterial, dislipemia, síndrome epiléptico, osteoporosis y fauquectomía bilateral.

Describe dolor a nivel lumbar con radiculalgia bilateral, refractario a tratamiento analgésico pautado y que no cede en reposo. Además, impotencia funcional progresiva con debilidad motora a nivel de ambas extremidades inferiores, que precisa de silla de ruedas para desplazamientos. Sin otras alteraciones sensitivas ni alteración en el control de esfínteres.

Exploración física limitada por dolor intenso. Gran limitación funcional, con dolor a nivel de facetas lumbares bilaterales y radiculalgia por territorios compatibles con dermatomas de L2-S2.

En consulta, aportan resultados de una resonancia magnética reciente con severa artropatía crónica interapofisaria, discopatías con hernias discales a nivel lumbar que conllevan estenosis significativa; y alteración de 3 cm de morfología mal definida dentro del canal medular a nivel del cuerpo vertebral L1, recomendándose un estudio complementario con contraste.

Se optimiza el tratamiento analgésico y se solicita una nueva resonancia magnética con contraste. Identificándose una lesión ovalada de 35 x 19 mm a nivel intradural en contacto con el cono medular a nivel de L1-L2, ocupando totalmente el canal raquídeo inferior. Hallazgo compatible con lesión tumoral intradural. Ante dicho resultado se deriva al servicio de neurocirugía decidiéndose tratamiento quirúrgico, pendiente de diagnóstico etiológico.

Conclusiones: La lumbociatalgia de etiología neoplásica es infrecuente pero a tener presente. El inicio de dolor de rápida progresión asociado a déficit motor,

sensitivo y/o alteración en el control de esfínteres se consideran signos de alarma.

La importancia de una anamnesis exhaustiva, pruebas complementarias dirigidas y un abordaje multidisciplinar favorecen un diagnóstico y tratamiento satisfactorio, sobre todo en aquellas patologías infrecuentes en nuestra práctica clínica habitual.

Bibliografía:

1. Ottenhausen, M., Ntoulis, G., Bodhinayake, I. et al. Intra-dural spinal tumors in adults -update on management and outcome. *Neurosurg Rev* 42, 371-388 (2019).
2. Downie A, Williams CM, Henschke N, Hancock MJ, Ostelo RW, de Vet HC, Macaskill P, Irwig L, van Tulder MW, Koes BW, Maher CG. Red flags to screen for malignancy and fracture in patients with low back pain: systematic review. *BMJ*. 2013 Dec 11;347:f7095.

160 TRATAMIENTO DE UN CASO DE TORMENTA ARRÍTMICA MEDIANTE BLOQUEO DEL GANGLIO ESTRELLADO

L. Barreiro Varela, X. Almeida Ferreira, A. Agilda Míguez

Complejo Hospitalario Universitario de Santiago. A Coruña

Introducción: La tormenta arrítmica es una urgencia vital definida como la presencia de 3 o más episodios de taquicardia ventricular, fibrilación ventricular o descargas de un desfibrilador automático implantable en 24 h (1). Supone una situación de extrema urgencia en la que se busca el control de la arritmia por cualquier medio posible incluyendo la administración de diferentes fármacos antiarrítmicos, anestesia general, soporte hemodinámico, sobreestimulación en pacientes portadores de dispositivos, e incluso la ablación urgente con catéter. En caso de fracaso terapéutico, se recomienda la denervación quirúrgica simpática cardíaca izquierda o bien el bloqueo del ganglio estrellado de forma percutánea (2).

El ganglio estrellado normalmente se encuentra constituido por la fusión del ganglio cervical inferior con el primer ganglio torácico, situándose medial a los músculos escalenos; lateral al músculo longus coli, esófago, tráquea y nervio laríngeo recurrente, anterior al proceso transversario (3).

Estructura del caso: Varón de 75 años de edad que como antecedentes cardiológicos presenta: Miocardiopatía dilatada no isquémica con fracción de eyección severamente deprimida (FEVI 30 %), fibrilación auricular permanente. Siendo portador de DAI profiláctico desde noviembre de 2013.

El paciente, ingresado en Medicina Interna por hemorragia y anemia, con insuficiencia renal crónica y patrón analítico de colestasis. Durante el ingreso presenta tormenta arrítmicarefractaria a tratamiento farmacológico inicial y que requiere sedación profunda y conexión a ventilación mecánica. Se objetivan, con 3 desfibrilaciones de DAI. Se decide ablación paraaórtica por parte de la Unidad de Electrofisiología sin resul-

tado satisfactorio, por lo que se decide interconsultar a la Unidad de Dolor.

Tras evaluar el caso, se decide bloqueo del ganglio estrellado unilateral izquierdo. Mediante transductor lineal 6-15 Mhz se realiza en un primer momento una exploración ecográfica de la sonoanatomía y posteriormente y mediante técnica aséptica, utilizando como referencia la apófisis transversa izquierda de la sexta vértebra cervical, se localiza el espacio entre la fascia prevertebral y el músculo largo del cuello, siendo este donde discurre la cadena simpática cervical media. Previa aspiración, con aguja de 20 G de 4 cm se inyectan 8 ml de L-bupivacaína 0,25 % y 4 mg de dexametasona.

Tras el procedimiento a los pocos minutos las arritmias ceden progresivamente hasta desaparecer por completo, permitiendo la desconexión de ventilación mecánica del paciente.

Conclusiones: El bloqueo del ganglio estrellado, es una técnica segura y de gran utilidad en el tratamiento de arritmias ventriculares con mal control farmacológico o médico.

Bibliografía:

1. Zipes, D., et al. Guidelines for management of patients with ventricular arrhythmias and the prevention of sudden cardiac death: a report of the American College of Cardiology/American Heart Association Task Force and the European Society of Cardiology Committee for Practice. (2006) *Journal of the American College of Cardiology*, 48: 247-346.
2. Samper, J. M. et al. Bloqueo del ganglio estrellado izquierdo como parte del tratamiento de la tormenta arrítmica. Importancia de la ecografía. (2014) *Revista española de cardiología*, 67(1): 72-73.
3. Serna-Gutiérrez, J. Bloqueo del ganglio estrellado guiado por ultrasonografía. (2015). *Revista Colombiana de Anestesiología*, 43(4): 278-282.

Agradecimientos: A todo el personal de la Unidad de Dolor del Complejo Hospitalario Universitario de Santiago de Compostela.

161 MANEJO DEL DOLOR EN EL TRATAMIENTO PRECOZ DE OSIFICACIONES HETEROTÓPICAS POSTCOVID GRAVE

E. Díaz Jaimes, F. Duca Rezzolini, S. Velasquez Jaimes, L. Ruiz Villa, P. Pacheco Quina, G. Roca Amatria, M. Simón Solano, M. Medina Gómez

Hospital Universitari Sagrat Cor. Barcelona

La osificación heterotópica es una complicación poco frecuente que consiste en la formación de hueso fuera del sistema esquelético objetivándose en pacientes graves con inmobilizaciones prolongadas pudiendo estar involucrado el metabolismo del calcio o la miositis local como en el caso de infección por el virus SARS-CoV-2 (covid19). Su manejo se basa en un diagnóstico precoz e inicio de tratamiento y movilización mediante rehabilitación.

Presentamos el caso de una paciente ingresada en UCI por covid-19, quien presentó dolor y limitación

funcional en extremidades superiores constatándose osificaciones heterotópicas glenohumerales mediante tomografía siendo tratada mediante movilización precoz y el uso de catéteres perineurales a nivel interescalénico para el control del dolor.

Estructura del caso: Mujer de 49 años ingresada por neumonía bilateral por SARS-Covid 19 que precisa ventilación mecánica y pronaciones frecuentes durante su ingreso. Durante la recuperación presenta una miopatía grave en extremidades superiores que le impide cualquier movilización activa o pasiva, acompañada de intenso dolor. Se realiza un TAC donde se observa osificaciones heterotópicas alrededor de ambas articulaciones gleno-humerales. El electromiograma detecta una polineuropatía sensitivo-motora asimétrica axonal aguda. Analíticamente, elevación de la Fosfatasa alcalina.

Se inicia tratamiento con antiinflamatorios y bifosfonatos junto a rehabilitación intensiva, aunque limitada por dolor intenso. No se consiguen rangos de movimiento superiores a 5° en las articulaciones de los hombros.

Para controlar el dolor se coloca catéteres perineurales bilaterales a nivel interescalénico administrándose anestésico local previo a la rehabilitación. La paciente mejora el control del dolor. El rango de movimiento articular es progresivamente mayor con mejoría importante.

Conclusiones: Las osificaciones heterotópicas han sido descritas en pacientes con Covid grave e inmovilizaciones prolongadas. Se han propuesto tratamientos farmacológicos, uso de ondas de choque, radioterapia e incluso resección quirúrgica. En cuanto a la fisioterapia algunos autores recomiendan la rehabilitación precoz. En el caso de pacientes postcovid la miopatía puede llegar a enmascarar la aparición clínica de las HO y retrasar el diagnóstico. La aparición de las calcificaciones periarticulares se acompaña de un aumento de la clínica álgica, un bloqueo articular evidente y una alteración en el metabolismo del calcio.

No hemos hallado en la literatura referencias al uso de bloqueos perineurales para el tratamiento del dolor y bloqueo articular. En nuestra paciente el resultado obtenido con los catéteres ha sido excelente, con una efectividad inmediata y duradera. La retirada de los mismos se ha realizado en el momento en que se había conseguido un rango articular satisfactorio y la fase álgica de las articulaciones estaba en descenso.

Bibliografía:

1. Heterotopic ossification in SARS-CoV-2: Scintigraphic and radiological images. Nieto Morales et al, A.J Rehabilitacion. 2021 Sep 27;S0048-7120(21).
2. Heterotopic Ossification After Arthroscopic Procedures: A Scoping Review of the Literature. Zhou L, et al. Orthop J Sports Med. 2022 Jan 18;10(1):23259671211060040.
3. Osificaciones heterotópicas en el paciente crítico: a propósito de un caso. M.T. Morales-Palacios, et al, Rehab, 40 (2006), pp. 107-110.

162 DOLOR ONCOLÓGICO NEUROPÁTICO PERIFÉRICO: APORTANDO SOLUCIONES

F. Villegas Estévez, M. D. López Alarcón, M. Pérez Martí

Hospital Provincial de Castellón. Castellón

Introducción: El Dolor Oncológico Neuropático (DONP) aparece en la enfermedad por la localización del tumor y en las secuelas de sus tratamientos: Quimioterapia, Radioterapia, Cirugías, etc.

El Dolor Oncológico Neuropático Periférico (DONPP) es frecuente en pacientes sometidos a cirugías de Pulmón y Mama. Por su localización anatómica pueden lesionarse estructuras nerviosas periféricas. Muchos pacientes presentan DONPP mermando su calidad de vida incluso en los curados.

Los **tratamientos incluyen** fármacos neuromodulares, analgésicos e intervencionismos. La administración del **parche de capsaicina es una alterativa eficaz, indolora y sin contraindicaciones** con los fármacos quimioterápicos o en alteraciones sanguíneas por lo que aporta **calidad en la analgesia conseguida, seguridad y escasos o nulos efectos secundarios oncológicos**.

Estructura del caso: Presentamos una serie de pacientes con **diagnóstico de DONPP** según el test DN4 remitidos desde **Oncología Radioterápica, Oncología Médica, Cirugía de Mama y Torácica**. Presentan un EVA > 6. EL 80 % han sido sometidos a cirugía tumoral, el 60 % han recibido Radioterapia y/o Quimioterapia.

Tras el **mapeo de la zona** de DONPP se administra el parche de capsaicina en la sala de Tratamientos de las Unidades del Dolor por el personal de enfermería.

Durante el procedimiento el paciente refiere estar confortable sin necesidad de analgesia de rescate. Los resultados obtenidos muestran un alivio del dolor superior al 52 % con disminución de 3-4 puntos en la escala EVA con extensión menor de la zona de alodinia en un 35 %. El 37 % repiten el tratamiento a los 4-8 meses manteniendo una analgesia óptima.

Conclusiones:

1. El DONPP es una entidad frecuente en pacientes oncológicos. Es muy frecuente en pacientes con cirugía de mama o pulmón.
2. El parche de capsaicina es una alterativa eficaz, segura, sin contraindicaciones en estos pacientes además de indolora.
3. La analgesia obtenida es satisfactoria para los pacientes, mantenida y tras tratamientos repetidos.

Bibliografía:

1. Werner MU, Bischoff JM. Persistent postsurgical pain: evidence from breast cancer surgery, groin hernia repair, and lung cancer surgery. Curr Top Behav Neurosci. 2014;20:3-29. doi: 10.1007/7854_2014_285. PMID: 24523139.
2. Andersen Hammond E, Pitz M, Shay B. Neuropathic Pain in Taxane-Induced Peripheral Neuropathy: Evidence for Exercise in Treatment. Neurorehabil Neural Repair. 2019 Oct;33(10):792-799. doi: 10.1177/1545968319860486. Epub 2019 Jul 25. PMID: 31342880.
3. Giaccari LG, Aurilio C, Coppolino F, Pace MC, Passavanti MB. Capsaicin 8 % Patch and Chronic Postsurgical Neuropathic Pain. J Pers Med. 2021 Sep 27;11(10):960. doi: 10.3390/jpm11100960. PMID: 34683101; PMCID: PMC8537698.

163 VALORACIÓN DEL DOLOR EN PACIENTES INTERVENIDOS DE LOBECTOMÍA PULMONAR POR TORACOTOMÍA Y TORACOSCOPIA DURANTE EL PERIODO 2020-2022

R. Ricoy Raquel, H. Ribera Leclerc, A. Vázquez López-Cepero

Hospital Universitari Son Espases.
Illes Balears

Palabras clave: Thoracic epidural, thoracotomy, thoracoscopy, pulmonary lobectomy, postoperative pain.

Introducción: El adecuado control analgésico tras una resección pulmonar quirúrgica es fundamental para mejorar la recuperación, prevenir las complicaciones pulmonares y reducir la incidencia de dolor crónico.

La toracotomía es un procedimiento asociado con dolor postoperatorio intenso que empeora la función respiratoria y sus efectos pueden ser exacerbados por el dolor. La toracoscopia es un procedimiento menos invasivo y con menor repercusión en la función respiratoria pero no está exenta de complicaciones y por ello está indicada la utilización de técnicas analgésicas locorreregionales.

Objetivos: El objetivo principal de este estudio es analizar los resultados analgésicos postoperatorios en la lobectomía pulmonar con bomba de PCA epidural torácica o de morfina endovenosa en nuestro hospital durante los últimos tres años.

Material y método: Se recogió la intensidad del dolor agudo postoperatorio con la escala numérica en reposo y en movimiento de los pacientes intervenidos de lobectomía pulmonar en nuestro hospital durante los últimos tres años. Los valores obtenidos fueron incorporados a la base datos de nuestro hospital.

Resultados:

Conclusiones: El análisis de los resultados analgésicos postoperatorios valorados con una escala unidimensional evidencia que la PCA epidural torácica fue la más utilizada en nuestro hospital respecto a la de morfina endovenosa y se mostró muy eficaz en el control del dolor postoperatorio tras la lobectomía en la mayoría de los pacientes.

Bibliografía:

1. Spaans, L.N., Dijkgraaf, M.G.W., Meijer, P. *et al.* Optimal postoperative pain management after VATS lung resection by thoracic epidural analgesia, continuous paravertebral block or single-shot intercostal nerve block (OPtrial): study protocol of a three-arm multicentre randomised controlled trial. *BMC Surg* 22, 330 (2022). <https://doi.org/10.1186/s12893-022-01765-y>
2. Júnior Ade P, Erdmann TR, Santos TV, Brunharo GM, Filho CT, Losso MJ, Filho GR. Comparison between continuous thoracic epidural and paravertebral blocks for postoperative analgesia in patients undergoing thoracotomy: Systematic review. *Braz J Anesthesiol.* 2013 Sep-Oct;63(5):433-42. doi: 10.1016/j.bjane.2013.10.002. Epub 2013 Nov 19. PMID: 24565302.

Agradecimientos: Al equipo médico y de enfermería de UDO HUSE por su colaboración.

AÑO	Nº PACIENTES	Nº REGISTRO	EN REPOSO						EN MOVIMIENTO					
			LEVE		MODERADO		INTENSO		LEVE		MODERADO		INTENSO	
			PCA EPI	PCA IV	PCA EPI	PCA IV	PCA EPI	PCA IV	PCA EPI	PCA IV	PCA EPI	PCA IV	PCA EPI	PCA IV
2020	57	139	45	3	8	1	3	-	29	1	35	3	8	1
			48		10		3		30		39		9	
			61						78					
2021	49	161	54	4	13	-	-	-	23	2	52	4	9	-
			58		13		-		25		56		9	
			71						90					
2022*	41	130	46	4	7	-	-	-	25	2	42	3	1	-
			50		7		-		27		45		1	
			57						73					

*Hasta 20 septiembre 2022.

164 TRATAMIENTO DEL DOLOR NEUROPÁTICO MEDIANTE ESTIMULACIÓN TRANSCRANEAL POR CORRIENTE DIRECTA Y REALIDAD VIRTUAL. EXPERIENCIA DE UNA UNIDAD DE ESTIMULACIÓN CEREBRAL NO INVASIVA

E. Buloz Osorio, S. Delgado Gallén, D. Soler Fernández, R. Pelayo Vergara, G. España Irla, M. Redondo Camós, A. Prats Ventura, J. M. Tormos Muñoz

Institut Guttmann. Barcelona

Palabras clave: Estimulación cerebral no invasiva, estimulación transcraneal por corriente directa, realidad virtual, dolor neuropático, tDCS, VR, lesión medular.

Introducción: El dolor neuropático (DNP) es fisiopatológicamente complejo y de difícil manejo clínico. Dentro de las alternativas de tratamiento no farmacológicas, dos herramientas no invasivas, la estimulación cerebral no invasiva por estimulación transcraneal por corriente directa (tDCS) y la realidad virtual (VR) han sido descritas como posibles complementos en el tratamiento del DNP, aunque su uso combinado solo ha sido descrito en el lesionado medular, mas no así en otros cuadros clínicos.

Objetivos: Determinar la efectividad de la estimulación transcraneal por corriente directa combinada con realidad virtual en el tratamiento del dolor neuropático de distintas etiologías a corto y mediano plazo.

Material y método: Realizamos un estudio retrospectivo, analítico, de intervención, cuasiexperimental, evaluando variables universales y de la evolución de la intensidad del dolor mediante la Escala Verbal Numérica (EVN), además de los cuestionarios PainDETECT, Brief Pain Inventory (BPI), Pain Catastrophizing Scale (PCS), Central Sensitisation Inventory (CSI), Pain Vigilance and Awareness Questionnaire (PVAQ), Tampa Scale for Kinesiophobia-11 SV, Patient Health Questionnaire-9 (PHQ-9) y GAD-7 (General Anxiety Disorder-7), antes y después y a los 15 días del tratamiento con tDCS más VR durante diez días, 1 sesión/día.

Resultados: Evaluamos a 16 pacientes, edad media 54,13 años ($\pm 4,05$), 11 femeninas (68,8 %), 5 masculinos (31,3 %), tiempo promedio DNP de 74,9 meses pre-tratamiento, diagnósticos de DNP postraumático (25 %), lesión medular (25 %), dolor central postictal (18,8 %), neuralgia trigeminal (6,3 %), neuralgia puden-da (6,3 %), esclerosis múltiple (6,3 %), espondiloartrosis (6,3 %) y dolor generalizado (6,3 %). Observamos una mejoría de la intensidad ($p = 0,037$ ($p < 0,05$)) y de la severidad e interferencia ($p = 0,015$ ($p < 0,05$)) a corto y mediano plazo, además de una mejoría de la ansiedad ($p = 0,030$ ($p < 0,05$)) y depresión ($p = 0,042$ ($p < 0,05$)) pero solo a corto plazo. No observamos cambios en relación con el catastrofismo ($p = 0,400$), cinesofobia ($p = 0,381$) ni sobre la hipervigilancia ($p = 0,130$) en ningún tiempo postratamiento.

Conclusiones: El uso combinado de tDCS y RV mejoran la intensidad y disminuyen la afectación funcional del dolor a corto y mediano plazo, también evidenciándose una mejoría sobre la ansiedad y depresión a corto

plazo. La poca mejoría en componentes tipo catastrofismo, hipervigilancia y cinesofobia podría deberse a que se interrelacionan con otros circuitos neuronales o a fallas de diseño de protocolo de tratamiento. La falta de mejoría a mediano plazo es indicativo de la importancia de la aplicación de protocolo de consolidación o inclusive de la aplicación de protocolos de mayor duración.

Bibliografía:

1. Gao C, Zhu Q, Gao Z, Zhao J, Jia M, Li T. Can noninvasive Brain Stimulation Improve Pain and Depressive Symptoms in Patients With Neuropathic Pain? A Systematic Review and Meta-Analysis. *Journal of Pain and Symptom Management*. octubre de 2022;64(4):e203-15.
2. Grassini S. Virtual Reality Assisted Non-Pharmacological Treatments in Chronic Pain Management: A Systematic Review and Quantitative Meta-Analysis. *IJERPH*. 29 de marzo de 2022;19(7):4071.
3. Massetti T, Crocetta TB, Silva TD da, Trevizan IL, Arab C, Caromano FA, et al. Application and outcomes of therapy combining transcranial direct current stimulation and virtual reality: a systematic review. *Disability and Rehabilitation: Assistive Technology*. 18 de agosto de 2017;12(6):551-9.
4. Soler MD, Kumru H, Pelayo R, Vidal J, Tormos JM, Fregni F, et al. Effectiveness of transcranial direct current stimulation and visual illusion on neuropathic pain in spinal cord injury. *Brain*. 1 de septiembre de 2010;133(9):2565-77.
5. Xiong HY, Zheng JJ, Wang XQ. Non-invasive Brain Stimulation for Chronic Pain: State of the Art and Future Directions. *Front Mol Neurosci*. 26 de mayo de 2022;15:888716.

Agradecimientos: A los Dres. Josep María Tormos, Gabriele Cattaneo, Javier Solana, Alba Roca, Ruben Romero, Leo Boccuni y Pilar Oliveras [Equipo Barcelona Brain Health Initiative – Institut Guttmann].

165 FAST INTRAOPERATORIO COMO FACTOR PREDICTIVO DE LA EME

J. F. Paz Solis, M. Román Aragón, B. Mansilla Fernández, E. C. Pérez García, A. Isla Guerrero

Hospital Universitario La Paz. Madrid

Palabras clave: Dolor crónico, estimulación, FAST on-table.

Introducción: Para el implante de un estimulador medular siempre ha sido imprescindible hacer una fase de prueba, pero esto ha generado que el riesgo de explante por infecciones o por una positividad no clara, haya aumentado los costes sanitarios y riesgos para el paciente. Valorando las técnicas actuales de neuromodulación para el dolor crónico refractario, hemos identificado que una precisa indicación del paciente con FAST (alivio rápido subparestésico) intraoperatorio, puede predecirse la eficacia de la terapia sin necesidad de una fase de prueba.

¿Qué sucede si nos planteamos el sistema en tiempo completo?

El éxito de la fase de prueba en el año 2000 era del 67 %, en el año 2016 subió al 86 % y en estudios recientes llega hasta el 90 %. En nuestro centro,

la tasa de éxito es de un 94-95 %. La baja tasa de fracaso de la fase de prueba disminuye el valor de la realización de la misma, e incrementa los costes del procedimiento.

Objetivos: Evaluar el FAST como factor predictivo de la eficacia de la EME intraoperatoria.

Material y método: 31 pacientes con diagnóstico de FBSS y una edad media de 63 años fueron implantados en tiempo completo (all in one) con estimulación intraoperatoria FAST. En la zona de máxima cobertura se activó la estimulación FAST durante una media de 9 minutos a un 70 % del umbral de percepción del paciente.

Se analizó la evolución del dolor (EVA), la calidad de vida relacionada con la salud (EQ-5D) y la toma de opioides a los 3, 6, 12 y 18 meses.

Resultados: La mayoría de pacientes respondieron a la estimulación intraoperatoria FAST con un alivio > 50 %.

A largo plazo, se mantuvo un alivio del EVA del 70-80 %, se produjo un aumento en calidad de vida (EQ-5D) del 70-80 % y se redujo la ingesta de opioides.

7 pacientes no tenían dolor activo en el implante, pero tuvieron buenos resultados a medio plazo.

Conclusiones: Los pacientes responden a largo plazo, no en fase de prueba.

Los riesgos para el paciente y costes sanitarios se reducen eliminando la fase de prueba.

Es importante realizar una buena selección de pacientes, una correcta colocación de los electrodos y una adecuada y personalizada programación.

El FAST intraoperatorio podría ser un factor predictivo de la eficacia de la EME.

Bibliografía:

1. Kemler 2000, Kapural 2016, Duarte 2109, Eldalbe 2020, Paz-Solis 2021.

166 ZICONOTIDE INTRATECAL, TRATAMIENTO DEL DOLOR CRÓNICO REFRACTARIO A TERAPIAS CONVENCIONALES

M. D. Ruiz Granada, J. de Garnica Presmanes, I. Enfedaque Castilla

Hospital Universitario La Paz. Madrid

Introducción: Paciente de 44 años intervenida por escoliosis en la adolescencia, presentando posteriormente dolor crónico lumbar y pélvico, escala visual analógica (EVA) 8-9, de 10 años de evolución, refractario a tratamiento analgésico oral, técnicas intervencionistas y opioides intratecales. Se decide inicio de ziconotide intratecal, en dosis ascendente, logrando mejoría del cuadro progresivamente.

Estructura del caso: Paciente intervenida de artrodesis toracolumbar (T3 a L4) por escoliosis idiopática del adolescente. Comienza posteriormente con dolor crónico lumbar y pélvico de 10 años de evolución, limitante para la movilidad, que desencadena trastorno adaptativo mixto, en seguimiento por Salud Mental.

Inició tratamiento con analgesia oral de primer y segundo escalón, requiriendo escalada a tercer escalón, sin mejoría.

Por fracaso terapéutico es derivada a Unidad de Dolor para valorar técnicas intervencionistas, dentro de las cuales se realizan: radiofrecuencia pulsada en ganglio raíz dorsal L2 izquierdo, epidurolisis, radiofrecuencia en empalizada en articulación sacroiliaca izquierda (tras bloqueo diagnóstico previo con resultado positivo), catéter epidural tunelizado, Ketamina iv y anestésicos locales iv. Y, finalmente, implante de bomba intratecal de morfina, con ligero alivio sintomático, a la que se añade posteriormente bupivacaina.

Dada la persistencia de dolor incapacitante, se decide iniciar Ziconotide intratecal, comenzando con dosis bajas (0,5mcg/día) sumadas al cloruro morfico intratecal (0,8 mg/día), retirando bupivacaina intratecal.

Mejoría del dolor transitoria, sin presentar efectos secundarios, por lo que se continúa ajustando la dosis.

Actualmente la paciente se encuentra en tratamiento con Ziconotide intratecal 3,5mcg/día + cloruro morfico 0,9 mg/día, con dosis en ascenso (dosis máxima 21mcg/día), realizando revisiones mensuales, con ascenso de dosis hasta alcanzar objetivos o aparición de efectos secundarios.

El dolor no ha desaparecido totalmente pero permanece más controlado conforme aumentamos dosis (EVA 5-7). No ha presentado efectos secundarios.

Conclusiones: Ziconotide es un analgésico no opioide que bloquea selectivamente los canales de calcio específicos de las neuronas (tipo N).

El uso de Ziconotide intratecal es una opción terapéutica segura para el tratamiento del dolor crónico neuropático y nociceptivo en pacientes que han agotado todos los demás agentes, incluida la morfina intratecal, como así ha sido reconocido en el último consenso polianalgésico (PACC).

Su uso permite además disminuir dosis y efectos adversos ampliamente conocidos de los opioides.

En nuestro caso, encontramos alivio del dolor, así como disminución de los rescates requeridos, consiguiendo en definitiva una mejoría en la calidad de vida de la paciente.

Bibliografía:

1. Deer, T. R. et al. (2019) "Intrathecal therapy for chronic pain: A review of morphine and ziconotide as firstline options", Pain medicine (Malden, Mass.), 20(4), pp. 784-798.
2. Matis, G. et al. (2021) "Intrathecal pain management with ziconotide: Time for consensus?", Brain and behavior, 11 Suppl 1(S1).
3. McDowell, G. C., et al. (2016) "Intrathecal ziconotide: Dosing and administration strategies in patients with refractory chronic pain: Intrathecal ziconotide dosing strategies", Neuromodulation: journal of the International Neuromodulation Society, 19(5), pp. 522-532.

Agradecimientos:

- Al Dr. Javier de Andrés y a la Unidad del Dolor del Hospital Universitario La Paz.
- A Laboratorios Esteve S.A.

167 PECS I IN A BREAST CANCER PATIENT UNDERGOING REHABILITATION PROGRAM

C. Peixoto Ribeiro, N. Ferreira Silva, R. Cisneiros Peres, A. Neto, R. Nunes, A. Ladeira

Hospital Prof. DR. Fernando Fonseca. Portugal

Introducción: Pectoral plane blocks (PECs) are increasingly used in analgesia for patients undergoing breast surgery, associated with significant postoperative pain in vulnerable patient groups. PECs were recently found to be at least equivalent to single-shot paravertebral anesthesia. The PECs I nerve block is an easy and reliable block that involves a hydrodissection of the plane between the *pectoralis* muscles with local anesthetic to nerve block the lateral and medial pectoral nerves which innervate the *pectoralis* muscles. This block seems particularly useful for patients who have breast expanders placed during reconstructive breast cancer surgery or subpectoral prostheses.

Estructura del caso: A female, Caucasian, 49 years-old, diagnosed with breast cancer underwent simple left mastectomy with sentinel node biopsy and breast reconstruction with expander placement. After surgery, a rehabilitation program was initiated. One month after surgery, she presented pain and retraction of the breast reconstruction at the level of the *pectoralis* muscles. Physical examination showed mild secondary lymphedema, limitation of abduction, flexion, and external rotation of the left shoulder with pain on mobilization.

For this reason, and to enhance the rehabilitation program a PECs I nerve block was carried out. The nerve block was performed with the patient supine, with the arm abducted 60 degrees. The point of injection was found under US guidance with the identification of *pectoralis* major and *pectoralis* minor muscles and the pectoral branch of the thoracoacromial artery. The transducer was rotated slightly to allow an in-plane needle trajectory from the proximal and medial side toward the lateral side. The proper fascial plane was confirmed by the opening of the space between the *pectoralis* muscles. The injected volume was 8 cc of levobupivacaine 5 mg/dl.

After an hour of the procedure, the patient had a substantial improvement in range of motion (ROM), which enhanced the rehabilitation program that day and consequent relief of associated pain.

Conclusiones: This block is particularly useful for upper anterior chest wall pain above the breast. Given the predominantly motor function of the pectoral nerves, pain is thought to arise from scar tissue-induced nerve entrapment, stretching of the muscles from subpectoral prostheses/tissue expanders or pectoral muscles myofascial pain. As such, in the last cases, the analgesic effect and the increased ROM after interpectoral block might come mainly from the relaxation of the pectoral muscles. The introduction of this type of blocks in the rehabilitation program in post-surgical patients of breast cancer may become an important ally for their recovery process, with benefits in pain relief and functional gain.

Bibliografía:

1. O'Scanaill et al, British Journal of Anaesthesia (2018), 10.1016. Miller et al, Pain Med (2009), 10: 708-715.
2. Blanco et al, Revista Española de Anestesiología y Reanimación (2012), 10.1016.

170 EPIDUROLISIS Y RADIOFRECUENCIA INTRACANAL CON SONDA PULSTRODE EN EL SÍNDROME POSTLAMINECTOMÍA LUMBAR. A PROPÓSITO DE UN CASO

A. Viciano Molina, C. E. Crisan, M. Garzando Civera, E. Pastor Martínez, M. Luzón Martínez, C. Tornero Tornero

Hospital Clínico Universitario. Valencia

Introducción: El síndrome postlaminectomía Lumbar tiene un importante impacto negativo en la calidad de vida del paciente tras una cirugía de columna. Es un dolor lumbar con un posible componente radicular, que persiste o aparece tras una cirugía sobre la columna vertebral. Se trata inicialmente con fármacos como anticonvulsivos, antidepresivos y opioides y posteriormente con técnicas intervencionistas como inyecciones epidurales de esteroides, epidurolysis y radiofrecuencia. En casos refractarios, el tratamiento intracanal es una opción muy innovadora, alternativa a una nueva intervención quirúrgica.

Estructura del caso: Presentamos el caso de un hombre de 53 años, derivado desde la Unidad de Raquis por persistencia de lumbalgia con irradiación en el territorio L5-S1 tras ser intervenido de columna en dos ocasiones.

Comenzó a experimentar dolor lumbar junto con disestesia y radiculopatía izquierda hace 20 años, siendo sometido a una discectomía de L4-L5. Fue reintervenido mediante fusión intersomática lumbar transforaminal de L4-L5 por recidiva de esta misma clínica en el año 2020.

Tras la cirugía, el dolor en la pierna se intensificó hasta un EVA de 9/10, asociando un dolor de características neuropáticas en el gemelo izquierdo. A la exploración destacaba mínimo dolor a la palpación de espinosas, puntos gatillos en la musculatura lumbar y la maniobra de Lasègue positiva a 40°. Se aumentó el tratamiento analgésico convencional y se añadió pregabalina. La RMN lumbar informa de una correcta alineación de los cuerpos vertebrales, con fijación transpedicular en L4 y L5 sin apreciar ocupación de los agujeros de conjunción a dichos niveles, ni otros hallazgos patológicos.

Ante la sospecha de radiculopatía por fibrosis epidural en relación con las 2 cirugías de columna, se practicó epidurolysis y radiofrecuencia pulsada del ganglio de la raíz dorsal afectado. Se optó por abordaje intracanal, introduciendo el catéter por vía caudal con navegación radiodirigida para poder abortar las estructuras correspondientes.

A los pocos días tras realizar la técnica, el paciente refiere completa desaparición del dolor en el gemelo y una mejoría del dolor en el resto de la pierna, con un EVA actual de 3/10.

Conclusiones: La radiofrecuencia pulsada es un tratamiento seguro y efectivo en el Síndrome de Cirugía Fallida de Columna, en especial en aquellos pacientes que no han respondido a las primeras líneas de tratamiento, en línea con la literatura existente.

Bibliografía:

1. Hoppenfeld, J. D. (2014). Neuropathic pain. En Hoppenfeld, J. D., *Fundamentals of pain medicine: how to diagnose and treat*

- your patients.* (pp. 19 – 36) Lippincott Williams & Wilkins.
- Epter, R. S., Helm, S., Hayek, S. M., Benyamin, R. M., Smith, H. S., & Abdi, S. (2009). Systematic review of percutaneous adhesiolysis and management of chronic low back pain in post lumbar surgery syndrome. *Pain physician, 12*(2), 361 –378.
 - Chang, M. C., & Lee, D. G. (2020). Clinical effectiveness of caudal epidural pulsed radiofrequency stimulation in managing refractory chronic leg pain in patients with postlumbar surgery syndrome. *Journal of back and musculoskeletal rehabilitation, 33*(3), 523–528. <https://doi.org/10.3233/BMR-170981>.
 - Hussain, A. M., & Afshan, G. (2007). Use of pulsed radiofrequency in failed back surgery syndrome. *Journal of the College of Physicians and Surgeons– Pakistan : JCPSP, 17*(6), 353–355.
 - Baronio, M., Baglivo, M., Natalini, G., Notaro, P., Dautaj, A., Paolacci, S., & Bertelli, M. (2020). Genetic and physiological autonomic nervous system factors involved in failed back surgery syndrome: A review of the literature and report of nine cases treated with pulsed radiofrequency. *Acta biomedica: Atenei Parmensis, 91*(13-S), e2020020. <https://doi.org/10.23750/abm.v91i13-S.10533>.
 - Serrano-Afonso, A., Gálvez, R., Paramés, E., Navarro, A., Ochoa, D., & Pérez- Hernández, C. (2022). Update on Interventional Management of Neuropathic Pain: A Delphi Consensus of the Spanish Pain Society Neuropathic Pain Task Force. *Medicina (Kaunas, Lithuania), 58*(5), 627. <https://doi.org/10.3390/medicina58050627>.

173 MIGRACIÓN EXTRAESPINAL DE ELECTRODOS DE ESTIMULACIÓN MEDULAR POR DESPLAZAMIENTO DE GENERADOR

M. M. Hernández García, L. E. Fernández Rodríguez, A. González Lisorge, J. Belmonte Justamante, C. Tornero Tornero, J. A. Tomás Amérigo, C. García Palenciano, A. Bastida Chacon

Hospital Clínico Universitario Virgen de la Arrixaca. Murcia

Introducción: Presentamos el caso de una paciente de 64 años con diagnóstico de lumbociatalgia persistente tras múltiples cirugías de raquis lumbar. En abril de 2021 se inicia tratamiento mediante estimulación medular. Se implantan dos electrodos epidurales y generador alojado en bolsillo sobre glúteo izquierdo. El procedimiento y el postoperatorio transcurrieron sin incidencias. Semanas después, el sitio que aloja el generador se encuentra sobredimensionado, permitiendo el movimiento del generador en su interior. Tras varias reintervenciones y recidiva del problema, se produce migración severa de electrodos hasta el tejido celular subcutáneo por un mecanismo de tracción del generador. Requirió retirada de electrodos y generador y recolocación de nuevos electrodos y bolsillo contralateral en región lumbar derecha.

Estructura del caso: Se trata de una paciente de 64 años con lumbociatalgia persistente tras múltiples cirugías de raquis lumbar, con artrodesis de L3-S1. Otros antecedentes: sobrepeso, HTA y Lupus (en tratamiento). Se decidió tratamiento neuromodulador mediante estimulación medular. Se colocaron 2 electrodos epidurales y generador sobre glúteo izquierdo, en abril de 2021.

El procedimiento y el postoperatorio transcurrieron sin incidencias. Resultado analgésico muy satisfactorio.

Semanas después, coincidiendo con pérdida importante de peso, la paciente refiere notar que el generador se mueve dentro del bolsillo, se voltea, y es molesto al caminar o cambiar de posición. A la exploración no hay signos de inflamación, hematoma ni seroma. La Rx muestra los electrodos epidurales bien posicionados. Ante la molestia que refiere y por el riesgo de traumatismo de los electrodos, se decide revisión quirúrgica, comprobando la sobredimensión del bolsillo, con adecuada evolución de la cápsula fibrosa. Se realiza capsulorrafia, reduciendo el bolsillo hasta dejarlo ajustado al generador. Sin embargo, en pocas semanas recidiva el problema y se reinterviene, hasta en 4 ocasiones, realizándose desde incisiones capsulares que favorecieran la cicatrización y reducción de tamaño, hasta capsulectomía y cierre dejando drenajes para evitar un eventual seroma. La evolución postoperatoria siempre ha sido adecuada, sin complicación de la herida quirúrgica ni del bolsillo. Se han pautado recomendaciones que favorecieran la contención del bolsillo, como faja, evitar movimientos bruscos, etc. Además, en todo momento se comprueba el buen funcionamiento del dispositivo al inicio y fin de las intervenciones y se mantuvo una adecuada cobertura analgésica.

En junio de 2022, la paciente vuelve a notar el generador móvil, y además pérdida de la cobertura analgésica de la terapia, con sensación de calambres en la zona lumbar. Mediante Rx comprobamos la migración caudal de los electrodos hasta colocarse en el tejido celular subcutáneo, por tracción del estimulador móvil en el bolsillo nuevamente sobredimensionado. Se interviene nuevamente. En esta ocasión retiramos los electrodos, que se encuentran enrollados en el bolsillo, junto al generador volteado 180°. Se colocan nuevos electrodos epidurales y generador, esta vez en bolsillo subcutáneo en región lumbar contralateral. El resultado es bueno 3 meses, con adecuada cobertura analgésica y mayor satisfacción de la paciente con la nueva ubicación del generador.

Conclusiones: Los factores de riesgo asociados con la migración caudal de los electrodos de EM pueden ser variados, pero sobre todo se relacionan con la movilización precoz, infección en el sitio del generador, con un mayor índice de masa corporal. En nuestro caso, el movimiento continuado del generador en un bolsillo que adquiría repetidamente dimensiones excesivas, hizo que los electrodos migraran hasta el tejido celular subcutáneo. Como factores de riesgo para esa evolución del bolsillo encontramos el contexto de la pérdida de peso y una posible alteración del tejido conectivo por el antecedente de lupus de la paciente, sin que haya tenido otra manifestación clínica.

Bibliografía:

- Dombovy-Johnson ML, D'Souza RS, Ha CT, Hagedorn JM. Incidence and Risk Factors for Spinal Cord Stimulator Lead Migration With or Without Loss of Efficacy: A Retrospective Review of 91 Consecutive Thoracic Lead Implants. *Neuromodulation. 2022 Jul;25*(5):731-737. doi: 10.1111/ner.13487. Epub 2021 Jul 2. PMID: 35803679.

2. Środa R, Prokopienko M, Sobstyl M. Significant epidural electrode migration out of the spinal canal due to prolonged latent infection of the spinal cord stimulation hardware. *Pol Merkur Lekarski*. 2022 Apr 19;50(296):131-133. PMID: 35436278.
3. Abraham ME, Potdar A, Ward M, Herschman Y, Mammis A. Risk Factors Associated with Lead Migration Requiring Revision in Dorsal Root Ganglion Stimulation. *World Neurosurg*. 2019 Aug;128:e649-e652. doi: 10.1016/j.wneu.2019.04.225. Epub 2019 May 1. PMID: 31054337.

174 TRIPLE TERAPIA INTRATECAL CON ZICONOTIDE, CLORURO MÓRFICO Y BUPIVACAÍNA EN EL MANEJO DEL DOLOR EN PACIENTES ONCOLÓGICOS TERMINALES. A PROPÓSITO DE DOS CASOS

J. J. Rojo Martín, G. Sarmentero López de Quintana, S. Pico Brezmes, J. Martín Rodríguez, E. Ortega Ladrón de Cegama

Hospital Clínico Universitario de Valladolid. Valladolid

Introducción: Se presentan dos casos de pacientes oncológicos terminales con metástasis que provocaban dolores de tipo neuropático difusos mal controlados con medicación oral (mórficos + coadyuvantes a dosis plenas). Se implanta en ambos casos bomba de infusión intratecal con morfina, bupivacaína y ziconotide observando una mejoría de su sintomatología dolorosa con dosis reducidas.

Estructura del caso: Los pacientes fueron derivados por dolores neuropáticos difusos secundarios a su patología oncológica de base, mal controlados que no respondían al tratamiento analgésico oral a dosis plenas escalonado regladamente.

Antecedentes: un paciente con diagnóstico de cancer de vejiga y otro de carcinoma indiferenciado de pulmón. Ambos eran pacientes oncológicos terminales sometidos a tratamientos con quimioterapia y radioterapia. Uno de ellos había sufrido poliomielitis en la infancia.

Ambos pacientes padecían dolores mecánicos y neuropáticos en región lumbar y ambas extremidades inferiores difusos, mal localizados, con alteraciones del sueño. No se encontraron dolores miofasciales y la movilidad de ambos pacientes estaba ligeramente reducida por el dolor.

Las pruebas de imagen realizadas fueron Resonancias magnéticas y PET-TC en los que se vieron metástasis óseas en raquis con compresiones de fibras nerviosas.

Ambos pacientes fueron tratados con opioides orales hasta dosis plenas con fármacos coadyuvantes con escaso resultado. Se les implanto sendas bombas de infusión intra tecal con triple terapia: Ziconotide (2.098 mcg/día y 0.99 mcg/día) + Cloruro mórfico (0.419 mg/día y 0.199 mg/día) + Bupivacaína (0.419 mg/día y 1.99 mg/día) con una mejora de su sintomatología dolorosa que permitió la suspensión de su medicación oral y mejoró sustancialmente su calidad de vida

Conclusiones: La triple terapia intratecal con Ziconotide + Cloruro mórfico + Bupivacaína combina fármacos con distintos mecanismos de acción que tienen

efecto sinérgico en cuanto al control del dolor, tanto en pacientes oncológicos como en dolores no oncológicos, que permite el uso de dosis más reducidas que en monoterapia. Se reducen así también los efectos adversos.

No hay muchos estudios sobre esta triple terapia, pero se ha visto un control del dolor más rápido y más potente que en pacientes tratados con monoterapia intratecal. Además, también se ha reducido el consumo de opioides en estos pacientes.

Son necesarios más estudios sobre esta línea de tratamiento, ya que se necesita un mayor número de pacientes, para realizar una valoración más exhaustiva y comprobar los beneficios que puede aportar a este tipo de pacientes.

Bibliografía:

1. Giglio M., Puntillo F. et al. (2020). Triple intrathecal combination therapy for end-stage-related refractory pain: A prospective observational study with two-month follow-up. *Pain Ther* 9: 783-792
2. Timothy R., Jason E., et al. (2019). Intrathecal therapy for chronic pain: A review of Morphine and Ziconotide as firstline options. *Pain Medicine* 20(4): 784-798.

Agradecimientos: UDOVA- Unidad del dolor de Valladolid

176 DESHABITUACIÓN A OPIOIDES: A PROPÓSITO DE UN CASO

M. Gómez Larrotcha, A. Vázquez López-Cepero, H. Ribera Leclerc

Hospital Universitari Son Espases. Illes Balears

Introducción: En los últimos años ha aumentado la prescripción de opioides en Europa, especialmente para el tratamiento del dolor crónico oncológico, debido a su gran eficacia. Sin embargo, se han incrementado su mal uso y adicción, suponiendo uno de los problemas principales. En España se estima una prevalencia de adicción del 5 %, inferior respecto Estados Unidos.

Estructura del caso: Presentamos el caso de un varón de 64 años, con antecedente adenocarcinoma pulmonar, que presenta lumbalgia con una posterior fractura peritrocantérea de cadera derecha, evidenciándose fractura patológica secundaria a metástasis. Tras intervención quirúrgica de prótesis total de cadera derecha, el paciente continuó con un dolor residual crónico en miembro inferior derecho de difícil control a pesar de analgesia de tercer escalón; inicialmente, debido al mal pronóstico vital, se pautaron altas dosis de opiáceos, que se mantuvieron pese a estabilidad de la enfermedad oncológica. El paciente recibía como tratamiento analgésico pregabalina 25 mg/24 h, paroxetina 30 mg/24 h, metadona 10 mg/12 h y fentanilo sublingual 400 mcg (el paciente refirió tomar 12-14 pastillas diarias). Por lo que finalmente fue derivado a la unidad del dolor.

A nuestra exploración no presenta déficit motor, sí parestias y dolor crónico persistente en miembro inferior derecho de características neuropáticas.

Se orientó como un mal uso de opiáceos e hiperalgesia secundaria que precisaba de deshabitación, por lo que iniciamos un descenso de las dosis de rescate con fentanilo sublingual a 200 mcg/8 h y aumentamos la metadona a 15 mg/8 h; mantenemos pregabalina a 25 mg/12 h y añadimos rescates con paracetamol/tramadol c/8 h.

En el seguimiento se observó una disminución de la necesidad de rescates con fentanilo por lo que continuamos el descenso progresivo, con un aumento paralelo de la metadona hasta 20 mg/8 h, siendo esta la dosis con la que el paciente no necesitaba rescates; tras lo cual empezamos con una reducción paulatina de la metadona hasta que tras 7 meses, solo precisaba para un adecuado manejo del dolor pregabalina 25 mg/12 h y paracetamol/tramadol.

Conclusiones: Los opioides son un pilar fundamental del tratamiento del dolor crónico, especialmente el de origen oncológico. En los últimos años ha habido un incremento en la prescripción de opioides, lo que conlleva un aumento de eventos adversos secundarios, un uso inadecuado y adicción.

Debemos implementar escalas de riesgo e individualizar con cada paciente, así como identificar el tipo de dolor para optimizar el tratamiento analgésico y evitar posibles complicaciones.

Bibliografía:

1. Vowles, K. E., McEntee, M. L., Siyahhan Julnes, P., Frohe, T., Ney, J. P., & van der Goes, D. (in press). Rates of opioid misuse, abuse, and addiction in chronic pain: A systematic review and data synthesis. *Pain*.
2. Prácticas seguras para el uso de opioides en pacientes con dolor crónico. Madrid: Ministerio de Sanidad, Servicios Sociales e Igualdad; 2015.

177 ESTIMULACIÓN DEL GANGLIO RAÍZ DORSAL: A PROPÓSITO DE UN CASO DE INGUINODINIA CRÓNICA

M. Gómez Larrotcha, A. Vázquez López-Cepero, H. Ribera Leclere

Hospital Universitari Son Espases. Illes Balears

Introducción: El dolor neuropático crónico en la ingle suele presentarse como iatrogenia tras una intervención quirúrgica, sin embargo, se han descrito múltiples etiologías; se trata de una situación compleja y con frecuencia refractaria al tratamiento médico, siendo las técnicas de neuromodulación una alternativa terapéutica a valorar para estos pacientes.

Estructura del caso: Presentamos el caso de un varón de 40 años con dolor testicular e inguinal derechos post-traumatismo de siete años de evolución, que acudió a nuestra unidad tras fracasar múltiples tratamientos farmacológicos.

Tras traumatismo durante el coito, el paciente presentó un dolor crónico en cara lateral del testículo derecho y zona inguinal adyacente que irradiaba a zona medial y lateral del muslo ipsilateral, EVA 5/10, con crisis puntuales abruptas de dolor de minutos de dura-

ción que se desencadenaban con ciertos movimientos y al roce con prendas.

En la exploración física, no presentaba déficit motor en miembros inferiores ni alteraciones de la movilidad de la cadera, conservando reflejos osteo-tendinosos y cremastéricos bilaterales. Destacaba alteración de la sensibilidad en forma de parestesias, disestesias y alodinia a nivel de zona lateral del escroto derecho e inguinal adyacente.

Todas las pruebas complementarias resultaron normales: ecografía escrotal, electromiografía plexo lumbosacro, resonancia magnética nuclear de columna lumbar y serologías de enfermedades de transmisión sexual.

Finalmente, se orientó como un síndrome de dolor inguinal crónico derecho secundario a neuropatía periférica post-traumática con afectación del nervio ilioinguinal, genitofemoral, fémoro-cutáneo y del obturador.

Realizamos una sesión de radiofrecuencia pulsada de los nervios ilioinguinal e iliohipogástrico, sin mejoría clínica. Ante la severa limitación funcional y dolor descrito por el paciente, decidimos realizar una fase de prueba de neuroestimulación del ganglio de la raíz dorsal de L1 derecho, con resolución casi completa del dolor en la zona inguinal, no así de la zona escrotal. Por ello se consensua con el paciente una segunda fase de prueba a nivel de L1 y L2 derechos, presentando inicialmente mejoría parcial, aunque finalmente el paciente refirió ausencia de alivio significativo.

Conclusiones: Como se evidencia en nuestro caso, el dolor testicular e inguinal suele ser complicado de tratar con eficacia, pero en los casos de inguinodinia neuropática crónica en zonas muy delimitadas, la neuromodulación y en concreto la estimulación del ganglio de la raíz dorsal es una opción prometedora para cubrir específicamente las áreas dolorosas.

Bibliografía:

1. Eldabe, Sam, et al. "Un seguimiento prospectivo a largo plazo de la estimulación del ganglio de la raíz dorsal para el tratamiento del dolor crónico intratable". *Dolor* 163.4 (2022): 702-710.
2. Morgalla, M.H., et al. (2017), Dorsal Root Ganglion Stimulation Used for the Treatment of Chronic Neuropathic Pain in the Groin: A Single-Center Study With Long-Term Prospective Results in 34 Cases. *Neuromodulation: Technology at the Neural Interface*, 20: 753-760.
3. Nouri KH, et al. Spinal cord stimulation for testicular pain. *Pain Med.* 2011 Sep;12(9):1435-8.

178 MANEJO DEL DOLOR POR DEAFERENCIACIÓN EN LA AVULSIÓN DEL PLEXO BRAQUIAL: A PROPÓSITO DE UN CASO

I. Falcon Lancina, M. M. Soria Lozano, C. Gracia Criado, M. Jiménez Trasobares, A. Ros Magallón, M. Blesa Miedes

Hospital Clínico Universitario Lozano Blesa. Zaragoza

Introducción: Las incidencias de lesiones por tracción del plexo braquial están aumentando, y en muchos casos, este mecanismo traumático supone la avulsión de las "rootlets" del plexo a nivel de la médula espinal.

Este tipo de lesión, está acompañada habitualmente de dolor de deaferenciación severo. Presentamos un caso que ilustra la complejidad en la determinación del nivel afecto, y el manejo del dolor de las avulsiones del plexo braquial (1).

Estructura del caso: Paciente varón de 33 años con un diagnóstico de lesión cerrada del plexo braquial derecho, derivado a nuestra unidad 10 meses tras el accidente por un cuadro de dolor no controlado con analgésicos de primer y segundo escalón y 150 mg de pregabalina cada 8 h.

A su presentación refería dolor ardiente en el antebrazo, así como anestesia de la extremidad a excepción de la cara medial-proximal del brazo. Sin signo de horner. Presentaba "wasting" de la musculatura de la extremidad y cintura escapular derecha. Aportó EMG/ENG que sugerían denervación, pero en la RMN de médula no referían alteraciones en las raíces del plexo.

Dada la historia natural del caso y el fracaso de las medidas habituales, se consideró muy probable que se tratase de una avulsión preganglionar oculta (2) por lo que se le propuso la realización de un bloqueo del ganglio estrellado con el objetivo de inhibir el aporte simpático a éste, y si esta estrategia no resultase efectiva, la administración de analgesia epidural cervical (3).

Tras el primer procedimiento, presentó mejoría en la sintomatología, que se mantuvo en las siguientes visitas al mes y a los tres meses.

Conclusiones: Establecer la relación patoanatómica del dolor expresado por el paciente puede ser complejo en las avulsiones del plexo braquial. Es necesario mantener la sospecha de una lesión preganglionar cuando un paciente con una avulsión total de plexo presenta dolor neuropático crónico refractario al tratamiento habitual. El bloqueo del ganglio estrellado, o la analgesia epidural cervical pueden resultar herramientas útiles en su manejo.

Bibliografía:

1. Parry WCB (1980). Pain. 9(1): 41-53.
2. Carvalho GA et al (1997). J Neurosurg. 86(1): 69-76.
3. Cortiñas, M et al. Revista de la Sociedad Española del Dolor. 14(3), 194-196.

Agradecimientos: Uno de los autores es receptor de una beca de Neuraxpharm para sufragar la inscripción al congreso. No existen otros conflictos de intereses a declarar.

179 SITUACIÓN ACTUAL DE UTILIZACIÓN DE ZICONOTIDA INTRATECAL PARA DOLOR CRÓNICO REFRACTARIO EN ESPAÑA

D. Díaz Rodríguez, D. Díaz Rodríguez, I. Cuenca

Complejo Hospitalario Universitario de A Coruña. A Coruña

Palabras clave: Dolor crónico refractario, infusión intratecal, ziconotida.

Introducción: La terapia de infusión intratecal (IT) consiste en la administración de fármacos analgésicos en el espacio subaracnoideo, con el fin de neuromodular la transmisión de la información nociceptiva desde los receptores periféricos hacia la corteza cerebral para generar la experiencia de dolor. Dentro de los fármacos analgésicos aprobados para la administración intratecal, la ziconotida, un antagonista de los canales de calcio, se encuentra en las recomendaciones de la PACC (Polyanalgesic Consensus Conference) del año 2016, considerándolo como fármaco de primera línea tanto en dolor nociceptivo como neuropático, oncológico como crónico benigno y difuso o localizado. Sin embargo, se desconoce su utilización y manejo en las unidades del dolor en España.

Objetivos: Para conocer la situación actual de utilización de ziconotida intratecal para dolor crónico refractario en España, se diseñó una encuesta que fue remitida a las diferentes unidades de dolor.

Material y método: Se diseñó un estudio observacional transversal multicéntrico, solicitándole diferentes datos a las unidades de dolor de nuestro país que utilizan ziconotida. Se recogieron variables demográficas, relacionadas con la etiología del proceso doloroso, indicación de la terapia IT, tipo de dispositivo IT implantado, fecha de implante, fecha de inicio del tratamiento con ziconotida, uso de ziconotida como primer fármaco IT, posible rotación a ziconotida o asociación de ziconotida con algún otro fármaco, la dosis máxima administrada en la fase de prueba, la dosis inicial diaria y la dosis actual de ziconotida IT.

El análisis estadístico de los datos se realizó con el programa SPSS v25 de IBM statistics, utilizando la prueba de χ^2 para el contraste de variables cualitativas, y el exacto de Fisher cuando las condiciones de la prueba lo requerían. Y la prueba t-student para comparar las variables cuantitativas que se distribuían normalmente, y sus correspondientes no paramétricas cuando las condiciones de los datos nos obligaron a utilizarlas.

Resultados y conclusiones: Ziconotida actualmente se está utilizando en el tratamiento del dolor crónico refractario por vía intratecal en las unidades de dolor en España. Es el primer registro de uso de ziconotida en España, pudiendo ser también una referencia en el territorio europeo.

Habrá que evaluar posteriormente en otro trabajo la eficacia analgésica y tolerabilidad de ziconotida IT en estas unidades del dolor

Bibliografía:

1. Deer TR et al. Intrathecal therapy for chronic pain: a review of morphine and ziconotide as firstline options. Pain Med. 2019, 1; 20 (4): 784 – 98. Doi: 10.1093/pm/pny132.
2. Matis G et al. Intrathecal pain management with ziconotide: time for consensus? Brain Behav. 2021, 11 Suppl 1 (Suppl 1): e02055. Doi: 10.1002/brb3.2055.

Agradecimientos: Nuestro agradecimiento a todas las unidades de dolor de España que han compartido con nosotros la información necesaria para la elaboración de este estudio.

180 EFICACIA DEL BLOQUEO DEL GANGLIO IMPAR EN EL TRATAMIENTO DEL DOLOR PÉLVICO Y PERINEAL CRÓNICO

C. Elvira Lafuente, M. Martínez Palazuelos

Hospital Universitario La Paz. Madrid

Palabras clave: Ganglio impar, dolor pélvico crónico.

Introducción: El ganglio impar es una estructura solitaria retroperitoneal situada cerca de la unión sacrocoxígea, marcando la terminación de las cadenas simpáticas paravertebrales, involucrada en la inervación del periné, porción distal del recto, ano, uretra terminal, vulva y tercio distal de la vagina

Objetivos: En este estudio pretendemos evaluar la eficacia del bloqueo del ganglio impar en el tratamiento del dolor pélvico y perineal refractario a farmacoterapia.

Material y métodos: Se ha llevado a cabo una revisión sistemática de los bloqueos del ganglio impar realizados en el Hospital Universitario La Paz desde 2020 a 2022. Posteriormente, se ha realizado el análisis de los datos mediante SPSS empleando como test Chi Cuadrado. Se evaluó la respuesta al tratamiento medida empleando la escala EVA así como la desescalada de tratamiento médico posterior al procedimiento. Se consideró que el tratamiento había sido efectivo si se efectuaba una disminución de al menos cuatro puntos en la escala EVA.

Resultados:

Conclusiones: El bloqueo del ganglio impar en el tratamiento del dolor crónico de la zona pélvica y perineal se postula como una técnica eficaz en cuanto a la reducción del dolor así como, cuando éste es considerado como efectivo, de la terapia farmacológica coadyuvante. Siendo además este efecto mayor en pacientes oncológicos y apenas efectivo en pacientes que padecen fibromialgia. No obstante, consideramos que se trata de una muestra con un tamaño pequeño para que otras de las diferencias observadas se consideren ambas estadísticamente significativas.

Bibliografía:

1. Corey W. Hunter et al. Anatomy, Pathophysiology and Interventional Therapies for Chronic Pelvic Pain: A Review. (2018) Pain Physician 21:147-167.

182 ECÓGRAFO PARA ENFERMERÍA EN LA UNIDAD DEL DOLOR: MÁS PRECISIÓN, MENOS TIEMPO DE INTERVENCIÓN

R. Gálvez Mateos, B. Lechuga Carrasco, C. Peralta Ríos, M. D. Catedra Herreros, F. Ruiz Gómez

Hospital Universitario Virgen de Las Nieves. Granada

Palabras clave: Enfermería, dolor, bombas intratecales, ecógrafo.

	TOTAL (N = 36)	TRATAMIENTO EFECTIVO (N = 20)	TRATAMIENTO NO EFECTIVO (N = 16)	P VALOR
Edad media	57,42 (15,36)	51,9 (14,78)	64,31 (13,11)	
Sexo				0,045
Hombre	10	8 (80 %)	2 (20 %)	
Mujer	26	12 (46,2 %)	14 (53,8 %)	
Localización				0,085
Dolor pélvico	13	5 (38,5 %)	8 (61,5 %)	
Dolor perineal	21	14 (66,7 %)	7 (33,3 %)	
Dolor coccígeo	1	1 (100 %)	0 (0 %)	
Dolor inguinal	1	0 (0 %)	1 (100 %)	
EVA				0,023
EVA pre	8,7	8,9	8,4	
EVA 1 mes	3,11	1,1	5,6	
vs. EVA pre	-64 %	-88 %	-33 %	
EVA 3 meses	4,6	2,1	7,6	
vs. EVA pre	-47 %	-76 %	-10 %	
Recomendación				0,075
Tratamiento médico pre	22	12	10	
<i>(Continúa)</i>				

<i>Continuación</i>				
Tratamiento médico post	16	7	9	
vs. tratamiento médico pre		-42 %	-10 %	
Situación laboral				0,665
Activo	11	7 (63,6 %)	4 (36,4 %)	
Baja	12	9 (75 %)	3 (25 %)	
Jubilado	13	4 (30,8 %)	9 (69,2 %)	
Factores de riesgo				
Cáncer	11	8 (72,7 %)	3 (27,3 %)	0,046
Endometriosis	6	4 (66,7 %)	2 (33,3 %)	0,064
Intervención quirúrgica	20	14 (70 %)	6 (30 %)	0,103
Fibromialgia	6	1 (16,7 %)	5 (83,3 %)	0,022
Otros intervencionismos	18	7 (38,9 %)	11 (61,1 %)	0,595
Efectivos	8	4 (50 %)	4 (50 %)	

Introducción: El dolor es un síntoma incapacitante. Gracias al uso de las bombas implantadas de infusión intratecal, se puede mejorar la calidad de vida de las personas con dolor refractario. Las Enfermeras juegan un papel fundamental en la recarga de dichos dispositivos. Gracias a la ayuda del ecógrafo, podemos localizar el portal de recarga de manera más rápida y segura.

Objetivos: Comprobar si la ecografía para localizar el portal reduce el tiempo de la técnica

- Evaluar si la ecografía puede mejorar la seguridad del paciente durante el proceso
- Evaluar si hay una mejora de la satisfacción del usuario

Material y método: Estudio observacional prospectivo de casos- controles. Con una muestra de 40 pacientes se calculó dos veces la duración de la técnica, con ecografía y sin ella. Además, se valoró la satisfacción del paciente y posibles complicaciones derivadas del proceso.

Resultados: El tiempo dedicado al relleno fue netamente menor en el caso de la técnica con el ecógrafo, visualizando una tendencia a la baja con la mayor destreza en la técnica. La visualización del portal de recarga fue del 100 %. La satisfacción de los pacientes fue mayor con el uso de la ecografía. No hubo ninguna complicación añadida.

Conclusiones: El uso del ecógrafo por el personal de enfermería puede servir como herramienta para reducir el tiempo de recarga de las bombas de infusión intratecal, aumentando la seguridad del paciente así como su satisfacción con la técnica.

Bibliografía:

1. Yañez Santos, J. A. Cuidados de Enfermería en los Dispositivos implantables (2021)
2. V Congreso de la sociedad Española del Dolor. (Consultado 5/9/21). Disponible en; http://rhttp://revista.sedolor.es/pdf/2002_11_71.pdf

3. Vázquez Montes, A. Cuidados de enfermería en pacientes portadores de dispositivos: electro estimulador medular/ Sistemas de infusión intratecal (2019) XXVIII Congreso de la Asociación Andaluza del dolor y asistencia continuada (Consultado 5/9/21). Disponible en; https://www.congresoaad.com/2019/Documentos/19-10-17_XXVIII_CAAD_Libro_PON-COM.pdf#page=72

Agradecimientos: Equipo multidisciplinar de trabajo de la Unidad del Dolor.

183 NEURALGIA RESIDUAL POSTQUIRÚRGICA. NEUROESTIMULACIÓN DE GANGLIO DE LA RAÍZ DORSAL

J. I. Moscosio Cuevas, R. de Alba Moreno

Complejo Hospitalario de Jaén. Jaén

Introducción: El tratamiento del dolor neuropático supone un reto. Tras tratamientos farmacológicos infructuosos solemos recurrir a bloqueos nerviosos o radiofrecuencia, con escasa eficacia o duración. La neuroestimulación eléctrica del ganglio de la raíz dorsal (GRD) es una opción cuando fracasan escalones previos. En este tipo de estimulación central colocamos el electrodo en la proximidad del GRD que inerva el territorio nervioso donde se genera el dolor neuropático. Está indicada en dolor neuropático, neuropatía periférica, síndrome dolor regional complejo, dolor vascular, entre otros.

Estructura del caso: Paciente de 65 años, dolor de características mixtas en hipocondrio derecho y fosa iliaca derecha irradiado a columna, resistente a farmacoterapia. AP: hipotiroidismo, depresión (tratamiento con ISRS), poliartritis.

En 2018: hepatectomía derecha (laparotomía subcostal), colecistectomía y apendicectomía. Posteriormente

comienza con dolor en hipocondrio y periumbilical derecha irradiado a lumbar; tipo tirantez, pesadez, quemazón, calambres. Mejora en reposo decúbito lateral izquierdo y empeora con deambulación y decúbito supino. Tratamiento domiciliario: duloxetina 60 mg/24 h, neurontin 400 mg/8 h, rivotril 2 mg/24 h, trazadora 100 mg/24 h y tapentadol 25 mg/12 h con escasa mejoría.

Exploración: EVA 4 (reposo), 10 (en movimiento). Dolor a la palpación periumbilical. No apofisalgia. Puñopercusión negativa. Hipoestesia zona inferior a herida subcostal. No alodinia ni hiperalgia en dermatomas T11-L1 derechos. No inestabilidad de la marcha. Rx columna y RMN con cambios postquirúrgicos, sin hallazgos relacionados.

Se hizo prueba terapéutica con *capsaicina* parches, y se intensificó el tratamiento oral: prednisona 30 mg/24 h con pauta de retiada y tapentadol 50 mg/12 h.

Se ofrecieron terapias de 4º escalón, prefiriendo inicialmente la realización de *bloqueo ESP ecoguiado*, con mejoría de poca duración. Seguidamente, se realizó *Radiofrecuencia pulsada de Ganglio Raíz Dorsal (GRD) lumbar L1*, observando mejoría igualmente limitada.

Por ello, finalmente se optó por terapia de **Electroestimulación**, con colocación de **2 electrodos en GRD a nivel D9 y D10** cubriendo toda la zona del dolor.

A la semana del procedimiento refería una **mejoría del dolor > 50 %**. Se mantuvo terapia junto con gabapentin 100 mg/12 h y tapentadol 25 mg/24 h una semana para después retirar.

Posteriormente buena evolución.

Conclusiones: Debemos aportar al paciente las opciones terapéuticas necesarias de forma escalonada, valorando de forma conjunta con el mismo los riesgos-beneficios. La técnica de implantación de electrodo en GRD es algo más compleja que la estimulación de cordones posteriores.

A pesar de que la neuralgia intercostal posttoracotomía es una de las indicaciones con menor tasa de éxito, en nuestro caso tuvo buenos resultados: disminución de intensidad del dolor; mejoría funcional y de los niveles de ansiedad y depresión.

Bibliografía:

1. Caramés Álvarez, MA, Jorge Alejandro, IJ, Navarro Rivero, M, Omaña García, R, Prats Peña, M, Cabrera Galindo, F, Suárez Vega, D, & Clavo Varas, B. (2021). Estudio observacional y prospectivo sobre la eficacia y seguridad de la estimulación del ganglio de la raíz dorsal en pacientes con dolor neuropático refractario. *Revista de la Sociedad Española del Dolor*, 28(3), 148-156.
2. Harrison C, Epton S, Bojanic S, Green AL, FitzGerald JJ. The Efficacy and Safety of Dorsal Root Ganglion Stimulation as a Treatment for Neuropathic Pain: A Literature Review. *Neuromodulation*. 2018;21(3):225-33.
3. M Sánchez Corretger, C Fernández, F López. Manual de Medicina del Dolor. Fundamentos, Evaluación y Tratamiento. 2017.

184 RADIOFRECUENCIA LUMBAR EN POSICIÓN DECÚBITO LATERAL. A PROPÓSITO DE UN CASO

D. Alcalde Pérez, M. Moya González, M. Rodríguez Banqueri

Hospital Comarcal San Juan de la Cruz. Jaén

Introducción: El dolor lumbar es una de las causas más frecuentes de consulta en las Unidades de Dolor Crónico. Su evaluación es compleja debido a su origen multifactorial, en ocasiones no se determinan cuales son los factores más relevantes. El dolor lumbar de origen facetario es consecuencia de la irritación rama mediales del nervio espinal dorsal. La clínica y la exploración puede sugerir el diagnóstico aunque la positividad de bloqueo facetario es la indicación de radiofrecuencia térmica facetaria. Se trata de un procedimiento CMA que se realiza con anestesia local asociada o no con sedación consciente. Se realiza en decúbito prono si no existe contraindicación. Se identifica punto diana a tratar con fluoroscopia realizando la lesión térmica. La mayoría de complicaciones son transitorias, siendo las más importantes, dolor espalda, espasmos musculares, neuritis y debilidad en las piernas.

Estructura del caso: Motivo consulta: dolor lumbar.

Antecedentes Personales: Mujer de 90 años. Intolerancia a opiáceos. Hipertensión arterial, obesidad tipo II. Fibrilación auricular permanente. Insuficiencia cardiaca congestiva. Asma bronquial. Disnea de origen multifactorial. Osteoporosis. Tratamiento analgésico: paracetamol y tramadol gotas. A destacar tratamiento con anticoagulante oral.

Cuadro clínico: Acude a consulta por presentar dolor lumbar crónico de varios años de evolución bien controlado con analgésicos de 1º y 2º escalón analgésico. Desde 6 meses previos a consulta refiere incremento significativo dolor localizado en zona baja lumbar, que se intensifica con los movimientos (EVA 8-9) y mejora con el reposo, aunque persiste dolor residual pero de intensidad baja, según refiere soportable (EVA 2-3). No signos de irradiación ni claudicación clara. No traumatismo previo. No banderas rojas. A la exploración presenta apofisalgia y contractura paravertebral lumbar. Balance articular limitado por el dolor. Cifosis importante. Maniobras estiramiento radicular negativas. No alteración sensibilidad ni fuerza con patron marcha conservado, camina con andador (limitación movilidad asociado a edad). Maniobras de provocación facetaria positivas. Maniobras sacroilíacas dudosas. Con sospecha síndrome facetario se programa para realización de bloqueo facetario bilateral previa firma de consentimiento informado.

Procedimiento: Se procede a realizar procedimiento CMA. Dada la comorbilidad de la paciente no tolera decúbito prono por lo que se decide realizar procedimiento en decúbito lateral. Se informa a la familia y para evitar nuevo procedimiento se decide realizar Radiofrecuencia térmica ramo medial raíz dorsal lumbar bilateral. Se realiza procedimiento sin incidencias dando de alta a domicilio la paciente a las 2 h de su realización.

Se realiza consulta telefónica al mes de realización de procedimiento con mejoría significativa dolor lumbar EVA reposo y movimiento 2-3. No complicaciones asociadas a la técnica.

Conclusiones: La radiofrecuencia térmica lumbar es el tratamiento "gold standard" para el tratamiento síndrome facetario lumbar. Este síndrome está asociado a una alta prevalencia como causa de dolor lumbar, sobre todo, en mujeres y edad avanzada. El procedimiento se realiza en decúbito supino, siempre y cuando, no exista

enfermedad con compromiso respiratorio y/o cardiovascular que pueda afectar a su realización de forma segura. El decúbito lateral es una opción a considerar cuando este procedimiento no pueda realizarse en su posición habitual, debido a la comorbilidad de paciente. Presenta una mayor tolerancia al procedimiento aunque puede suponer un aumento en la dificultad técnica.

186 PARCHE DE QUTENZA EN NEURALGIA POSTHERPÉTICA EN TRIGÉMINO TRATAMIENTO EN LA CARA, CONTRAINDICACIÓN ¿ABSOLUTA?

D. Hernández Varela, G. Díaz Peña, C. Horas Barrera, A. Vaswani Dadlani, M.T. López Vergara, M. Olivar Iranzo, J. M. Hernández Díaz, J. F. Pacheco Rodríguez

Hospital Nuestra Señora de Candelaria. Santa Cruz de Tenerife

Introducción: La neuralgia post-herpética del trigémino es uno de los síndromes dolorosos más graves. Su incidencia anual oscila entre 4-13 %; siendo más habitual en mujeres mayores de 50 años.

El tratamiento farmacológico *gold standard* es la carbamacepina. También está aceptado el uso de otros neuromoduladores y anticonvulsivantes; dentro del intervencionismo se encuentra la radiofrecuencia de ramas terminales o del ganglio de Gasser y la descompresión con balón o en *Gamma Knife*. En casos de compresión, la elección es la cirugía descompresiva microvascular de *Janneta*.

Estructura del caso: Varón de 75 años remitido por su MAP en octubre de 2016 por neuralgia postherpética de 1ª-2ª ramas del trigémino.

Antecedentes Personales: HTA, ángor de esfuerzo (cateterismos en 2015 y 2016: obstrucción 30 % TCI). NAMC.

Tratamiento actual: Clopidogrel, Adiro, Simvastatina y Tamsulosina.

Tratamiento del dolor: Tramadol/paracetamol, Gabapentina y parches de lidocaína.

Paciente con alodinia hemifacial derecha de 4 meses de evolución. Actualmente sensación de pesadez retroocular con ardor y picazón frontal y parietal, sobre todo a nivel supraorbitario. EVA 8/10.

Exploración física: Hipoestesia hemifacial derecha. Tinel + en escotadura supraorbitaria. BM facial conservado.

Tratamiento: Dado el riesgo intervencionista se decide ajuste analgésico exclusivamente con Tapentadol a dosis ascendente, Pregabalina y Paracetamol/tramadol de rescate.

Tras esto mejoría parcial, persiste "picazón" supraorbitaria. EVA 6-7/10.

Se realiza RFP según protocolo del nervio supraorbitario derecho ecoguiado, a pesar de lo cual, persiste sintomatología.

Dada la evolución y la localización tan puntual del dolor, se decide usar parche Qutenza. Con esta intervención se consigue desaparición del dolor por encima del ojo. EVA 3/10. Alta.

Conclusiones: Aunque la evidencia vaya a favor de la realización de RF G. Gasser, debido al alto riesgo del

paciente se decidió ser más conservador.

A pesar de que en ficha técnica está contraindicado el parche en zona facial y cerca de mucosas, en casos concretos supone una alternativa de tratamiento. Así, el parche de Qutenza puede ser de ayuda en el tratamiento de neuralgia postherpética del trigémino localizada.

Bibliografía:

1. Cruccu G, Di Stefano G, Truini A. Trigeminal Neuralgia. *N Engl J Med.* 2020 Aug 20;383(8):754-762. doi: 10.1056/NEJMra1914484. PMID: 32813951.
2. Obermann M, Yoon MS, Sensen K et al. Efficacy of pregabalin in the treatment of trigeminal neuralgia. *Cephalalgia* 2008; 28: 174-181.

187 TOXINA BOTULÍNICA INTRANEURAL EN DOLOR DE ORIGEN CENTRAL SECUNDARIO A ICTUS

J. C. Pérez Moreno, D. C. Nájera Losada, A. Vela de Toro, M. Salmerón Martín, B. Romerosa Martínez, R. Gálvez Mateos

Hospital Universitario Virgen de Las Nieves. Granada

Introducción: La toxina botulínica tipo A (TBA) se ha utilizado en el tratamiento del dolor neuropático inhibiendo la secreción de neuropeptidos como la sustancia P, glutamato, peptido relacionado con el gen de la calcitonina (CGRP) y disminuyendo la expresión de receptores vaniloides como el TRPV1. La administración TBA a nivel muscular y subcutáneo mejora el dolor, pero son pocos los casos publicados de su uso a nivel perineural, teniendo en cuenta la ausencia de neurotoxicidad con la administración peri/intraneural (1).

Estructura del caso: Mujer de 58 años con antecedentes de hipertensión arterial primaria, tabaquismo e ictus isquémico del territorio de la arteria cerebral media izquierda y arteria comunicante anterior de origen embólico arterio-arterial secundario a web carotídeo en la arteria carótida interna izquierda. En la exploración física presentaba alodinia en miembro superior e inferior derecho. Estaba siendo tratada con tapentadol y duloxetina con escaso alivio del dolor neuropático.

Se realizó una radiofrecuencia pulsada (RFP) de plexo supraclavicular a 60 V durante 4 min y 100 U de TBA perineural, con mejoría importante del dolor (EVA de 10 a 5). Dado que la paciente presentaba dolor neuropático en muslo derecho, se decidió administrar 100 U de TBA alrededor del nervio femoral ipsilateral, con mejoría del dolor, pero con una duración corta del efecto analgésico. En las revisiones posteriores se realizó una infiltración incidental con 150 U de TBA intraneural en plexo supraclavicular con mejoría importante del dolor manteniendo una EVA de 3 durante 5 meses. En las diferentes revisiones previa autorización de la paciente y del comité de ética médica, se aumentó progresivamente la dosis de toxina botulínica intraneural hasta 300 U en total (200 U en el plexo braquial y 100 U en nervio femoral) manteniendo un dolor leve desde que se inició el tratamiento.

Conclusiones: La administración de TBA a nivel intra-neural (plexo braquial y nervio femoral) controló el dolor neuropático de origen central secundario a ictus en el presente caso. Este alivio puede ser explicado por estudios que han demostrado que existe transporte axonal de la TBA desde el nervio periférico hasta el sistema nervioso central con alivio del dolor y la espasticidad (2).

Bibliografía:

1. Lu L, Atchabahian A, Mackinnon SE, Hunter DA. Nerve injection injury with botulinum toxin. *Plast Reconstr Surg.* 1998;101:1875-80.
2. Matak I, Riederer P, Lacković Z. Botulinum toxin's axonal transport from periphery to the spinal cord. *Neurochem Int.* 2012;61:236-9.

188 PUBLICACIONES SOBRE MANEJO DE DOLOR EN ESPAÑA: UN ANÁLISIS DE REDES SOCIALES PARA COMPRENDER LA PRODUCCIÓN CIENTÍFICA

F. Hernández Zaballos, C. R. Vargas Chiarella

Hospital Universitario de Salamanca. Salamanca

Palabras clave: Análisis de redes sociales, manejo del dolor, análisis bibliométrico.

Introducción: La producción científica cumple varias funciones del desarrollo del saber, entre estas divulgar experiencias regladas, facilitar contacto y formación de nexos entre actores, y orientar futuras investigaciones. Para comprender el desarrollo de un campo especializado, hace falta identificar las características estructurales y relacionales de los actores involucrados.

Objetivos: Analizar las características estructurales y relacionales de las publicaciones científicas en España sobre el manejo del dolor.

Identificar sus tendencias bibliométricas.

Identificar su estructura como relaciones entre actores desde el análisis de redes sociales.

Identificar factores contextuales que caractericen la formación de lazos entre actores

Material y método: Se integran búsqueda sistemática de archivos y dos técnicas de análisis de datos de metodología híbrida estadística-comprensiva: el análisis bibliométrico con Bibliometrix/R y el análisis de redes sociales con UCINET v. 6.748.

Resultados: Se obtuvieron 63 publicaciones. Se halló un crecimiento interanual 0 %, 332 autores, media co-autores/documento 5,32, y co-autoría internacional 1,52 %. Media documentos/año 7,77, en 23 fuentes, tres especialidades concentran casi la mitad de las publicaciones.

Se identifican otros 124 actores colectivos, distribución dispersa y rica en clicas aisladas, distancia geodésica media 7.175 (DE = 4,264), 83,5 % lazos posibles ausentes. La centralidad total de la red 0,0082, mayor centralidad egocéntrica en clicas cerradas, rango de valores respecto a alcance ponderado amplio, beneficiando a la clicca cerrada de Ferrer Zácara et al. con un número elevado de miembros internacionales que sobrerrepresenta lazos. Nefrología y Terapia Intensi-

va tienen mayor balance tamaño/densidad, la unidad territorial con mayor balance número de lazos-densidad es Colombia.

Conclusiones: Las amplias distancias geodésicas contrastan con la densidad de las clicas cerradas sobre sí mismas, por lo cual se hace necesario abordar prácticas de encuentro e intercambio de conocimientos, acciones conjuntas y proyectos comunes a fin de superar las limitantes de asociación evidenciadas.

Actores clave, como son los mediadores identificados en la distribución de la red y los servicios punteros en número de lazos y densidad tienen la oportunidad de ser puntos de inflexión para el futuro de la investigación en el área de manejo de dolor.

Bibliografía:

1. Aria M, Cuccurullo C. bibliometrix: An R-tool for comprehensive science mapping analysis. *J Informetr.* el 1 de noviembre de 2017;11(4):959-75.
2. Borgatti SP, Everett MG, Freeman LC. *Ucinet 6 for Windows: Software for Social Network Analysis.* Harvard, MA: Analytic Technologies; 2002.
3. Díaz Díaz J, Esperón T, Maricela J, Pérez M, Díaz YC, de la Caridad D. Producción científica y el estudio del dolor en Pediatría Scientific production and the study of pain in Pediatrics.
4. Santa S, Herrero Solana V. Producción científica de América Latina y el Caribe: una aproximación a través de los datos de Scopus (1996- 2007). *Rev Interam Bibl.* 2010;33(2):379-400.

189 APLICACIÓN DE LA ESCALA LATTINEN PARA LA VALORACIÓN DEL DOLOR EN PACIENTES CON SÍNDROME DE TÚNEL DEL CARPO DE ORIGEN LABORAL

C. A. Olaya Osorio, A. M. Guerrero Lineiro

Unidad de Tratamiento de Dolor Colombia. Colombia

Palabras clave: Pain measurement, pain scale, Lattinen index, tunnel carpal syndrome.

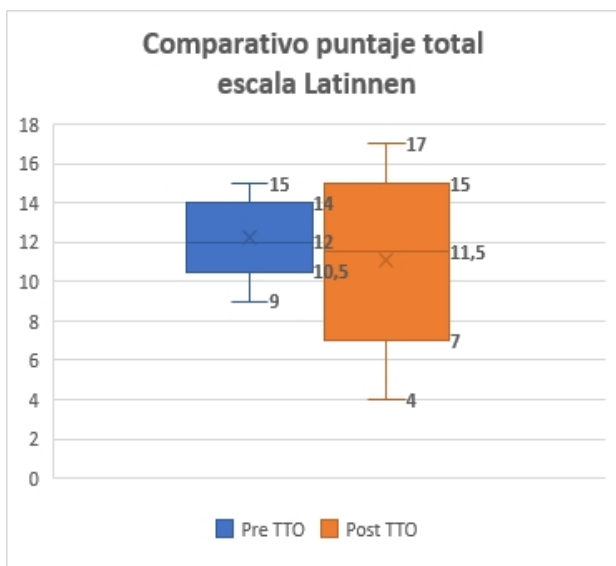
Introducción: En el escenario clínico, cuantificar y sistematizar la experiencia algida en los pacientes se convierte en un desafío; se han hecho importantes avances en la valoración del dolor crónico (1), sin embargo, en la valoración del dolor de origen profesional, existe un vacío importante en la evidencia publicada. La escala Lattinen, es una herramienta multidimensional (2), de fácil aplicación, ampliamente utilizada en el área del tratamiento e investigación del dolor crónico de los países de habla hispana (3), tanto en la práctica clínica como en la investigación.

Objetivos: Describir la experiencia en la aplicación de la escala Lattinen como herramienta para la evaluación del dolor en pacientes con síndrome del túnel del carpo de origen laboral antes y después intervencionismo analgésico en una unidad de tratamiento del dolor.

Material y método: Estudio descriptivo, tipo serie de casos. En donde al azar, se seleccionaron de manera consecutiva de la base de datos, 30 pacientes atendidos con síndrome de túnel del carpo de origen laboral. El dolor fue valorado con la escala Lattinen antes

y después del tratamiento instaurado. Para el análisis se seleccionaron variables demográficas como edad, género; y variables clínicas como el tratamiento farmacológico indicado, realización de intervencionismo y la valoración con la escala Lattinen. Las variables cualitativas fueron descritas con proporciones y las cuantitativas con medidas de tendencia central.

Resultados: La valoración de los pacientes con síndrome del túnel del carpo con la escala Lattinen permitió identificar un cambio en al menos 5 puntos en el puntaje total de la escala en un 50 % de los pacientes llevados a intervencionismo analgésico indicando mejoría de los síntomas. Se identificaron diferencias en el puntaje total de la escala Lattinen según el intervencionismo analgésico realizado.



Conclusiones: La utilización de la escala Lattinen permitió identificar mejoría del dolor con una disminución de hasta 5 puntos en su valor total, en los pacientes con síndrome del túnel del carpo llevados a intervencionismo analgésico.

La escala Lattinen, es una herramienta muy importante para la evaluación multidimensional del dolor porque permite objetivar la intensidad del dolor, la frecuencia del dolor, funcionalidad, consumo de analgésicos y calidad del sueño, aportando información relevante con respecto al tratamiento y seguimiento.

Bibliografía:

1. Vas J, Perea-Milla E, Méndez Martínez C, Martín Gómez MA, Pons Palliser J. Una búsqueda bibliográfica fallida; ¿qué faltó por buscar? El caso del test de Lattinen. *Atención Primaria*. 2005 Aug;36(3):168-70.
2. González-Escalada JR, Camba A, Muriel C, Rodríguez M, Contreras D, De Barutell C. Validación del índice de Lattinen para la evaluación del paciente con dolor crónico. *Rev Soc Esp Dolor* 2012; 19(4): 181-188.
3. V. Monsalve, J. Soriano, J. De Andrés. (2006). Utilidad del Índice de Lattinen (IL) en la evaluación del dolor crónico: relaciones con afrontamiento y calidad de vida. *Rev. Soc. Esp. Dolor*. 4: 216-229; 2006.

Agradecimientos: Este proyecto contó con financiación privada.

190 BLOQUEO DEL NERVIU OCCIPITAL MAYOR PARA EL TRATAMIENTO DE LA CEFALEA EN RACIMOS. PROTOCOLO DE ESTUDIO

R. Armand Ugon, V. Obach Baurier, C. Gracia Fabre, N. Fabregat Fabra, S. Fernández Fernández, C. Dürsteler Tatxe

Hospital Clínic i Provincial de Barcelona. Barcelona

Palabras clave: Cefalea en racimos, nervio occipital mayor.

Introducción: La cefalea en racimos (CR) es una cefalea trigémino-autonómica caracterizada por ataques de dolor muy severo, unilateral, de corta duración (15-180 minutos), acompañados de síntomas autonómicos y/o sensación de inquietud o agitación (1).

El Bloqueo del Nervio Occipital Mayor (BNOM) está indicado como tratamiento preventivo de transición, con un nivel de evidencia I y grado de recomendación A. Se administra un anestésico local asociado a un corticoide. Presenta una baja incidencia de complicaciones, la mayoría leves y autolimitadas (2,3).

El BNOM se realiza frecuentemente a nivel suboccipital, basado en referencias anatómicas. Más recientemente descrito, el BNOM proximal a nivel de C2 guiado por ecografía, ha mostrado ser efectivo y seguro (4). Sin embargo, no hay estudios que evalúen la eficacia de este abordaje proximal en pacientes con CR. Tampoco hay estudios que comparen los resultados del BNOM realizado de forma ipsilateral al dolor, o bilateral.

Presentamos el protocolo de estudio dirigido a evaluar la efectividad del BNOM en el tratamiento de la CR.

Objetivos: Objetivo principal: Comparar la efectividad del BNOM unilateral vs bilateral para el tratamiento de la CR.

Objetivos secundarios: Evaluar la efectividad y la seguridad del BNOM realizado a nivel proximal ecoguiado.

Material y método: Estudio unicéntrico tipo PROBE (Prospective, Randomized, Open, Blinded for the endpoint Evaluators): Prospectivo, aleatorizado, abierto, ciego para el evaluador.

Criterios de inclusión: CR que presentan un nuevo brote con 2 o más episodios al día, después de 3 días de haber iniciado Verapamilo 80 mg/8 h.

Criterios de exclusión: embarazo, menor de edad, discapacidad mental, contraindicaciones generales para el BNOM.

Duración total: 2 años (tamaño muestral estimado 30 pacientes). Grupos de estudio: 2 grupos, BNOM unilateral/bilateral.

Cuando el paciente presente los criterios de inclusión, se aleatorizará a recibir el BNOM uni o bilateral antes de los 5 días siguientes.

Variables incluidas en el estudio: variables demográficas, número de ataques al día, intensidad y duración de los ataques, tratamiento médico, calidad de vida, efectos adversos y complicaciones.

Seguimiento:

- Seguimiento telefónico diario donde se recogen el número de ataques, hasta que finalice el brote.
- Visita semanal donde se recogen el resto de variables por neurólogo evaluador ciego.

Resultados: Estudio no finalizado.

Conclusiones: EL presente estudio podrá ampliar la evidencia acerca del tratamiento de la CR

Bibliografía:

1. Hoffmann J et al. *Lancet Neurol.* 2018 Jan;17(1):75-83.
2. Robbins MS et al. *Headache.* 2016;56(7):1093-106.
3. Gantenbein AR et al. *Cephalalgia.* 2012 Jun;32(8):630-634.
4. Zipfel J et al. *Pain Physician.* 2016 Sep-Oct;19(7):E1027-34.

Agradecimientos: Sin conflicto de interés.

191 LA DELECCIÓN ESPECÍFICA DE GLUTAMINASA EN NOCIPTORES PERIFÉRICOS IMPIDE EL DESARROLLO DE HIPERALGESIA MECÁNICA EN UN MODELO MURINO DE DOLOR NEUROPÁTICO

C. Roza, E. Cisneros, A. B. Martínez-Padilla, J. Márquez

Universidad de Málaga. Málaga

Palabras clave: Gls, sistema nervioso periférico, nociceptor, dolor neuropático, knock-out.

Introducción: El glutamato (Glu) es el principal neurotransmisor del Sistema Nervioso y es sintetizado por las enzimas glutaminasas (GLS and GLS1) (1). En las neuronas sensoriales GLS se expresa en los somas, localizados en el ganglio de raíz dorsal (DRG) (2) y aumenta en modelos experimentales de dolor crónico (3,4). Se desconoce su papel en el dolor neuropático.

Objetivos: Estudiar en papel de Gls en la nocicepción tras un daño al sistema nervioso periférico.

Material y método: Se generaron ratones con neuronas nociceptoras deficientes para Gls (knock-out condicional) cruzando ratones *Gls^{lox/lox}* con ratones que expresan la recombinasa Cre bajo el promotor Nav1.8 (5).

La neuropatía se indujo seccionando las ramas peroneal y tibial del nervio ciático (modelo *spared nerve injury*, SIN (6)). El umbral de retirada se evaluó en el territorio sural de las patas inferiores con filamentos calibrados de von Frey siguiendo el método SUDO (7), antes de la cirugía y 15 días después. Para los estudios moleculares se recogieron los DRG, médula espinal y cerebro de animales WT y KO condicionales para Gls (Gls-KO) para evaluar: 1) expresión de RNA mensajero y proteína de Gls en todos los tejidos mediante real-time RT-PCR, western blot, HPLC e inmunohistoquímica y 2) expresión de receptores para Glu en médula espinal mediante real-time RT-PCR y western blot.

Resultados: Los ratones KO fueron viables y su expresión de Gls fue similar a la del WT en todos los tejidos a excepción de los DRG, donde disminuyó un 70 % (t-Student, $p < 0,05$, $n = 6$). Gls se detectó en las neuronas pequeñas solo en el WT.

El déficit de Gls no afectó al umbral de retirada. Tras la neuropatía, los WT desarrollaron hiperalgia mecánica ($8 \pm 0,4$ a $2,8 \pm 0,3$ valores SUDO, $n = 9$, Two-way-ANOVA, $p < 0,0001$) pero no los KO ($7 \pm 0,5$ a $5,1 \pm 0,6$, $n = 10$, n.s.). El desarrollo de hiperalgia del WT coincide con un aumento significativo de GLS ($0,5 \pm 0,3$ a $1,2 \pm 0,4$; $n = 5$, Two-way-ANOVA, $p < 0,05$) que no ocurre en los KO. La expresión de los receptores de Glu, NMDA-NR1, AMPA, mGLU1 y mGLU5, fue similar en las médulas WT y KO. Tras la neuropatía, NMDA-NR1 disminuyó significativamente en solo en los WT ($0,8 \pm 0,1$ a $0,4 \pm 0,1$; $n = 5$, Two-way-ANOVA, $p < 0,01$)

Conclusiones: La delección específica de GLS en nociceptores no afecta al reflejo de retirada, pero evita el desarrollo de la hiperalgia mecánica tras lesión traumática.

Bibliografía:

1. Márquez et al., (2016) *Biomolecular concepts* 1(1): 3-15.
2. Hoffman et al., (2016). *Biomolecules* 6(1): 10.
3. Miller et al., (2012) *Pain research and treatment.*
4. Crosby et al., (2015). *Pharm Pharmacol Int J.* 2(3):86-93.
5. Stirling et al., (2005). *Pain*, 113(1-2), 27-36.
6. Shields et al., (2003) *Journal of Pain* 4:465.
7. Bonin et al., (2014) *Pain* 10:26.

Agradecimientos: Este estudio está financiado por la Junta de Andalucía (UMA18-FEDERJA-082) y la UAH (CCG2019/CCS-013). Los autores dan las gracias al Dr. Moqrich (Marseille University) y al Dr. Santoro (Padua University) por la donación de los ratones Nav1.8^{Cre} and Gls^{lox/lox} respectivamente y al Dr. Curthoys (Colorado State University) por proporcionarnos el anticuerpo anti-KGA.

192 SUSPENSIÓN DE ANTIAGREGACIÓN PARA BLOQUEOS PARAVERTEBRALES, ¿SE ESTÁ HACIENDO BIEN? A PROPÓSITO DE UN CASO

C. Benítez Delgado, C. Elvira Lafuente, M. Martínez Palazuelos, B. Croes, S. Freitas Martín, J. de Andrés Ares

Hospital Universitario La Paz. Madrid

Introducción: La suspensión de la antiagregación preoperatoria continúa siendo tema de debate. La evidencia científica concluye que la retirada va a depender del riesgo hemorrágico y trombótico, que en ocasiones es difícil de discernir.

Las guías surgen para resolver este problema, sin embargo, el uso generalizado de estas provoca que se utilicen sin tener en cuenta las características de nuestro paciente.

El aumento de la esperanza de vida en pacientes con enfermedad cardiovascular lleva como resultado un aumento de la prevalencia de estas patologías. Estos requieren un manejo individualizado, por lo que estrategias como esta podrían ser inapropiadas estos pacientes, que pueden constituir, en un futuro, un porcentaje a tener en cuenta de nuestra población.

En este artículo describimos un evento adverso tras la suspensión de profilaxis antitrombótica acorde con una de las guías, la cual quizás podría haberse evitado usando otra diferente.

Estructura del caso: Varón de 69 años con antecedentes de hipertensión arterial, dislipemia e isquemia arterial crónica, por la cual toma Tromalyt 300 mg, que debuta con cuadro de lumbociatalgia izquierda asociada a sensación de acorchamiento y parestesias el territorio de L5, con marcha conservada, sin alteración de la sensibilidad.

Tras ser valorado por neurocirugía los cuales descartan intervención en el momento actual, es derivado a la unidad del dolor, donde tras mal control a pesar del tratamiento se decide programación para bloqueo de ganglio de la raíz dorsal L5.

El paciente es programado y se comenta la necesidad de retirada de Tromalyt 7 días previos a una intervención con un riesgo hemorrágico alto y trombotico bajo, sin necesidad de terapia puente, de acuerdo con la guía de la ESRA.

El paciente acude a urgencias el día previo a la intervención por cuadro de inflamación, eritema y dolor de MII con diagnóstico de tromboflebitis en vena safena mayor, necesidad de ingreso y anticoagulación con heparina. Se suspende intervención en el momento actual.

Conclusiones:

- Existen múltiples guías para retirada de antiagregación.
- Es previsible un progresivo aumento de la complejidad de nuestros pacientes, la medicina individualizada ayudará a reducir los eventos críticos.
- No se están teniendo en cuenta comorbilidades que promuevan estos eventos.

Bibliografía:

1. Kietabl et al. Regional anaesthesia in patients on antithrombotic drugs: Joint ESAIC/ESRA guidelines, (2022) European journal of anaesthesiology 39: 100-132.

194 USO DEL PARCHÉ DE CAPSAICINA AL 8 % EN NEURALGIA POSTCICATRICIAL DE CUERO CABELLUDO

P. Valls Linares, I. Tari Bas, C. Munck Álvarez, C. Llorca Agulló

Hospital de la Vilajoiosa. Alicante

Introducción: La neuralgia postcicatricial es una complicación postquirúrgica frecuente que cursa como un dolor neuropático localizado (1,2). Los tratamientos tópicos disponibles se indican como segunda línea de tratamiento en el dolor neuropático localizado (3), sin embargo, el uso del parche de capsaicina al 8 % por encima del nacimiento del pelo no está recomendado en ficha técnica (4). Nosotros presentamos su uso en un caso que había sido refractario a múltiples tratamientos previos.

Estructura del caso: Paciente varón de 49 años remitido por presentar dolor neuropático localizado en zona occipital izquierda.

Antecedentes personales:

- No RAM. Sin antecedentes médicos de interés.
- IQX: Exéresis de lipoma occipital.

Enfermedad actual: Remitido a nuestra unidad por presentar un dolor neuropático postquirúrgico localizado pericicatricial en zona occipital izquierda tras haber sido intervenido en 2 ocasiones. En 2007 se le realizó exéresis de lipoma en zona occipital subcutánea izquierda. Posteriormente en 2017 fue reintervenido realizándose extirpación del lipoma remanente y del N. occipital mayor que estaba atrapado en el tejido fibrótico cicatricial. Refería un dolor lancinante con descargas eléctricas junto con alodinia e hiperpatía. Con un DN4 >6 puntos. Además, el dolor le afectaba a su calidad de vida ya que interfería en sus actividades cotidianas.

- Tratamiento analgésico previo farmacológico: El paciente había presentado mala tolerancia o poca eficacia a tramadol, oxidodona, lacosamida, carbamazepina, pregabalina, gabapentina, amitriptilina, paracetamol, crema de capsaicina al 0,075 %, parche de lidocaína al 5 % e infiltración de toxina botulínica en herida quirúrgica.
- Técnicas analgésicas invasivas previas: RF del nervio occipital mayor izquierdo en 2 ocasiones. Además, se le planteó implantación de estimulador subcutáneo que el paciente rechazó.

Exploración física: A la exploración el paciente presentaba una cicatriz dolorosa indurada en región occipital izquierda con alodinia e hiperpatía en cicatriz y pericicatricial junto con hipoestesia en región parietotemporal.

Pruebas complementarias: -RMN cervical, craneal y EMG:

Diagnóstico: Neuropatía postcicatricial.

Tratamiento: Tras evaluar al paciente se le diagnosticó de un dolor neuropático localizado secundario a herida quirúrgica y dada la mala tolerancia a medicación farmacológica sistémica se decidió iniciar tratamiento con parche de capsaicina al 8 %, previo consentimiento informado, ya que realizamos una indicación fuera de ficha técnica al tratarse de zona por encima de la implantación del cuero cabelludo.

1. APLICACIÓN DEL TRATAMIENTO

Se colocó el parche durante 60 minutos. Durante este tiempo el paciente refirió dolor y sensación de quemazón que se trató con frío local.

Tras la retirada del parche el paciente presentó eritema en la zona tratada y refirió sensación de quemazón, dolor y prurito que se trataron con aplicación de frío local, sin precisar otra analgesia de rescate.

2. SEGUIMIENTO DEL PACIENTE

Se le ha aplicado el parche en 4 ocasiones separadas por 4 meses presentando alivio del dolor desde la primera aplicación. El paciente ha presentado buena tolerancia al parche con escasos efectos 2º presentando a su vez disminución del área dolorosa, disminución de la alodinia y de la sensación de quemazón a lo largo de las sucesivas aplicaciones. A su vez ha presentado mejoría de su calidad de vida valorada por el test EQ-5D y por su propio testimonio al confirmar que antes no podía realizar actividades como lavarse el pelo o peinarse que ahora sí puede.

Conclusiones: La neuralgia post herida quirúrgica es una causa frecuente de dolor neuropático localizado en pacientes quirúrgicos. El parche de capsaicina al 8 % se ha demostrado efectivo en el tratamiento del dolor neuropático localizado, pero actualmente en ficha técnica no se recomienda aplicar el parche en las del cuero cabelludo. Se han publicado series de casos mostrando baja tasa de efectos secundarios locales. Pero como ya hemos señalado, para comprobar y demostrar que la aplicación del parche en área craneal es segura y eficaz, sería conveniente realizar más estudios.

Bibliografía:

1. Hariutiunian S, et al. (2013) *Pain*;154(1): 95-102 2.
2. Gálvez R, et al. 2016 (SEMERGEN).
3. Gaul C, et al. 2015. *Cephalalgia*.2015 May;35(6):545-50.
4. Pariente L, et al. 2016. *Rev soc Esp dolor* 23(5):238-242.
5. Nice Clinical Guideline 173. Feb 2017.

197 IMPLICACIÓN DE LA GLÍA EN LA RELACIÓN ENTRE ALTERACIONES COGNITIVAS Y DOLOR CRÓNICO EN DOS MODELOS ANIMALES. UN ESTUDIO PILOTO

E. M. González Soler, A. Blasco Serra, G. M. Alfosea Cuadrado, A. Saelices Lillo, M. C. Blasco Ausina, A.A. Valverde Navarro

Universitat de València. Valencia

Palabras clave: Glía, microglía, astrocitos, dolor crónico, modelos animales de dolor.

Introducción: Recientes investigaciones apuntan que la cronificación del dolor y los fenómenos de sensibilización no son solo resultado de la comunicación neuronal directa, sino que requieren interacción entre neuronas, glía y células inmunitarias. Es por ello que la glía está actualmente en el punto de mira de la investigación básica en dolor, no solo por su aparente relación directa en la etiopatogenia de diversos síndromes de dolor crónico, sino por su relación con las comorbilidades, como las alteraciones cognitivas. Estos antecedentes conducen a la idea de un factor glial involucrado en los daños cognitivos derivados del dolor crónico. Por todo ello, nuestra hipótesis de trabajo estipula que el dolor crónico implica alteraciones de las células gliales en los centros comunes al procesamiento del dolor y procesamiento cognitivo.

Objetivos: El objetivo principal de este estudio piloto es identificar cambios morfológicos en las células gliales de centros implicados en procesamiento del dolor y rendimiento cognitivo en dos modelos animales de dolor crónico: el modelo de constricción crónica del ciático (CCI), y el modelo de mialgia inducida por reserpina (RIM).

Material y método: Se utilizaron 32 ratas macho de la cepa Sprague-Dawley. La muestra se dividió en 4 grupos (2 experimentales y 2 control, a saber: RES, AAG, CCI, SHAM). Tras el sacrificio y la perfusión transcárdica de los animales, se realizó una inmunohistoquímica clásica de los marcadores NeuN, IBA1 y

GFAP. Los núcleos analizados fueron la corteza prefrontal medial (mPFC) (en concreto las cortezas infralímbica (IL) y prelímbica (PL)), e hipocampo (HPC).

Resultados: Se observaron diferencias estadísticamente significativas en los patrones de expresión de GFAP en mPFC tanto en el modelo CCI ($t = -2,918$; $p < 0,05$) como en el modelo RIM ($U = -1,470$; $p < 0,05$). Por otra parte, se encontraron diferencias morfológicas entre astrocitos y microglía en las condiciones experimentales con respecto a sus controles tanto en mPFC como en HPC.

Conclusiones: El estudio de las poblaciones gliales en los modelos CCI y RIM mediante marcaje inmunohistoquímico muestra diferencias estadísticamente significativas en ambos modelos de dolor, por lo que resultaría interesante profundizar en el estudio del papel de la glía en la relación entre dolor crónico y alteraciones cognitivas con técnicas más específicas.

Bibliografía:

1. Bennett & Viaene, (2021) *Neurobiology of Disease* 148: 105172. Gwak et al., (2017) *Neural Plasticity* 2480689.
2. Ji et al., (2013) *Pain* 154: S10-S28.
3. Ji et al., (2019) *Nature Reviews Neuroscience* 20(11): 667-685.
4. Li et al., (2019) *Journal of Neuroinflammation* 16(1): 1-13.
5. Tang et al., (2021) *Frontiers in Psychiatry* 12: 809.

199 EQUIPO DE INVESTIGACIÓN ¿EL CASO HUIDOBRO? ESTUPEFACIENTES FUERA DE INDICACIÓN

B. Montalbán Moreno, F. M. Gómez Guijarro, C. Camus Sánchez, M. R. Gómez-Margarida Muñoz, C. Muñio Ibáñez, A. J. Carrascosa Fernandez

Hospital Universitario 12 de Octubre. Madrid

Introducción: La prescripción de fentanilo de liberación rápida fuera de ficha técnica supone un paradigma en el manejo del dolor crónico en las Unidades de Dolor. La "opioidofobia" generada por el abuso de opioides en los EEUU ha marcado las guías de tratamiento del dolor oncológico a nivel mundial.

Estructura del caso: Se trata de una paciente de 36 años que acude derivada desde Atención Primaria a través de E-consulta a nuestra Unidad de Dolor. El motivo es un problema de dispensación de fentanilo de liberación rápida en una gestante de 32 semanas. Desde inspección médica indican que la prescripción se encuentra "fuera de ficha técnica y contraindicado en gestación" y aluden a que sea una Unidad de Dolor la que haga firmar un consentimiento informado de los riesgos que supone y generar una nueva prescripción.

La patología que presenta la paciente es una neuralgia facial atípica tras extracción dental hace más de 10 años. Este hecho ocurre en Barcelona, lugar en el que residía la paciente. Refiere múltiples tratamientos farmacológicos e intervencionistas realizados allí, visitas a Urgencias, incluso un ingreso hospitalario pero a pesar de ser atendida por varios Médicos en la Comunidad de Madrid nunca aporta ningún informe.

Cuando cambió de domicilio, desde Atención Primaria pautaron fentanilo de liberación rápida tan solo con la información verbal que la paciente refirió.

La dosis actual que la paciente consumía era de 10.000 mcg al día. En rescates de 1000 mcg que tomaba a demanda. En consenso con Ginecología y Neonatología, decidimos que dado los riesgos que podía suponer la deshabituación durante la gestación, a la finalización de la misma se plantearía titulación con metadona IV previa cita con Psiquiatría de Adicciones.

Se programó una cesarea, y tras el parto el recién nacido ingresó en UCI neonatal donde precisó metadona intravenosa por síndrome de abstinencia hasta retirada y alta a los 5 días. La paciente rechazó deshabituación y se decidió retirada progresiva de fentanilo con reducciones del 20 % semanales. La paciente no acudió al Psiquiatra y ha rechazado seguimiento posterior. No se le ha vuelto a prescribir ningún estupefaciente.

Conclusiones: Un sistema de prescripción universal y nacional podría ser una posible solución a todos los "casos Huidobro" que se escapan al control de la inspección. En este caso y durante más de 10 años se han prescrito de forma indiscriminadas opioides a dosis muy altas y fuera de indicación a un paciente que solo ha hecho sonar las alarmas cuando estaba de 32 semanas de gestación.

200 ADIÓS MIEDOS: CÁLCULO SENCILLO Y SEGURO PARA RELLENO DE UNA BOMBA INTRATECAL (BIT) DE FORMA INDIVIDUALIZADA CON COMBINACIÓN DE FÁRMACOS

A. Sánchez Gómez, M. L. de la Beldad Díez, M. del Monte Sebastián, A. T. Salinas Itoiz, M. R. Pozo Bampesi, E. Martín de Castro

Hospital Universitario La Paz. Madrid

Palabras clave: Bomba intratecal (BIT), relleno, cálculo.

Introducción: La terapia intratecal es una importante herramienta terapéutica en el tratamiento del dolor de difícil manejo.

Al administrar los medicamentos directamente en su lugar de acción se evita el metabolismo de primer paso y la barrera hematoencefálica, reduciéndose la dosis de fármacos necesarios respecto a la vía sistémica y con ello sus efectos secundarios, lo que repercutirá en la calidad de vida de los pacientes.

Esta vía de administración permite la combinación de medicamentos para el tratamiento del dolor refractario a otras vías de administración o a la monoterapia por vía intratecal.

Las características individuales de los pacientes requieren dosis personalizadas de los diferentes fármacos. Por ello debemos calcular el volumen necesario de cada uno ellos para rellenar la bomba intratecal y administrar la dosis necesaria de cada uno de los estos fármacos.

Objetivos: Simplificar los cálculos para hallar una forma sencilla, rápida y segura de obtener los volúmenes de fármacos necesarios en el relleno de una BIT que permita administrar dosis personalizadas para el control del dolor incoercible.

Material y método: Cálculo matemático

Resultados: Fórmula 1:

$$\text{Concentración del fármaco en el vial} \times \text{Volumen de fármaco necesario} = \text{Concentración del fármaco en la bomba} \times \text{Volumen de llenado de la bomba}$$

Fórmula 2:

Conclusiones: Mediante estas fórmulas de fácil implementación podemos calcular de manera rápida y sencilla los volúmenes de los diferentes fármacos necesarios para administrar dosis concretas de cada uno de ellos, permitiendo individualizar el tratamiento de los pacientes con mal

control del dolor. La disminución del dolor así como la de aparición de efectos adversos favorecerán una mayor calidad de vida de nuestros pacientes.

Bibliografía:

- Ortega-García MP, Mínguez-Martí A, López Alarcón MD, Andrés-Ibáñez J de, García-López M. Formulación de mezclas intratecales para el tratamiento del dolor. Rev la Soc Española del Dolor [Internet]. 2012 [cited 2022 Sep 22];19(4):217-24. Disponible en: https://scielo.isciii.es/scielo.php?script=sci_arttext&pid=S1134-80462012000400008&lng=es&nrm=iso&tlng=es

201 QUTENZA EN LAS ALGIAS FACIALES COMPLEJAS

M. del Monte Sebastián, A. Sánchez Gómez, M. L. de la Beldad Díez, A. T. Salinas Itoiz, M. R. Pozo Bampesi, E. Martín de Castro

Hospital Universitario La Paz. Madrid

Palabras clave: Qutenza, algia facial.

Introducción: El dolor facial es un síndrome doloroso localizado en las estructuras craneofaciales ocasionado por un trastorno nervioso, infección o lesión y en el que se agrupan una gran variedad de enfermedades de etiología diversa.

La complicada inervación, la amplia representación cortical sensitiva de las estructuras presentes en la zona y las numerosas anastomosis neurológicas justifican su complejidad.

Puede presentarse de manera sorda y pulsátil o intensa y punzante, considerándose crónico cuando su duración es superior a 6 meses.

Existe un abanico de posibilidades de tratamiento en función de la especialidad médica que lo aborde (Neurología, Rehabilitación, Otorrinolaringología, Odontología, Unidad del Dolor) y que incluirán tratamientos farmacológicos, intervencionistas, aplicación de férulas de descarga, etc.

Aun cuando la ficha técnica del parche de capsaicina (Qutenza) contraindica la aplicación del mismo en la cara y el cuello cabelludo, aquellos procesos dolorosos complejos en los que ha fracasado todo tipo de terapia, podría plantearse la aplicación del mismo.

Objetivos:

- Evaluar los resultados del tratamiento con capsaicina en pacientes con algia facial compleja fuera de ficha técnica.

- Evidenciar la seguridad de la aplicación de Qutenza en la zona facial utilizando medidas de protección adecuadas.

Material y método: Estudio descriptivo retrospectivo de pacientes de la Unidad del Dolor del H.U. La Paz tratados con Qutenza en región facial (6 pacientes en el periodo 2018-2022)

Revisión de fichas de seguimiento y mapeos de dichos pacientes.

Resultados:

- Qutenza mejoró la alodinia e hiperalgesia en el 66,6 % de los pacientes que presentaban algia facial, realizándoseles aplicaciones sucesivas. Al 33 % restante, se les realizó una única aplicación.
- Los pacientes toleraron la aplicación de Qutenza en el 83,4 % de casos. Al 16,6 % restante hubo que retirarle la porción que cubría el párpado superior derecho por presentar crisis hipertensiva que cedió espontáneamente.

Conclusiones: El parche de capsacina es una opción eficaz en el tratamiento de la alodinia e hiperalgesia en la zona facial.

Previo a la aplicación del parche de capsaicina hay que proteger vía respiratoria, mucosas y ojos, así como evitar el contacto con labios y párpados.

Bibliografía:

- Rocha C. Revisión bibliográfica: Dolor facial atípico. Departamento Medicina del Dolor y Paliativa. Instituto Nacional de Ciencias Médicas y Nutrición "Salvador Zubirán";2022.
- Eugenio Tenhamm F, Mariana Kahn C. Síndrome de dolor facial. Rev Médica Clínica Las Condes [Internet]. 2014 Jul 1 [cited 2022 Sep 22];25(4):658-63. Disponible en: <https://www.elsevier.es/es-revista-revista-medica-clinica-las-condes-202-articulo-sindrome-dol-or-facial-S0716864014700872>

202 ¿OZONO INTRAVENOSO? ¿UN ARMA SECRETA CONTRA LA FIBROMIALGIA?

M. R. Montoro Antón, A. C. Madrid Latorre, S. Ortiz García, R. Alcañiz Sobrino, L. Panadero del Olmo, G. L. Agamez Medina, M. J. Blanco González, C. Nieto Iglesias

Fundación Hospital Alcorcón. Madrid

Palabras clave: Ozonoterapia, fibromialgia.

Introducción: La fibromialgia afecta al 2 % de la población. Se está considerando que el estrés oxidativo como contribuyente de su fisiopatología.

El ozono induce un estado de "micro-oxidación" de forma controlada que estimula es sistema antioxidante de organismo, mejoran el estado inflamatorio y la adaptación al proceso isquemia/reperfusión.

Se puede aplicar de forma tópica, infiltración local o por vía sistémica (rectal o autohemoterapia).

La autohemoterapia consiste en extraer sangre del paciente que se mezcla con ozono y se vuelve a reinfundir. Para que sea efectivo el tratamiento debe ser aplicado en varias sesiones.

Objetivos: Nuestro objetivo principal es mostrar los resultados del tratamiento con ozono intravenoso (autohemoterapia) en pacientes con fibromialgia en el Hospital Universitario Fundación de Alcorcón desde el 2014 al 2021: porcentaje de mejoría, ámbitos de mejora (dolor, estado de ánimo, movilidad, fatiga) y efectos secundarios.

Material y método: Presentamos un estudio descriptivo de la eficacia del tratamiento con ozono intravenoso en pacientes con fibromialgia en nuestro hospital desde el 2014 hasta el 2021. Datos recogidos: género, edad, ciclo completado, mejoría, efectos secundarios y fecha de realización.

El protocolo de administración es el siguiente: 7 sesiones semanales en los que se extraen 1,2 ml/kg de peso de sangre. Esta sangre se mezcla en el primer ciclo con dosis crecientes de ozono para ver la tolerabilidad del pacientes (15, 20, 25, 30, 30, 30, 30 mcgr/ml). En los siguientes ciclos la dosis de ozono es completa desde la primera semana (30 mcg/ml).

Resultados: 63 pacientes han sido tratados con ozono intravenoso en el período de estudio. 55 de ellos mujeres. Edad media de 58,4 ±10,7 años. El 83 % de los pacientes llegan a completar las 7 sesiones del ciclo, de los cuales solo el 6 % refiere algún tipo de efectos secundarios, siendo los más comunes cefalea e hinchazón de piernas.

En el 67,7 % de los procedimientos realizados el paciente refiere mejoría, se complete o no el ciclo, siendo dicha mejoría más común en mujeres (72,5 %) que en hombres (12,5 %).

Atendiendo a las áreas de mejoría, el 74 % mejoran el cansancio, el 90,5 % la movilidad, el 63 % el dolor y el 93 % el estado de ánimo.

Conclusiones: Este estudio arroja datos para pensar en la autohemoterapia como terapia eficaz y segura frente a la fibromialgia.

Pocos estudios publicados al respecto, por lo que deberían llevarse a cabo ensayos clínicos aleatorizados para corroborar los resultados y utilizando herramientas útiles para medir el grado de mejoría de los pacientes como los formularios como el FIQ o el SF-36.

Bibliografía:

- Heidari F, Afshari M, Moosazadeh M. Prevalence of fibromyalgia in general population and patients, a systematic review and meta-analysis. *Rheumatol Int* (2017) 37:1527-1539.
- Cabo-Meseguera A, Cerdá-Olmedo G; Trillo-Mata JL. Fibromialgia: prevalencia, perfiles epidemiológicos y costes económicos. *Med Clin (Barc)*. 2017;149(10):441-448
- Wolfe F, Clauw DJ, Fitzcharles MA, et al. 2016 Revisions to the 2010/2011 fibromyalgia diagnostic criteria. *Seminars in Arthritis and Rheumatism*. 2016; 46(3):319-329.
- Chinn S, Caldwell W, Gritsenko K. Fibromyalgia pathogenesis and treatment options update. *Current Pain and Headache Reports*. 2016; 20(4):25.
- Theoharides TC, Tsilioni I, Arbetman L, et al. Fibromyalgia syndrome in need of effective treatments. *The Journal of Pharmacology and Experimental Therapeutics*. 2015; 355(2):255-263.
- Ozgoçmen S, Ozyurt H, Sogut S, Akyol O, Ardicoglu O, Yildizhan H. Antioxidant status, lipid peroxidation, and nitric oxide in fibromyalgia: Etiologic and therapeutic concerns. *Rheumatology International*. 2006; 26(7):598-603.

7. Bocci V, Di Paolo N. Oxygen-ozone therapy in medicine: An update. *Blood Purification*. 2009; 28(4):373-376.
8. Bozkurt M, Caglayan M, Oktayoglu P, et al. Serum prolidase enzyme activity and oxidative status in patients with fibromyalgia. *Redox Report: Communications in Free Radical Research*. 2014; 19(4):148-153.
9. Bennett R. The Fibromyalgia Impact Questionnaire (FIQ): A review of its development, current version, operating characteristics, and uses. *Clinical and Experimental Rheumatology*. 2005; 23(5 Suppl 39):S154-162.
10. International Scientific Committee of Ozone Therapy. Madrid Declaration on Ozone Therapy, 2nd. ed. Madrid ISCO3; ISBN 978-84-606-8312-4; 2015. 50 p.
11. Wolfe F, Smythe HA, Yunus MB et al. WOLFE. THE AMERICAN COLLEGE OF RHEUMATOLOGY 1990. CRITERIA FOR THE CLASSIFICATION OF FIBROMYALGIA. Report of the Multicenter Criteria Committee. *Arthritis and Rheumatism*, 1990 (33).
12. Türkyılmaz GG; Ş Rumeli; Bakır M. Effects of Major Ozone Autohemotherapy on Physical Functionality and Quality of Life in Fibromyalgia Syndrome: A Prospective Cross-sectional Study. *ALTERNATIVE THERAPIES, SEP/OCT 2021*; 27 (5): 8-12.
13. Di Mauro R, Giuseppina Cantarella G, Renato Bernardini R, et al. The Biochemical and Pharmacological Properties of Ozone: The Smell of Protection in Acute and Chronic Diseases. *Int. J. Mol. Sci.* 2019, 20, 634.
14. Moreno-Fernández AM1, Macías-García L1, Valverde-Moreno R1, Ortiz T1,3, Fernández-Rodríguez A1, Molini-Estrada A2, De-Miguel M. Autohemotherapy with ozone as a possible effective treatment for Fibromyalgia. *ACTA REUMATOL PORT.* 2019;44:244-249.
15. Iqbal R, Mughal MS, Arshad N, Arshad M. Pathophysiology and antioxidant status of patients with fibromyalgia. *Rheumatology International*. 2011; 31(2):149-152.
16. ISCO3 (2020) Madrid Declaration on Ozone Therapy, 3rd ed. Madrid. www.isco3.org. International Scientific Committee of Ozone Therapy. 26-27.

Agradecimientos: Sedecal.

203 PROYECTO EDUCATIVO DE MANEJO DEL CONTROL DEL DOLOR AGUDO PARA PROFESIONALES DE ENFERMERÍA DEL HOSPITAL UNIVERSITARIO LA PAZ (HULP) DE MADRID

M. L. de la Beldad Díez, A. Sánchez Gómez, M. del Monte Sebastián, A. T. Salinas Itoiz, M. R. Pozo Bampesi, E. Martín de Castro

Hospital Universitario La Paz. Madrid

Palabras clave: Dolor agudo, educación.

Introducción: El dolor es considerado como el quinto signo vital. Su inadecuado conocimiento representa una de las principales barreras para su manejo efectivo por parte de enfermería.

El mal control del dolor postoperatorio afecta negativamente a la calidad de vida y recuperación funcional de los pacientes, aumentando el riesgo de complicaciones postquirúrgicas: se asocia a un aumento de la morbilidad y los costes, y del riesgo de desarrollar dolor crónico persistente.

Durante la visita sistemática de anestesiistas/enfermería especializada en dolor postoperatorio, se evidencian deficiencias en el control del dolor en profesionales de enfermería (analgesia epidural, catéteres en nervios periféricos, sistemas PCA).

Con este proyecto pretendemos corroborar estas deficiencias y subsanarlas mediante una intervención educativa que evaluaremos posteriormente.

Objetivos: Analizar el conocimiento sobre el control del dolor agudo del paciente posquirúrgico/hospitalizado por parte del personal de enfermería.

Evaluar la eficacia de las medidas de intervención educativa sobre la calidad del control del dolor agudo del paciente a través de la formación continuada del personal de enfermería.

Material y método: Estudio aprobado por el CEIC del HULP el 23/06/2022.

Realizaremos estudio unicéntrico cuasiexperimental, pre/post intervención educativa, para evaluar el impacto de una actividad formativa en control del dolor agudo en profesionales de enfermería.

1ª fase: Entrega encuesta de elaboración propia, anónima y codificada a enfermeras del área quirúrgica/REA del HULP que decidan participar en el

estudio con el objetivo de evaluar sus conocimientos en relación al manejo del dolor.

2ª fase: Evaluación de resultados de la encuesta e intervención educativa en las áreas en las que se haya detectado posibilidad de mejora.

3ª fase: 1 mes post intervención educativa, nueva evaluación del nivel de conocimiento mediante la encuesta.

Resultados: El estudio permitirá detectar campos de posibilidad de mejora en control del dolor agudo por parte de los profesionales de enfermería del HULP de Madrid.

Se espera demostrar la eficacia de las medidas de intervención educativa sobre la calidad del control del dolor agudo del paciente a través de la formación del personal de enfermería.

Conclusiones: Con este estudio se pretende mejorar la calidad de la atención y la seguridad del paciente.

Bibliografía:

1. Pérez-Guerrero AC, Aragón MC, Torres LM. Dolor postoperatorio: ¿hacia dónde vamos? *Rev la Soc Española del Dolor* [Internet]. 2017 Mar 1 [cited 2022 Sep 22];24(1):1-3. Disponible en: https://scielo.isciii.es/scielo.php?script=sci_arttext&pid=S1134-80462017000100001&lng=es&nrm=iso&tlng=es
2. Ortega-López RM, Aguirre-González ME, Pérez-Vega ME, Aguilera-Pérez P, Sánchez-Castellanos MD, Arteaga-Torres J. Intervención educativa para el manejo del dolor en personal de enfermería. *CienciaUAT*. 2018;12(2):29.

206 IMPLANTE DE ELECTRODO DE ESTIMULACIÓN MEDULAR PARA TRATAMIENTO DE ANGINA REFRACTARIA

B. Rodríguez Sánchez, C. Menéndez Suárez, S. García Hernández, F. de la Gala García, A. Alonso Chico, A. López Pérez

*Hospital General Universitario Gregorio Marañón.
Madrid*

Introducción: La Sociedad Española de Cardiología define la angina refractaria como aquella de carácter crónico, asociada a isquemia reversible, que persiste a pesar del tratamiento médico e intervencionista óptimos. El manejo terapéutico irá entonces orientado al alivio sintomático y la mejora de la calidad de vida de estos pacientes. Según la evidencia actual, la estimulación medular es una técnica intervencionista segura y efectiva a corto y largo plazo en el alivio del dolor precordial anginoso (1), aumentando la capacidad de esfuerzo y disminuyendo la frecuencia de los episodios anginosos y el consumo de nitratos (2).

El presente caso clínico versará sobre un paciente remitido a la Unidad del Dolor Crónico (UDC) desde el servicio de Cardiología por dolor precordial de origen isquémico de varios años de evolución.

Estructura del caso: Se trata de un varón de 63 años con factores de riesgo cardiovascular (HTA, dislipemia, diabetes mellitus y extabaquismo), enfermedad renal crónica moderada secundaria a nefropatía diabética, EPOC y enfermedad aterosclerótica establecida (ictus isquémico, AITs de repetición y cardiopatía isquémica crónica revascularizada, además de enfermedad coronaria severa no revascularizable).

En el momento de la valoración por la UDC presenta una clase funcional de la NYHA III/IV y continúa con angina de moderados esfuerzos, con mínima mejoría tras la administración de nitroglicerina sublingual. Ante la complejidad del caso, se decide el implante de un electrodo de estimulación medular (EEM) para control del dolor precordial.

Se realiza el primer tiempo de la intervención sin incidencias. Se implantan dos EEM octopolar (MEDTRONIC) con posicionamiento de la punta de los mismos en la porción superior de T2 y se consigue con ello una adecuada cobertura en la zona del dolor, a nivel de la región centro-torácica y ambos arcos costales. El periodo de prueba resulta positivo, por lo que se procede al implante del generador definitivo, sin incidencias.

A los dos meses de la intervención persiste mejoría del dolor precordial, con molestias ocasionales, especialmente en reposo, aunque de menor duración e intensidad que previo a la estimulación de cordones posteriores.

Conclusiones: La estimulación medular se presenta en este caso como una alternativa válida al tratamiento médico e intervencionista clásico. Se precisa de un seguimiento más prolongado para poder concluir su eficacia y seguridad.

Bibliografía:

1. Gaetano et al. (2012) *Neuromodulation: Technology at the Neural Interface* 15: 542-549.
2. Pan et al. (2017) *Clin J Pain*. 33(6):543-551.

Agradecimientos: El presente caso clínico no cuenta con financiación.

207 DEMOGRAFÍA, CLÍNICA E IMAGEN EN LOS PACIENTES CON SÍNDROME DE ESTENOSIS CENTRAL. COMPARATIVA DE SUBGRUPOS DENTRO DE UNA COHORTE PROSPECTIVA (SUBESTUDIO DEL ESTUDIO PRETI-DOL)

B. Rodríguez Sánchez, S. García Hernández, C. Menéndez Suárez, J. Blanco Aceituno, J. Aguilar Godoy, A. López Pérez

*Hospital General Universitario Gregorio Marañón.
Madrid*

Palabras clave: Dolor crónico, estenosis central, epidural.

Introducción: El síndrome de estenosis lumbar es una causa prevalente e incapacitante de dolor lumbar y de miembros inferiores (1,2).

En este estudio nos centraremos en el síndrome de estenosis central (SEC).

Objetivos:

1. Analizar la epidemiología y demografía de los pacientes con diagnóstico clínico de SEC.
2. Estudiar las diferencias en la frecuencia de ciertas variables clínicas y radiológicas en el grupo diagnosticado de SEC frente al resto de la cohorte (grupo control).

Material y método: Subestudio del estudio PRETI-DOL, NCT04451252, un estudio unicéntrico observacional longitudinal prospectivo de registro de datos clínicos de pacientes con dolor lumbar crónico sometidos a una Terapia Intervencionista de Dolor Crónico (TIDC).

Los criterios de inclusión fueron: pacientes > 18 años con dolor lumbar crónico a los que se les indica alguna de las siguientes técnicas: infiltración o radiofrecuencia del ramo medial lumbar o del ganglio de la raíz dorsal, e infiltración epidural interlaminar lumbar o caudal. Se excluyeron aquellos pacientes a los que no se les realizó la técnica, aquellos a los que no era posible realizar seguimiento y aquellos que sufrieron algún proceso patológico que alterara la evaluación de la respuesta a la técnica.

En el análisis descriptivo se emplearon medias y desviaciones estándar o recuentos totales y porcentajes, según la variable. La independencia de variables cualitativas se examinó con la prueba de la Chi cuadrado y la comparación de medias con la t de Student. Se fijó un nivel de significación estadística $p < 0,05$. Para el análisis de los datos se empleó el software estadístico SPSS Statistics version 28.0.1.1 for Mac.

Resultados: Se incluyeron en el análisis 319 pacientes. El 21,0 % de la cohorte recibió el diagnóstico de SEC. No hubo diferencias demográficas entre grupos. La TIDC más realizada en el grupo SEC fue la infiltración epidural lumbar interlaminar (56,7 %), seguida de la caudal (22,4 %). En la clínica, la claudicación neurógena se asoció fuertemente al diagnóstico de SEC. En este grupo, los hallazgos de listesis, escoliosis, estenosis congénita del canal, migración discal y estenosis foraminal y central (cualquier grado) fueron más frecuentes que en el grupo control. Los niveles más frecuentemente afectados por estenosis central fueron L4-L5 seguido de L3-L4.

Conclusiones: La presencia de claudicación neurógena se asoció al diagnóstico de SEC. Asimismo, una serie de diagnósticos radiológicos fueron más prevalentes en este grupo de pacientes. La TIDC más frecuente en este grupo fueron las infiltraciones epidurales.

Bibliografía:

1. Katz JN et al. (2022) JAMA 327(17):1688-99.
2. Lurie J et al. (2016) BMJ 352:h6234.

Agradecimientos: La presente comunicación no cuenta con financiación.

208 NOCIPLASTIC PAIN IN THALIDOMIDE SYNDROME: EVALUATION AND TREATMENT CHALLENGES ? CASE REPORT

R. Peres, C. Peixoto, R. Nunes, A. Neto, N. Silva, A. Ladeira

Hospital Dr. Fernando Fonseca. Portugal

Introducción: Nociplastic pain has been introduced by the International Association for the Study of Pain (IASP) in 2017 as a third mechanistic pain descriptor, distinct from nociceptive and neuropathic pain, not characterized by obvious activation of nociceptors or neuropathy. The pathogenic mechanisms of nociplastic pain are not entirely understood but are related with altered function of pain-related sensory pathways in the periphery and CNS. Posing as a therapeutic challenge, local interventions like intradermal saline infiltration have been described as effective.

Estructura del caso: A 46-year-old white male, was referred by pain management unit to our physical medicine and rehabilitation consultation with a debilitating right upper limb pain for 12 years. Medical history of thalidomide syndrome via in utero exposure with phocomelia affecting the upper limbs (characterized by short arms, forearms and hand plate anomalies). Initially diagnosed with tenosynovitis of the long head of the *biceps brachii* the patient underwent several interventions (peritendinous corticosteroid infiltration, suprascapular nerve block), opioid analgesia and physical therapy with no benefit. The patient described a gradual increase of the area and intensity of pain, reaching a 9/10 in visual analogical scale (VAS), associated with fatigue, insomnia and poor concentration.

Medical examination with hyperesthesia characterized by allodynia to light touch from the right C4 to T3 dermatomes. Probable nociplastic pain using the IASP criteria was diagnosed. A paperclip was used to outline the painful skin area, marking with a pen, and intradermal saline injections were performed (10 mL distributed in 35 sites).

The treatment showed immediate effect on pain, with pain reduction of 50 % (VAS 9 to 5) and reduction of the area of hyperesthesia, with maximum effect lasting for one week.

Conclusiones: With the recent definition of nociplastic pain and the proposed IASP nociplastic pain affecting the musculoskeletal system clinical criteria published in

2021 there was never a greater need for a multimodal treatment approach. With the absence of side effects or contraindications, intradermal saline injections in the nociplastic area may provide a mechanical and biochemical stimulation of the cutaneous receptors, resulting in a peripheral desensitization with a potential reset of the spinal and neuronal circuits.

Focused on the objective of regaining the ability to perform functional activities and improve quality of life, intradermal saline injections may become a safe and important ally, however further studies comparing frequency of injection, technique and patient response are needed.

Bibliografía:

1. Kosek, E et al., (2021) PAIN 162: 2629-2634.
2. Nijs J et al., (2021) J Clin Med. 10: 3203.
3. De Blasiis P et al., (2022) Int J Environ Res Public Health 19: 7872.
4. Nicholas M. et al., (2019) Pain 160: 28-37.
5. Collins H. et al., (1995) Med. Hypotheses 45: 389-391.

Agradecimientos: Nothing to declare.

209 DEMOGRAFÍA, CLÍNICA E IMAGEN EN LOS PACIENTES CON SÍNDROME FACETARIO. COMPARATIVA DE SUBGRUPOS DENTRO DE UNA COHORTE PROSPECTIVA (SUBESTUDIO DEL ESTUDIO PRETI-DOL)

C. Menéndez Suárez, F. Higuero Cantonero, B. Rodríguez Sánchez, S. Zapatero García, F. de la Gala García, A. López Pérez

Hospital General Universitario Gregorio Marañón. Madrid

Palabras clave: Dolor lumbar crónico, síndrome facetario, técnicas intervencionistas del dolor crónico.

Introducción: El dolor lumbar es una de las patologías más frecuentes en la población, con un impacto notable a distintos niveles y una tasa de cronificación de hasta el 5-10 % de casos.

La degeneración facetaria es etiología frecuente, representando hasta el 30 % de los casos de lumbalgia crónica. El diagnóstico del síndrome facetario (SF) es complejo y requiere una valoración clínico-radiológica precisa, siendo el patrón oro para su diagnóstico los bloqueos selectivos.

Objetivos: Analizar la epidemiología y demografía de pacientes con diagnóstico de SF; y estudiar las diferencias en la frecuencia de distintas variables en el grupo diagnosticado de SF frente al resto de la cohorte.

Material y método: Subestudio del PRETI-DOL, NCT04451252, un estudio unicéntrico observacional longitudinal prospectivo de registro de datos clínicos de pacientes con lumbalgia crónica sometidos a TIDC. Se incluyeron mayores de 18 años con lumbalgia crónica a los que se les indicó una infiltración o radiofrecuencia del ramo medial lumbar o del ganglio de la raíz dorsal o una infiltración epidural interlaminar lumbar o caudal.

Se excluyeron aquellos pacientes a los que no se les realizó la técnica, a los que no era posible realizar seguimiento y aquellos que sufrieron algún proceso patológico concomitante. A cada paciente se le adjudicó un diagnóstico clínico.

En el análisis descriptivo se emplearon medias y desviaciones estándar o recuentos totales y porcentajes, según la variable. La independencia de variables cualitativas se examinó con la Chi cuadrado y la comparación de medias con la t de Student. Nivel de significación estadística $p < 0,05$. Para el análisis se empleó el software Statistical Package for Social Sciences (SPSS Statistics versión 28.0.1.1 para Mac).

Resultados: Un total de 319 pacientes fueron analizados. No hubo diferencias demográficas entre grupos. El 37,3 % de los pacientes fue diagnosticado de SF y en ellos la TIDC más realizada fue la infiltración del ramo medial (38,0 %). El grupo SF presentó, con significación estadística, una mayor frecuencia de dolor mecánico y signo del arco y una menor frecuencia de dolor neuropático. En cuanto a la distribución de la degeneración facetaria en la imagen, los niveles más afectados fueron L4-L5 (76,8 %) y L5-S1 (74,8 %).

Conclusiones: El SF afecta a más de un tercio de la cohorte, con una mayor frecuencia de dolor mecánico y signo del arco positivo. Radiológicamente, destaca la presencia de artrosis facetaria en niveles lumbares bajos.

Bibliografía:

1. Humbría Mendiola A, et al. Impacto poblacional del dolor lumbar en España: resultados del estudio EPISER. *Revista Española de Reumatología*. 2002; 29 (10): 471-8.
2. Steven PC et al. Pathogenesis, Diagnosis, and Treatment of Lumbar Zygapophysial (Facet) Joint Pain. *Anesthesiology* 2007; 106: 591- 614.
3. Gómez Vega JC et al. Escala de diagnóstico clínico para dolor lumbar de origen facetario: revisión sistemática de la literatura y estudio piloto. *Neurocirugía*. 2019; 30 (3): 133-143.
4. Allegri M et al. Mechanisms of low back pain: A guide for diagnosis and therapy. *F1000Res* 2016; 5:1530.

Agradecimientos: El presente estudio no cuenta con financiación.

210 A PROPÓSITO DE UN CASO: NEURALGIA POSTHERPÉTICA DE DÍFICIL CONTROL

R. A. Martínez Albaladejo, M. Luzón Martínez, M. Ortí Camallonga, A. Ruiz Zarco, M. Laredo Alcaraz, C. Tornero Tornero

Hospital Clínico Universitario. Valencia

Introducción: La neuralgia postherpética (NPH) es una complicación frecuente del herpes zoster, causado por el virus varicela zoster. El virus causa inflamación, y posteriormente fibrosis, del nervio periférico, ganglio y raíz dorsal.

Los principales factores de riesgo para desarrollar NPH son: edad > 60 años, dolor severo y erupciones graves durante la fase aguda. En la mayoría de los

casos el dolor comienza durante el episodio agudo sin resolverse. El dolor puede ser continuo, punzante, pruriginoso, presentando alodinia en más del 90 %.

La NPH generalmente afecta a un nervio específico localizándose en un dermatoma (respetando el dermatoma contralateral), afectando con mayor frecuencia a nervios torácicos, cervical y trigémino.

La NPH puede ser difícil de tratar precisando de terapia multimodal. Como terapias iniciales son utilizados fármacos gabapentinoides (primera línea) y antidepresivos tricíclicos. En los casos que presentan dolor leve o moderado pueden utilizarse agentes tópicos (capsaicina o lidocaína). En pacientes con mala tolerancia o ausencia de respuesta a las terapias iniciales pueden utilizarse agentes anticonvulsivantes e IRNS. Ante casos con síntomas refractarios existen terapias complementarias (inyección de toxina botulínica, analgésicos orales o transdérmicos, inyecciones intratecales de glucocorticoides y estrategias neuromoduladoras invasivas).

Estructura del caso: Varón de 75 años cuyos antecedentes médicos son: EPOC, IAM Killip I, dislipemia y herpes zoster torácico (marzo 2021).

Tras la mejoría de las lesiones agudas persiste dolor intenso, punzante y alodinea (EVA 10/10) en el territorio de T4-T7 izquierdo. A pesar de varios esquemas terapéuticos (gabapentinoides, antidepresivos tricíclicos y opioides) no existe mejoría del dolor, siendo este incapacitante y requiere visitas frecuentes a Urgencias. Tras la ausencia de respuesta se propone bloqueo diagnóstico de los nervios intercostales, siendo parcialmente efectivo 48 h. Se realiza crioterapia guiada por ecografía sin respuesta favorable, por lo que se hace mapeo e infiltración de toxina botulínica con respuesta parcial del dolor.

Tras 8 meses y la ausencia de respuesta se implanta bomba intratecal de ziconotide (syncromed II de Medtronic) iniciando a 2mcg/día y aumentando dosis gradualmente hasta 5mcg/día, mejoría parcial del dolor punzante (EVA 5/10).

Conclusiones:

- La NPH es una complicación frecuente del herpes zoster. Puede llegar a ser de difícil manejo requiriendo una terapia multimodal.
- En casos de dolor refractario pueden ser necesarias terapias de neuromodulación invasivas.
- La bomba de ziconotide es un analgésico no opioide indicada para dolor crónico intenso en pacientes que no responden a otros tratamientos.

Bibliografía:

1. Forbes HJ, Bhaskaran K, Thomas SL, et al. Quantification of risk factors for postherpetic neuralgia in herpes zoster patients: A cohort study. *Neurology* 2016; 87:94.
2. Ding, Y., Yao, P., Li, H., Han, Z., Wang, S., Hong, T., et al. (2019). CT-guided stellate ganglion pulsed radiofrequency stimulation for facial and upper limb postherpetic neuralgia. *Front. Neurosci.* 13:170.
3. Harden RN, Kaye AD, Kintanar T, Argoff CE. Evidence-based guidance for the management of postherpetic neuralgia in primary care. *Postgrad Med* 2013; 125:191.
4. Hu Y, Zou L, Qi X, et al. Subcutaneous botulinum toxin-A injection for treating postherpetic neuralgia. *Dermatol Ther* 2020; 33:e13181.

Agradecimientos: Servicio de Anestesiología, Reanimación y terapéutica del dolor. Hospital clínico Universitario de Valencia.

211 PRINCIPALES INDICACIONES Y RESULTADOS CLÍNICOS DE LA NEUROESTIMULACIÓN MEDULAR. ANÁLISIS DE LA COHORTE DE PACIENTES TRATADOS EN EL HOSPITAL GENERAL UNIVERSITARIO GREGORIO MARAÑÓN DESDE EL 2014

C. Menéndez Suárez, B. Rodríguez Sánchez, S. García Hernández, A. Alonso Chico, F. de la Gala García, A. López Pérez

Hospital General Universitario Gregorio Marañón. Madrid

Palabras clave: Neuroestimulación medular, dolor crónico neuropático, técnicas intervencionistas del dolor crónico.

Introducción: La neuroestimulación es una técnica invasiva para el tratamiento del dolor, indicada en pacientes con dolor crónico de origen neuropático que persisten sintomáticos a pesar de un manejo médico adecuado y que presentan una respuesta positiva a las pruebas de estimulación. Aunque su mecanismo de acción no está claro, sí se sabe que la neuroestimulación actúa modulando la transmisión del dolor, inhibiendo las fibras del tracto ascendente espinotalámico lateral y potenciando las vías inhibitorias. Sus principales indicaciones son el síndrome de espalda fallida y el síndrome de dolor regional complejo (SDRC).

Objetivos: Analizar las principales indicaciones de la neuroestimulación para el tratamiento del dolor crónico en nuestro medio, así como las complicaciones más frecuentes asociadas al implante. También la mejoría del dolor en términos de reducción del consumo de opioides y coadyuvantes.

Materia y método: Estudio unicéntrico observacional longitudinal descriptivo y retrospectivo de pacientes con dolor crónico tratados mediante implante de neuroestimulador en la Unidad del Dolor del Hospital General Universitario Gregorio Marañón desde el año 2014. Se incluye una cohorte de 66 pacientes en la que se analizaron distintas variables relacionadas con los pacientes, con los electrodos y con el tratamiento previo y posterior al implante. Se realizó una estadística descriptiva de toda la serie, empleando el software Statistical Package for Social Sciences (SPSS Statistics version 28.0.1.1 for Mac).

Resultados: Las indicaciones más frecuentes de implantación del neuroestimulador fueron el síndrome de espalda fallida (68 %) y el dolor postquirúrgico/posttraumático (21 %). El 80 % de los implantes presentaron alguna incidencia, siendo la más común la reprogramación (56 %), seguida del bolsillo doloroso (11 %) y la migración (9 %). Del total de 66 electrodos implantados, se explantaron 14 (21 %). El 92 % de los pacientes refería consumo de opioides previo al implante del neuroestimulador. Tras el implante del mismo, el consumo de opioides lo mantiene el 63 % de los

pacientes. El 17 % experimenta una mejoría total de los síntomas mientras que el neuroestimulador no permite experimentar mejoría alguna al 15 % de los pacientes.

Conclusiones: La neuroestimulación reduce los síntomas del dolor crónico, pero en la mayoría de los casos no permite una mejoría total y es considerable el número de incidencias que presentan. Es necesaria profundizar en el conocimiento de la neuroestimulación y el funcionamiento de los electrodos para mejorar la eficacia y seguridad de los mismos.

Bibliografía:

1. NICE. Technology Appraisal Guidelines 159: spinal cord stimulation for chronic pain of neuropathic or ischaemic origin, 2008 (actualizada en febrero de 2014). Disponible en: <http://www.nice.org.uk/TA159>.
2. Catalá E et al. Técnicas de neuromodulación. En: Catalá E, editor. Manual de tratamiento del dolor. Barcelona: Permanyer; 2015. 195-216.
3. Stojanovic MP et al. Estimulación medular espinal: fundamentos científicos, indicaciones, técnica y complicaciones. En: Flores JC, editor. Medicina del dolor: Perspectiva internacional. Barcelona: Elsevier; 2015. 465-470.
4. Tapias Pérez JH. Estimulación de la médula espinal: más allá del manejo del dolor. *Neurología*. 2022; 37:586-595.

Agradecimientos: El presente estudio no cuenta con financiación.

212 TERAPIA INTRATECAL MULTIMODAL CON ZICONOTIDE EN DOLOR ONCOLÓGICO REFRACTARIO

L. Castaño Trujillo, J. Medel Rebollo, A. Mesas Idáñez, A. Server Salvá

Hospital Universitari Vall d'Hebron. Barcelona

En el tratamiento del dolor oncológico, es imprescindible el conocimiento y manejo de los tres primeros escalones analgésicos de la OMS y de las diferentes técnicas del cuarto escalón. El abordaje multidisciplinar es necesario, requiriendo la colaboración de los servicios implicados en la atención como: Oncología, Radioterapia, Unidades de Cuidados Paliativos y las Unidades de Dolor.

La hiperalgesia inducida por opioides es una situación paradójica en la que un paciente que recibe opioides se vuelve más sensible a estímulos dolorosos.

Estructura de caso: Hombre de 35 años de edad, sin alergias medicamentosas. Exfumador con diagnóstico de tumor vascular maligno en estadio IV por afectación metastásica.

El paciente inició tratamiento quimioterápico de manera ambulatoria, no fue posible por presentar dolor mal controlado. Se procedió a optimizar el tratamiento analgésico aumentando el parche de fentanilo a 50 mcg/72 h y rescates con morfina oral 30 mg/día.

Al siguiente día, acude al servicio de urgencias con clínica de neurotoxicidad inducida por opioides (NIO). Se decidió ingresar en planta a cargo de la Unidad de Cuidados Paliativos con dolor basal EVA 8/10 y episodios de dolor irruptivo con EVA 10/10.

Se fue escalando el tratamiento sin lograr adecuado control del dolor a pesar de estar con PIV de fentanilo 2700 mcg/día, metadona ev 3 mg/8 h, rescates de fentanilo ev hasta 600 mcg/día, analgesia de 1er escalón y coadyuvantes.

Ante esta situación de dolor no controlado y persistencia de efectos secundarios con posible componente de hiperalgesia inducida por opioides, se comenta en el Comité del Dolor Oncológico y se decide la implantación de bomba intratecal por parte de la Unidad del Dolor.

Tras implantación de bomba intratecal, se utilizó inicialmente la combinación de morfina/bupivacaína que fue ineficaz; Dada la refractariedad de la mejora analgésica y con la sospecha clínica de hiperalgesia, se decide asociar ziconotide. Actualmente con la combinación de analgésicos intratecales: morfina (2 mg/día), bupivacaína (3 mg/día) y ziconotide (1,25 mcg/día) el resultado fue una mejoría del dolor y control ambulatorio del paciente.

Conclusiones: En ocasiones los opioides se asocian con múltiples efectos indeseables como hiperalgesia o NIO, es crítico identificar esta situación y plantearnos otras dianas terapéuticas.

En pacientes oncológicos se debería valorar de manera más temprana la utilización de terapias neuromoduladores.

El Ziconotide es un analgésico no opioide que presenta una alternativa eficaz para el tratamiento del dolor en pacientes que requieren de la vía intratecal con refractariedad a la terapia convencional.

Bibliografía:

1. Russell K Portenoy, MD Zankhana Mehta, MDEbtesam Ahmed, PharmD, MS 2022; Cancer pain management with opioids: Optimizing analgesia.
2. Russell K Portenoy, MD David J Copenhaver, MD 2022; Cancer pain management: Interventional therapies.
3. Gil A, et al. 2014, Hiperalgesia asociada al tratamiento con opioides. Rev Soc Esp Dolor; 259-269.

Agradecimientos: Los autores declaran no tener ningún conflicto de interés.

213 BOMBA DE INFUSIÓN INTRATECAL CONTINUA DE MORFINA, BUPIVACAÍNA Y ZICONOTIDE EN EL TRATAMIENTO DE DOLOR ONCOLÓGICO: A PROPÓSITO DE UN CASO

N. Romero García, E. Passariello, L. Escamilla, J. Martí Cervera, M. Garzando, C. Crisán

Hospital Clínico Universitario. Valencia

Introducción: El dolor crónico del paciente oncológico es un problema de salud de primer orden debido a su alta prevalencia, de hasta el 70 % según las series (1), su etiología multifactorial y lo complejo de su abordaje. En particular, el cáncer de páncreas es causa de dolor crónico en el 82 % de los pacientes (2), lo que condiciona el uso de elevadas dosis de opioides sistémicos. La analgesia intratecal ha demostrado numerosas ventajas: disminuye la dosis de opioides hasta 300 veces frente a la vía oral, minimiza los efectos

adversos y proporciona un mejor control del dolor (1). La combinación con anestésicos locales proporciona mayor analgesia con menores dosis de ambos (2). En los últimos años, el ziconotide ha demostrado una notable efectividad en infusión intratecal, posicionándose junto a la morfina en primera línea en monoterapia para dolor crónico refractario, tanto oncológico como no oncológico (3).

Estructura del caso: Nuestro paciente es un varón de 52 años, sin antecedentes relevantes, que fue diagnosticado en 2017 de un adenocarcinoma mucinoso de páncreas localmente avanzado (cT4 N+ MO). En 2017 recibe quimioterapia FOLFIRINOX y pancreatectomía corpo-caudal con resultado de enfermedad estable. En un TC de control en 2019 se detecta adenopatía supraclavicular izquierda, así como lesión lítica en escápula izquierda y nódulos pulmonares múltiples compatibles con metástasis. En los meses siguientes, se incluye al paciente en un ensayo clínico con inhibidores de PD1 más inhibidores de TGF-β y se administra radioterapia sobre la lesión escapular, con aceptable respuesta al tratamiento.

El paciente es derivado a la Unidad del Dolor en abril de 2021 por dolor en escápula izquierda (EVAR 10/10) de mal control con morfina, metadona, desvenlafaxina, gabapentina, fortectortin, ketamina y baclofeno. Se resuelve administrar una dosis test de analgesia intratecal (morfina 0,2 mg), con aceptable control del dolor (EVAR 5/10). Se decide la implantación de la bomba intratecal y se lleva a cabo el procedimiento mayo de 2021. El paciente se somete a revisiones quinquenales para ajuste de la pauta y relleno de la bomba, en las que se aumenta la dosis y se decide adición de ziconotide. A los 12 meses refiere un control óptimo del dolor (EVAR 2/10) con perfusión intratecal de morfina 3,35 mg/24 h, bupivacaína isobara 3,48 mg/24 h, ziconotide 3,35 mg/24 h. Dentro del primer mes del tratamiento con ziconotide, refiere sintomatología psiquiátrica leve de agitación y agresividad, efectos adversos conocidos del fármaco (3) que se controlan con una disminución temporal de la dosis.

Conclusiones: Se concluye que el tratamiento con morfina, bupivacaína y ziconotide por bomba de infusión continua intratecal resultó efectivo, lográndose un mejor control del dolor, una menor dosis de opioides sistémicos y una mejoría funcional y de la calidad de vida del paciente.

Bibliografía:

1. Fallon, M et al (2018). Management of cancer pain in adult patients: ESMO Clinical Practice Guidelines. Annals of oncology: official journal of the European Society for Medical Oncology, 29(Suppl 4), iv166-iv191.
2. Carvajal G (2021). Pancreatic Cancer Related Pain: Review of Pathophysiology and Intrathecal Drug Delivery Systems for Pain Management. Pain physician, 24(5), E583-E594.
3. Deer, T. R et al (2019). Intrathecal Therapy for Chronic Pain: A Review of Morphine and Ziconotide as Firstline Options. Pain medicine (Malden, Mass.), 20(4), 784-798.

Agradecimientos: Agradecemos al Dr. Escamilla por su generosa tutorización y su ayuda en la elaboración, redacción y corrección del caso clínico.

214 RADIOFRECUENCIA PULSADA DE NERVI MEDANO Y CUBITAL EN MANO CATASTRÓFICA

P. Magalló Zapater, R. Chacón Sal, S. Marmaña Mezquita, M. Polanco, D. Helguero Estay, J. Coma Alemany, M. Moncho Rodríguez, J. Masdeu Castellví

Hospital Dos de Maig de Barcelona - Consorci Sanitari Integral. Barcelona

Introducción: Sabemos cómo el dolor puede llegar a limitar y mermar la calidad de vida. Cuando este dolor se acompaña de déficit funcional, puede imposibilitar para actividades de la vida diaria. Si además el dolor se localiza en las manos, actividades tan simples como escribir o aguantar objetos se pueden ver afectadas.

Vamos a ver cómo la radiofrecuencia pulsada de Nervio Periférico tiene sus indicaciones en estos casos

Estructura del caso: Varón de 53 años, sin antecedentes de interés, derivado de traumatología por mano catastrófica en 2016; implicados 2º, 3er y 4º dedo, cirugía: Osteosíntesis falange 2ª y 4ª, múltiples injertos en piel, amputación del 3er dedo.

El paciente permanece con dolor cicatricial residual, movilidad limitada por la osteosíntesis sin otra clínica ni tratamiento. En el año 2020 se añade dolor en el 5º dedo

Tratamiento previo: antiinflamatorios, pregabalina, paracetamol.

A mi valoración: 1er dedo: correcto, 2o dedo: cicatriz volar con alodinia, flexión correcta, 3er dedo: amputado, 4º dedo: flexión rígida, pero sin dolor; 5º dedo: Dolor y extensión limitada, dedo en actitud de flexión.

Clínica actual: El paciente refiere alodinia en 2º dedo y sobretodo dolor y flexo en 5º dedo Solicito electromiograma: hallazgos electrofisiológicos compatibles con una lesión axonal parcial de fibras sensitivas de n. mediano y n. cubital al inervar el dedo IV a nivel de la palma de la mano derecha (en la base del 4º dedo). Descarta compromiso proximal al codo

Se realiza: por un lado, colocación de parche de capsaicina en el 2º dedo, por otro, previo bloqueo diagnóstico positivo, radiofrecuencia pulsada de Nervio Mediano y Cubital a nivel de antebrazo durante 4 minutos a 42º.

Se realiza control telefónico a los dos meses, el paciente refiere disminución de la alodinia del 2º dedo en un 50 % y mejoría en el dolor del 5º dedo de un 80 %, sin mejoría en la flexión

Conclusiones: La radiofrecuencia ha demostrado mejorar la calidad en los bloqueos regionales ecoguiados, la alteración del campo electromagnético sin lesión neural proporciona una reducción en el dolor que se consideró como una opción en este caso. A pesar de que por electromiograma la lesión parecía circunscrita al 4º dedo, el paciente refería clínica en el 5o, en ocasiones la clínica del paciente es la que determina el mejor procedimiento a realizar. A los 6 meses se debería revalorar la clínica y comprobar si es necesario repetir la radiofrecuencia.

Bibliografía:

1. Naeem et al, 2007 Nov, Pulsed radiofrequency of the median nerve under ultrasound guidance. Pain physician; 10 (6): 765-70.

2. Jung Park et al, 2019 Aug, Pulsed radiofrequency of the median nerve under ultrasound guidance for management of intractable neuropathic pain. J Int Med res; 47 (8): 3978-84.

215 RADIOFRECUENCIA EN LUMBALGIA CRÓNICA INFANTIL POR MALFORMACIÓN CONGÉNITA

M. C. Martínez Segovia, C. Muñoz García, M. del Río Vellosillo, V. Roqués Escolar, E. J. Martínez Segovia, C. García Palenciano

Hospital Clínico Universitario Virgen de La Arrixaca. Murcia

Introducción: El intervencionismo en dolor crónico pediátrico es imprescindible en el contexto de la analgesia multimodal, pues permite reducir la dosis de analgésicos así como sus efectos adversos.

Estructura del caso: MC: Mujer 12a y 30k que consulta por lumbociatalgia bilateral.

AP: médicos: alergia a melocotón. Médula anclada, mielocistocele terminal y agenesia sacra intervenida 2 veces (sección de filum terminale y quiste sacro intradural). Estenosis anal congénita intervenida. Sigmoidectomía (megarrecto-sigma) intervenida con estenosis colon postquirúrgica. Dislexia. TADH.

Cuadro clínico: lumbalgia irradiada a ambos mmii, predominio izquierdo de 7 meses de evolución. Características neuropáticas lumbares, sacras y L5 que alcanza pie izquierdo. Agravantes: movimiento, jugar, deporte, mochila. Aliviantes: gabapentina 100 mg cada 8 h. Interferencia con sus actividades diarias, familiares, escolares y sociales.

RM lumbar: Cono medular L2, Agenesia parcial sacra y total de cóccix. Ausencia de fusión de los elementos posteriores de S1 a S5. Lesión quística compatible con meningocele/quiste aracnoideo a nivel S1-S2. Cambios postquirúrgicos en posteriores desde L3 hasta S1. Leve escoliosis dorso-lumbar.

EF dirigida: arco positivo. BM conservado. Provocación radicular dudosa para mii y negativa para mid. Hipoestesia raíces sacras y L5 parcial. Portadora de pañal por incontinencia no resuelta. Resto de EF sin hallazgos reseñables.

Iniciamos: gabapentina 100 mg progresivo hasta 2 cada 8 h; paracetamol y nolotil ajustado al peso, alternos. Rescates diarios de ibuprofeno 3/d. Infiltración test ramo medial guiada por ecografía, bajo anestesia general. Se emplea dexametasona, lidocaína y levobupivacaína en cada nivel facetario desde L1 hasta L5. No se realizan niveles sacros por interposición del quiste subaracnoideo.

Tras infiltración test positiva con disminución de EVA 10 a 3 durante 5m, que permite descender medicación, reinicia el dolor con el nuevo curso escolar. Se realiza Neuromodulación mediante RFP de ramos mediales, bajo anestesia general, localización de ramo ecográficamente y confirmación con escopia. No se emplea relajación muscular para poder realizar la estimulación. No es posible realizar estímulo sensitivo.

Un mes tras la radiofrecuencia, la paciente refiere haber reducido su EVA (8 a 2), con ocasionales parestesias a mmii. Refiere que ha reducido los rescates

analgésicos diarios de ibuprofeno a 3/mes. Mantiene gabapentina 200 mg cada 8 h (se inicia descenso progresivo) y paracetamol. Ha mejorado de la incontinencia. Inicia ejercicio leve sin impacto.

Conclusiones: Los tratamientos intervencionistas son imprescindibles en el manejo del dolor crónico infantil. Es preciso investigar cómo afectan al desarrollo de los pacientes, qué dosis son las apropiadas y optimizar la balanza riesgo-beneficio en favor de la calidad de vida y la reincorporación a la vida escolar, familiar y social.

Bibliografía:

1. Chernishov V, Wong J, Kim E. Ilioinguinal/Iliohypogastric Pulsed Radiofrequency for the Treatment of Pediatric Chronic Abdominal Pain: A Case Report. *A practice* 2021 Feb 5. Vol. 15 (2) pp. e01393.
2. Cristiani F, Hernandez MA. Suprascapular Nerve Pulsed Radiofrequency for Chronic Shoulder Pain in a Pediatric Patient. *Case reports in anesthesiology* 2020. Vol. 2020 pp. 5709421.

216 MANEJO DEL DOLOR ÓSEO METASTÁSICO

M. M. Soria Lozano, I. Falcón Lancina, A. Ros Magallón, G. Guijarro Moraga, E. Cuesta Peribáñez, C. Pérez Rivarés, L. Tainta León, S. Urdániz Borque

Hospital Clínico Universitario Lozano Blesa. Zaragoza

Introducción: El dolor óseo metastásico resulta muy invalidante y disminuye significativamente la calidad de vida. Aproximadamente aparece en el 80 % de los pacientes con metástasis óseas y hasta en un 50 % no se consigue un adecuado alivio del mismo.

Generalmente se trata de un dolor de características somáticas cuya intensidad va aumentando con el tiempo y no cede por la noche, acompañado de un dolor irruptivo de extrema intensidad y difícil control.

No cabe duda de que el manejo del paciente debe ser multidisciplinar, enfatizando la figura del anestesiólogo desde la Unidad de Dolor Crónico. Se pautará tratamiento siguiendo la escalera-ascensor de la OMS, siendo muy frecuente la necesidad de combinar opioides mayores, antiinflamatorios, neuromoduladores y corticoides.

Aunque existen presentaciones de morfina y oxiconona de rápida acción, el fentanilo transmucoso es la mejor opción para el tratamiento del dolor irruptivo ya que gracias a su liposolubilidad es el que presenta mayor rapidez de acción y duración.

Asimismo, se pueden realizar técnicas locorreregionales como bloqueo continuo de nervio periférico con dosis de anestésicos locales de baja concentración y suficiente volumen para lograr una analgesia sin bloqueo motor.

Estructura del caso: Varón de 64 años con diagnóstico de adenocarcinoma pulmonar estadio terminal presenta dolor intenso de características somáticas severo e invalidante en hombro izquierdo debido a metástasis ósea.

Desde la Unidad del Dolor se prescribió analgesia multimodal + Morfina de liberación retardada en dosis ascendente y fentanilo sublingual 200 microgramos como tratamiento del dolor irruptivo.

Pese a ello muy mal control del dolor, de modo que se realizó un bloqueo continuo del plexo braquial a nivel supraclavicular con catéter perineural pautando L-Bupivacaína 0,1 % 6 ml/8 h (total 18 mg al día) durante su estancia hospitalaria (total 5 días). Tras ello el paciente refiere marcada mejoría de su sintomatología y disminución de los episodios de dolor irruptivo.

Conclusión: El dolor óseo metastásico es un reto para el anestesiólogo debido a su difícil manejo que hace necesaria la combinación de psicoterapia con tratamiento farmacológico y técnicas locorreregionales específicas.

Bibliografía:

1. OMS. Palliation of bone pain in cancer: Facts and controversies report 2002;15:4-6.
2. Cánovas Martínez L, Rodríguez Rodríguez AB, Castro Bande M, Pérez Arvizu L, López Soto C, Román Nuñez R. Tratamiento del dolor irruptivo. *Rev. Soc. Esp. Dolor [Internet]*. 2012;19(6):318-324.
3. Salas-Herrera Isaías, Huertas-Gabert Luis Carlos. Dolor óseo inducido por cáncer metastásico: fisiopatología y tratamiento. *Acta méd. Costarric.* 2004; 46(1): 07-12.

217 EL SÍNDROME DOLOROSO REGIONAL COMPLEJO CON PROPAGACIÓN "EN ESPEJO": UN DIAGNÓSTICO POCO COMÚN

M. Bastón Castiñeiras, V. Serrano Zarcero, A. Serrano Zarcero

Hospitales Universitarios Virgen del Rocío. Sevilla

Introducción: El síndrome doloroso regional complejo (SDRC) hace referencia al dolor crónico caracterizado por una duración e intensidad desproporcionada con respecto a la lesión tisular primitiva. Lleva asociados cambios neurovegetativos, sensitivos, motores y vasculares. Presenta una tasa de incidencia de aproximadamente entre 5,4 y 26,2 por cada 100.000 personas-año. Se puede clasificar en SDRC tipo I y tipo II, en función de la ausencia o presencia, de una lesión nerviosa definida. El tratamiento debe incluir procedimientos intervencionistas cuando el abordaje convencional haya fracasado. La neuroestimulación medular ha mostrado ser una terapia efectiva en el alivio del dolor neuropático de estos pacientes.

Estructura del caso: Se presenta el caso de un varón de 35 años como antecedente de interés fibromiálgico. En 2019, sufre una fractura de escafoideas en miembro superior izquierdo, desarrollando a los pocos meses un SDRC tipo I en seguimiento por traumatología y médico de atención primaria. Durante esos dos años había realizado rehabilitación y tratamiento médico. Debido a la escasa respuesta de la terapia, es derivado a la Unidad del Dolor de nuestro hospital. El día de la consulta se explora al paciente y se observan cambios tróficos en piel, impotencia funcional del miembro, alo-

dinia intensa, así como edema y alteraciones vasomotoras. En los últimos meses la clínica había comenzado a desarrollarse en el miembro contralateral. Se propone al paciente la implantación de un neuroestimulador medular en fase de prueba que acepta. El día de la intervención se implanta, bajo control escópico y con medidas de asepsia, un electrodo octopolar a nivel de C8 izquierdo en fase de prueba. A las dos semanas, el paciente refiere gran alivio del dolor y se programa para implante de neuroestimulador definitivo.

Conclusiones: La neuroestimulación medular es un método útil para el tratamiento del dolor en fases tardías del SDRC, especialmente cuando el tratamiento conservador haya fracasado.

Este procedimiento, ha conseguido mejorar la calidad de vida de los pacientes, consiguiendo mayor independencia para realizar las actividades básicas de la vida diaria.

Las últimas revisiones sugieren que, en el algoritmo del tratamiento del SDRC, la neuroestimulación medular debe ser considerada en pasos previos y no como último escalón terapéutico.

Bibliografía:

1. Bruehl S. Complex regional pain syndrome. *BMJ*. 29 de julio de 2015;351:h2730.
2. Complex Regional Pain Syndrome. *Clin Plast Surg*. 1 de abril de 2020;47(2):305-10.

218 RADIOFRECUENCIA PULSADA DEL RAMO MEDIAL CERVICAL EN CERVICALGIA CRÓNICA DE ORIGEN FACETARIO

C. Heredia Carqués, M. Revuelta Rizo, R. Díaz Jover, M. Ferrandiz Mach, M. Melo Cruz, E. Català Puigbó

Hospital de la Santa Creu i Sant Pau. Barcelona

Palabras clave: Neuromodulación, radiofrecuencia pulsada, ramo medial cervical, cervicalgia crónica.

Introducción: La cervicalgia crónica de origen facetario representa el 50-67 % de la totalidad de las consultas por dolor crónico cervical (1,2). El tratamiento incluye infiltraciones intrarticulares, bloqueos de la rama medial así como la neurotomía por radiofrecuencia. Sin embargo, la eficacia de estas técnicas continúan siendo objeto de debate (3-5). Si bien en la literatura solamente encontramos estudios de radiofrecuencia pulsada (RFP) del ramo medial cervical demostrando su eficacia en la cefalea cervicogénica refractaria a tratamiento farmacológico (6-8), proponemos su uso en combinación con bloqueo con anestésico local como técnica diagnóstico-terapéutica en el manejo inicial de esta patología.

Objetivos: El objetivo de este estudio es determinar la eficacia clínica de la radiofrecuencia pulsada del ramo medial cervical acompañada de bloqueo con anestésico local en la cervicalgia crónica de origen facetario.

Material y método: Estudio observacional prospectivo. Se incluyeron 28 pacientes con diagnóstico clínico de cervicalgia crónica de origen facetario a los que se

les realizó una RFP del ramo medial cervical (abordaje lateral guiado por fluoroscopia) combinada con bloqueo con ropivacaína 0,2% 0,3mL en cada nivel. Se analizaron los datos demográficos, EVN inicial, al mes, a los 3 y 6 meses post técnica. También se analizaron los efectos adversos registrados.

Resultados: La mediana de edad fue de 65,5 (50-76) con un 59 % de pacientes de sexo femenino. El EVN inicial fue de $7,2 \pm 1,23$; al 1r mes de seguimiento de $3,6 \pm 2,11$, al 3r mes de $3,8 \pm 1,99$ y al 6º mes de $4,6 \pm 2,1$. Se obtuvo una reducción del 50 % en el EVN post técnica en el 65,4 % de los pacientes el 1r mes, 57,7 % el 3r mes y 34,6 % al 6º mes. En el subanálisis por sexo se obtuvo una reducción del 83,3 %, 66,7 % y 41,7 % en el sexo masculino mientras que en el sexo femenino fue de 50 %, 50 % y 28,6 % respectivamente. No se observaron efectos adversos en ningún sujeto.

Conclusiones: La RFP del ramo medial cervical seguida de bloqueo con ropivacaína ha demostrado ser una técnica efectiva con una reducción del EVN global de más de 3 puntos hasta el sexto mes de seguimiento. En nuestra muestra esta técnica ha presentado un mejor resultado en los pacientes de sexo masculino.

Bibliografía:

1. Manchikanti L, Boswell MV, Singh V, Pampati V, Damron KS, Beyer CD. Prevalence of facet joint pain in chronic spinal pain of cervical, thoracic, and lumbar regions. *BMC Musculoskelet Disord* 2004; 5:15.
2. Boswell MV, Shah RV, Everett CR, Sehgal N, McKenzie-Brown AM, Abdi S, Bowman RC, Deer TR, Datta S, Colson JD, Spillane WF, Smith HS, Lucas-Levin LF, Burton AW, Chopra P, Staats PS, Wasserman RA, Manchikanti L. Interventional techniques in the management of chronic spinal pain: Evidence-based practice guidelines. *Pain Physician* 2005; 8:1-47.
3. Falco FJE, Erhart S, Wargo BW, Bryce DA, Atluri S, Datta S, Hayek SM. Systematic review of diagnostic utility and therapeutic effectiveness of cervical facet joint interventions. *Pain Physician* 2009; 12:323-344.
4. Manchikanti L, Boswell MV, Singh V, Benjamin RM, Fellows B, Abdi S, Buenaventura RM, Conn A, Datta S, Derby R, Falco FJE, Erhart S, Diwan S, Hayek SM, Helm S, Parr AT, Schultz DM, Smith HS, Wolfer LR, Hirsch JA. Comprehensive evidence-based guidelines for interventional techniques in the management of chronic spinal pain. *Pain Physician* 2009; 12:699-802.
5. Hurley RW, Adams MCB, Barad M, Bhaskar A, Bhatia A, Chadwick A, Deer TR, Hah J, Hooten WM, Kissoon NR, Lee DW, McCormick Z, Moon JY, Narouze S, Provenzano DA, Schneider BJ, van Eerd M, Van Zundert J, Wallace MS, Wilson SM, Zhao Z, Cohen SP. Consensus practice guidelines on interventions for cervical spine (facet) joint pain from a multispecialty international working group. *Reg Anesth Pain Med*. 2022 Jan;47(1):3-59. doi: 10.1136/rapm-2021-103031. Epub 2021 Nov 11. PMID: 34764220; PMCID: PMC8639967.
6. Park MS, Choi HJ, Yang JS, Jeon JP, Kang SH, Cho YJ. Clinical Efficacy of Pulsed Radiofrequency Treatment Targeting the Mid-cervical Medial Branches for Intractable Cervicogenic Headache. *Clin J Pain*. 2021;37(3):206-210. doi: 10.1097/AJP.0000000000000911

7. Van Boxem K, van Eerd M, Brinkhuizen T, et al. Radiofrequency and pulsed radiofrequency treatment of chronic pain syndromes: the available evidence. *Pain Pract.* 2008;8:385-393.
8. Chua NH, Vissers KC, Sluiter ME. Pulsed radiofrequency treatment in interventional pain management: mechanisms and potential indications a review. *Acta Neurochir (Wien).* 2011;153:763-771.

219 LA MIRTAZAPINA MEJORA EL EFECTO ANALGÉSICO DE LA MORFINA Y DISMINUYE LA ADICCIÓN EN UN MODELO ANIMAL DE DOLOR CRÓNICO POR ARTROSIS DE RODILLA

R. Girón Moreno, N. A. Paniagua Lora, E. M. Sánchez-Robles, C. Rodríguez Rivera, D. Pascual Serrano, M. A. Martínez García

Universidad Rey Juan Carlos. Madrid

Palabras clave: Mirtazapina, morfina, artrosis, analgesia, adicción.

Introducción: En la búsqueda de nuevos abordajes para tratar del dolor crónico, la administración prolongada de una combinación de opioides con adyuvantes es una estrategia interesante que puede mejorar su eficacia analgésica y/o disminuir sus efectos adversos (tolerancia, dependencia y adicción).

El uso de modelos animales de dolor crónico permite obtener resultados que pueden ser extrapolables a la clínica y así mejorar la terapéutica.

Objetivos: Determinar, en un modelo animal de dolor crónico, si la combinación del antidepresivo mirtazapina, administrada crónicamente con morfina, mejora su eficacia antinociceptiva y/o disminuye sus efectos adversos.

Material y método: En ratas Wistar machos y hembras (180-200 g) utilizando un modelo de dolor por artrosis de rodilla (Fernihough y col., 2004) hemos evaluado efectos de la administración conjunta y repetida de morfina (MF:5 mg/kg i.p.) y mirtazapina (MTZ:5 mg/kg i.p.). El protocolo de 24 días permite valorar los efectos en: alodinia mecánica y nocicepción al movimiento (tests de von Frey y Knee-bend); la dependencia (CPP), tolerancia y síndrome de abstinencia (SA: naloxona 2 mg/kg i.p.) inducidos por la morfina y, evaluar si el tratamiento combinado produce alteraciones motoras (actímetro) y ansiogénesis (tests de laberinto en cruz y campo de agujeros). Tests estadísticos: ANOVA de una o dos vías; diferencias significativas: $p < 0,05$. $N \geq 9$.

Resultado: Tanto en machos como en hembras la administración crónica de MF inhibe la alodinia mecánica (machos: $p = 0,0193$; hembras: $p = 0,0061$) y su combinación con MTZ mejora su efecto, especialmente en hembras, produciendo un efecto sinérgico ($p < 0,0001$).

En machos, la MF produce dependencia ($p < 0,0001$) y SA ($p = 0,0422$); la combinación con MTZ no disminuye la dependencia, aunque mejora la abstinencia ($p = 0,0221$). En hembras, el tratamiento combinado disminuye significativamente (0,0086) el SA ($p = 0,0061$).

La MF aumenta la locomoción (machos: $p < 0,0001$; hembras: $p < 0,01$) lo que no mejora con la combinación.

Además, en ambos sexos, la MTZ es eficaz como fármaco antialodínico ($p < 0,0001$) y en machos también en la nocicepción al movimiento (0,0073). Su administración crónica no origina ni dependencia ni SA.

Conclusiones: En el modelo de dolor por artrosis de rodilla la mirtazapina co-administrada con morfina mejora el efecto antialodínico del opioide y además disminuye la sintomatología del síndrome de abstinencia.

Bibliografía:

1. Fernihough y col. *Pain.* 2004; 112(1-2):83-93.

Agradecimientos: Plan Nacional Sobre Drogas (2020I062).

222 DOLOR NEUROPÁTICO EN DEPORTISTA PROFESIONAL

J. J. Lozano Sánchez, M. Muñoz Zambrano, R. Pernas Mora

Hospital de Especialidades de Jerez de la Frontera. Cádiz

Introducción: El deporte, y más concretamente el profesional, exige, día a día, esfuerzos físicos elevados y para ello, permite pocos días libres de entreno. El deportista profesional solicita cada vez más de los servicios de Staff médico especializado en paliar el dolor para poder seguir entrenando y compitiendo sin descanso.

Estructura del caso: En este caso, encontramos un jugador de fútbol profesional que acude a nosotros con dolor de características neuropáticas en parte posterior de muslo, más concretamente en hueco poplíteo. El jugador refiere tras esfuerzos prolongados hormigueo, dolor lancinante, hiperestesia, que permanece normalmente durante días y le impide el poder entrenar y competir con normalidad.

Tras realizar una exploración ecográfica, observamos como el nervio ciático, en el hueco popliteo se encuentra "atrapado" en edema que se produce tras sobreesfuerzo en la pata de ganso.

De manera ecoguiada, realizamos Radiofrecuencia pulsada, 6 minutos a 42°, con pulsos a 45 V en n ciático a nivel de hueco popliteo, haciendo comprobación previa con test sensitivo, donde encontramos respuesta con un voltaje de 0,4 V y frecuencia de 50 Hz. Asimismo, encontramos respuesta motora con frecuencia de 2Hz y voltaje al doble del umbral sensitivo.

Tras esta técnica, pasados 2 días, el jugador ha podido completar la temporada pasada con normalidad, tanto a nivel de entrenamientos como de competición.

Conclusiones: Con las diversas técnicas que podemos desarrollar hoy día en nuestras unidades de dolor y las técnicas que se van desarrollando cada vez más precisas en la actualidad, podemos colaborar sin duda en diversos escenarios. En este caso colaborando con deportistas profesionales, ayudándoles a seguir compitiendo. Una muestra más de cómo las Unidades de

Dolor van ampliando su ámbito de actuación y cómo podemos ir adaptándonos a nuevas exigencias.

Bibliografía:

1. Charles A. Gauci. Manual de técnicas de radiofrecuencia: manual práctico de técnicas de radiofrecuencia para el tratamiento del dolor crónico. Flivopress, 2006. ISBN: 9087000022, 9789087000028.
2. Lee DG, et al. Management of refractory sciatic neuropathic pain using ultrasound-guided pulsed radiofrequency, *J Back Musculoskelet Rehabil.* 2017;30(5):1141-5.

223 EMPLEO DE CBD EN EL MANEJO DEL DOLOR CRÓNICO: EVIDENCIA Y LIMITACIONES

A. Rando Pérez, J. J. Tortajada Soler, M. P. Tauler Redondo, L. Tortosa Serrano, J. A. Flores García, C. Jiménez Roldán, M. Z. Arcas Molina, C. M. Mateo Cerdán

Complejo Hospitalario Universitario de Albacete. Albacete

Palabras clave: dolor crónico, opioides, cannabidiol, tetrahidrocannabinol.

Introducción: El cannabidiol (CBD), componente de la planta *Cannabis Sativa*, ha ganado recientemente interés público, a raíz de su comercialización y ante la búsqueda de nuevas líneas de tratamiento en contexto de la actual epidemia de opioides.

Su mecanismo de acción todavía no es bien conocido. Parece presentar una baja afinidad por los receptores CB1 y CB2, implicados en los efectos psicotrópicos del $\Delta 9$ -tetrahidrocannabinol (THC). Estudios recientes parecen mostrar un efecto agonista sobre los receptores de serotonina 5-HT1A y los receptores vaniloideos TRPV1, μ y δ implicados en la regulación del dolor (1). Estas propiedades podrían otorgar al CBD un rol adyuvante en el tratamiento del dolor crónico. No obstante, la ausencia de evidencia científica sólida cuestiona su empleo con fines terapéuticos.

Objetivos: Revisar la bibliografía disponible referente al uso de cannabinoides en el tratamiento del dolor crónico. Definir los perfiles de eficacia y seguridad a fin de orientar la práctica médica.

Material y método: Revisión sistemática siguiendo la metodología expuesta en las guías PRISA. Se emplean PubMed y Cochrane Library como principales bases de datos, seleccionando artículos, en castellano e inglés, de los últimos 5 años con los términos de búsqueda avanzada *Cannabidiol & Chronic pain*. Con los resultados obtenidos y respondiendo la pregunta de estudio ¿Qué rol desempeña el CBD en el tratamiento del dolor crónico? Se seleccionan 23 artículos.

Resultados: A la luz de la bibliografía disponible, el CBD se asocia con reducciones estadísticamente significativas en la intensidad del dolor crónico y el consumo de opioides, en comparación con placebo. Además, muestra mejoras estadísticamente significativas en la calidad del sueño y el estado de ánimo (2).

Por otro lado, los compuestos de THC y CBD presentan mayores reducciones en el dolor percibido,

con preferencia por el dolor neuropático no oncológico (3).

El spray oromucoso de Dronabinol (THC/CBD 1:1) muestra una reducción de la espasticidad en la EM refractaria a los medicamentos de primera línea (4).

En cuanto a los efectos secundarios, se describen síntomas físicos leves, descartando la tolerancia y dependencia física (5).

Conclusiones: La acción del CBD sobre receptores carentes de actividad psicotrópica sugiere una nueva diana terapéutica en la adyuvancia del dolor crónico (1). El CBD presenta mejor perfil de efectos secundarios que el THC (5). A pesar de que la literatura disponible muestre prometedores resultados, se trata de bibliografía de baja calidad de evidencia (GRADE muy baja / moderada), por lo que se requieren más estudios para incluir el CBD en los esquemas de tratamiento del dolor crónico.

Bibliografía:

1. Bruni N, Della Pepa C, Oliaro-Bosso S, Pessione E, Gastaldi D, Dosio F. Cannabinoid Delivery Systems for Pain and Inflammation Treatment. *Molecules.* 2018;23(10):2478.
2. Capano A, Weaver R, Burkman E. Evaluation of the effects of CBD hemp extract on opioid use and quality of life indicators in chronic pain patients: a prospective cohort study. *Postgraduate Medicine.* 2019;132(1):56-61.
3. Ueberall M, Essner U, Mueller-Schwefe G. Effectiveness and tolerability of THC:CBD oromucosal spray as add-on measure in patients with severe chronic pain: analysis of 12-week open-label real-world data provided by the German Pain e-Registry. *Journal of Pain Research.* 2019; Volume 12:1577-1604.
4. Marková J, Essner U, Akmaz B, Marinelli M, Trompke C, Lentschat A et al. Sativex® as add-on therapy vs. further optimized first-line ANTispastics (SAVANT) in resistant multiple sclerosis spasticity: a double-blind, placebo-controlled randomised clinical trial. *International Journal of Neuroscience.* 2018;129(2):119-128.
5. WHO Expert Committee on Drug Dependence, thirty-ninth report. Geneva: World Health Organization; 2018 (WHO Technical Report Series, No. 1009). Licence: CC BY-NC-SA 3.0 IGO.

224 SISTEMA DE NEUROMODULACIÓN EN SÍNDROME DE DOLOR REGIONAL COMPLEJO CON DISEMINACIÓN INDEPENDIENTE. A PROPÓSITO DE UN CASO

M. Cantero Corbacho, I. Peña Vergara

Hospital Universitario Virgen del Rocío. Sevilla

Introducción: El síndrome de dolor regional complejo (SDRC) con diseminación independiente se caracteriza por la propagación de los síntomas hacia una localización distante y no contigua a la inicial. Su fisiopatología es desconocida, aunque entre las hipótesis más destacadas encontramos la teoría de la sensibilización central, según la cual los cambios experimentados en el SNC hacen que aumente la excitabilidad neuronal de la médula a estímulos periféricos, llegando incluso a

activarse en ausencia de dichos estímulos. Además, se producen cambios en estructuras como la amígdala o la corteza prefrontal que se relacionan con los cambios cognitivos y anímicos relacionados con el dolor crónico.

Estructura del caso: Mujer de 29 años sin antecedentes que consultó por dolor de características neuropáticas y alodinia que se iniciaron en 2019, tras caída accidental sobre mano izquierda. Inicialmente los síntomas afectaban a MSI, pero al cabo de un año y medio se reprodujeron en MII. A la exploración se evidenciaban cambios vasomotores, tróficos y distonía. Todo ello condicionaba una severa limitación de la funcionalidad en hemicuerpo izquierdo y una profunda afectación psicológica. Había sido tratada con rehabilitación, AINES, FAES, antidepresivos, opioides y terapia psicológica sin éxito. Tras realizarse radiografías seriadas y gammagrafía de perfusión, fue diagnosticada de SDRC con diseminación independiente y se decidió implantación de sistema de neuromodulación a nivel del ganglio de la raíz dorsal de C5, T1, L3 y L5, obteniéndose un adecuado nivel de cobertura y disminución de la alodinia > 50 % en las zonas más afectadas, pero persiste dolor neuropático continuo tras un año del inicio de la terapia.

Conclusiones:

1. El SDRC es más frecuente en mujeres y la diseminación a otras regiones es típica de pacientes más jóvenes.
2. La neuroestimulación implantable constituye una terapia de referencia en el dolor crónico refractario a otras medidas.
3. En el SDRC diseminado hay que tratar tanto las zonas de dolor original como las zonas de afectación secundaria.

Bibliografía:

1. Jiménez F, Andrés J. Síndrome de dolor regional complejo: claves diagnósticas para el médico no especialista, (2019) Rev. Med. Clin. Condes 30: 446-458.
2. Marinus J, Moseley GL, Birklein F, Baron R, et al. Clinical features and pathophysiology of complex regional pain syndrome, (2011) Lancet Neurol 10: 637-48.

Agradecimientos: No existen conflictos de intereses.

225 LA EPIDURAL PARA TRABAJO DE PARTO. ¿CAMBIAMOS NUESTRA PRÁCTICA CLÍNICA EN FUNCIÓN DE LAS GUÍAS?

A. Centeno Pérez, I. López Arribas, M. Martínez García, B. de la Quintana Gordon, R. Zueras Batista, P. Oliver Fornies

Hospital de Móstoles. Madrid

Palabras clave: Epidural, obstétrica, perfusión continua, autobollos.

Introducción: En el siglo XX existieron grandes avances en la técnica analgésica y en sus instrumentos (1). En los últimos años ha existido un creciente aumento de publicaciones referentes a la dosificación y mante-

nimiento más adecuado para garantizar el confort y disminuir complicaciones (2).

La última guía SEDAR de obstetricia recomienda el uso de autobollos en vez de perfusión continua (PC) (3). Sin embargo, hemos detectado que no todos los anestesiólogos siguen estos cambios. Para mejorar la calidad de nuestra asistencia, en nuestro hospital hemos realizado un pequeño estudio descriptivo para conocer nuestra práctica clínica habitual, detectar errores e implementar cambios.

Objetivos: Conocer si en la práctica clínica habitual del Hospital Universitario de Móstoles se implementan las nuevas recomendaciones para la analgesia del trabajo de parto.

Material y método: Estudio descriptivo retrospectivo.

Se revisaron 348 formularios de epidural obstétrica del Hospital Universitario de Móstoles desde 1 enero al 31 de agosto de 2022

Resultados: De los 348 formularios, encontramos 14 (4 %) de ellos en blanco y 34 (9 %) incompletos.

En 10 (3,4 %) formularios aparece registrada llamada a anestesia. El 38 % utilizaron autobollos.

El 35 % eligió una perfusión de 10 ml/h.

En autobollos, se distribuyen entre 1 ml perfusión basal (28 %) y 7 ml/h (28 %), siendo el autobollo más frecuente es 9 ml (36 %) y 8 ml (29 %).

En 21 pacientes encontramos PC 7 ml/h con autobollos de 9 ml/h. El 64 % de los catéteres se dejó a 4 cm.

Los anestésicos locales en bolo inicial fueron lidocaína al 2 % en el 13 % de los casos, 38 % levobupivacaína 0,125 % y 48 % levobupivacaína 0,25 %.

Conclusiones: Existe un porcentaje de errores en la cumplimentación de los formularios de epidural obstétricas y una gran variabilidad interoperador en la dosificación y mantenimiento. Hemos propuesto las siguientes acciones:

Modificación de formularios y mejora de su cumplimentación. Realizar sesión clínica con la evidencia actual.

Reevaluar cambios implementados posteriormente.

Bibliografía:

1. Update on Modalities and Techniques for Labor Epidural Analgesia and Anesthesia Anthony Chau, Lawrence C. Tsen. Elsevier, 2018.
2. Epidural Analgesia for Labor Continuous Infusion Versus Programmed Intermittent Bolus. Onyi C. Onuoha. Anesthesiology Clin 35 (2017).
3. Protocolos asistenciales de la sección de anestesia obstétrica de la SEDAR. Tercera edición 2021. Dr Nicolas Brogly, Dra Susana Manrique, Dra Emilia Guasch.

227 EXPERIENCIA USO DE CAPSAICINA EN EL DOLOR NEUROPÁTICO

G. Illodo Miramontes, M. J. Goberna Iglesias, M. Mayo Moldes, C. Llamas Pernas, C. García Lorenzo, S. Sierra Cardalda, A. Rial Veloso, J. Amate Pena

Hospital do Meixoeiro. Pontevedra

Palabras clave: Dolor neuropático (DN), capsaicina.

Introducción: El DN es uno de los síndromes más complejos y difíciles de tratar. En su abordaje terapéutico se han utilizado diversos fármacos pero ninguno ha resultado suficientemente efectivo. La capsaicina es el componente picante de la guindilla, que estimula los nervios del dolor de la piel. A alta concentración de capsaicina sobre la piel se sobreestimulan los receptores neuronales TRPV1 y los desensibiliza e incapacita para responder a la transmisión de estímulos dolorosos en pacientes con DN.

Objetivos: Evaluar la efectividad y seguridad del parche de capsaicina 8 % en el DN.

Material y método: Estudio observacional prospectivo de los pacientes que durante el periodo comprendido entre 2018-2022 han recibido tratamiento con parche de capsaicina 8 % en la Unidad del Dolor del Hospital Meixoeiro de Vigo.

Resultados: 413 pacientes. Edad media fue de 60,71 ± 15 años. 35 % hombres y 65 % mujeres. Las indicaciones fundamentales fueron cicatriz dolorosa (45 % de los casos), neuralgia postherpética (22 %), dolor neuropático periférico (25 %) y otros (SDRC, notalgia) en el 8 % restante.

El tratamiento fue eficaz en el 62 % de los pacientes entendiéndose como respuesta positiva una disminución del dolor > 30 % con respecto al valor basal (EVA). El alivio se prolongó de media en 110 días. En los pacientes con respuesta positiva se produjo una reducción del área dolorosa tras primera aplicación del 25 %. El perfil de paciente con mayor eficacia fue en la neuralgia postherpética y cicatriz dolorosa.

El 11,5 % de los pacientes necesito analgesia de rescate durante la aplicación del parche por quemazón o irritación de la piel. Tras el inicio del uso de gafas de realidad virtual (2021-2022) ningún paciente necesitó analgesia de rescate durante aplicación.

En los pacientes respondedores el porcentaje de mejoría de su dolor se incrementó hasta un 60 % tras las aplicaciones repetidas.

El máximo de aplicaciones realizadas en un paciente ha sido de 14 sin efectos secundarios.

Conclusiones: La capsaicina 8 % debería plantearse como tratamiento de primera línea en poblaciones especiales: ancianos, polimedicados y con comorbilidad. Es de uso fácil, seguro y sin interacciones con otros fármacos. Se ha visto que tras varias sesiones se obtiene mayor eficacia.

Bibliografía:

1. Rainer Freynhagen, MD, et al. Progressive Response to Repeat Application of Capsaicin 179 mg (8 % w/w) Cutaneous Patch in Peripheral Neuropathic Pain: Comprehensive New Analysis and Clinical Implications. *Pain Medicine*, 0(0), 2021, 1-13.

228 TERAPIA NO FARMACOLÓGICA PARA EL TRATAMIENTO DEL DOLOR CRÓNICO: TUTORIALES DE PRANAYAMA, RELAJACIÓN, MEDITACIÓN Y YOGA

R. Sánchez Fernández

Jubilada por enfermedad. León

Palabras clave: dolor, pranayama, yoga, meditación, relajación, yoga nidra, meditación.

Introducción: El ejercicio adecuado, la respiración, la relajación y la meditación, se ha revelado como técnicas efectivas para ayudar en el control y la disminución de la percepción del dolor, así como, la mejora de la calidad de vida de los pacientes, en especial aquellos con dolor crónico. Este interés se ve reflejado en las más de 700 publicaciones en el último año, siendo avalado por algunas de ellas de buena calidad.

El aporte de las nuevas tecnologías abre una vía de intervención, no solo para la realización de consultas sucesivas, sino para completar los tratamientos pautados por los facultativos, con nuevos métodos necesarios para completar la consulta y el tratamiento.

La necesidad de aportar a los pacientes, además de tratamientos farmacológicos e intervencionistas, un apoyo continuado, multimedia, para que puedan ver, ejercitar y aprender; así como, un feedback por parte de los mismos, mediante test validados, es algo, que hoy en día resultaría una herramienta imprescindible.

Objetivos: Ayudar a las unidades de dolor con tutoriales de yoga seleccionado y adaptado por patologías, y medir sus resultados mediante test de evaluación validados de dolor, ansiedad/ depresión y calidad de vida, EVA, BPQ, STAI, SP 36.

Material y método: Tutoriales, mediante videos, donde aportaremos a los pacientes una ayuda en diversos planos; objetivo del tutorías, información simple y comprensible de la patología, anatomía (mediante atlas 3d), ejercicio

mediante asanas de yoga seleccionadas, técnicas de respiración (pranayama), relajación y meditación.

Se enseñará a respirar, respiración torácica, abdomino-diafragmática y yóguica, así como practicar técnicas de pranayama. También se instruirá en personas adecuadas según patología, así como las adaptaciones según las posibles limitaciones por dicha patología y evidentemente a la coordinación de las mismas con la respiración. Se instruirá en la fijación de la conciencia hic et nunc, y por último una relajación. Cuando se hayan superado diversos vídeos se procederá a aprender meditación.

También habrá un feedback mediante mail/ chat, donde el paciente pueda consultar, preguntar, informar de cualquier incidencia, de las técnicas enseñadas.

Se aplicarán test, EVA, BPQ, STAI y SP 36, al inicio, 3,6,12 meses. En algunas patologías se aplicarán test específicos, con ellos pretendemos valorar más objetivamente el resultado del aporte multimedia.

Se propondrá a los comités de la sed para que se ajuste plenamente a las necesidades y legislación vigente.

Resultados: Esperamos conseguir, según la evidencia científica encontrada, los siguientes resultados: aumento del control de la ansiedad, reducción del proceso depresivo si lo hubiera, reducir la percepción del dolor, ayudar a controlarlo, fomentar las ideas positivas y cambiar patrones negativos a través de las técnicas de yoga nidra. Así mismo, pretendemos disminuir la fatiga, y finalmente fomentar la mejora de la calidad de vida de los pacientes con dolor, esto último claramente abalado por las publicaciones actuales.

Conclusiones: Apoyar al paciente con dolor con tutoriales basados en el yoga, aportándole técnicas de ejercicio, respiración, relajación y meditación.

Bibliografía:

1. Yoga for treating low back pain: a systematic review and meta-analysis. Dennis Anheyer, Heidemarie Haller, Romy Lauche, Gustav Dobos, Holger Cramer. *Pain* 2022 Apr 1; 163(4):e504-e517.
2. Therapeutic Efficacy of Yoga for Common Primary Care Conditions. Adrienne Hampton, Megan Bartz. *WJM* 2021 Dec; 120(4):293-300.
3. Yoga is effective in treating symptoms of Gulf War illness: A randomized clinical trial. Peter J Bayley, R Jay Schulz-Heik, Rachael Cho, Danielle Mathersul J. *Psychiatr Res* 2021 Nov; 143:563-571.

229 BOMBA DE INFUSIÓN INTRATECAL CONTINUA DE MORFINA, BUPIVACAÍNA Y ZICONOTIDE EN EL TRATAMIENTO DE DOLOR ONCOLÓGICO: A PROPÓSITO DE UN CASO

N. Romero García, E. Passariello, L. Escamilla, J. Martí, M. Garzando, C. Crisán

Hospital Clínico Universitario. Valencia

Introducción: El dolor crónico del paciente oncológico es un problema de salud de primer orden debido a su alta prevalencia, de hasta el 70 % según las series (1). El cáncer de páncreas es causa de dolor en el 82 % de los pacientes (2), lo que condiciona el uso de elevadas dosis de opioides sistémicos. La analgesia intratecal ha demostrado disminuir esta dosis frente a la vía oral, minimizar los efectos adversos y mejorar el control del dolor (1), en efecto sinérgico con anestésicos locales (2). Recientemente, el ziconotide ha probado su eficacia en infusión intratecal, posicionándose junto a la morfina en primera línea en monoterapia para dolor crónico refractario (3).

Estructura del caso: Nuestro paciente es un varón de 52 años que fue diagnosticado en 2017 de un adenocarcinoma de páncreas localmente avanzado (cT4 N+MO). En 2017 recibe quimioterapia y pancreatometomía corpo-caudal con resultado de enfermedad estable. En 2019 se detecta adenopatía supraclavicular izquierda, así como lesión lítica en escápula izquierda y nódulos pulmonares metastásicos. En los meses siguientes, se incluye al paciente en un ensayo clínico con inhibidores de PD1 y de TGF-β y se administra radioterapia sobre la lesión escapular.

El paciente es derivado a la Unidad del Dolor en abril de 2021 por dolor en escápula izquierda (EVA 10/10) de mal control con morfina, metadona, desvenlafaxina, gabapentina, forticortin, ketamina y baclofeno. Se decide la implantación de la bomba intratecal, previa dosis test con buena respuesta (EVA 5). El paciente se somete a revisiones quinquenales para ajuste de la pauta y relleno de la bomba, en las que se aumenta la dosis y se añade ziconotide. A los 12 meses refiere un control óptimo del dolor (EVA 2) con perfusión intratecal de morfina 3,35 mg/24 h, bupivacaína isobara 3,48 mg/24 h,

ziconotide 3,35 mg/24 h. Dentro del primer mes del tratamiento con ziconotide, refiere sintomatología leve de agitación y agresividad, efectos adversos conocidos del fármaco (3) que se controlan con una disminución temporal de la dosis.

Conclusiones: Se concluye que el tratamiento con morfina, bupivacaína y ziconotide por bomba de infusión continua intratecal resultó efectivo, lográndose un mejor control del dolor, una menor dosis de opioides sistémicos y una mejoría de la calidad de vida del paciente.

Bibliografía:

1. Fallon, M et al (2018). *Annals of oncology: official journal of the European Society for Medical Oncology*, 29(Suppl 4), iv166-iv191.
2. Carvajal G (2021). *Pain physician*, 24(5), E583-E594.
3. Deer, T. R et al (2019). *Pain medicine (Malden, Mass.)*, 20(4), 784-798.

230 RELLENO DE BOMBA DE PERFUSIÓN INTRATECAL DE MORFINA: MISIÓN EXITOSAMENTE FALLIDA

C. A. Cedeño Sánchez, R. Robledo, M. A. Canos Verdecho

Hospital Universitari i Politècnic La Fe. Valencia

Introducción: Los dispositivos de infusión intratecal han sido utilizados durante más de 30 años para el tratamiento del dolor crónico y la espasticidad. Los fármacos más comúnmente utilizados actualmente son el sulfato de morfina y ziconotide como analgésicos y el baclofeno para tratar la espasticidad. El desarrollo de dispositivos programables permiten un control granular de aspectos correspondientes a la administración del fármaco tales como flujo continuo, velocidad de perfusión o bolos (1).

Estructura del caso: Masculino de 82 años que acude a urgencias por náuseas, vómitos, disminución del nivel de consciencia horas después de relleno de bomba intratecal de morfina.

Antecedentes: HTA, DM, DL, bomba intratecal de morfina (Synchromed II) por síndrome de miembro fantasma tras amputación traumática de MSI, HPB, SAOHS con CPAP domiciliaria, gastritis crónica atrófica, anemia por déficit de B12 y tumor vesical.

Examen Físico: Pupilas isocóricas, mióticas, normoreactivas, sensibilidad y fuerza conservadas, eupneico, con tendencia a la hipotensión aunque preserva diuresis y relleno capilar. Dicha exploración ha sido hecha tras administración de un bolo + perfusión de naloxona en urgencias.

Evolución:

Se ingresa al paciente en Unidad de Reanimación para vigilancia + perfusión de naloxona para la intoxicación por opiáceos y control de hipotensión arterial. A las 24 h del ingreso se realiza nuevo relleno de la bomba sin incidencias.

Conclusiones: Es importante la educación e información a los pacientes portadores de bombas de perfusión intratecal y sus familiares sobre los signos de

alarma y plan de actuación ante posibles complicaciones derivadas de su uso.

Otro punto de especial consideración es que en las unidades donde se realice el seguimiento y relleno de dichos sistemas de perfusión se cuente con un espacio adecuado tanto respecto a dimensiones físicas como a equipos disponibles, siendo de especial utilidad el uso del ecógrafo para ver el proceso en tiempo real, sin dejar de mencionar un ambiente tranquilo que asegure que el personal facultativo sea capaz de dirigir su atención a la correcta realización del procedimiento.

Contar con personal médico y de enfermería formado en las correctas técnicas

pertinentes al relleno de los diferentes sistemas siendo recomendable que, dentro de cada unidad, haya un equipo que lleve a cabo los controles y rellenos de las bombas de perfusión intratecal.

Bibliografía:

1. Wesemann, K., Coffey, R. J., Wallace, M. S., Tan, Y., Broste, S., & Buvanendran, A. (2014). Clinical accuracy and safety using the SynchroMed II intrathecal drug infusion pump. *Regional anesthesia and pain medicine*, 39(4), 341-346. <https://doi.org/10.1097/AAP.000000000000107>.

Agradecimientos: no se ha recibido ningún tipo de financiación público-privada durante el proceso de elaboración de este caso.

231 EFICACIA DE LACOSAMIDA INTRAVENOSA EN UN CASO DE SÍNDROME DE DOLOR REGIONAL COMPLEJO

J. Giménez Viudes, L. Odriozola Cerón, R. Vergel Eleuterio, B. Rondeau Marco, P. Rodríguez de la Vega Huergo, E. Díaz Ibáñez, F. Hernández Méndez, J. López Vidal

Hospital Los Arcos. Murcia

Introducción: La patogénesis del SDRC es todavía incierta. En los afectados el sistema nervioso simpático (SNS) se mantiene hiperactivo y esto causa una respuesta inflamatoria, que provoca una clínica dolorosa y manifestaciones tróficas

Así mismo no tenemos un tratamiento específico, siendo muy variable y personalizado para cada paciente

Estructura del caso: Mujer de 52 años, tras cirugía descompresión cubital, hace 10 años, comienza un cuadro de SDRC en miembro superior derecho, ha recibido distintos tratamientos, en la actualidad lleva la siguiente medicación: Tramadol 150 mg cada 24 h, Duloxetina 60 mg cada 24 h, parche de capscina 8 % con razonable control del dolor (EVA 5), no tolera ni gabapentina ni pregabalina

Refiere aumento dolor con características claramente neuropáticas con EVA en 7 y DN4 de 8, proponemos tratamiento con lacosamida iv, que acepta, procediendo a la administración de lacosamida 200 mgr iv al día durante 3 días.

Evaluamos al 4º día objetivando una mejoría clínica con EVA 4 y DN4 de 3.

Conclusiones: El tratamiento con lacosamida iv en síndrome dolor regional complejo descompensado es una alternativa a considerar.

232 INFLUENCIA DE LOS TRASTORNOS PSICOLÓGICOS PREVIOS EN LOS RESULTADOS DE LA ESTIMULACIÓN DE LOS CORDONES POSTERIORES MEDULARES

L. Gómez Salinas, E. Gómez Botella, P. Bernabeu Juan, C. J. van der Hofstadt Román, Y. Sastre Peris

Hospital General Universitario de Alicante. Alicante

Palabras clave: Dolor crónico, estimulación de cordones posteriores, síndromes clínicos, trastornos de personalidad, calidad de vida, calidad del sueño.

Introducción: Los factores psicológicos pueden influir en la efectividad de los tratamientos del dolor crónico. Determinadas patologías con dolor crónico (síndrome de dolor regional complejo, síndrome de cirugía de espalda fallida, etc.) pueden tratarse con estimulación de los cordones posteriores medulares (SCS). Es habitual hacer una valoración psicológica antes de iniciar la SCS, pero su utilidad es controvertida.

No se conocen predictores psicológicos claros del éxito de la SCS a medio y largo plazo.

Objetivos: Evaluar la influencia de los trastornos psicológicos previos detectados durante la evaluación psicológica en la efectividad de la SCS en el dolor crónico refractario.

Material y método: Estudio observacional, retrospectivo en pacientes con dolor crónico sometidos a SCS en el Hospital Dr. Balmis entre 2016 y 2019. Se utilizó el Inventario Clínico Multiaxial de Millon en una valoración preimplante, y se registró la puntuación EVA de dolor, la calidad de vida (escala EQ-5D-5L), la salud percibida (EVA salud 0-100) y la calidad del sueño (escala de Pittsburgh) preimplante, al mes, al año y a los 2 años.

Resultados: Mejoró con la SCS el dolor (EVA preimplante en reposo 8,45 (DT: 1,27), a los 2 años 4,9 (DT: 2,08), el índice de severidad (IS) EQ-5D-5L (IS preimplante: 62,75 (DT: 11,63), a los 2 años 35,78 (DT: 18,04)), EVA salud (preimplante 35,5 (DT: 22,82), a los 2 años 53,73 (DT: 20,37)), la calidad del sueño (Pittsburgh preimplante 13 (DT: 5,39), a los 2 años 10,47 (DT: 5,09)). Las mayores puntuaciones en la escala Millon para trastorno esquizoide y somatomorfo implicaron una peor EVA para dolor y peor calidad de vida y salud percibida en el seguimiento.

La mayor puntuación en el trastorno distímico, compulsivo y depresivo supuso peor calidad de vida y EVA salud.

Conclusiones: La SCS mejoró la analgesia, la calidad de vida y la salud percibida en los pacientes con dolor crónico refractario. Algunos síndromes clínicos influyeron en los resultados de la estimulación.

Bibliografía:

1. Fama CA, Chen N, Prusik J, Kumar V, Wilock M, Roth S, et al. The Use of Preoperative Psychological Evaluations to Predict Spinal Cord Stimulation Success: Our Experience and a Review of the Literature. *Neuromodulation Technol Neural Interface*. 2016;19(4):429-36.

233 ABLACIÓN DE NERVIOS PERIFÉRICOS POR RADIOFRECUENCIA: USO EN ESPASTICIDAD

C. A. Cedeño Sánchez, R. Robledo, M. A. Canos Verdecho

Hospital Universitari i Politècnic La Fe. Valencia

Introducción: A pesar de ser un procedimiento de reciente instauración en centros españoles, el uso de la neuroablación por radiofrecuencia para el tratamiento de la espasticidad no distónica está ampliamente descrito. La indicación más frecuente es la rizotomía dorsal selectiva en pacientes con parálisis cerebral o con lesiones medulares bajas. Es de nueva aplicación la ablación de nervios periféricos para casos de espasticidad secundaria a accidentes cerebrovasculares (1).

Estructura del caso: Masculino de 50 años remitido desde RHB del centro por espasticidad de MSD con escasa respuesta a TBA por cronicidad con el objetivo de valorar radiofrecuencia de nervios musculocutáneo y mediano.

Antecedentes: Hemiparesia derecha y afasia motora secundarias a Ictus isquémico en 2012.

Situación clínica previa a la realización de la técnica:

Espasticidad en codo Ashworth 3, muñeca 4-5 y dedos 4-5. Hombro Ashworth 1.

El 23/06/2021 se realiza radiofrecuencia pulsada de nervios cubital, mediano, radial y musculocutáneo a nivel de plexo axilar.

En la 1ª revisión el 23/07/2021 el paciente apreció mejor movilidad y menos molestias en el hombro; además, la posibilidad de adoptar posturas más ergonómicas. Toleró mejor ejercicios de fisioterapia. En la mano ha percibido un leve aumento de la debilidad de la pinza sin grandes repercusiones funcionales. Exploración: Espasticidad en codo Ashworth 2, muñeca 3-4 y dedos 4.

Conclusiones: La neuroablación por radiofrecuencia podría probar ser una herramienta terapéutica útil en pacientes con espasticidad muscular intolerantes o pérdida de respuesta a la TBA y el baclofeno. En otro orden, este método resulta ser un procedimiento reproducible, de duración relativamente corta el cual cuenta con pocas contraindicaciones y requiere menos controles tras su realización respecto a otras técnicas. Una vez estandarizado su uso, sería interesante comparar los efectos a largo plazo respecto a las infiltraciones de TBA.

Bibliografía:

1. Gárriz-Luis M, Sánchez-Carpintero R, Alegre M, Tejada S. Rizotomía dorsal selectiva: revisión bibliográfica de esta técnica para el tratamiento de la espasticidad en la parálisis cerebral infantil. *Rev Neurol* 2018;66 (11):387-394. doi: [10.33588/rn.6611.2017434](https://doi.org/10.33588/rn.6611.2017434).

Agradecimientos: No se ha recibido ningún tipo de financiación público-privada durante el proceso de elaboración de este caso.

234 SISTEMA DE ESTIMULACIÓN MEDULAR CONTROLADO POR POTENCIALES EVOCADOS COMPUESTOS COMO TRATAMIENTO DEL DOLOR CRÓNICO: SEGUIMIENTO DE PACIENTES IMPLANTADOS EN EL DEPARTAMENTO CLÍNICO-MALVARROSA

N. Romero García, M. Arnalte, E. Pastor, J. Orduña, L. Robert, C. Tornero

Hospital Clínico Universitario. Valencia

Palabras clave: estimulación medular, potenciales evocados compuestos, lumbalgia, cervicgia, dolor crónico.

Introducción: La estimulación medular se ha establecido como tratamiento de la lumbalgia y cervicgia crónicas refractarias durante los últimos 50 años. Los actuales sistemas de estimulación medular permiten analizar *in vivo* y en tiempo real la activación de los cordones posteriores medulares en respuesta a la terapia, mediante el registro de los potenciales de acción evocados compuestos (PAEC). De esta forma, los PAECs se utilizan para optimizar la programación y ajustar la terapia de forma objetiva en función de la activación neuronal del propio paciente en cada pulso (1, 2).

Objetivos. El objetivo principal es evaluar el grado de efectividad del sistema de estimulación medular controlado por PAECs (EVOKE™) en los pacientes implantados en nuestro Departamento de Salud.

Material y método: Se extrajeron los datos de seguimiento de los pacientes implantados en el Departamento de Salud Clínico-Malvarrosa en el último año, a partir de la plataforma del dispositivo. Para evaluar la efectividad, se recogió el grado de dolor referido por el paciente previo al implante, del 1 al 10 en la EVA, y se comparó con tres meses después. Además, se recogieron: el modo de estimulación (bucle abierto o cerrado), el tiempo en ventana terapéutica, por encima y por debajo de la misma, y el uso de mando por parte del paciente.

Resultados: Se recogieron datos de los 5 pacientes implantados con el estimulador; 2 de ellos a nivel cervical y 3 a nivel lumbar. En cuanto a la programación, 2 lo portan en modo bucle abierto; en estos, la estimulación está un 56 % del tiempo dentro del rango terapéutico fijado, 13 % por encima y 31 % por debajo. Los otros 3 lo tienen programado como bucle cerrado; estos permanecen el 95 % del tiempo dentro de rango, 1,5 % por encima y 3,5 % por debajo. A diferencia de los primeros, los segundos no han necesitado utilizar el mando. En ambos casos existe una reducción de al menos un 50 % del EVA.

Conclusiones: Nuestro estudio demuestra la notable efectividad del sistema en pacientes con dolor lumbar o cervical refractario a otros tratamientos. Con la limitación del tamaño muestral, nuestros resultados sugieren que el modo de bucle cerrado garantiza una mantenimiento más óptimo de los intervalos terapéuticos.

Bibliografía:

1. Mekhail, N et al (2020). The Lancet. Neurology, 19(2), 123-134.
2. Mekhail, N et al (2022). JAMA neurology, 79(3), 251-260.

235 ESTIMULACIÓN DE GANGLIO DE RAÍZ DORSAL CERVICAL PARA TRATAMIENTO DE LESIONES VASCULARES POR SD RAYNAUD

A. Mendiola de la Osa, M. A. Herrero Trujillano, S. H. Martínez Rodríguez, S. Arango Uribe, B. San Antonio Román, M. Rodríguez Manzanique, R. Agreda Rosado Caracena

Hospital Universitario Puerta de Hierro. Madrid

Introducción: El tratamiento mediante estimulación de cordones posteriores para lesiones vasculares en una de las recomendaciones con mas evidencia. El objetivo de este tratamiento es la inhibición de la inervación simpática para mejorar la vascularización distal. La estimulación mediante electrodo de ganglio de raíz dorsal produce una inhibición mas específica de los ganglios simpáticos, por la que puede ser una alternativa a estos pacientes

Estructura del caso: Paciente con antecedentes de enfermedad de Raynaud asociado a lesiones vasculares que presenta lesiones vasculares en 2º y 3er dedo de mano izquierda que no responde a tratamiento con fármacos biológicos. La paciente no es subsidiaria de tratamiento quirúrgico. Mantiene EVA de 8-9 de reposo que no cede tras tratamiento con opioides mayores. Se decide implante de electrodo de ganglio de Raíz Dorsal en raíz de C8. Tras el implante la paciente presenta un empeoramiento del dolor durante los primeros 5d tras implante y posteriormente presenta una disminución del dolor con mejoría sustancial de lesiones vasculares. A los 2 meses la paciente refiere EVA de 1 y resolución de lesiones vasculares.

Conclusiones: La estimulación de ganglio de raíz dorsal es una buena opción terapéutica para el tratamiento de lesiones vasculares de zonas acras cuya inervación pertenece a una metamera determinada.

Bibliografía:

1. Kennet B. Chatman, Jaap Kloosterman, Jonathan A Schor, George E Girardi, Noud van Helmond, Taria A Youself. Objective Improvements in Peripheral Arterial Disease from Dorsal Root Ganglion Stimulation: A case Series. *Annals Of Vascular Surgery*. S0890-5096(21)00103-5.
2. Häbler HJ, Eschenfelder S, Liu XG, Jänig W. Sympathetic-sensory coupling after L5 spinal nerve lesion in the rat and its relation to changes in dorsal root ganglion blood flow. *Pain*. 2000 Sep;87(3):335-345. doi: 10.1016/S0304-3959(00)00297-9. PMID: 10963913.
3. Liem L. Stimulation of the Dorsal Root Ganglion. *Prog Neurol Surg*. 2015;29:213-24. doi: 10.1159/000434673. Epub 2015 Sep 4. PMID: 26394301.
4. Kent AR, Min X, Hogan QH, Kramer JM. Mechanisms of Dorsal Root Ganglion Stimulation in Pain Suppression: A Computational Modeling Analysis. *Neuromodulation*. 2018 Apr;21(3):234-246. doi: 10.1111/ner.12754. Epub 2018 Jan 29. PMID: 29377442.

5. Aman MM, Mahmoud A, Deer T, Sayed D, Hagedorn JM, Brogan SE, Singh V, Gulati A, Strand N, Weisbein J, Goree JH, Xing F, Valimahomed A, Pak DJ, El Helou A, Ghosh P, Shah K, Patel V, Escobar A, Schmidt K, Shah J, Varshney V, Rosenberg W, Narang S. The American Society of Pain and Neuroscience (ASPN) Best Practices and Guidelines for the Interventional Management of Cancer-Associated Pain. *J Pain Res*. 2021 Jul 16;14:2139-2164. doi: 10.2147/JPR.S315585. PMID: 34295184; PMCID: PMC8292624.

Agradecimientos: Agradecimientos a Abbot Company España. No existe financiación asociada.

236 TRATAMIENTO DUAL CON MORFINA Y ZICONOTIDE INTRATECAL PARA DOLOR ONCOLÓGICO REFRACTARIO. REPORTE DE UN CASO

M. Cantero Corbacho, G. Casado Pérez

Hospitales Universitarios Virgen del Rocío. Sevilla

Introducción: La morfina y el ziconotide son los tratamientos intratecales de primera línea en monoterapia tanto para el dolor de origen oncológico como el dolor no oncológico, pero si la respuesta es insuficiente su uso combinado se recomienda como segunda línea. La elección de uno u otro debe considerar las características individuales de cada paciente. Según las guías Polyanalgesic Consensus Conference (PACC) de 2016, las dosis iniciales deben ser las mínimas posibles en ambos casos. Debido a su estrecho margen terapéutico, el ziconotide requiere una titulación muy cuidadosa. Ziconotide está contraindicado en pacientes con historia previa de alteraciones psiquiátricas.

Estructura del caso: Mujer de 36 años sin antecedentes que consultó por dolor sacro en noviembre de 2020, sin mejoría con analgesia de primer escalón. Como parte del estudio inicial, se realizó radiografía simple donde se apreciaba imagen sospechosa de malignidad. Tras RMN y biopsia, fue diagnosticada de sarcoma de alto grado con afectación del plexo sacro izquierdo. Todo ello condicionaba una severa limitación de la marcha y una profunda afectación psicológica. Inmediatamente tras el diagnóstico, inició tratamiento con radioterapia antiálgica, finalizando el tratamiento en enero de 2021. Inició morfina intratecal en septiembre de 2021 con adecuado control del dolor, hasta un máximo de 16 mg/día. En agosto de 2022, acude por mal control del dolor, asociándose ziconotide intratecal a 0,7 mcg/día con aumentos progresivos de dosis cada 72 h aproximadamente hasta 1,6 mcg/día. Durante todo el ingreso persiste mal control del dolor con necesidad de bomba de morfina IV y rescates de fentanilo transmucoso, además de gabapentina, amitriptilina y dexametasona. En TC de tórax y abdomen se evidencia una clara progresión de la enfermedad con metástasis a nivel pulmonar y un derrame pleural que condiciona una insuficiencia respiratoria aguda. La paciente es exitus tras diez días de ingreso sin un adecuado control del dolor.

Conclusiones:

1. Con la evidencia actual, morfina y ziconotide son recomendados como la primera línea del tratamiento intratecal del dolor oncológico y no oncológico.
2. El tratamiento combinado es una opción a considerar en casos refractarios a la monoterapia.

Bibliografía:

1. Timothy R Deer, MD, Jason E Pope, et al. Intrathecal Therapy for Chronic Pain: A Review of Morphine and Ziconotide as Firstline Options, (2019) Pain Medicine. 20: 784-798.

Agradecimientos: No existen conflictos de intereses.

237 ESTIMULADOR MEDULAR EN EL MANEJO DEL SÍNDROME DE DOLOR REGIONAL COMPLEJO DEL PLEXO BRAQUIAL: A PROPÓSITO DE UN CASO

J. Martí Cervera, N. Romero García, A. Vicente, V. Felices, E. Pastor, C. Tornero

Hospital Clínico Universitario. Valencia

Introducción: El síndrome de dolor regional complejo (SDRC) es una condición caracterizada por dolor espontáneo, alodinia y/o hiperalgesia, edema, alteración del flujo sanguíneo cutáneo o alteraciones sudomotoras con (SDRC tipo II) o sin lesión nerviosa evidente (SDRC tipo I). Suele aparecer tras un traumatismo o cirugía (40 %), lesión radicular (9 %) o medular (6 %), aunque en un 5-10 % aparece de forma espontánea (1). El tratamiento del SDRC incluye: rehabilitación, tratamiento farmacológico con AINEs, opioides, antidepresivos y antiepilépticos, y técnicas intervencionistas (2). Entre estas últimas, encontramos la mejor indicación de la neuroestimulación medular cuando partimos de un dolor establecido más de 3 meses y que no ha respondido a medidas conservadoras (3).

Estructura del caso: Nuestra paciente es una mujer de 63 años con antecedentes de cáncer de mama bilateral avanzado en 2002, por el que se realizó mastectomía y linfadenectomía seguida de quimioterapia y hormonoterapia. En 2018 se volvieron a detectar en TC torácico focos sugestivos de malignidad a nivel pleural en LSD, hilio bronquial izquierdo, tejidos blandos infraclaviculares y adenopatías en mediastino y fosa clavicolar izquierda, por los que recibió nuevo tratamiento de quimioterapia, hormonoterapia y radioterapia.

La paciente es remitida a la Unidad del Dolor en 2020 por dolor en la región cervical, hombro y brazo izquierdos, de tres años de evolución, que ha ido empeorando y se acompaña de hipoestesia distal y parestia total del miembro. Presenta además cambios de coloración, sequedad, edematización y disminución de la temperatura, características que concuerdan con los criterios de Budapest para el SDRC tipo II. En la RMN cervical se observan cambios por espondiloartrosis multinivel, compromiso de espacio de la raíz C7 izquierda y foco de mielopatía en cordón posterior derecho en C5-C6. A nuestra valoración, se trata de un dolor mixto somático y neuropático, con escasa

respuesta a tratamiento farmacológico, por lo que se decide implante neuroestimulador medular. Tras colocación en primer tiempo de electrodos epidurales en C5 y buena respuesta durante el periodo de prueba, se procede al implante definitivo del generador, sin incidencias.

Conclusiones: Pensamos que la paciente se habría beneficiado de un tratamiento de neuroestimulación precoz, que habría evitado el retraso en el control de su dolor y los efectos secundarios producidos por altas dosis de antiinflamatorios, opiáceos y antiepilépticos durante tres años.

Bibliografía:

1. Harden, R. N et al (2007). Pain medicine (Malden, Mass.), 8(4), 326-331.
2. Bruehl S. (2015). BMJ (Clinical research ed.), 351, h2730.
3. Deer, T et al (2014). Neuromodulation: Technology at the Neural Interface, 17(6), 515-550.

239 ¿1 AÑO DEL #GTSED DOLOR AGUDO: PROYECTO DE UN GRUPO DE TRABAJO?

P. López País, S. del Río Fernández, M. A. Pérez Herrero, M. M. Moneris Tabasco, A. Montes Pérez, H. J. Ribera Leclerc

Complejo Hospitalario Universitario de Santiago. A Coruña

Palabras clave: dolor agudo, GTSED, grupo de trabajo, proyecto.

Introducción: En febrero de 2021, en plena tercera ola de pandemia COVID 19, se renueva el grupo de trabajo de dolor agudo. Y así nació: #GTSED DOLOR AGUDO.

La SED reúne a un grupo de profesionales expertos en dolor agudo, con un **objetivo** común, que se convierte en el **#lema del grupo**: "ayudar a los profesionales a identificar y tratar el dolor agudo en todos los ámbitos asistenciales como grupo de expertos de referencia a nivel nacional"

Y para acompañar ese lema, se crea una imagen: su **#logo**.

Objetivos: El objetivo del grupo tenía unas bases claras: la comunicación, la difusión y la formación. Llegar al socio SED, transmitirle inquietudes en el tema del dolor agudo y hacerle partícipe.

Los objetivos del proyecto anual eran:

- Actualizar la página web y mantenerla al día
- Elaborar una infografía sobre Dolor Agudo Postoperatorio enfocada en el paciente
- Realizar una publicación para la revista RESED
- Organizar una Jornada de formación de la temática de dolor agudo
- Y trabajar siempre para el paciente

Material y método: En plena pandemia COVID, se emplearon las nuevas tecnologías para realizar: 7 reuniones online, trabajar en equipo mediante hilo de correo electrónico, y comunicación inmediata mediante un grupo de whatsapp.

Resultados:

- Creación de la web del GTSED# Dolor agudo (1).
- Publicación de un artículo especial de revisión para la RESED tratando "el problema no resuelto del dolor postoperatorio: análisis crítico y propuestas de mejora" (2).
- Elaboración de una infografía sobre el #dolor agudo postoperatorio, para tratar de explicar gráficamente a nuestro paciente ¿cómo evitamos el dolor tras la cirugía? (3)
- Colaboración con el resto de las sociedades científicas, en especial la Sociedad Española de Anestesiología, en revisiones de temas científicos de dolor agudo
- Realización de la #Jornada GTSED Dolor Agudo online (4). Con la Jornada: "Los nuevos bloqueos analgésicos perioperatorios, ¿Qué aportan a nuestra práctica diaria?", se consigue una difusión sin precedentes. Con casi 900 inscritos, de gran número de especialidades, y más de 400 conexiones simultáneas en todo el mundo, se abordó el tema de la importancia de la analgesia multimodal y los bloqueos nerviosos periféricos en el tratamiento del dolor agudo postoperatorio. Avalada por 6 Sociedades Científicas de referencia nacional y con la colaboración de más de 6 casas comerciales, la jornada se convirtió en el proyecto estrella del grupo.

Conclusiones: Pasado 1 año de constitución del grupo, el #GTSED Dolor Agudo ha conseguido los objetivos propuestos tanto de difusión, comunicación como de formación en la temática del dolor agudo.

Con el nuevo año, el #GTSED Dolor Agudo ha crecido se han planteado nuevas ideas y proyectos que desarrollar, siempre con el objetivo en mente de su lema: DolorZero!

Bibliografía:

1. <https://www.sedolor.es/grupos-de-trabajo/dolor-agudo/>
2. H. J. Ribera Leclerc, A. Montes Pérez, M. M. Moneris Tabasco, M. A. Pérez Herrero, S. del Río Fernández y P. López Pais. El problema no resuelto del dolor postoperatorio: análisis crítico y propuestas de mejora The unsolved problem of postoperative pain: critical analysis and prospects for improvement. DOI: 10.20986/resed.2021.3917/2021
3. <https://www.sedolor.es/download/tratamiento-del-dolor-tras-cirugia/>
4. <https://www.sedolor.es/evento/jornada-dolor-agudo-nuevos-bloqueos-analgésicos-perioperatorios/>

Agradecimientos: A todos los socios de la SED.

240 RADIOFRECUENCIA PULSADA EPIDURAL VS. INYECCIÓN EPIDURAL PARA EL TRATAMIENTO DE SÍNDROME DE DOLOR AXIAL PERSISTENTE TIPO II

A. Mendiola de la Osa, S. H. Martínez Rodríguez, J. Calle Ochoa, J. Pérez Cajaraville, M. A. Herrero Trujillano, R. Rosado Carracena, J. Insausti Valdivia
Hospital Universitario Puerta de Hierro. Madrid

Palabras clave: eadiofrecuencia pulsada, síndrome de dolor axial persistente tipo II.

Introducción: El mecanismo de la radiofrecuencia pulsada (RF-P) aún no se ha establecido por completo. El Síndrome de dolor axial persistente tipo 2 (SDAP II), se refiere a trastornos crónicos de dolor de espalda o piernas que son causados o no tratados por una cirugía de espalda anterior y pueden ser difíciles de tratar. Los esteroides epidurales, la PRF del GRD y la epidurolisis son tratamientos comunes para esta entidad.

Nuestra hipótesis es que la RF-P epidural en pacientes con SDAP II puede reducir más el dolor lumbar y radicular que inyección epidural de esteroides.

Objetivos: Determinar si existe una diferencia en el uso de RF-P pulsada epidural vs. inyección epidural para el tratamiento del SDAP II.

Material y método: Estudio prospectivo, controlado, aleatorizado, simple ciego y multicéntrico. Se han incluido 29 pacientes, con diagnóstico de dolor axial persistente tipo 2, con afectación radicular L4, L5 y/o S1 uni o bilateral, randomizados en un grupo de estudio y un grupo control, el primero tratado mediante RF-P pulsada epidural a 45V e inyección epidural y el segundo utilizando solo inyección de esteroides epidurales. Los pacientes han sido evaluados al 1, 2, 4 y 6 meses y cumplimentados los cuestionarios EVA, ODI, DN4 y PGI-I, que han sido analizados mediante T-student.

Resultados: Los grupos de los pacientes en la visita basal no han presentado diferencias estadísticamente significativas. Se han estudiado EVA (GE 8,5 y GC 8,3) ODI (47 % y 43 % en GE y GC respectivamente), DN4 GE 5,3 y GC 5,9) y G. La valoración al mes, a los 2 meses, a los 4 y a los 6 meses han presentado diferencias estadísticamente ($p < 0,01$) en las distintas variables estudiadas. EVA con valoraciones en GE de 4,9; 4,8; 4,2; 5,2 respectivamente en comparación con EVA del GC 7,3; 7,9; 7,9; 8,4. Los resultados de ODI para GE fueron 33 % al mes, 33 % a los 2 meses. 25 % a los 4 meses y 27 % a los 6 meses en comparación con los OD I del GC de 45 %, 47 %, 46 % y 52 %. Respecto a DN4 los datos basales fueron para GE 5,3 y GC 5,9, sin embargo, al mes, 2 meses, 4 meses y 6 meses fueron de 3,1; 3,0; 2,5 y 3,8 en comparación con el GC 5,1; 5,3; 5,1 y 5,0. No se observaron complicaciones en ninguno de los pacientes de los dos grupos.

Conclusiones: La aplicación de RF-P asociado al uso de corticoides en pacientes con dolor radicular es un tratamiento más eficaz que el uso de esteroides únicamente en las variables estudiadas. Además, la mejoría de los pacientes persiste durante los 6 meses que dura el estudio. Es importante destacar no ha habido complicaciones ni efectos adversos graves ni durante el procedimiento ni durante el seguimiento de los pacientes. Los datos obtenidos en este estudio son preliminares con una muestra reducida en relación a la que se obtendrá una vez concluido el estudio.

Bibliografía:

1. Esparza-Miñana J.M., Mazzinari G., Belaouchi M., Cort-Martínez L., Robert-Sánchez L., Vicedo-Lillo R. Radiofrecuencia pulsada del ganglio de la raíz dorsal torácico con catéter epidural. Un nuevo abordaje de un tratamiento efectivo. Rev. Soc. Esp. Dolor [Internet]. 2018 Feb [citado 2022 Sep 23]; 25(1): 45-50.

2. Munglani, R. (1999). The longer term effect of pulsed radiofrequency for neuropathic pain. *Pain*, 80(1-2), 437-439.
3. Marlina, A., Setyoprano, I., Setyaningsih, I., & Rhatomy, S. (2021). The effect of pulsed radiofrequency on radicular pain in lumbar herniated nucleus pulposus: a systematic review and meta-analysis. *Anesthesiology and Pain Medicine*, 11(2).
4. Podhajsky, R. J., Sekiguchi, Y., Kikuchi, S., & Myers, R. R. (2005). The histologic effects of pulsed and continuous radiofrequency lesions at 42 C to rat dorsal root ganglion and sciatic nerve. *Spine*, 30(9), 1008-1013.

Agradecimientos: Financiación privada por BOSTON SCIENTIFIC.

241 EL TRATAMIENTO CON AGUA RICA EN HIDRÓGENO INHIBE LA NOCICEPCIÓN Y LAS CONDUCTAS DE ANSIEDAD Y DEPRESIÓN ASOCIADAS AL DOLOR INFLAMATORIO CRÓNICO EN RATONES

O. Pol Rigau, S. Coral Pérez, I. Martínez Martel, M. Martínez Serrat, G. Batallé Melgarejo, X. Bai
Institut d'Investigació Biomèdica Sant Pau. Barcelona

Palabras clave: lodinia, ansiedad; apoptosis, depresión, hiperalgesia, dolor inflamatorio, hidrógeno molecular, estrés oxidativo.

Introducción: El potencial uso del hidrógeno molecular (H₂) como una nueva terapia para los trastornos neurológicos ha sido demostrado. Estudios recientes prueban además sus propiedades analgésicas en animales con neuropatía, pero las posibles acciones antinociceptivas, antidepressivas y/o ansiolíticas del H₂ durante el dolor inflamatorio persistente no han sido todavía investigadas.

Objetivos: Nuestro objetivo era estudiar los efectos de la administración sistémica y local de agua rica en hidrógeno (HRW) sobre el dolor inflamatorio y los trastornos afectivos asociados. También se determinó el papel del sistema antioxidante endógeno sobre las acciones analgésicas de HRW y los efectos de este tratamiento sobre las respuestas oxidativas, inflamatorias y apoptóticas provocados por CFA en amígdala y tejidos subplantares.

Material y método: En ratones macho con dolor inflamatorio crónico provocado por la inyección subplantar de adyuvante completo de Freund's (CFA), la alodinia e hiperalgesia se valoraron usando los filamentos de von Frey y el plantar test, respectivamente. Las conductas ansiolíticas se evaluaron con los test del laberinto elevado en cruz y campo abierto, y las depresivas con los tests de suspensión por la cola y de natación forzada. Los efectos de HRW sobre la expresión de proteínas se valoraron por western blot.

Resultados: Nuestros resultados revelaron que: 1) el tratamiento con HRW, además de inhibir el dolor inflamatorio, también produjo efectos antidepressivos y ansiolíticos; 2) una mayor eficacia de la administración local frente a la sistémica de HRW para inhibir el dolor inflamatorio; 3) la participación de la vía antioxidante activada por el factor de transcripción Nrf2 en la acti-

vidad analgésica de HRW y 4) las acciones antiinflamatorias, anti-apoptóticas y antioxidantes del tratamiento con HRW en las patas y amígdala de ratones con dolor inflamatorio.

Conclusiones: En conclusión, este estudio muestra nuevas propiedades del H₂ y sugiere el uso de HRW como una potencial terapia para el dolor inflamatorio persistente y las comorbilidades asociadas.

Agradecimientos: Este trabajo ha sido financiado por el Ministerio de Ciencia, Innovación y Universidades, Instituto de Salud Carlos III y Fondo Europeo de Desarrollo Regional (FEDER), Unión Europea [PI18/00645 y PI21/00592] y Programa CERCA/Generalitat de Catalunya.

242 EFECTIVIDAD DE LA TOXINA BOTULÍNICA ECOGUIADA EN EL DOLOR SACROILIACO

A. Plasencia Ezaine, M. A. Ramírez Huaranga, J. H. Calle Ochoa, I. V. de la Rocha Vedia, R. Arenal López, M. A. Puebla Martín, A. Ángel Ángel

Hospital General de Ciudad Real. Ciudad Real

Palabras clave: Sacroiliac joint, botulinum toxins.

Introducción: Los procedimientos ecoguiados para el dolor sacroiliaco constituyen una alternativa en el tratamiento del dolor crónico, sea a través de la administración de corticoides (CE) o a través de la realización de la radiofrecuencia térmica. La toxina botulínica (TB) se ha usado en el tratamiento del dolor a través de su efecto miorrrelajante (disonías) e inhibiendo la liberación de neurotransmisores relacionados con el dolor (1,2).

Objetivos: Determinar la respuesta a la administración ecoguiada de TB tipo A; cuantificada a través del EVA y de la duración en meses.

Material y métodos: Búsqueda retrospectiva a lo largo del 2021 en la base de datos de nuestra unidad de los procedimientos realizados con TB tipo A para el dolor sacroiliaco en pacientes con una respuesta muy corta a CE; se registraron los datos sociodemográficos y clínicos de los pacientes, así como el EVA pre y post procedimiento, se compararon las medias del EVA antes y después del procedimiento a través del estadístico t de Student con un nivel de significancia p del 0,05.

Resultados: Se registraron 33 procedimientos (13 varones, 20 mujeres), con una media de 60 años (rango 38 a 82), los diagnósticos más frecuentes fueron artrodesis lumbar (8 pacientes) y la anterolistesis (5 pacientes); 8 pacientes no tuvieron respuesta; la media (Me) de la duración fue de 2,45 meses con una desviación estándar (DE) de 2,4. En lo relativo al EVA pre procedimiento (Me ± DE de 7,03 ± 0,58) comparado con el EVA post procedimiento (Me ± DE de 4,09 ± 1,79) evidenció una p del 0,005 aceptando la hipótesis alternativa.

Conclusiones: La infiltración ecoguiada con TB constituye una alternativa en el tratamiento del dolor crónico de sacroiliaca, para aquellos pacientes con una respuesta corta a la infiltración con CE.

Bibliografía:

1. Lee JH, Lee SH, Song SH. Clinical effectiveness of botulinum toxin A compared to a mixture of steroid and local anesthetics as a treatment for sacroiliac joint pain. *Pain Med.* 2010 May; 11(5):692-700.
2. Liliang PC, Lu K, Weng HC, Liang CL, Tsai YD, Chen HJ. The therapeutic efficacy of sacroiliac joint blocks with triamcinolone acetonide in the treatment of sacroiliac joint dysfunction without spondyloarthropathy. *Spine (Phila Pa 1976).* 2009 Apr 20; 34(9):896-900.

Agradecimientos: A los compañeros de la Unidad del dolor del Hospital de Ciudad Real.

243 EL AGUA RICA EN HIDRÓGENO COMO NUEVA ESTRATEGIA TERAPÉUTICA PARA LOS TRASTORNOS AFECTIVOS RELACIONADOS CON EL DOLOR NEUROPÁTICO CRÓNICO EN RATONES

O. Pol Rigau, M. Martínez Serrat, I. Martínez Martel, S. Coral Pérez, G. Batallé Melgarejo, X. Bai Bai

Institut d'Investigació Biomèdica Sant Pau. Barcelona

Palabras clave: Analgesia, apoptosis, agua rica en hidrógeno, inflamación, hidrógeno molecular, dolor neuropático, estrés oxidativo.

Introducción: El dolor neuropático suele convertirse en una condición crónica acompañada de trastornos del estado de ánimo. Las terapias clínicas para el dolor neuropático aún son insatisfactorias con notables efectos secundarios. Estudios recientes revelan del papel protector del hidrógeno molecular (H₂) en diferentes enfermedades como el Alzheimer, así como sus actividades antidepressivas en animales con estrés crónico.

Objetivos: Nuestro objetivo era estudiar los efectos de la administración sistémica de agua rica en hidrógeno (HRW) sobre el dolor neuropático y los déficits afectivos que lo acompañan. También se estudiaron las posibles vías implicadas en la actividad analgésica de HRW, así como los efectos de este tratamiento sobre las respuestas nociceptivas, oxidativas, inflamatorias y apoptóticas provocados por la lesión nerviosa en amígdala y ganglios de la raíz dorsal.

Material y método: En ratones macho con dolor neuropático inducido por la constricción crónica del nervio ciático, se valoraron la alodinia mecánica, hiperalgia térmica y alodinia térmica usando los filamentos de von Frey, plantar test y test de la placa fría. Las conductas ansiolíticas se evaluaron con el test del laberinto elevado en cruz, y las depresivas con los tests de suspensión por la cola y de natación forzada. Los efectos de HRW sobre la expresión de proteínas se valoró por western blot.

Resultados: Los resultados mostraron: i) los efectos antinociceptivos del tratamiento con HRW; ii) las acciones ansiolíticas y antidepressivas de HRW en animales con dolor neuropático; iii) la contribución de enzimas antioxidantes y de los canales de potasio sensibles a ATP en las actividades analgésicas de HRW durante el

dolor neuropático; iv) las características antioxidantes, antinociceptivas, antiinflamatorias y/o anti-apoptóticas del tratamiento con HRW en los ganglios de la raíz dorsal y/o la amígdala de ratones con lesión nerviosa.

Conclusiones: Este estudio demuestra nuevas acciones protectoras de H₂ y sugiere que el tratamiento con HRW podría ser una estrategia terapéutica interesante para el dolor neuropático crónico y los trastornos del estado de ánimo asociados.

Agradecimientos: Este trabajo ha sido financiado por el Ministerio de Ciencia, Innovación y Universidades, Instituto de Salud Carlos III y Fondo Europeo de Desarrollo Regional (FEDER), Unión Europea [PI18/00645 y PI21/00592] y Programa CERCA/Generalitat de Catalunya.

244 BLOQUEO DEL GANGLIO ESTRELLADO PARA EL MANEJO DE LA TROMBOANGEÍTIS OBLITERANTE (ENFERMEDAD DE BUERGER). A PROPÓSITO DE UN CASO

L. Tortosa Serrano, J. J. Tortajada Soler, M. P. Tauler Redondo, C. Navalón Villalba, C. Jiménez Roldán, A. Rando Pérez

Hospital General de Albacete. Albacete

Introducción: La tromboangeítis obliterante (Enfermedad de Buerger) es una vasculitis de etiología inflamatoria que afecta de forma predominante a las arterias y venas de mediano y pequeño calibre de las extremidades. Se trata de un proceso autoinmune en relación con el consumo del tabaco y se manifiesta clínicamente con isquemia arterial periférica. El diagnóstico se establece a partir de la sospecha clínica y pruebas complementarias como la arteriografía. El tratamiento solo es eficaz si el paciente realiza el cese del hábito tabáquico. Para el manejo de esta patología existen diversas estrategias farmacológicas, como los análogos de las prostaglandinas, anticoagulantes, inmunomoduladores. La simpatectomía se ha empleado con relativo éxito, principalmente en el tratamiento de TAO de miembros inferiores.

Estructura de caso: Paciente varón de 62 años con AP de hábito tabáquico, asma bronquial. Presenta cuadro de dolor en MSD y cianosis desde 2017. Tras abandono de hábito tabáquico presenta aceptable evolución con mejoría de los síntomas. Se ha realizado estudio ECO Doppler y angiográfico con datos sugestivos de TAO. En los últimos 2 años presenta empeoramiento de síntomas con dolor de reposo y gangrena de 5º dedo que obliga a amputación del mismo. Se ha probado tratamiento con prostanoides sin éxito para el control de dolor. Acude a nuestra consulta con clínica de dolor de reposo EVA 10/10 con signos clínicos de actividad muscular espontánea tipo mioclonía. Ante la severidad de la sintomatología y, tras constatar, bloqueo eficaz, se programa para termocoagulación de ganglio estrellado lado D. Bajo control ecográfico y radioscópico se localiza ganglio estrellado lado D.

Tras revisión al mes y a los 3 meses el paciente presenta desaparición completa de mioclonía y reduc-

ción de EVA de 10 a 4. Refiere gran mejoría del sueño nocturno y satisfacción con la técnica realizada.

Conclusiones: La realización de simpatectomía para el tratamiento de TAO puede resultar una alternativa eficaz para aquellos pacientes con clínica de isquemia de pequeño vaso. La termocoagulación del ganglio estrellado mediante técnica mixta (Ecográfica + radioscópica) resulta segura y fácil de implementar. A la vista de nuestro caso puede resultar eficaz en el alivio del dolor isquémico de reposo y para tratamiento de las mioclonías asociadas a fases evolucionadas. Se precisan más estudios para proporcionar una mayor evidencia de su uso en esta patología.

245 DESCRIPCIÓN DE UNA NUEVA TÉCNICA ECOGUIADA DE DENERVACIÓN DE HOMBRO MEDIANTE RADIOFRECUENCIA TÉRMICA CON AGUJA TRIDENT

P. Morillas Sendín, A. Ortega Romero, M. Fajardo Pérez

Fraternidad-Muprespa. Hospital Central. Madrid

Palabras clave: Hombro doloroso, denervación, radiofrecuencia térmica, aguja Trident™.

Introducción: El dolor de hombro es la segunda patología músculo-esquelética más frecuente (15-30 % de la población adulta) y condiciona una limitación del arco articular, abocando a los pacientes a una discapacidad funcional y baja calidad de vida. Recientemente se ha descrito la denervación del hombro bajo control radiológico sobre las ramas articulares sensitivas de los nervios supraescapular, axilar, pectoral lateral y subescapulares, mostrando eficacia clínica. Es crucial evitar la punción de las ramas motoras con la aguja de radiofrecuencia, por lo que la localización de esta es fundamental. Las ramas sensitivas presentan una alta variabilidad anatómica, perimiéndonos la ecografía más precisión para su localización, además de evitar la radiación del médico y del paciente. La aguja Trident™ en la RF térmica, mediante el despliegue de sus 3 púas desde la punta (por manipulación del mango), permite una aproximación perpendicular al target, y da como resultado una mayor lesión en forma de pirámide una cuya base abarca el target.

Objetivos: Basándonos en estudios anatómicos, describimos una técnica ecoguiada de radiofrecuencia térmica con aguja Trident™ sobre las ramas sensitivas de los nervios supraescapular, pectoral lateral, y axilar.

Material y método: Con el paciente en decúbito lateral sobre el hombro no doloroso, localizaremos con la sonda plana la rama sensitiva del nervio supraescapular a su salida por la fosa espinoglenoidea. Mediante acceso en plano de la aguja Trident™, confirmamos su correcta localización con estímulo sensitivo excluyendo estímulo motor sobre el músculo supraespinoso. Buscaremos las ramas articulares de la división posterior del nervio axilar con la sonda ecográfica colocada paralela al húmero, en un plano entre el teres minor y el húmero. Mediante acceso en plano de la aguja Trident™, confirmamos su localización con estímulo

sensitivo puro. Localizamos con la sonda ecográfica la rama sensitiva del nervio pectoral lateral en el plano entre clavícula y coracoides por donde cruza junto con la rama arterial de la arteria toracoacromial, siendo ésta la referencia ecográfica.

Resultados: Presentamos la descripción ecográfica de la técnica y su correlación anatómica con disecciones en cadáveres.

Conclusiones: La técnica denervativa ecoguiada es una opción terapéutica prometedora para el hombro doloroso refractario a tratamientos convencionales. Se precisan más estudios sobre su eficacia a largo plazo y seguridad.

Bibliografía:

1. Orhurhu V et al. (2019) Curr Pain Headache Rep 23:56.
2. Eckmann MS et al. (2021) Pain Medicine 22(S1):S2-S8.
3. Samaan A et al. (2021) Phys Med Rehabil Clin N Am 32: 675-682.

Agradecimientos: Sin financiación.

246 DESCOMPRESIÓN PERCUTÁNEA INTRADISCAL CON LÁSER EN LA HERNIA DISCAL: NUESTRA EXPERIENCIA

M. A. Pérez Díaz, M. Casero Flórez, B. Mosquera Díaz, M. González Cabano, F. Castro Seoane

Hospital Arquitecto Marcide. A Coruña

Introducción: La descompresión percutánea intradiscal con láser (DPDL) es una técnica mínimamente invasiva para tratamiento del dolor radicular de origen discal. Se realiza introduciendo una fibra óptica en el centro del disco guiada por técnicas de imagen con la emisión de una energía láser que lleva a la vaporización de una pequeña porción del núcleo pulposo y a un cambio en su estructura proteica. Esta pequeña reducción del volumen del núcleo lleva a una importante disminución en la presión intradiscal lo cual teóricamente descomprime la raíz nerviosa causante de la radiculopatía.

Objetivos: El objetivo de este estudio retrospectivo es presentar nuestra experiencia clínica del láser intradiscal.

Material y método: Se incluyeron pacientes desde el 2014 al 2021 con clínica de lumbociatalgia de origen en una o varias hernias discales que no mejoraban con tratamiento conservador durante un mínimo de 6 semanas. Los criterios radiológicos de inclusión fueron evidencia mediante TAC o RMN de hernia contenida o no contenida en uno o dos niveles. El procedimiento se llevó a cabo con un láser diodo de onda pulsada Ceralas Biolitec. Se valoró la eficacia del láser según los criterios clínicos de MacNab.

Conclusiones: La descompresión percutánea con láser es una técnica mínimamente invasiva que puede ser efectiva en el tratamiento del dolor radicular de origen discal con apenas complicaciones y podría ser una buena alternativa en pacientes que no obtienen mejoría después del tratamiento conservador, permitiendo obviar una posible cirugía de columna.

Bibliografía:

1. Duarte R Costa JC: Percutaneous laser disc descompresión for lumbar discogenic-radicular pain. *Radiología* 54(4):336-341,2012.
2. Singh VL, Manchikani RM, Benyamin SH, Hirsch JA: Percutaneous lumbar laser disc descompression: A systematic review of current evidence. *Pain Physician* 12(3): 573-588, 2009.

248 BLOQUEO DEL GANGLIO DE GASSER EN EL TRATAMIENTO DE LA NEURALGIA DEL TRIGÉMINO. EXPERIENCIA EN EL HOSPITAL UNIVERSITARIO "DR. JOSÉ ELEUTERIO GONZÁLEZ", A LO LARGO DE 4 AÑOS

T. A. Nava Obregón, S. Castillo Guzmán, D. Palacios Ríos, J. F. Torres Pérez, L. E. Santillán Segura, G. Bórquez López, O. I. Godinez Gutiérrez

Hospital Universitario, México

Palabras clave: Dolor facial, neuralgia del trigémino, termocoagulación por radiofrecuencia, radiofrecuencia del ganglio de Gasser.

Introducción: La neuralgia del trigémino (NT) es una entidad clínica caracterizada por dolor facial paroxístico, agonizante y lancinante (1). Descrita ya por Avicena en 1037, la NT se define según la IASP (International Association for the Study of Pain) como un "dolor paroxístico, generalmente unilateral, severo, penetrante, de corta duración y recurrente localizado en una o varias ramas del V par craneal" (2).

El dolor se puede presentar con una duración de varios segundos a minutos, afectando severamente la calidad de vida de los pacientes que la padecen, debido a que éste es desencadenado por actividades comunes como hablar o comer (1,3). Las recurrencias son incapacitantes y el miedo a provocar una crisis ocasiona que el paciente no realice adecuadamente sus actividades diarias (3). La ansiedad y depresión se presentan comúnmente debido al deterioro en la calidad de vida (4).

Son pocos los estudios epidemiológicos de NT realizados y se conoce todavía poco acerca de la etiología, la patofisiología y la historia natural de la enfermedad, así como del pronóstico a largo plazo para los pacientes que la padecen (4). Aunque la existencia de tumores y esclerosis múltiple pueden ocasionar la NT, es más común que ocurra compresión de una de las ramas del nervio por un vaso sanguíneo; se ha postulado que la desmielinización resultante altera la actividad eléctrica de las neuronas del trigémino (5-7).

Se clasifica la NT de acuerdo a su etiología en idiopática, secundaria, atípica o postherpética. De acuerdo a las características del dolor puede ser clásica o mixta. Es más común la NT idiopática (8).

Su incidencia global es de 4-5 casos por 100.000 habitantes por año (2,9), aumentando con la edad (edad media 60 años) y con predilección por el género femenino. La localización del dolor es más común en el lado derecho, siendo la más habitual V2 + V3 de manera conjunta (2).

Objetivos: Evaluar la eficacia del tratamiento con termocoagulación por radiofrecuencia del nervio trigémino, en pacientes que padecen neuralgia del trigémino. Presentamos nuestra experiencia a lo largo de 4 años.

Material y método: Este estudio se realizó en el Hospital Universitario "Doctor José Eleuterio González". Revisamos expedientes de pacientes a los que se les realizó termocoagulación por radiofrecuencia del nervio trigémino, en el periodo comprendido entre marzo de 2008 y agosto de 2012. Se identificaron 19 pacientes a los cuales se les realizó el procedimiento.

Resultados: Todos los pacientes presentaban dolor incapacitante y resistente al tratamiento farmacológico. La edad media de los pacientes fue de 68 años. El 100 % de los pacientes presentaron neuralgia idiopática (sin afección orgánica demostrada por resonancia magnética). Después del tratamiento 94,5 % de los pacientes refirieron mejoría de sus síntomas. Después de un periodo de seguimiento de un año, 2 de los pacientes recibieron radiofrecuencia pulsada de ramos periféricos. Obtuvimos un total de 19 pacientes en el periodo descrito. La edad media de los pacientes fue de 68 años, el género predominante fue el femenino, 15 pacientes, 79 %

La indicación principal para el procedimiento quirúrgico fue el mal control del dolor a pesar del tratamiento quirúrgico, bloqueos desinflamatorios, bloqueos neurolíticos, extracciones dentales y tratamiento farmacológico a dosis terapéuticas.

Todos los pacientes presentaron en la primera consulta un EVA de 10. Síntomas, punto gatillo y desencadenantes dolor, tratamientos previos.

Conclusiones: La termocoagulación por radiofrecuencia del nervio trigémino es un tratamiento efectivo, de bajo riesgo y mínimamente invasivo, para pacientes que sufren neuralgia del trigémino.

Bibliografía:

1. Eboli P, Stone JL, Aydin S, Slavin KV. Historical characterization of trigeminal neuralgia. *Neurosurgery* 2009;64:1183-1187.
2. Undabeitia J, Dmetrichuk JM, Arrecocoecha JJ, Catalan G, Ruiz de Gopegui E, y cols. Termocoagulación mediante radiofrecuencia en el tratamiento de la neuralgia del trigémino. Descripción de la técnica y experiencia en el Hospital Universitario de Cruces a lo largo de 10 años. *Gac Med Bilbao*. 2011; 108(3):68-74.
3. Li X, Ni J, Yang L, Wu B, He M, et al. A prospective study of Gasserian ganglion pulsed radiofrequency combined with continuous radiofrequency for the treatment of trigeminal neuralgia. *Journal of Clinical Neuroscience* 2012;19:824-828.
4. Spatz AL, Zakrzewska JM, Kay EJ. Decision analysis of medical and surgical treatments for trigeminal neuralgia: How patient evaluations benefits and risks affect the utility of treatment decisions. *Pain* 2007;131:302-310.
5. Aryan HE, Nakaji P, Lu DC, AlksneJF. Multimodality treatment of trigeminal neuralgia: impact of radiosurgery and high resolution magnetic resonance imaging. *Journal of Clinical Neuroscience* 2006;13:239-244.
6. Lacerda Leal PR, Roch JA, Hermier M, Nobre Souza MA, Cristino-Filho G, Sindou M. Structural abnormalities of the trigeminal root revealed by diffusion tensor imaging in patients with trigeminal neuralgia caused by neurovascular compression: a prospective, double-blind, controlled study. *Pain* 2011;152:2357-2364.

7. Kitt CA, Gruber K, Davis M, Woolf CJ, Levine JD. Trigeminal neuralgia: opportunities for research and treatment. *Pain* 2000;85:3-7.
8. Fouad W. Management of trigeminal neuralgia by radiofrequency thermocoagulation. *Alexandria Journal of Medicine* 2011;47:79-86.
9. Tenser RB. Trigeminal neuralgia mechanisms of treatment. *Neurology* 1998;51:17-19.
10. Zakrzewska JM, Patsalos PN. Long-term cohort study comparing medical (oxcarbazepine) and surgical management of intractable trigeminal neuralgia. *Pain* 2002;95:259-266.
11. Richards GM, Bradley KA, Tomé WA, Bentzen SM, Resnick DK, et al. Linear accelerator radiosurgery for trigeminal neuralgia. *Neurosurgery* 2005;57:1193-1200.
12. Scrivani SJ, Mathews ES, Maciewicz RJ. Trigeminal neuralgia medical management update. *Oral Radiol Endod* 2005;100:527-38.
13. Udupi BP, Chouhan RS, Dash HH, Bithal PK, Prabhakar H. Comparative evaluation of percutaneous retrogasserian glycerol rhizolysis and radiofrequency thermocoagulation techniques in the management of trigeminal neuralgia. *Neurosurgery* 2012;70:407-413.
14. Zundert JV, Brabant S, Van de Kelft E, Vercruyssen A, Van Buyten JP. Pulsed radiofrequency treatment of the Gasserian ganglion in patients with idiopathic trigeminal neuralgia. *Pain* 2003;104:449-452.

Agradecimientos: A todo el personal de Clínica del dolor y Cuidados Paliativos del Hospital Dr. Jose Eleuterio González y a los pacientes por su cooperación.

249 CEFALEA POSTPUNCIÓN DURAL (CPPD) CRÓNICA, A PROPÓSITO DE UN CASO

J. I. Olaya Marín, J. A. Sabourin Melián, F. Grossi Blanco, J. V. Cabal Serrano

Hospital General de Fuerteventura. Las Palmas

Introducción: La cefalea postpunción dural (CPPD) es una complicación común pudiendo ocurrir hasta en 25 % de las ocasiones dependiendo de las características fisiológicas del paciente y del tipo de cirugía o procedimiento, tanto por punción subaracnoidea intencional como por perforación de duramadre no intencional. La punción dural no intencional se produce en el 1 a 2 % de los bloqueos peridurales provocando cefalea en el 30 a 70 % (1). Las pacientes en período puerperal presentan una incidencia de cefalea que varía entre 11 y 80 %, por lo que se debe evitar diagnosticar inadecuadamente CPPD. Para la CPPD existen factores de riesgo que se dividen en no modificables (edad, sexo, embarazo, antecedentes de cefalea); y modificables (calibre de la aguja, diseño de la aguja). Existe evidencia de que cuando no se trata la CPPD puede hacerse crónica, el manejo de la CPPD CRÓNICA puede ser un reto y existen muy pocos informes al respecto.

Estructura del caso: En el 2013 Caspian y cols. reportaron una incidencia de cefalea postpunción de 17,3 % y definieron diversos factores de riesgo entre los que se incluyen edad, género, número de intentos para bloqueo, tipo de aguja, talla, historia previa de CPPD y cefalea crónica. La incidencia de CPPD

fue reportada como inversamente proporcional a la experiencia del operador. El lugar de perforación y la orientación de la aguja tuvieron un rol insignificante (2). Sadashivaiah y cols. compararon la incidencia de cefalea postpunción realizada con 2 calibres diferentes de agujas: 16 G versus 18 G encontrando un porcentaje de 88 versus 64 % (3). Webb y cols. examinaron a largo plazo a individuos que presentaron cefalea postpunción con aguja Touhy comparando 40 sujetos con punción versus 40 sin punción. El seguimiento se realizó por medio de interrogatorio vía telefónica durante 12 a 24 meses posterior al procedimiento. Encontraron que el 28 % de los que presentaron cefalea postpunción reportaron cefalea crónica versus 5 % del grupo control. En el grupo con perforación de duramadre 5 de 25 pacientes que recibieron parche hemático tuvieron cefalea a 1 año versus 6 de 15 pacientes que no recibieron parche hemático (5). En el bloqueo peridural la utilización de aire como pérdida de resistencia se ha relacionado con incremento del riesgo de CPPD, La incidencia de cefalea fue diferente sobre todo las primeras 24 h, (34 % aire versus 10 % solución salina) (6).

Suele ser un diagnóstico basado en las manifestaciones clínicas del paciente, ya que las pruebas de imagen tienen una sensibilidad y especificidad baja para diagnóstico de CPPD. Es verdad que la tomografía computarizada puede ayudar a la identificación de neumoencéfalo con una sensibilidad para aire intratecal hasta del 94 %, pero es una causa poco común de cefalea, la resonancia magnética nuclear puede tener una sensibilidad tan baja como el 10 y 20 % para cambios relacionados con pérdida de líquido cefalorraquídeo, como son: aumento paquimeningeal difuso, descenso de amígdalas cerebelosas, disminución de tamaño de ventrículos, vasos meningeos dilatados, desplazamiento inferior del quiasma óptico, elongación de tallo cerebral, entre otros signos menos frecuentes (7). Hoy en día no existe un acuerdo universal para el tratamiento de la cefalea post-punción lumbar excepto que los efectos secundarios del tratamiento no sean más molestos que los síntomas que se tratan. Es suficiente recomendarle al paciente reposo absoluto en cama y el uso de algunos analgésicos corrientes en los casos leves. El aumento de los líquidos orales diarios después de la punción lumbar no suele ser efectivo aunque siempre se recomienda.

La cafeína asociada a analgésicos y la teofilina pueden ser de ayuda en algunos pacientes.

Los agonistas de los receptores 5-HT_{1D} que promueven la vasoconstricción cerebral no han demostrado eficacia en el manejo de este tipo de dolor de cabeza.

Se ha demostrado mejoría con la utilización con de inyecciones o infusiones de solución salina normal o solución de Hartmann en el espacio epidural pero se presentan efectos secundarios como dolor lumbar, mareo, náuseas, taquipnea, cefalea e incluso hemorragias intraculares por el rápido pido incremento de la presión intratecal. Con la evidencia disponible actualmente no es posible afirmar que los cristaloides en el espacio epidural sean una terapia alternativa al parche hemático ni que restauren la dinámica del LCR a pesar de su efectividad en los casos informados.

El tratamiento de elección tras 48 h de CPPD es el parche hemático epidural: la utilización de esta técnica

ca parte de observar que con las punciones lumbares traumáticas había una menor incidencia de cefalea post-punción lumbar. Su eficacia y sus bajos efectos secundarios hacen que sea una forma frecuente de tratamiento para la CPPD.

Caso clínico:

Paciente de 35 años, embarazada 40+5semanas, alérgica al látex, antecedentes patológicos de interés: Migraña durante la juventud, infecciones recurrentes por Herpes genital, AGO: G4A2P1. En trabajo de parto activo, propuesta de forma urgente para cesárea debido a infección activa por Herpes Genital.

La evaluación preoperatoria mostró una analítica general dentro de los límites de la normalidad. Previo CI se realizó anestesia intradural con Aguja Punta de lápiz no 25, técnica que se reporta como punción única atraumática, sale LCR claro, sin incidencias. Durante intraoperatorio se queja de cefalea y náuseas tras la aplicación de oxitocina, que tras medicación analgésica en la Unidad de Recuperación se resuelve y es dada de alta a planta. Al 3er día postoperatorio la paciente refiere aparición de cefalea que describen en los evolutivos como frontal y mayor en el lado izquierdo, asociada a mareos y visión borrosa que mejora con paracetamol, al 4o día hacen IC a Anestesiología se sospecha cefalea post punción dural y se inicia manejo expectante con hidratación, cafeína y analgésicos tipo AINE como paracetamol y dexketoprofeno. Al 5o día es revisada por Anestesiología de guardia y en vista de mejoría de los síntomas recomienda continuar con el mismo tratamiento por vía oral. La paciente solicita alta voluntaria ese día y se pierde el seguimiento de la misma por parte del servicio de anestesiología.

La paciente acude 8 meses después a una revisión ginecológica para inserción de DIU, durante la anamnesis refiere cefalea posparto y es derivada al servicio de Neurología.

11 meses después de la punción acude al neurólogo en Consulta externa refiriendo dolor de cabeza opresivo no localizado por lo que tiene que tomar paracetamol diario y se despierta con dolor de cabeza, sensación opresiva y contractura cervical, ocasionalmente sensación lancinante derecha, asociada a acúfenos bilaterales tipo zumbido, náuseas ocasionales, fotofobia ocasional, sonofobia, la sintomatología mejora con el reposo en decúbito y empeora en bipedestación. Dice que mejora con cafeína. EVA (9,10). Le despierta por las noches. No empeoramiento con valsalva, empeora con la anteversión del tronco. Niega fiebre. El Examen físico neurológico es completamente normal. Juicio diagnóstico Cefalea crónica posible hipotensión LCR.

Plan diagnóstico: Solicita RMN con contraste y da cita para punción lumbar diagnóstica y posible parche hemático; 2 meses después acude para la PL pero se pospone por cuadro febril de 24 h de evolución. Al día siguiente es ingresada por cuadro febril asociado a cefalea y rigidez de nuca. Se ingresa por sospecha de fiebre Q el cual se descarta. Tras buena evolución del cuadro febril, se deja ingresada para estudio y manejo de la cefalea. Tras reunión multidisciplinar se decide realizar RMN en búsqueda de signos que apoyaran el diagnóstico de cefalea por hipotensión intracraneana, la RMN reporta como único hallazgo un leve descenso de

las amígdalas cerebelosas a través del foramen magno de 7mm. Se acuerda realizar parche hemático con 20 ml de sangre, solo tolera 10 ml por dolor lumbar y cefalea intensa, presenta mejoría notable pero no completa de la sintomatología a las 24 h. A las 48 h post parche hemático es dada de alta refiriendo mejoría casi completa de la sintomatología.

La paciente fue valorada 1 mes después del parche hemático refiriendo que continuaba con remisión de los síntomas asociados y la cefalea.

Conclusiones: La cefalea post-punción es una complicación frecuente de la perforación accidental o deliberada de la dura que remite casi siempre durante la primera semana, no es usual la cronificación del dolor aunque se ha descrito en la literatura la existencia de CPPD tras la realización de una técnica epidural, a pesar de la correcta aplicación del parche hemático. La fisiopatología de la cronificación no ha sido dilucidada por completo y algunas medidas preventivas como el tipo de aguja, el calibre de esta y la orientación del bisel al irrumpir en la dura parecen ser eficaces. El parche epidural de sangre autóloga es un tratamiento seguro y superior al manejo conservador incluso cuando se trata de cefalea crónica. Dentro de las publicaciones revisadas hasta la fecha es muy inusual que en el ámbito anestesiológico se clasifique o relacione la cefalea postpunción dural como cefalea por hipotensión intracraneana, considerándose casi como un síndrome diferente puesto que en muchos casos no es posible demostrar la pérdida de LCR y la consecuente hipotensión o la existencia de un punto evidente de fuga, mientras que en las publicaciones de otras especialidades si suele estar encuadrada como causa secundaria de cefalea por hipotensión intracraneana.

Tras discutir el caso en sesión clínica con los anestesiólogos y neurólogos de este hospital ninguno de los presentes había tenido un caso de CPPD de tanto tiempo de evolución, las características de la paciente como su personalidad y el episodio febril que presentó aumentaron dificultades a la hora de hacer el diagnóstico y decidir el tratamiento necesario. Las pruebas de imagen pueden ser una ayuda a la hora de confirmar el diagnóstico de cefalea por hipotensión intracraneana y en nuestro caso fue determinante para decidir el tratamiento con parche hemático que fue definitivo. Respecto a la CPPD crónica hay muy poca literatura, hacen falta estudios que ayuden a aclarar la incidencia real y su fisiopatología.

Bibliografía:

1. Somri M, et al. Postdural puncture headache: an imaging-guided management protocol. *Anesth Analg.* 2003;96:1809-1812.
2. Jabbari A, et al. Post spinal puncture headache, an old problem and new concepts: review of articles about predisposing factors. *Caspian J Intern Med.* 2013;4:595-602.
3. Sadasiviah J, McLure H. 18-g Tuohy needle can reduce the incidence of severe post dural puncture headache. *Anaesthesia.* 2009;64:1379-1380.
4. Geurts JW, Haanschoten MC, van Wijk RM, Kraak H, Besse TC. Post-dural puncture headache in young patients. A comparative study between the use of 0.52 mm (25-gauge) and 0.33 mm (29-gauge) spinal needles. *Acta Anaesthesiol Scand* 1990; 34: 350-353.

5. Webb CA, et al. Unintentional dural puncture with a Tuohy needle increases risk of chronic headache. *Anesth Analg.* 2012;115:124-132.
6. Aida S, et al. Headache after attempted epidural block: the role of intrathecal air. *Anesthesiology.* 1998;88:76-81.
7. Dakka Y, et al. Headache rate and cost of care following lumbar puncture at a single tertiary care hospital. *Neurology.* 2011;77:71-74.
8. Yaman ME, et al. Isolated abducens nerve palsy following lumbar puncture: case report and review of the mechanism of action. *J Neurosurg Sci.* 2010;54:119-123.
9. Pogodzinski MS, et al. Hearing loss and cerebrospinal fluid pressure: case report and review of the literature. *Ear Nose Throat J.* 2009;87:144-147.
10. Turnbull D, Shepherd D. Post-dural puncture headache: pathogenesis, prevention and treatment. *Br J Anaesth.* 2003;91:718-729.

Agradecimientos: A nuestros pacientes que son más que el motivo la motivación.