

## ***PRP epidural en el manejo de la enfermedad discal degenerativa y dolor axial. Estudio preliminar***

J. Correa<sup>1</sup>, H. Cortés<sup>2</sup>, O. Coral<sup>3</sup> y E. García<sup>4</sup>

<sup>1</sup>Médico Especialista en Anestesiología, Reanimación y Terapia del Dolor responsable de la Unidad del Dolor. Corporación Cafesalud. Santiago de Cali. <sup>2</sup>Médico Especialista en Anestesiología, Reanimación y Terapia del Dolor. Director UDOP. Bucaramanga. <sup>3</sup>Médico Especialista en Neurocirugía. Facultativo colaborador de la Unidad de Neurocirugía. <sup>4</sup>Odontólogo UNICOC. Máster terapias regenerativas PRP en Odontología. Colaborador Unidad del Dolor. Corporación Cafesalud. Santiago de Cali. Colombia

---

Correa J, Cortés H, Coral O y García E. PRP epidural en el manejo de la enfermedad discal degenerativa y dolor axial. Estudio preliminar. Rev Soc Esp Dolor 2017; 24(2):85-95.

### **ABSTRACT**

Intervertebral disc degeneration is a chronic disease that causes significant disability and dependence and exerts a high cost on society. It is the most common cause of back pain, and may involve any segment of the spine, being the lumbar the most frequently affected area. It is one of the most frequent reasons for consultation in the general population, second only to headache, affecting 80-85 % of people throughout life. Current therapeutic strategies are primary conservative, including physical therapy and anti-inflammatory medication. Surgical techniques are intended only to stabilize the spine and/or decompress the spinal or foraminal canal, searching for relieve of symptoms; however, do not address the cause of the degeneration and even accelerate the degeneration of adjacent segments. Understanding of the biology of platelet-rich plasma (PRP) and its effect on condral repair has led to the use of PRP as a promising biological therapeutic strategy for enhance the regenerative process and healing of the intervertebral disc. Very few studies have been conducted in vitro and there are even fewer clinical studies which link PRP with the management of degenerative disc disease. At present, there is no document linking PRP used in injection into the epidural space as a method of intervertebral disc regeneration in cases of disc disease. This is a preliminary study of pain management in patients with degener-

ative disc disease and axial pain, by using PRP injected into the epidural space, cervical or lumbar.

**Key words:** Platelet-rich plasma, intervertebral disc degeneration, axial pain.

### **RESUMEN**

La enfermedad discal degenerativa es un proceso crónico que produce importante discapacidad y dependencia y que genera un alto coste en la sanidad. Es la causa más común de dolor de espalda, que puede comprometer cualquier segmento del eje axial, siendo la región lumbar el sitio más frecuentemente afectado. Es uno de los motivos de consulta más frecuente en la población general, sólo superado por la cefalea, que afecta al 80-85 % de las personas a lo largo de la vida. El manejo realizado hasta el presente es usualmente de tipo conservador, incluyendo la terapia física y los antiinflamatorios. Las técnicas quirúrgicas tienen como objetivo sólo el de estabilizar la columna y/o descomprimir el canal medular o foraminal, buscando el alivio del dolor; sin embargo, para nada corrigen la enfermedad de base asociada al desgaste de los discos intervertebrales, e incluso estas técnicas se han asociado con una aceleración del proceso de desgaste osteocondral. El conocimiento de los fundamentos biológicos del plasma rico en plaquetas (PRP) ha llevado a la investigación de su uso como regenerador del tejido condral en general, y en este caso como regenerador del disco intervertebral, siendo la terapia PRP una estrategia que se presenta hoy como una alternativa muy prometedora de tratamiento (biológico) de la enfermedad discal. Son muy pocos los estudios realizados *in vitro*, y menos aún los estudios clínicos que relacionan el PRP con el manejo de la enfermedad degenerativa discal. No existe al presente ningún documento que emplee el

PRP en inyección en el espacio epidural como vía de regeneración del disco intervertebral en los casos de patología discal.

Presentamos nuestro estudio preliminar de manejo del dolor crónico en los pacientes con enfermedad discal degenerativa, mediante el uso de PRP inyectado en el espacio epidural, cervical o lumbar.

**Palabras clave:** Plasma rico en plaquetas, enfermedad discal degenerativa, dolor axial.

## INTRODUCCIÓN

La enfermedad discal degenerativa (IDD, por sus siglas en inglés) es una enfermedad crónica que produce importante discapacidad y dependencia y que genera un alto coste en la sanidad (1,2). Se trata de un síndrome complejo y de etiología multifactorial que afecta a personas de todas las edades, niveles sociales y profesiones. La IDD es la causa más común de dolor de espalda, que puede comprometer cualquier segmento del eje axial, siendo la región lumbar el más frecuentemente afectado. El dolor lumbar es, en general, uno de los motivos de consulta más frecuente en la población general, siendo sólo superado por la cefalea, que afecta al 80-85 % de las personas a lo largo de la vida (WHO, 2003). La enfermedad discal ocurre más a menudo en pacientes de entre 35 y 55 años de edad y es más común en los hombres que en las mujeres. Los factores que pueden contribuir al desgaste del disco incluyen la edad, las condiciones de vida, los sobreesfuerzos realizados de manera incorrecta y los factores genéticos (3-5). El manejo que se ha realizado en la IDD hasta el presente es usualmente de tipo conservador, incluyendo la terapia física y los antiinflamatorios. Las técnicas quirúrgicas, como la disectomía, la colocación de prótesis discales o la fijación de los cuerpos vertebrales tienen como objetivo estabilizar la columna y/o descomprimir el canal medular o foraminal, buscando el alivio del dolor, llegando a convertirse en el tratamiento princeps del dolor lumbar en los pacientes con discopatía, hernia discal o estenosis raquídea resistente a tratamiento conservador. Sin embargo, para nada corrigen la enfermedad de base asociada al desgaste de los discos intervertebrales, e incluso estas técnicas se han asociado con una aceleración del proceso de desgaste osteocondral (6). Por este motivo, la búsqueda de una técnica que pueda aliviar el proceso degenerativo del cartílago se perfila como el objetivo primordial.

El conocimiento de los fundamentos biológicos del plasma rico en plaquetas (PRP) ha llevado a la investigación de su uso como regenerador del tejido condral en general, y en este caso como regenerador del disco intervertebral, siendo la terapia PRP una estrategia que se presenta hoy como una alternativa muy prometedora de tratamiento (biológico) de la IDD (7-9).

Al presente no existe ningún documento que emplee el PRP en inyección en el espacio epidural como vía de

regeneración del disco intervertebral en los casos de IDD. Nosotros hemos considerado la región axial como un componente “poliarticular”, y el espacio epidural como el lugar idóneo de manipulación farmacológica de esta región, que nos permite actuar no solamente sobre el disco intervertebral sino también sobre la faceta articular y, quizás aún más, obtener el beneficio del PRP en la región foraminal. Por tal motivo, en el presente trabajo pionero incluimos una revisión anatómica y fisiológica de dicho espacio.

Nuestro estudio no pretende, sin embargo, recopilar todo el conocimiento relacionado con el uso del PRP en medicina regenerativa. Buscamos resaltar los trabajos destacados del uso de PRP en la regeneración del cartílago en general (principalmente en la rodilla) y hacer referencia a los muy escasos documentos que relacionan el PRP con la regeneración del cartílago del disco intervertebral.

## FUNDAMENTOS BIOLÓGICOS DEL PRP

La regeneración de los tejidos (duros y blandos) tiene lugar mediante un complejo de eventos a nivel celular y molecular que son regulados por proteínas de señal que, sin embargo, hoy por hoy aún no han sido definidos en su totalidad, pero en el que las plaquetas juegan un papel decisivo bien conocido.

Las plaquetas contienen numerosas proteínas que influyen poderosamente en la cicatrización de las heridas. Entre ellas está el factor de crecimiento derivado de las plaquetas (PDGF) que incluye los isómeros  $\alpha\alpha$ ,  $\beta\beta$ , y  $\alpha\beta$ , el factor de crecimiento transformante (TGF)- $\beta$  que incluye los isómeros  $\beta 1$  y  $\beta 2$ , el factor plaquetario 4 (PF4), la interleuquina (IL)-1, el factor angiogénico derivado de las plaquetas (PDAF), el factor de crecimiento endotelial (VEGF), el factor de crecimiento epidérmico (EGF), el factor de crecimiento endotelial derivado de las plaquetas (PDEGF), el factor de crecimiento de células epiteliales (ECGF), el factor de crecimiento insulina-like (IGF), la osteocalcina, la osteoconectina, el fibrinógeno, la vitronectina, la fibronectina y la trombospondina (TSP)-1. Estas proteínas denominadas proteínas secretoras componen los factores de crecimiento, citoquinas y quimioquinas. Ha sido el estudio de estos factores de crecimiento, junto con el descubrimiento de su liberación por parte de las plaquetas, el que ha conducido al desarrollo de un concentrado de plaquetas autólogo que sea útil para estimular la proliferación y la diferenciación celular en aquellos tejidos donde esto es requerido (10-14), como por ejemplo en la cicatrización de heridas o en los procesos de regeneración de los tejidos, o bien para luchar contra la involución celular que tiene lugar con el envejecimiento. Estos factores de crecimiento actúan de manera local. La estimulación celular se realiza o bien por un sistema autocrino en el que las células producen y responden al mediador biológico, o por un sistema paracrino en el que la

célula que produce el factor se encuentra en las proximidades de las células a las que afecta. Las células productoras de los factores de crecimiento incluyen los fibroblastos, osteoblastos, células endoteliales, leucocitos, monocitos y macrófagos. Además existen lugares de almacenamiento en las plaquetas (gránulos  $\alpha$ ) y en el hueso (adheridos a la matriz ósea). El primer informe clínico de PRP utilizado como terapia regenerativa tisular se publicó en 1998 por un cirujano oral que incorpora el PRP en el injerto óseo esponjoso para reconstruir grandes defectos mandibulares (15). Desde entonces, el PRP se ha utilizado ampliamente en la cirugía oral y maxilofacial y es de uso común hoy en día para mejorar la osteointegración de implantes dentales y acelerar el proceso de cicatrización (16,17). También se ha empleado en el tratamiento de heridas complejas para proporcionar mejoras significativas en la cicatrización (18,19). Más recientemente se ha utilizado para tratar lesiones del aparato locomotor. Así, en la actualidad, es bien aceptado el uso del PRP como terapia de regeneración de los tejidos por sus propiedades moduladoras y estimuladoras de la proliferación de las células de origen mesenquimal (fibroblastos, osteoblastos, células endoteliales, células epiteliales, adipoblastos, miocitos y condrocitos, principalmente). De esta manera, el concepto del empleo del PRP es el aumento y la optimización de los factores naturales a la respuesta de curación y la medicina regenerativa no es otra cosa que la búsqueda de técnicas asequibles en la reparación y restauración de los tejidos. Otros estudios científicos también han relacionado a las plaquetas y el PRP con efectos antiinflamatorios y analgésicos (20-23), que obviamente nos son muy útiles a la hora de manejar el dolor axial crónico. De igual manera, hay informes que confirman que las plaquetas secretan péptidos antimicrobianos, lo que sugiere un efecto antibiótico (23,24).

Así, en la mayoría de estudios quedan patentes las evidencias para fomentar su uso. No obstante, los análisis comparativos de estos estudios clínicos no son viables debido a que el PRP es un producto biológico que se ha preparado utilizando diferentes protocolos y en donde no se menciona una correlación entre la concentración de plaquetas y/o el volumen de PRP aplicado en cada área lesionada (25-27). Por otro lado, los estudios con controles que determinen y cuantifiquen definitivamente la magnitud de los efectos del plasma rico en plaquetas son escasos. Es por ello por lo que las múltiples aplicaciones potenciales del PRP en ortopedia, medicina deportiva y cirugía reparadora requieren más análisis comparativos de los diferentes estudios clínicos.

## PRP Y REGENERACIÓN DE CARTÍLAGO ARTICULAR

El cartílago articular es el tejido conectivo altamente especializado de las articulaciones móviles, cuya principal

función es proveer una superficie articular con una baja fricción y un eficiente soporte contra la carga mecánica. Se trata de un tejido desprovisto de vasos sanguíneos, linfáticos y de terminaciones nerviosas, por lo que su capacidad regenerativa intrínseca es muy baja.

Los cambios biológicos, biomecánicos y/o metabólicos, así como los traumatismos, pueden llevar a la pérdida de la homeostasis del cartílago, lo que trae como consecuencia una disminución acelerada de la superficie articular y da lugar a la presencia de osteoartrosis. Clínicamente, esta condición se caracteriza por dolor de la articulación afectada, con rigidez, limitación del movimiento y grados variables de inflamación. En la actualidad, los tratamientos para el manejo de la osteoartrosis son principalmente conservadores, con técnicas que únicamente alivian el dolor (tratamiento farmacológico inicial con analgésicos y antiinflamatorios) o bien procedimientos dirigidos a la generación de implantes en la articulación afectada. Sin embargo, hasta ahora no se contaba con un tratamiento efectivo para la regeneración del cartílago y son los estudios de esta última década los encaminados a este propósito.

Los estudios del PRP sobre los tejidos articulares son muy recientes.

- *In vitro*: los estudios del PRP en los condrocitos y sus precursores realizados hasta el momento son muy positivos en términos de proliferación y aumento de la síntesis de matriz. Los diferentes trabajos muestran efecto del PRP en la restauración de colágeno y la síntesis de proteoglicanos por los condrocitos después de lesiones condrales (21,28,29). También *in vitro* se ha demostrado el efecto positivo del PRP sobre los fibroblastos de la sinovial y los condrocitos del menisco, al incrementar significativamente el ácido hialurónico y de hepatocyte growth factor (HGF), así como la proliferación celular y de glicosaminoglicanos (GAG).
- *In vivo*: al implantar estas preparaciones, el número de condrocitos y la tinción de proteoglicanos fueron mayores en el grupo de PRP que en el control (30-32). Otros estudios con animales de experimentación muestran el efecto muy positivo del PRP en la osteoartritis o la reparación de lesiones osteocondrales. El PRP activado con microesferas de gelatina fue inyectado intrarticular 4 y 7 semanas después de la lesión en conejos con lesión condral de rodilla, observándose una mejoría significativa a las 10 semanas después de la lesión, en comparación con los controles no tratados o en los que se empleó solamente PRP (33). En otro estudio se empleó el PRP en combinación con una estructura de ácido poliglicólico para tratar defectos osteocondrales grandes (5 mm de diámetro) y de espesor total en la región de la rodilla, observándose mejoría histológica significativa con incremento del grosor condral y más formación de hueso subcondral a las 4 y a las

12 semanas en el grupo tratado PRP, en comparación con grupo no tratado (34).

En el caso específico del disco intervertebral también se han realizado varios estudios *in vitro* e *in vivo* empleando factores de crecimiento presentes en el PRP, que buscan estimular la proliferación de las células del disco intervertebral y los resultados son prometedores. El factor de crecimiento transformante (TGF)- $\beta$ 1 es una de las primeras moléculas estudiadas *in vitro* para promover la síntesis de proteoglicanos. En un estudio se utilizó el factor TGF- $\beta$ 1 como estímulo de la proliferación de células del anillo fibroso humano con resultados eficaces después de 4 días de exposición (35), confirmando el efecto proliferativo del TGF- $\beta$ 1 en el cultivo de células de núcleo pulposo en conejos. El factor de crecimiento insulina-like (IGF) mostró un efecto similar, promoviendo la proliferación celular y la síntesis de la matriz. Varios estudios confirman que el TGF- $\beta$ 1 y el IGF-1, aislados o en combinación, podrían estimular eficazmente la síntesis de glicosaminoglicanos y de colágeno I y II por las células del anillo fibroso y mantener el fenotipo fibrocartilaginoso de las células del anillo (36-38). Serían, pues, las interacciones de los múltiples factores de crecimiento y no un factor de crecimiento aislado los necesarios para la correcta homeostasis del disco intervertebral y su regeneración, y sería lo que hace atractivo el empleo del PRP en la reparación del disco vertebral.

Los estudios clínicos arriba referidos intentan demostrar los beneficios del PRP como método capaz de regenerar el cartílago y los tejidos lesionados, mejorando la función articular, y por tanto la calidad de vida del paciente. Las diferentes publicaciones realizadas hasta la fecha han utilizado el PRP, bien en inyección intrarticular o bien como suplemento a la reparación quirúrgica, como en el labrum de la cadera, con resultados prometedores (disminución del dolor y mejoría de la función articular). En la mayoría de estos estudios se han empleado escalas clínicas (WOMAC, IKDC, KOOS, NRS, entre otras) que tienen en cuenta los aspectos referidos por el enfermo (subjetivas), las que el médico realiza mediante la exploración física (objetivas), y las de tipo radiológico que involucran aquellas basadas en la radiografía simple, la tomografía axial computarizada, la imagen de resonancia magnética nuclear y gammagrafía ósea, y que permiten medir los efectos y resultados del tratamiento. El conjunto de todas estas evidencias parece indicar que, en virtud de su composición, el PRP reúne cualidades idóneas para desempeñar un potente papel condro-regenerador. En ninguno de los trabajos publicados se comunican efectos adversos significativos, salvo un pequeño dolor local post-punción. No obstante, su uso en articulaciones es relativamente reciente y se dispone de escasa bibliografía.

*No existe, a la fecha, un estudio que emplee el PRP en inyección en el espacio epidural y es éste el propósito de nuestro trabajo, que busca establecer los efectos benéficos del PRP epidural en el tratamiento de la IDD.*

## EL DISCO INTERVERTEBRAL: ANATOMÍA

Los discos intervertebrales derivan embriológicamente de células notocordales. Globalmente son las principales articulaciones de la columna y representan una tercera parte de su altura. Su principal función es biomecánica, transmiten las cargas derivadas del peso corporal y de la actividad muscular a través de la columna vertebral y proporcionan flexibilidad a la misma, permitiendo movimientos de flexión-extensión y rotación. Estructuralmente, podemos dividir el disco en dos partes: el núcleo pulposo (central) y el anillo fibroso (periférico). Entre ambos podemos encontrar una zona de transición constituida por una fina capa de tejido fibroso.

El núcleo pulposo contiene en su interior fibras de colágeno (predominantemente tipo II) y fibras de elastina dispuestas radialmente dentro de una estructura gelatinosa altamente hidratada constituida por proteoglicanos (de condroitín y queratín sulfato). Intercaladas, con una densidad aproximada de 5.000/mm<sup>3</sup>, encontramos células condrocito-like derivadas de las plataformas cartilaginosas de los cuerpos vertebrales. El contenido del núcleo es de agua (77 %) y de proteoglicanos (14 %), mayor que en el anillo fibroso (70 y 5 % respectivamente). Las fibras de colágeno, en cambio, son más abundantes en el anillo (15 %) que en el núcleo (4 %).

El anillo fibroso está compuesto por capas de tejido fibroso (colágeno) dispuestas de manera concéntrica (las lamelas). Las fibras de colágeno (fundamentalmente tipo I) se disponen en paralelo entre ellas con una inclinación de 60° respecto al eje vertical, alternando su oblicuidad hacia la izquierda y hacia la derecha. Las fibras de elastina se organizan radialmente entre las lamelas, ayudándolas a mantenerse unidas y permitiendo, al menos en parte, que el disco retorne a su posición original tras la realización de movimientos de flexión-extensión. Las células del anillo fibroso son fibroblastos-like y se localizan sobre todo en su parte externa; son finas y elongadas y están alineadas en paralelo con las fibras de colágeno. En la porción interna del anillo, estas células son de morfología ovoidea.

*El disco intervertebral es, como cualquier tejido condral, un tejido avascular y, por tanto, su capacidad de regeneración es limitada.* La ruptura del anillo o la desecación del núcleo hacen perder las propiedades biomecánicas al disco y son la causa de la IDD. Esto nos lleva a la búsqueda de métodos que nos permitan mejorar la regeneración del disco, y es aquí donde consideramos el PRP como una novedosa estrategia para el tratamiento biológico de IDD.

## EL DISCO INTERVERTEBRAL: PATOLOGÍA

La IDD quizás se define mejor como una cascada que comienza con cambios en el microambiente celular y pro-

gresa a la ruptura estructural y el deterioro funcional del disco intervertebral. Los cambios más destacados que se producen durante la IDD son la disminución del número de células activas, la disminución de la matriz extracelular con alteración del fenotipo del disco y la aparición de citoquinas y mediadores proinflamatorios. El proceso degenerativo del disco intervertebral está muy relacionado con la pérdida de proteoglicano, el cual reduce la presión osmótica del medio interno y hace que el disco degenerado sea incapaz de mantener la hidratación bajo carga. Igualmente, el contenido total de colágeno disminuye con la progresión de la IDD y el cambio en el equilibrio de colágeno (de tipo II a tipo I) contribuye a la fibrosis del núcleo pulposo. Con la fusión del núcleo pulposo y del anillo fibroso, la diferencia entre los dos se hace menos evidente y, con el tiempo, la degeneración empeora y finalmente se convierte en irreversible. En la última etapa de la IDD, las placas terminales de cartílago calcificado tienen limitado potencial para la vascularización y la entrega de nutrientes. Estos cambios celulares y moleculares influyen en gran medida en la progresión de la IDD y terminan disminuyendo la función biológica y mecánica del disco intervertebral. Este proceso de desgaste del disco hace que algunas de las fibras que constituyen el anillo fibroso pierdan su resistencia y su elasticidad y se retraigan o se rompan espontáneamente. Cuando esto sucede, parte del contenido gelatinoso del disco (núcleo pulposo) puede protruir o extravasarse fuera. Así, la hernia discal se define como un desplazamiento del contenido discal fuera de los límites circunferenciales del espacio discal intervertebral que puede comprimir los elementos neurales en la región posterior (39). Puede presentarse como protrusión (definida como un desplazamiento de base ancha, en el que el material discal mantiene la continuidad con el material del espacio discal intervertebral) o extrusión (en la que el diámetro del material discal en el canal vertebral es mayor que la distancia entre los bordes de la base). La extrusión se denomina secuestro cuando no hay continuidad entre el material discal y el disco original dentro del canal vertebral. Estos fragmentos pueden migrar en cualquier dirección alejándose del punto de extrusión.

La pérdida de la función mecánica del disco puede terminar comprometiendo posteriormente toda la biomecánica del eje axial. Los cambios articulares en las articulaciones facetarias ocurren como resultado de la degeneración de disco. Si las articulaciones facetarias se degeneran lo suficiente, pueden volverse mecánicamente ineficaces provocando el desplazamiento hacia adelante de un cuerpo vertebral sobre otro (espondilolistesis). Estos cambios involutivos de la IDD hacen que la intervención temprana biológica sea considerada muy importante para revertir la tendencia a la degeneración, pues muchas células aún son viables y los cambios en el fenotipo celular aún son pocos.

La resonancia magnética nuclear (RMN) es el estudio más específico en el estudio de la IDD y ofrece la imagen

más detallada de la patología del disco intervertebral siendo muy sensible a los cambios degenerativos. La alteración discal interna, que no suele apreciarse en las radiografías simples, puede diagnosticarse en la RMN por una disminución de la intensidad de la señal en T2, que indica disminución del contenido de agua. Además, también es posible ver desgarros anulares en forma de zonas de hiperseñal, que es otro signo de alteración discal interna. Los cambios en la médula ósea como consecuencia de los cambios en el platillo vertebral se han asociado a discopatía degenerativa intervertebral. Estos cambios se han clasificado en tres tipos según el tiempo de evolución de la degeneración. Son conocidos como cambios Modic. Suelen asociarse a pacientes con clínica de dolor lumbar pero también se han encontrado en pacientes asintomáticos (en algunos trabajos hablan hasta del 6 % [40]), por lo que es importante saber cómo está clínicamente el paciente y si sus síntomas son concordantes con las pruebas de imagen.

Las escalas radiológicas más utilizadas para estratificar los cambios degenerativos y determinar la severidad de la IDD según la NASS (39) son las que se muestran en los esquemas inferiores y en las que nos basamos en el presente estudio.

- Según la patología discal (Figura 1): normal, ruptura del anillo discal, hernia discal.
- Según la morfología del material discal desplazado (Figura 2): protrusión (A) y extrusión (B y C).

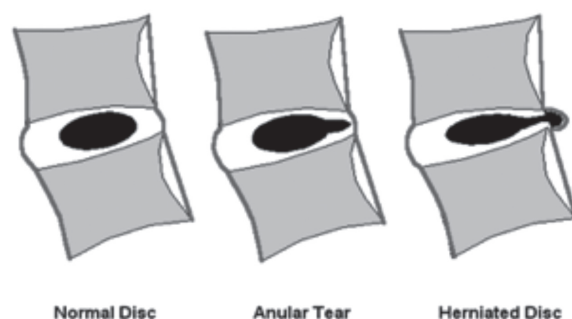


Fig. 1.

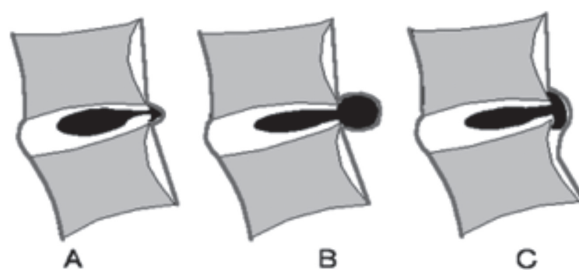


Fig. 2.

- Según la cantidad del material discal desplazado (Figura 3): pequeña herniación subligamentosa sin migración significativa del material del disco (A), hernia subligamentosa con la migración descendente del material del disco por debajo del ligamento longitudinal posterior (B), y hernia subligamentosa con migración descendente del material del disco y secuestro de fragmento (C).

Un disco puede tener más de una hernia. Una hernia de disco puede estar presente junto con otros cambios degenerativos, fracturas u otras anomalías del hueso adyacente u otras anomalías del disco. Por tanto, el término “hernia de disco” no implica ningún conocimiento de la etiología, la relación con los síntomas, el pronóstico o la necesidad de tratamiento. Sin embargo, un problema fundamental de la RMN es su falta de especificidad. En más de dos tercios de los pacientes con lumbociática unilateral, el diagnóstico por imagen no coincide con la clínica, e igualmente muchos pacientes asintomáticos pueden presentar hallazgos patológicos. Por tanto, es fundamental la correlación de la imagen con la sintomatología.

Desde el punto de vista clínico, el síntoma más frecuente de la IDD es el dolor axial, aunque el cardinal es la claudicación neurogénica (41,42). El dolor está presente en el 94 % de los pacientes, las parestesias en el 63 % y la pérdida de fuerza en el 43 %. El dolor de la IDD tiene varios factores desencadenantes: compresión mecánica, mediadores químicos y cambios vasculares. La compresión radicular no sólo se produce por la afectación discal sino también por cambios degenerativos a nivel de las facetas. A este respecto cabe explicar que la articulación facetaria tiene como componentes una cápsula con sinovial y cartílago que cubre su superficie, la cual está inervada por nociceptores y mecanorreceptores del ramo medial del nervio dorsal. Por tanto, los desgastes articulares facetarios y su amplia inervación son factores adicionales que contribuyen a la aparición de dolor en el nivel metamérico correspondiente en los pacientes con IDD. Por este motivo, en nuestra opinión, la actuación en el manejo del dolor debería estar enfocada al manejo de los diferentes componentes del eje axial que desencadenan el dolor y aprovechar el efecto analgésico del PRP en el tratamiento del dolor neuropático.

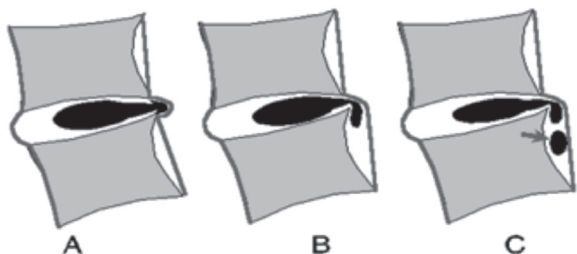


Fig. 3.

Por tanto, los interesantes y muy recientes documentos que emplean el PRP en regeneración discal mediante inyección intradiscal (43) tienen, en nuestra opinión, carencias a la hora de mejorar la funcionalidad articular axial al no incluir las causas multifactoriales del dolor neurogénico asociado a la IDD (la faceta, el ligamento amarillo).

## EL ESPACIO EPIDURAL: ANATOMÍA Y FISIOLÓGÍA

A los efectos oportunos, hemos decidido incluir este apartado de la anatomía del espacio epidural conscientes del poco conocimiento de dicho espacio por otros especialistas médicos diferentes de los anestesiólogos, y conocedores del NULO USO que se hace del espacio epidural por especialidades médicas diferentes a la nuestra de Anestesiología.

La elección del espacio epidural tiene como base un buen conocimiento de su anatomía y su contenido (Figura 4).

Descrito por primera vez en 1901 (Corning JL, 1901), el espacio epidural es un compartimento anatómico entre la vaina dural y el canal espinal. En algunas áreas es un espacio real y en otros sólo un espacio potencial. Su función es la de proteger a la médula de posibles daños producto de los movimientos de la columna. Limita superiormente por la fusión de las capas de la columna vertebral y del periostio de la duramadre en el foramen magnum, e inferiormente por la membrana sacrococcígea. Está delimitado por delante por el ligamento longitudinal posterior, los cuerpos vertebrales y los discos intervertebrales, lateralmente por los pedículos y forámenes intervertebrales, y posteriormente por la cápsula de las articulaciones facetarias, las láminas y el ligamento amarillo. El espacio epidural rodea el conducto central, que contiene al saco dural. Las raíces nerviosas que se originan en la médula espinal están rodeadas por la

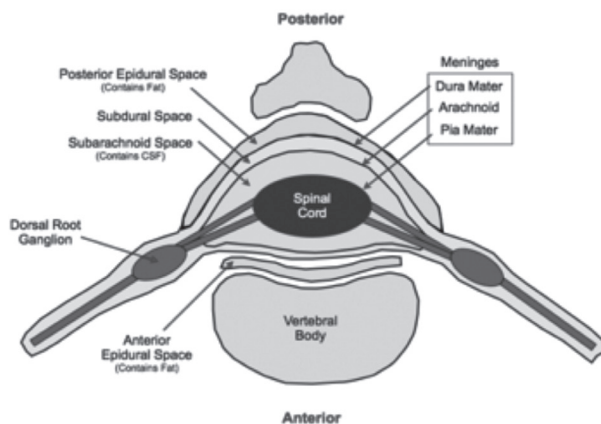


Fig. 4. Esquema que representa el espacio epidural.

piamadre, y rodeados a su vez por líquido cefalorraquídeo (LCR) y tienen, por lo tanto, un entorno distinto al de los nervios periféricos. Dichas estructuras están protegidas por la barrera hemato-encefálica. A medida que el nervio raquídeo se separa del saco tecal, se dirige hacia el neuroforamen. En el interior del foramen, la raíz dorsal forma el ganglio dorsal y después se une a la raíz ventral para formar el nervio periférico.

El espacio epidural contiene grasa semilíquida, vasos linfáticos, arterias, tejido conectivo laxo, las raíces de los nervios espinales y un plexo venoso extenso. Este contenido epidural está dividido en una serie de compartimientos circunferencialmente discontinuos separados por zonas en las que la duramadre contacta con la pared del canal vertebral. Se trata, por tanto, de una estructura dividida en la que pueden considerarse tres compartimientos: anterior, posterior y lateral (44).

La grasa del espacio epidural se distribuye en gran medida a lo largo del margen dorsal, adoptando una forma triangular, y se encuentra unida al ligamento amarillo por pedículos vasculares. La red arterial se localiza en la región lateral del espacio y, por lo tanto, no suele estar amenazada por el avance de una aguja epidural. El plexo venoso comprende una compleja red dividida en interna y externa, interconectadas por vasos longitudinales. En el caso del espacio epidural anterior, éste se encuentra totalmente ocupado por un rico plexo venoso avalvular, conectado con redes venosas externas (senos venosos intracraneales, sistema ácigos, plexos torácicos, abdominales e iliacos), por lo que una obstrucción externa puede incrementar su presión y modificar la farmacocinética de los fármacos inyectados en el espacio epidural. Por tanto, el conocimiento de la distribución de la grasa y su sistema vascular tiene gran relevancia a la hora de realizar procedimientos terapéuticos en dicho espacio.

La inyección de fármacos en el espacio epidural es una de las intervenciones más comúnmente utilizadas por los anestesiólogos: anestésicos locales, opioides, esteroides, relajantes centrales (baclofeno), benzodiacepinas (midazolam), clonidina, ketamina, etc. Cabe incluso recordar el empleo del “parche hemático” en el manejo de la cefalea pos punción dural. Los anestésicos locales, con o sin opioides, utilizados en la anestesia regional, o el empleo de esteroides en el manejo del dolor radicular son sin embargo, con diferencia, los fármacos más utilizados por esta vía. Los esteroides inyectados en el espacio epidural han sido ampliamente utilizados (45-47) en las unidades del dolor por su acción antiinflamatoria potente, que puede disminuir dolor y mejorar la función. No obstante, los esteroides no cambian la condición subyacente o incluso empeoran el proceso a medio o largo plazo (48-50). Al presente, no hay ningún trabajo científico que utilice la terapia regenerativa biológica PRP en el espacio articular.

## OBJETIVOS DEL ESTUDIO

La justificación de nuestro proyecto parte del conocimiento de la limitada capacidad de auto-regeneración del cartílago articular axial (discal y facetario), del conocimiento de los pobres resultados actuales en el manejo de la IDD, y del interés de encontrar un tratamiento alternativo efectivo que disminuya al mismo tiempo la necesidad de recurrir a procedimientos quirúrgicos en estos pacientes. El objetivo principal de este proyecto es el de evaluar la eficacia y la seguridad del PRP en el tratamiento de la IDD mediante la inyección en el espacio epidural. La valoración de nuestro objetivo se basa en el desarrollo de las siguientes cuestiones:

- ¿La infiltración epidural de PRP mejora los síntomas y el curso evolutivo de la IDD?
- ¿La infiltración epidural de PRP proporciona mejores resultados clínicos que otras alternativas terapéuticas conservadoras?
- ¿Es seguro el tratamiento de la IDD con la infiltración de PRP a nivel del espacio epidural?

Con esta base de conocimientos preliminares arriba expuestos, presentamos esta propuesta de manejo intervencionista de la IDD con PRP epidural al comité científico y de ética médica de la corporación hospitalaria Cafesalud de Colombia, que maneja 8 millones de afiliados, con aprobación positiva, estableciendo el estudio como de fase IIb.

Se dejó constancia, no obstante, del conocimiento que existe en los diferentes estudios respecto a las diferentes preparaciones del PRP y su efectividad, que puede estar influenciada por la composición del PRP, especialmente por la concentración de plaquetas que contenga, la activación de las mismas, así como de la presencia o ausencia de leucocitos. A tal respecto, el procesamiento del PRP en nuestro estudio se realizó siempre mediante centrifugación convencional de la sangre, con obtención de PRP de forma manual con “técnica abierta”, y no se estudiaron otras formas de obtención PRP en el presente trabajo.

## CRITERIOS DE SELECCIÓN DE LOS PACIENTES

El tipo de investigación es un estudio descriptivo correlacional. Se incluyeron todos los pacientes con diagnóstico clínico y de RMN de hernia discal (cervical o lumbar).

1. *Clínicos*: pacientes de ambos sexos, de entre 20 y 70 años, con clínica de dolor axial, cervical o lumbar, asociados o no a síntomas radiculares, sometidos a tratamiento conservador ineficaz de más de 6 meses de evolución.
2. *De RMN*: como mencionamos en el apartado anterior, siendo la RMN un estudio falto de especificidad, la inclusión de los pacientes se realizó correlacionan-

do la imagen de patología discal y/o facetaria en la RMN con el cuadro clínico asociado.

La causa de dolor lumbar y/o radicular era, en la mayoría de los pacientes, de origen multifactorial: discopatía, cambios artrósicos facetarios, hipertrofia del ligamento amarillo, asociado o no a estenosis del canal medular y/o foraminal. Sin embargo, la valoración previa del equipo de neurocirugía descartó la indicación quirúrgica.

**Criterios de exclusión:** se excluyeron los pacientes con historia clínica de cirugía previa en columna, trauma axial con lisis ístmica u otro tipo de fractura.

En la consulta previa a la programación del procedimiento, a todos los pacientes se les explicó su patología axial degenerativa, las causas probables de su dolor neuropático, lumbar o radicular, así como el objetivo del tratamiento farmacológico que venían recibiendo (analgesia multimodal) y que hasta el momento les era ineficaz. Se les explicó la opción intervencionista de la punción epidural en el manejo de su patología discal. Se les explicó igualmente la opción de los fármacos comúnmente empleados con esta técnica intervencionista (esteroides), los pros y los contras de los esteroides y el tejido óseo y condral, así como las expectativas que se buscan habitualmente con dicha técnica. Finalmente, se les explicó la opción del empleo PRP epidural como técnica vanguardista, ya utilizada y reconocida científicamente en otros espacios articulares, y las expectativas que se buscan con esta nueva técnica, en tejido óseo, condral, y los efectos antiinflamatorios reconocidos y reportados con el empleo del PRP. Todos los pacientes firmaron un consentimiento informado al respecto.

En todos los pacientes se realizó un procedimiento de punción en el espacio epidural a nivel cervical (C6-C7) o bien a nivel lumbar (L4-L5 O L5-S1), con el paciente en decúbito lateral. Se realizó la punción con aguja 18G Tuohy en todos los pacientes previa anestesia local con lidocaína. La identificación del espacio epidural se realizó con la TÉCNICA HABITUAL Y ESTÁNDAR, UNIVERSALMENTE EMPLEADA POR LOS ESPECIALISTAS DE ANESTESIOLOGÍA, que es la técnica de la pérdida de resistencia que no precisa de comprobación radiológica. La administración de PRP en volumen de 10 ml en espacio epidural lumbar y 8 ml en la región cervical se realizó por inyección directa.

## EVALUACIÓN DE LOS RESULTADOS

Para valorar el curso clínico tras infiltración epidural de PRP se utilizó la Escala Visual Analógica del dolor (EVA - puntuación de 0 a 10) (Figura 5), independizando el dolor lumbar del dolor radicular de los miembros inferiores. Este test es muy sencillo, pudiendo ser utilizado de forma universal, y ha demostrado tener una fiabilidad muy elevada (51). Igualmente se incluyeron los criterios de Macnab modificados.

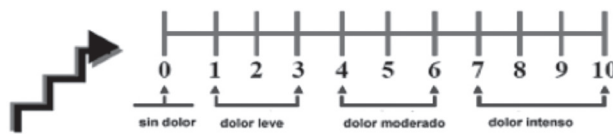


Fig. 5. Esquema que representa el espacio epidural.

1. Dolor axial y/o radicular (cervical o lumbar) (Figura 5).
2. Criterios clínicos de Macnab modificado.

- Excelente: resolución completa de los síntomas; libre de dolor.
- Bueno: marcada resolución del dolor; recuperación funcional; analgésicos raramente.
- Medio: dolor leve; recuperación parcial de la capacidad funcional.
- Pobre: persistencia de los síntomas, axiales y/o radiculares; requiere manejo multimodal.
- Peor: los síntomas no mejoraron o incluso empeoraron.

En un periodo de 14 meses, desde enero de 2015 hasta febrero de 2016, un total de 70 pacientes con diagnóstico de hernia discal (cervical o lumbar) fueron incluidos en el estudio. Todos habían recibido tratamiento conservador (farmacológico y/o de terapia física) por un periodo superior a 6 meses y con pobre respuesta al tratamiento.

El procedimiento se realizó de forma ambulatoria en todos los pacientes y se realizaron controles en la 3ª semana postinfiltración y luego al 2º y al 3º mes postinfiltración.

La valoración clínica global del VAS tras inyección PRP epidural mostró disminución del dolor en promedio de un total de 6 puntos al 3º mes después de realizado el procedimiento, bajando desde EVA 9/10 al momento de la consulta inicial hasta un promedio de 3/10. El dolor estaba ausente en un 40 % de los pacientes; un 15 % refería dolor de intensidad EVA 2-3, intermitente, con medicación analgésica sólo ocasional; un 25 % estaban con dolor EVA (3-6) y requerían uso habitual de analgesia de rescate; sin embargo, el consumo de medicación analgésica era menor que al inicio del tratamiento y no había necesidad de utilización de opioides. El 20 % restante persistía con dolor y su valoración del procedimiento fue de pobre según los criterios de Macnab. No obstante, ningún paciente manifestó empeoramiento de su sintomatología.

En cuanto a los criterios de seguridad, no se revelaron complicaciones relacionadas con la inyección epidural de PRP durante el tratamiento ni durante el seguimiento.

## LIMITACIONES DEL ESTUDIO

La elaboración de este estudio constituye un trabajo cuasi-experimental.



El presente estudio es sólo un trabajo preliminar donde buscamos inicialmente resultados clínicos. La valoración posterior del estudio deberá incluir, en el futuro, los cambios producidos en las imágenes de RMN (si los hubiere), pero al presente nuestra casuística en control de RMN postratamiento es aislada y, por tanto, estadísticamente no significativa.

Las técnicas de terapia regenerativa en otros espacios articulares (cadera y rodilla) recomiendan dosis repetidas de PRP (promedio de 3), y ésta es también la línea de investigación que seguimos en nuestra unidad con el eje axial.

Son bien conocidas las diferentes modificaciones surgidas recientemente en la preparación del PRP por diferentes sistemas comerciales de obtención de PRP mediante kits desechables con “técnica cerrada”, activados por la adición de colágeno, calcio y/o la trombina, por el contacto de vidrio o mediante la congelación de los ciclos, aplicado como suspensión de plaquetas o como un gel, etc. La metodología sigue ampliándose. No obstante, no está claro si estas diferencias notables son importantes en la repercusión clínica. Esto es otro tema de estudio.

## CONCLUSIONES GENERALES

En conclusión, la efectividad del tratamiento para los pacientes con IDD debe considerar, en primer lugar, una mejor comprensión de sus mecanismos fisiopatológicos y, además, teniendo en cuenta los esquemas farmacológicos actuales, un número específico de factores asociados con los regímenes actuales, como el potencial de efectos adversos, los efectos secundarios, las interacciones medicamentosas e incluso los riesgos de mal uso y abuso cuando se prescriben opiáceos. El conocimiento de estos aspectos conducirá a un enfoque de tratamiento basado en mecanismos más eficaces y específicos. Hasta la fecha, ningún medicamento ha demostrado eficacia en manejo de la IDD y la radiculopatía lumbosacra, que es probablemente el tipo más común de dolor neuropático (52). La comparación directa de diferentes esquemas farmacológicos con la terapia PRP dificulta el contraste en base a la eficacia, seguridad y tolerabilidad.

La infiltración PRP axial por abordaje epidural es una técnica sencilla, sin efectos secundarios a destacar. De acuerdo a la valoración de la escala del dolor observamos una diferencia importante si la comparamos con el manejo puramente conservador. En nuestra unidad del dolor consideramos que el manejo de los pacientes con diagnóstico de IDD debe ser multimodal, asociando la terapia regenerativa biológica PRP aquí expuesta a la terapia ortomolecular intravenosa complementaria que incluye dosis altas de magnesio y vitamina C entre otros, y los analgésicos de rescate cuando procede. Nuestros resultados obtenidos son sustento para continuar la realización de futuros estudios.

Este documento, basado en el concepto de medicina basada en la evidencia (EBM por sus siglas en inglés), está de acuerdo con la concepción de uso razonable de las mejores evidencias modernas en la toma de decisiones sobre el tratamiento de los pacientes individuales, buscando un mejor cuidado de la salud y tratando de dar al paciente la mejor solución posible. Así, este concepto de EBM busca cambiar el ejercicio abstracto de la lectura y la evaluación de la literatura hacia el proceso pragmático de utilizar la literatura para beneficiar a los pacientes individuales, al mismo tiempo que amplía la base de conocimientos del clínico (53-61). Este es, por tanto, el soporte de nuestro estudio clínico, y actualmente estamos trabajando en un estudio de fase IIB. No obstante, consideramos que se necesitan más estudios de gran escala, además de ensayos clínicos realizados en primera, segunda y tercera fase (62,63) que nos permitan modificar los actuales algoritmos del manejo del dolor axial, hoy por hoy inefectivos (64), con el objeto de mejorar la calidad de vida de nuestros pacientes.

## BIBLIOGRAFÍA

1. Shvartzman L, Weingarten E, Sherry H, Levin S, Persaud A. Cost-effectiveness analysis of extended conservative therapy versus surgical intervention in the management of herniated lumbar intervertebral disc. *Spine* 1992;15:176-82.
2. Frymoyer JW, Cats-Baril WL. An overview of the incidence and costs of low back pain. *Orthop Clin North Am* 1991;15:263-71.
3. Schoenfeld AJ, Nelson JH, Burks R, Belmont PJ Jr. Incidence and risk factors for lumbar degenerative disc disease in the United States military 1999-2008. *Mil Med* 2011;15:1320-4.
4. Choi YS. Pathophysiology of degenerative disc disease. *Asian Spine J* 2009;15:39-44. DOI: 10.4184/asj.2009.3.1.39.
5. Singh K, Masuda K, An HS. Animal models for human disc degeneration. *Spine J* 2005;15 (6 Suppl):267S-79S.
6. Karppinen J, Shen FH, Luk KD, Andersson GB, Cheung KM, Samartzis D. Management of degenerative disk disease and chronic low back pain. *Orthop Clin North Am* 2011;15:513-28. DOI: 10.1016/j.ocl.2011.07.009.
7. Sakai D. Future perspectives of cell-based therapy for intervertebral disc disease. *Eur Spine J* 2008;15:452-8. DOI: 10.1007/s00586-008-0743-5.
8. Yoon ST, Patel NM. Molecular therapy of the intervertebral disc. *Eur Spine J* 2006;15(Suppl 3):S379-S388.
9. Masuda K, An HS. Prevention of disc degeneration with growth factors. *Eur Spine J* 2006; 15 (Suppl 3):S422-S432.
10. Cho HS, Song IH, Park SY, Sung MC, Ahn MW, Song KE. Individual variation in growth factor concentrations in platelet-rich plasma and its influence on human mesenchymal stem cells. *Korean J Lab Med* 2011;31:212-8. DOI: 10.3343/kjlm.2011.31.3.212.
11. Mazzocca AD, McCarthy MB, Chowanec DM, Dugdale EM, Hansen D, Cote MP, et al. The positive effects of different platelet-rich plasma methods on human muscle, bone, and tendon cells. *Am J Sports Med* 2012;40:1742-9. DOI: 10.1177/0363546512452713.

12. Macaulay IC, Carr P, Gusnanto A, Ouwehand WH, Fitzgerald D, Watkins NA. Platelet genomics and proteomics in human health and disease. *J Clin Invest* 2005;115(12):3370-7.
13. Mishra A, Tummala P, King A, Lee B, Kraus M, Tse V, Jacobs CR. Buffered platelet-rich plasma enhances mesenchymal stem cell proliferation and chondrogenic differentiation. *Tissue Eng Part C Methods* 2009;15:431-5. DOI: 10.1089/ten.tec.2008.0534.
14. Spreafico A, Chellini F, Frediani B, Bernardini G, Niccolini S, Serchi T, et al. Biochemical investigation of the effects of human platelet releasates on human articular chondrocytes. *J Cell Biochem* 2009;108:1153-65. DOI: 10.1002/jcb.22344.
15. Marx RE, Carlson ER, Eichstaedt RM, Schimmele SR, Strauss JE, Georgeff KR. Platelet-rich plasma: growth factor enhancement for bone grafts. *Oral Surg Oral Med Oral Pathol Oral Radiol Endod* 1998;85(6):638-46.
16. Arora NS, Ramanayake T, Ren YF, Romanos GE. Platelet-rich plasma in sinus augmentation procedures: A systematic literature review: part II. *Implant dentistry* 2010;19(2):145-57. DOI: 10.1097/ID.0b013e3181cd706d.
17. Del Fabbro M, Bortolin M, Taschieri S, Weinstein R. Is platelet concentrate advantageous for the surgical treatment of periodontal diseases? A systematic review and meta-analysis. *J Periodontol* 2011;82(8):1100-11. DOI: 10.1902/jop.2010.100605.
18. Mazzucco L, Medici D, Serra M, Panizza R, Rivara G, Orecchia S, et al. The use of autologous platelet gel to treat difficult-to-heal wounds: a pilot study. *Transfusion* 2004;44(7):1013-8.
19. Villela DL, Santos VL. Evidence on the use of platelet-rich plasma for diabetic ulcer: a systematic review. *Growth Factors* 2010;28(2):111-6. DOI: 10.3109/08977190903468185.
20. Bendinelli P, Matteucci E, Dogliotti G, Corsi MM, Banfi G, Maroni P, et al. Molecular basis of anti-inflammatory action of platelet-rich plasma on human chondrocytes: Mechanisms of NF- $\kappa$ B inhibition via HGF. *J Cell Physiol* 2010;225:757-66. DOI: 10.1002/jcp.22274.
21. Van Osch GJ, Bernsen MR, Van Buul GM, Koevoet WL, Kops N, Bos PK, et al. Platelet-rich plasma releasate inhibits inflammatory processes in osteoarthritic chondrocytes. *Am J Sports Med* 2011;39:2362-70. DOI: 10.1177/0363546511419278.
22. Mazzocca AD, McCarthy BR, Intravia J, Beitzel K, Apostolakis J, Cote MP, et al. An in vitro evaluation of the anti-inflammatory effects of platelet-rich plasma, ketorolac, and methylprednisolone. *Arthroscopy* 2013;29:675-83. DOI: 10.1016/j.arthro.2012.12.005.
23. McNicol A, Israels SJ. Beyond hemostasis: the role of platelets in inflammation, malignancy and infection. *Cardiovasc Hematol Disord Drug Targets* 2008;8(2):99-117.
24. Drago L, Bortolin M, Vassena C, Taschieri S, Del Fabbro M. Antimicrobial activity of pure platelet-rich plasma against microorganisms isolated from oral cavity. *BMC Microbiol* 2013;13:47-51. DOI: 10.1186/1471-2180-13-47.
25. Mazzucco L, Balbo V, Cattana E, Guaschino R, Borzini P. Not every PRP-gel is born equal. Evaluation of growth factor availability for tissues through four PRP-gel preparations: fibrinet, RegenPRP-Kit, Plateltex and one manual procedure. *Vox Sang* 2009;97(2):110-8. DOI: 10.1111/j.1423-0410.2009.01188.x.
26. Lubkowska A, Dolegowska B, Banfi G. Growth factor content in PRP and their applicability in medicine. *J Biol Regul Homeost Agents* 2012;26(2 Suppl 1):3S-22S.
27. Kushida S, Kakudo N, Morimoto N, Hara T, Ogawa T, Mitsui T, et al. Platelet and growth factor concentrations in activated platelet-rich plasma: a comparison of seven commercial separation systems. *J Artif Organs* 2014;17(2):186-92. DOI: 10.1007/s10047-014-0761-5.
28. Akeda K, An HS, Okuma M, Attawia M, Miyamoto K, Thonar EJ, et al. Platelet-rich plasma stimulates porcine articular chondrocyte proliferation and matrix biosynthesis. *Osteoarthritis Cartilage* 2006;14(12):1272-80.
29. Wu CC, Chen WH, Zao B, Lai PL, Lin TC, Lo HY, et al. Regenerative potentials of platelet-rich plasma enhanced by collagen in retrieving pro-inflammatory cytokineinhibited chondrogenesis. *Biomaterials* 2011;32(25):5847-54. DOI: 10.1016/j.biomaterials.2011.05.002.
30. Anitua E, Andia I, Sanchez M, Azofra J, del Mar Zaldueño M, de la Fuente M, et al. Autologous preparations rich in growth factors promote proliferation and induce VEGF and HGF production by human tendon cells in culture. *J Orthop Res* 2005;23(2):281-6.
31. Anitua E, Sánchez M, Nurden AT, Zaldueño MM, de la Fuente M, Azofra J, et al. Platelet-released growth factors enhance the secretion of hyaluronic acid and induce hepatocyte growth factor production by synovial fibroblasts from arthritic patients. *Rheumatology (Oxford)* 2007;46(12):1769-72.
32. Anitua E, Sánchez M, Zaldueño MM, de la Fuente M, Prado R, Orive G, et al. Fibroblastic response to treatment with different preparations rich in growth factors. *Cell Prolif* 2009;42(2):162-70. DOI: 10.1111/j.1365-2184.2009.00583.x.
33. Saito M, Takahashi KA, Arai Y, Inoue A, Sakao K, Tonomura H, et al. Intraarticular administration of platelet-rich plasma with biodegradable gelatin hydrogel microspheres prevents osteoarthritis progression in the rabbit knee. *Clin Exp Rheumatol* 2009;27(2):201-7.
34. Sun Y, Feng Y, Zhang CQ, Chen SB, Cheng XG. The regenerative effect of platelet-rich plasma on healing in large osteochondral defects. *Int Orthop* 2010;34(4):589-97. DOI: 10.1007/s00264-009-0793-2.
35. Gruber HE, Ingram JA, Norton HJ, Hanley Jr EN. Senescence in cells of the aging and degenerating intervertebral disc: immunolocalization of senescence-associated  $\beta$ galactosidase in human and sand rat discs. *Spine* 2007;32:321-7.
36. Lee JY, Hall R, Pelinkovic D, Cassinelli E, Usas A, Gilbertson L, et al. New use of a three-dimensional pellet culture system for human intervertebral disc cells. *Spine* 2001;26:2316-22.
37. Alini M, Wei L, Markovic P, Aebi M, Spiro RC, Roughley PJ. The potential and limitations of a cell-seeded collagen/hyaluronan scaffold to engineer an intervertebral disc-like matrix. *Spine* 2003;28:446-54.
38. Zhang R, Ruan D, Zhang C. Effects of TGF-1 and IGF-1 on proliferation of human nucleus pulposus cells in medium with different serum concentrations. *J Orthop Surg* 2006;1:9.
39. Fardon DF, Milette PC. Nomenclature and classification of lumbar disc pathology. Recommendations of the Combined task Forces of the North American Spine Society, American Society of Spine Radiology, and American Society of Neuroradiology. *Spine* 2001;26(5):E93-E113.
40. Jensen TS, Karppinen J, Sorensen JS, Niinimäki J, Leboeuf-Yde C. Vertebral endplate signal changes (Modic change): a systematic literature review of prevalence and association with non-specific low back pain. *Eur Spine J* 2008;17(11):1407-22. DOI: 10.1007/s00586-008-0770-2.

41. Jönsson B, Stromquist B. Symptoms and signs in degeneration of the lumbar spine. *J Bone Joint Surg* 1993;75: 381-5.
42. Yukawa Y, Lenke LG, Tenhula J, Bridwell KH, Riew KD, Blanke K. A comprehensive study of patients with surgically treated lumbar spinal stenosis with neurogenic claudication. *J Bone Joint Surg Am* 2002;84-A(11):1954-9.
43. Levi D, Horn S, Tyszko S, Levin J, Hecht-Leavitt C, Walko E. Intradiscal platelet-rich plasma injection for chronic discogenic low back pain: preliminary results from a prospective trial. *Pain Med* 2016;17(6):1010-22. DOI: 10.1093/pm/pnv053.
44. Hogan QH. Epidural anatomy: new observations. *Can J Anaesth* 1998; 45:R40-R48.
45. Mulligan KA, Rowlingson JC. Epidural steroids. *Curr Pain Headache Rep* 2001;5(6):495-502.
46. Armon C, Argoff CE, Samuels J, Backonja MM. Assessment: use of epidural steroid injections to treat radicular lumbosacral pain: report of the Therapeutics and Technology Assessment Subcommittee of the American Academy of Neurology. *Neurology* 2007;68(10):723-9.
47. Argoff CE, Sims-O'Neill C. Epidural steroid injections are useful for the treatment of low back pain and radicular symptoms: con. *Curr Pain Headache Rep* 2009; 13(1):35-8.
48. Fadale PD, Wiggins ME. Corticosteroid injections: their use and abuse. *J Am Acad Orthop Surg* 1994;2:133-40.
49. Hauser RA. The deterioration of articular cartilage in osteoarthritis by corticosteroid injections. *Journal of Prolotherapy* 2009;1(2):107-23.
50. Wernecke C, Braun HJ, Dragoo JL. The effect of intra-articular corticosteroids on articular cartilage. A systematic review. *Orthop J Sports Med* 2015;3(5):2325967115581163. DOI: 10.1177/2325967115581163.
51. Zanolli G, Strömqvist B, Jönsson B. Visual analog scales for interpretation of back and leg pain intensity in patients operated for degenerative lumbar spine disorders. *Spine* 2001;26(21):2375-80.
52. Dworkin RH, O'Connor AB, Backonja M, Farrar JT, Finnerup NB, Jensen TS, et al. Pharmacologic management of neuropathic pain: Evidence-based recommendations. *Pain* 2007;132(3):237-51.
53. Evidence-Based Medicine Working Group. Evidence-based medicine. A new approach to teaching the practice of medicine. *JAMA* 1992;268:2420-5.
54. Gervas J, Pérez Fernández M. Uso apropiado de la medicina basada en pruebas, revisión de diez artículos recientes. *AMF* 2005;1(1):46-56.
55. Masic I, Miokovic M, Muhamedagic B. Evidence Based Medicine – New Approaches and Challenges. *Acta Inform Med* 2008;16(4):219-25. DOI: 10.5455/aim.2008.16.219-225.
56. Rice AS, Cimino-Brown D, Eisenach JC, Kontinen VK, Lacroix-Fralish ML, Machin I; Preclinical Pain Consortium, Mogil JS, Stöhr T. Animal models and the prediction of efficacy in clinical trials of analgesic drugs: a critical appraisal and call for uniform reporting standards. *Pain* 2008;139(2):243-7. DOI: 10.1016/j.pain.2008.08.017.
57. Manchikanti L, Hirsch JA, Smith HS. Evidence-based medicine, systematic reviews, and guidelines in interventional pain management: part 2: randomized controlled trials. *Pain Physician* 2008;11(6):717-73.
58. Evidence-Based Medicine Working Group. Evidence-based medicine. A new approach to teaching the practice of medicine. *JAMA* 1992;268:2420-5.
59. Craig JC, Irwig LM, Stockler MR. Evidence-based medicine: useful tools for decision making. *MJA* 2001;174:248-53.
60. Greeno C. Major alternatives to the classic experimental design. *Fam Process* 2002; 41:733-6.
61. Lazcano-Ponce E, Salazar-Martínez E, Gutiérrez-Castrellón P, Angeles-Llerenas A, Hernández-Garduño A, Viramontes JL. Ensayos clínicos aleatorizados: variantes, métodos de aleatorización, análisis, consideraciones éticas y regulación. *Salud pública de México noviembre-diciembre* 2004;46(6):559-84.
62. Llano Conrado H, Hernández Santos JR, Tenopala Villegas S, Canseco Aguilar CP, Torres Huerta JC. Efecto del plasma rico en plaquetas y/o factores de crecimiento sobre la regeneración y el dolor crónico asociado a discopatía intervertebral. Revisión sistemática. *Rev Soc Esp Dolor* 2016;23(3):145-53. DOI: 10.20986/resed.2016.3421/2016.
63. Comité Internacional de Editores de Revistas Médicas. Requisitos de uniformidad para los manuscritos enviados a revistas biomédicas: escritura y proceso editorial para la publicación de trabajos biomédicos. *Rev Esp Cardiol* 2004;57(6):539-58.
64. Dworkin RH, O'Connor AB, Backonja M, Farrar JT, Finnerup NB, Jensen TS, et al. Pharmacologic management of neuropathic pain: evidence-based recommendations. *Pain* 2007;132(3):237-51.