

## *Neuroestimulación de las raíces sacras bajo técnica retrógrada para dolor perineal. Reporte de casos*

A. Delgado Gamboa, J. R. Hernández Santos<sup>1</sup> y S. Tenopala Villegas<sup>2</sup>

*Anestesiólogo-Médico Residente de Algología. UNAM. <sup>1</sup>Anestesiólogo-Algólogo. Jefe de Servicio.*

*<sup>2</sup>Anestesiólogo-Algólogo. Médico Adscrito. Clínica del Dolor. Centro Médico Nacional "20 de Noviembre" ISSSTE. México*

---

*Delgado Gamboa A, Hernández Santos JR y Tenopala Villegas S. Neuroestimulación de las raíces sacras bajo técnica retrógrada para dolor perineal. Reporte de casos. Rev Soc Esp Dolor 2016;23(6):287-291.*

### ABSTRACT

**Introduction:** Neurostimulation of the sacral nerves by Retrograde Technique (NESRT) is effective for the treatment of drug refractory Chronic Perineal Pain (CPP). This paper seeks to understand the usefulness of NERSR for pain control and its impact on the patients' quality of life.

**Materials and methods:** Three cases are presented, previously selected from the Service of Pain Clinic, "20 de Noviembre" National Medical Center - Institute for Social Security and Services for State Workers (ISSSTE), Mexico D.F. from June 2006 to September 2014, with PPC: cases one and two caused by coccygodynia, and case three with pudendal nerve neuralgia, all unresponsive to conventional and interventional treatments. Sacral neuromodulation was performed in two stages: first with the placement of a Neurostimulation Positive Test Electrode (NPTP) and then by implementing NESRT. The patient was evaluated during the first and second week, then once a month for six months and finally every four months up to current time.

**Results:** Three clinical cases with DPC, mean age 55.6 years, two female and one male, are exposed. Case one and two diagnosed with coccydynia and Case three with neuralgia of the pudendal nerve. Prior to implantation they showed severe pain (assessed with the Pain Verbal Analogue Scale (VAS 8-10 / 10), an Oswestry with disabling functional limitations (32 points equivalent to a 64 % disability) and a psychological interview with

presence of average moderate depression and high anxiety (Beck Depression Questionnaire and Goldberg Health). Currently, they show mild pain (VAS 1-3/10), an Oswestry with moderate functional limitation (18 points equivalent to 35 % of disability) and average mild depression and anxiety. There was only one mild complication after implantation, due to fistula of cerebrospinal fluid (CSF).

**Conclusion:** Spinal cord stimulation has proven to be an effective alternative treatment in dealing with DPC. By controlling pain, it improves the patients' quality of life and the psycho-emotional state shown prior to implantation.

**Key words:** Retrograde technique neuromodulation, sacral neuromodulation, chronic perineal pain.

### RESUMEN

**Introducción:** La neuroestimulación de las raíces sacras bajo técnica retrógrada (NERSR) es eficaz para el tratamiento del dolor perineal crónico (DPC) refractario a tratamiento farmacológico. Este reporte busca demostrar la utilidad de la NERSR para el control del dolor y su impacto en la calidad de vida del paciente.

**Material y métodos:** Se presentan tres casos con DPC por coxigodinia (caso 1 y 2) y neuralgia del nervio pudendo (caso 3) sin respuesta a tratamientos convencionales e intervencionistas, previamente seleccionados en el Servicio de Clínica del Dolor, Centro Médico Nacional "20 de Noviembre" - Instituto de Seguridad y Servicios Sociales de los Trabajadores del Estado (ISSSTE), México D.F., desde junio 2006 a septiembre 2014. La neuroestimulación sacra se realizó en dos etapas: primero con la colocación de un electrodo de neuroestimulación de prueba positiva (CENPP) y posteriormente implantación del NERSR. Se evaluó al paciente a la primera y segunda semana, después una vez al mes durante seis meses y, posteriormente, cada cuatro meses hasta el momento actual.

**Resultados:** Se exponen tres casos clínicos, con edad promedio de 55,6 años, dos de sexo femenino y uno de sexo masculino con DPC. Caso 1 y 2 con diagnóstico de coxigodinia y caso 3

con neuralgia del nervio pudiendo. Previo a la implantación presentaban dolor severo (valorada con la Escala Verbal Análoga del dolor (EVA 8-10/10), un Oswestry con limitación funcional discapacitante (32 puntos equivalente a un 64 % de discapacidad) y una entrevista psicológica con presencia de depresión moderada y ansiedad alta en promedio (Cuestionario Depresión de Beck y Salud de Goldberg). En la actualidad presentan un dolor leve (EVA 1-3/10), un Oswestry con limitación funcional moderada (18 puntos equivalente a 35 % de discapacidad), depresión y ansiedad leve en promedio. Se reportó una complicación menor, posterior a la implantación, por fístula de líquido cefalorraquídeo (LCR).

**Conclusión:** En esta pequeña serie de casos se demostró que una alternativa para el tratamiento del DPC es la estimulación medular. Al controlar el dolor, mejora la calidad de vida del paciente y el estado psico-emocional que presentaba previo a la implantación.

**Palabras clave:** Neuroestimulación técnica retrógrada, neuroestimulación raíces sacras, dolor perineal crónico.

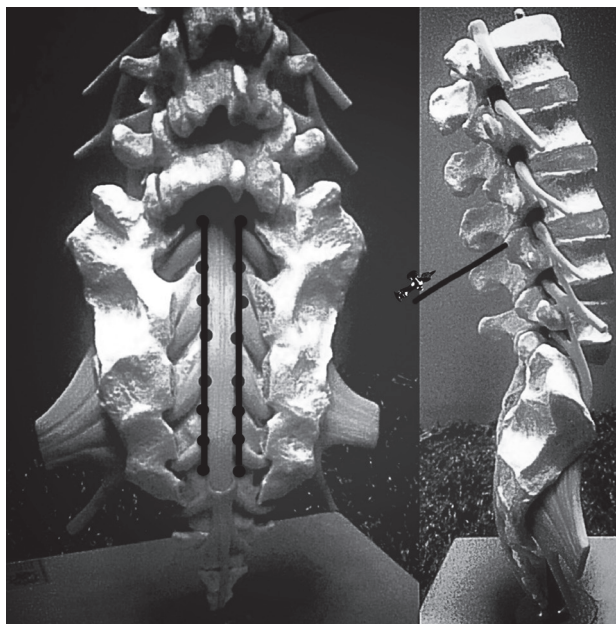
## INTRODUCCIÓN

La modulación del dolor perineal trabaja sobre las raíces sacras, los cuales son nervios mixtos. La actividad aferente procedente de los órganos pélvicos se conduce al sistema nervioso central a través de los nervios simpáticos y parasimpáticos. La porción pélvica del sistema parasimpático recibe axones preganglionares a través de las fibras que salen de los nervios sacros segundo, tercero y cuarto. Los ganglios pélvicos tienen los cuerpos de las neuronas postganglionares parasimpáticas. Los axones se distribuyen en las vísceras pélvicas y en los órganos genitales (1).

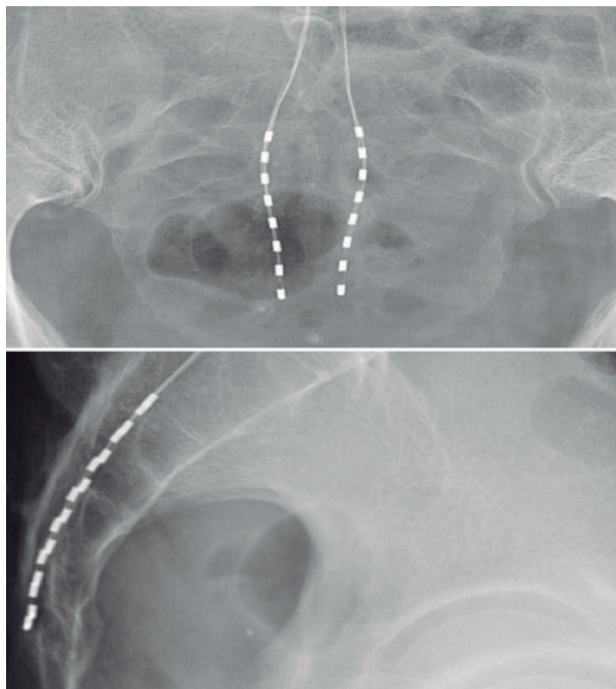
Desde 1965, Melzack y Wall utilizaron la electricidad para controlar el dolor (2). Fue en 1981, en la Universidad de California, bajo la dirección del Dr. Tanagho, donde se inició el primer programa clínico (3). Matzel, en 1995, comenzó a aplicar la neuroestimulación sacra para tratar pacientes que tenían déficit funcional de la musculatura pélvica (4). A finales de los 90 y principios del nuevo siglo, Aló y cols. describieron el abordaje que algunos centros comenzaron a practicar, basándose en la lordosis de la columna vertebral lumbar (5) y el abordaje percutáneo interlaminar para la colocación de electrodos en raíces sacras bajo la técnica retrógrada (6), con el fin de facilitar el acercamiento a estas regiones anatómicas difíciles, logrando abarcar la zona del dolor, y así brindar cobertura y alivio (7).

La colocación de electrodos de estimulación en el plexo sacro se puede realizar bajo tres vías: a) la vía transfornaminal S2-S3: este abordaje tenía limitaciones por el diseño y la fijación del electrodo; b) la vía epidural retrógrada (NERSR): técnica que fue implementada en los casos clínicos a continuación (Figuras 1 y 2), y c) la vía anterógrada a través del hiato sacro: nueva técnica alternativa, la relación

del campo eléctrico será dependiente de la grasa epidural y su distribución en el sacro (1).



**Fig. 1.** A. Disposición de los electrodos en las raíces sacras B. Abordaje epidural retrógrado, se realiza la entrada L3-L4.



**Fig. 2.** Este abordaje da la distancia necesaria para obtener la posición de electrodo apropiada a nivel ipsilateral o contralateral S1, S2, S3, S4, o S5, teniendo en cuenta la transición natural ascendente y la curvatura lateral del sacro.

La NERSR permite la colocación del electrodo más cerca y obtener mejores parestesias en un dermatomo seleccionado (7). Teniendo en cuenta que el mecanismo del NERSR continúa incierto, la teoría de la compuerta propuesta por Melzack y Wall es la que más concuerda con la estimulación de raíces sacras, la cual modula y restablece el equilibrio entre los reflejos inhibitorios y facilitadores que controlan la actividad funcional del suelo pélvico. Consiste en la estimulación de vías nerviosas para modificar la sensibilidad nociceptiva perineal mediante interacciones sinápticas a través de estímulos eléctricos (2).

El diagnóstico certero de la enfermedad, una adecuada orientación terapéutica y, aún más importante, una correcta indicación de esta técnica hacen que la NERSR sea de elección y efectiva en pacientes con DPC refractario (8).

## MATERIAL Y MÉTODOS

Se presentan tres casos sin respuesta a tratamientos convencionales farmacológicos e intervencionistas, con dolor neuropático de severa intensidad en región perineal, previamente seleccionados en el Servicio de Clínica del Dolor, Centro Médico Nacional "20 de Noviembre"- ISSSTE, México D.F., desde junio de 2006 a septiembre de 2014. En los tres casos se realizaron estudios de gabinete que incluyeron: biometría hemática completa, tiempo de protrombina, tiempo parcial de tromboplastina, química sanguínea con electrolitos séricos, cultivo de exudado faríngeo, con antibiograma, examen general de orina y urocultivo. Una vez obtenido los resultados, se continuó con el protocolo de estudio.

La neuromodulación sacra se realizó en dos etapas: la primera etapa consiste en la colocación de un electrodo de neuroestimulación de prueba positiva (CENPP), periodo de 5 días de duración con alivio del dolor mayor al 60 %. La segunda etapa es la colocación del NERSR (eón de 16 contactos, modelo 3116, dos electrodos percutáneos de 8 contactos, modelo 3186, y sistema recargable de batería de lithium-ion 3701 y programador 3851 marca St. Jude). Los parámetros de estimulación establecidos fueron para el caso 1 frecuencia de  $30 \pm 10$ , ancho de pulso de  $300 \pm 12$  y amplitud de  $7 \pm 15$ ; para el caso 2 fueron frecuencia de  $35 \pm 8$ , ancho de pulso de  $315 \pm 15$  y amplitud de  $6 \pm 10$ ; para el caso 3 fueron frecuencia de  $42 \pm 15$ , ancho de pulso de  $350 \pm 20$  y amplitud de  $8 \pm 12$ .

El abordaje retrógrado fue realizado por vía percutánea con el paciente en decúbito prono. La aguja se introdujo en el espacio interlaminar en dirección caudal. La técnica consiste en abordar el espacio epidural interlaminar L3-L4, entrando con la técnica de pérdida de resistencia. Cuando el espacio fue localizado, el electrodo se introdujo por medio de la aguja (Tuohy 14-G) y bajo visión fluoroscópica en dirección caudal se localizó el espacio epidural; pos-

teriormente se avanza el electrodo hasta la región sacra S2 A S4 (Figura 1). Una vez colocado el electrodo en las raíces deseadas, éste se conecta a un generador de impulsos inicialmente externo.

El seguimiento fue a la semana de la colocación del implante definitivo y posteriormente a la segunda semana; después una vez al mes durante seis meses, posteriormente, cada cuatro meses hasta el momento actual. Evaluamos la respuesta clínica a través del nivel de satisfacción del paciente, el cual fue positivo comparando la EVA con el que llegó el paciente previo al neuroestimulador a nuestra unidad y, posteriormente, con el que se encuentra el paciente en la actualidad (Figura 3), según la disminución de la polifarmacia previo al procedimiento y la actual (Figura 4) y el estado psico-emocional del paciente según el Cuestionario de Depresión de Beck y el de Salud de Goldberg pre y post-implantación del NERSR, el cual evalúa el estado emocional (depresión) y ansiedad; este mismo fue realizado y valorado por la psicóloga de nuestra Unidad (Tabla I).

## CASO CLÍNICO 1

Mujer de 47 años de edad, con DPC desde los 34 años de edad, por fractura sacro-coxígea. Con dolor irritativo a este mismo nivel, fue sometida a una coxigectomía por

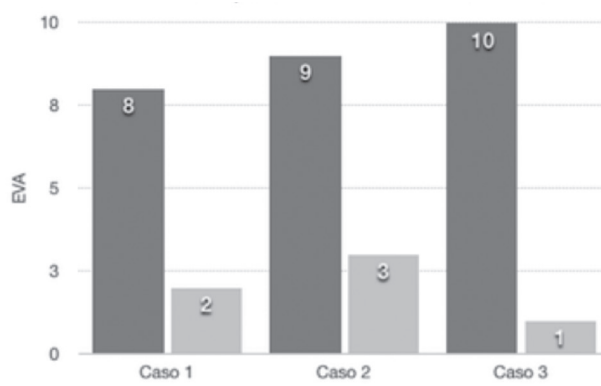


Fig. 3. Comparativa de EVA inicial.

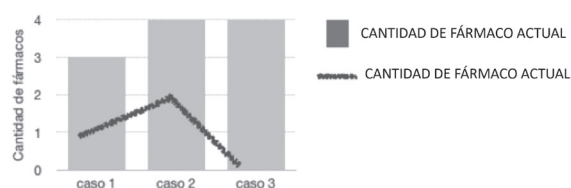


Fig. 4. Cantidad de fármacos pre y post-NERSR.

**TABLA I**  
COMPARACIÓN PSICO-EMOCIONAL PRE Y POST-NERSR

	<i>Años de dolor</i>	<i>Ansiedad inicial</i>	<i>Depresión inicial</i>	<i>Ansiedad actual</i>	<i>Depresión actual</i>
Caso 1	13	Moderada	Moderada	Moderada	Leve
Caso 2	10	Moderada	Alta	Alta	Leve
Caso 3	5	Leve	Leve	Leve	No

parte de ortopedia para manejo algológico. Paciente refería dolor neuropático (quemante, parestesias y descargas eléctricas) en genital externo, de intensidad severa (EVA 8/10) posterior al procedimiento quirúrgico. En la unidad, como primera medida tras 13 años de dolor, se utilizaron neuromoduladores orales: pregabalina (150 mg/12 horas), amitriptilina (25 mg/cada noche) y tramadol (200 mg/12 horas). Por falta de alivio del dolor, siguiendo el protocolo, se efectúa CENPP en junio del 2006. Se reportó un Oswestry inicial con limitación funcional discapacitante (34 puntos equivalente a un 68 % de discapacidad). Una entrevista psicológica con presencia de depresión y ansiedad moderada, que no contraindicaron el implante. Se programó a la paciente para su NERSR en quirófano de hemodinamia, mediante control fluoroscópico, monitorización estándar y con asepsia absoluta; se procedió al abordaje retrógrado del espacio epidural, entrando a nivel de L3-L4 interlaminar, descendiendo los electrodos por línea media hasta S2-S4. Tras un periodo de prueba de 5 días de duración en que se registró alivio del dolor satisfactorio para la paciente [EVA 2-3/10, Oswestry con limitación funcional moderada (20 puntos equivalente a un 40 % de discapacidad)] por lo que se procedió a la implantación NERSR (Figura 2), en un bolsillo lumbar, sin complicaciones. Un mes después del tratamiento, la paciente se encontraba libre de dolor en territorio perineal. En la actualidad, la paciente presenta EVA 2/10, en tratamiento con pregabalina 75 mg al día. Presenta en su valoración actual del estado psico-emocional una depresión leve y ansiedad moderada, según el cuestionario depresión de Beck y el de salud de Goldberg.

### CASO CLÍNICO 2

Mujer de 50 años de edad, con diagnóstico de coxigodinia secundaria a una fractura del hueso cóccix a los 28 años. Como consecuencia de su fractura, la paciente desarrolló dolor neuropático (quemazón y punzadas) en la región perineal y EVA 9/10 en tratamiento desde hace 10 años con neuromoduladores orales (carbamecepi-na 200 mg/12 horas, pregabalina 150-300 mg/12 horas, amitriptilina 25 mg/cada mañana) y opioide (parche de bupre-

norfina de 30 mg cada 96 horas). Su Oswestry inicial con limitación funcional discapacitante (30 puntos equivalente a 60 % de discapacidad). En la Unidad, siguiendo el protocolo del caso anterior, reporta en el cuestionario de depresión de Beck y el de salud de Goldberg depresión moderada y ansiedad alta, que no contraindican la colocación del dispositivo, por lo que se efectúa CENPP e implantación NERSR en abril 2007. En la actualidad la paciente presenta un EVA 3/10 y Oswestry con limitación funcional moderada (15 puntos equivalente a un 30 % de discapacidad) sin complicaciones en la colocación del neuroestimulador. En tratamiento farmacológico con paracetamol 500 mg ocasional y pregabalina 75 mg al día. Presenta depresión leve y ansiedad alta, en su valoración actual del estado psico-emocional.

### CASO CLÍNICO 3

Hombre de 70 años, con neuralgia del nervio pudiendo secundaria a una lesión directa posterior a una resección trans-ureteral de próstata (RTU-P). Refería dolor de características neuropáticas (quemazón, parestesias) en genital externo. De intensidad severa (EVA 10/10), asociado con dolor al defecar y miccionar, el cual aliviaba posterior al acto. Como primera medida en la unidad, tras 5 años de dolor, se inició con terapia farmacológica con carbamecepi-na (200 mg/d), pregabalina (150 mg/12 horas), amitriptilina (25 mg/cada noche) y tramadol (200 mg/12 horas). Por falta de respuesta al tratamiento farmacológico, siguiendo el protocolo de los casos anteriores, se reporta en el cuestionario de depresión Beck y el de salud de Goldberg depresión y ansiedad leve, que no contraindican la colocación del dispositivo, por lo que se efectúa CENPP en septiembre 2014. Se obtuvo una mejoría sintomatológica, por lo que se procedió a la implantación NERSR. Presentó una complicación por fístula de LCR, el cual resolvió a la sexta semana con manejo conservador. Un mes después del tratamiento, el paciente se encontraba libre de dolor. En la actualidad, el paciente presenta una cobertura del 100 % sin medicamentos orales. Cuestionario de depresión de Beck y el de salud de Goldberg con ansiedad leve sin datos de depresión.

## DISCUSIÓN

En los tres casos se trató un DPC refractario a múltiples manejos farmacológicos e intervencionistas de diferente etiología: secundario a una fractura antigua sacro-coxígea, por una fractura antigua de coxis y por neuralgia del nervio pudiendo posterior a una RTU-P.

Modificamos la técnica habitual descrita en la literatura (5) en donde recomiendan el abordaje en L2-L3 para disminuir la curvatura lordótica de la columna lumbar. Hemos comprobado que a este nivel el espacio interlaminar es más angosto, por lo que recomendamos abordarlo a nivel L3-L4, en donde la curvatura lordótica continúa siendo menor y, a la vez, se logra encontrar un espacio interlaminar más amplio.

Durante los últimos 15 años se ha demostrado que la estimulación de raíces sacras es una técnica útil en el tratamiento del dolor. El dolor de tipo neuropático, como fue el caso de nuestros pacientes, responden mejor a este tipo de tratamiento que el dolor nociceptivo (9), su empleo está justificado en ambos casos (5) en donde nuestro resultado fue de un alivio del dolor del 78 % comparado con el estudio con mayor número de casos reportados (18 casos) por Perotti y cols. con un 71,4 % en el alivio del dolor (7). La adecuada respuesta que obtuvimos de los pacientes la atribuimos a la importancia de un diagnóstico preciso de la patología subyacente causante del dolor, del tipo y la taxonomía del dolor. El diagnóstico y el cumplimiento de los criterios de selección de forma multidisciplinaria, como base importante el aspecto psico-emocional, que corresponde a un importante paso para el éxito del procedimiento; así como se presenta descrito en la literatura (10).

La técnica de anestesia regional habitual presenta un riesgo de punción dural. Con la técnica retrógrada este riesgo se ve aumentado por la dirección de la aguja contraria a la habitual y por la disminución en el espacio interlaminar, con mayor posibilidad de complicaciones como son la lesión de duramadre que lleve a la fístula del líquido cefalorraquídeo (LCR) (11), como se presentó en el caso 3, el cual resolvió a la sexta semana, con manejo conservador.

## CONCLUSIONES

La NERSR es efectiva en el alivio del dolor en un 78 % a un año de seguimiento en región perineal de origen neuropático.

La técnica retrógrada ha tenido limitaciones y dificultades en comparación con la técnica tradicional. Sugerimos que el abordaje retrógrado sea a nivel de L3 a L4, ya que facilita el abordaje del espacio epidural por ser más amplio el espacio interlaminar.

Los altos costos de la terapia implantable exige ser estrictos en cuanto a la valoración de los pacientes para su implantación definitiva.

Consideramos necesario realizar estudios sistematizados prospectivos para incrementar el nivel de evidencia en esta técnica.

### CORRESPONDENCIA:

A. Delgado Gamboa  
ale.delgam@gmail.com

## BIBLIOGRAFÍA

1. Aló KM, Yland MJ, Redko V, Claudio F, Claus N. Lumbar and sacral nerve stimulation (NRS) in the treatment of chronic pain: A novel anatomic approach and neurostimulation technique. *Neuromodulation* 1999;2:23-31.
2. Neuromodulación de raíces sacras [en línea]. España: Medicina del dolor, 2014. [consulta: 20 junio 2015]. Disponible en: <http://medicinadeldolor.es/tratamientos/suelo-pelvico-tratamiento-de-dolores-e-incontinencia/neuromodulacion-de-raices-sacras/>
3. Melzack R, Wall P. Pain mechanisms: A new theory. *Science* 1965;150:971-9.
4. Tanagho EA, Schmidt RA. Bladder pacemaker: Scientific basics and clinical future. *Urology* 1982;20:614-9.
5. Matzel KE, Stadelmaier U, Hohenfellner M, Gall FP. Electrical stimulation of sacral spinal nerves for treatment of faecal incontinence. *Lancet* 1995;346:1124-7.
6. Aló K. Nerve root stimulation: Facilitating the cephalocaudal retrograde method of electrode insertion. En: Timothy R. Deer. Atlas of implantable therapies for pain management. Springer Science. Houston, Texas: Springer Selective; 2011. p. 107-14.
7. De Andres J, Perotti L, Villaneuva-Pérez VL, Asensio-Samper JM, Fabregat-Cid G. Role of lumbosacral retrograde neuromodulation in the treatment of painful disorders. *Pain Physician* 2013;16(2):145-53.
8. Gómez I, Fernández E, Sanz E, Conde S, García R, Quicíos C, et al. Neuromodulación de Raíces Sacras. Experiencia de nuestro centro 1998-2003. A propósito de 18 implantes definitivos de neuromodulación. *Actas Urol Esp* 2004;28(10):732-42.
9. Aló K, Holsheimer J, Stanton Hicks M, Rezai A, Karpolat Y, Savas A, et al. New trends in neuromodulation for the management of neuropathic pain. *Neurosurgery* 2002;50(4):690-704.
10. North R, Kidd D. Prognostic value of psychological testing in patients undergoing spinal cord stimulation: A prospective study. *Neurosurgery* 1996;39(2):301-11.
11. Richter E, Abramova M, Aló K. Percutaneous cephalocaudal implantation of epidural stimulation electrodes over sacral nerve roots- A technical note on the importance of the lateral approach. *Neuromodulation: Technology at the Neural Interface* 2011;14:62-7.