



## Radiofrecuencia de nervio tibial posterior para fascitis plantar bilateral: reporte de caso

### Radiofrequency of the posterior tibial nerve for bilateral plantar fasciitis: case report

Juan Carlos Kafury Aragón<sup>1,2</sup>, Francisco Villalobos Treviño<sup>1,2</sup>, Víctor M. Silva-Ortiz<sup>3,4</sup>, Guillermo Eduardo Aréchiga-Ornelas<sup>5,6</sup> y Óscar Andrés Sotelo-Rosero<sup>6</sup>

<sup>1</sup>Departamento de Medicina Paliativa y del Dolor. Clínica Med. Cali, Colombia. <sup>2</sup>Especialidad Medicina Paliativa y del Dolor. Universidad de Puerto Rico. San Juan de Puerto Rico, Estados Unidos. <sup>3</sup>Departamento de Medicina Paliativa y del Dolor. Hospital Zambrano Elion. Monterrey, Nuevo León, México. <sup>4</sup>Especialidad Medicina Paliativa y del Dolor, Instituto Mexicano del Seguro Social. Monterrey, Nuevo León, México. <sup>5</sup>Departamento de Medicina Paliativa y del Dolor. Hospital General de Occidente. Guadalajara, México. <sup>6</sup>Especialidad Medicina Paliativa y del Dolor. Universidad de Guadalajara. Guadalajara, México.

#### RESUMEN

La fascitis plantar es una entidad frecuente, que genera malestar en la planta del pie y afecta de acuerdo con su intensidad al proceso de funcionalidad al generar un cuadro doloroso, el cual requiere desde manejo analgésico farmacológico, hasta manejos intervencionistas, e incluso quirúrgicos. La radiofrecuencia se considera una técnica favorable para el control analgésico de esta entidad.

**Palabras clave:** Fascitis plantar bilateral, nervio tibial posterior, radiofrecuencia pulsada, dolor, neuromodulación.

#### ABSTRACT

Plantar fasciitis is a frequent entity, which generates discomfort in the sole of the foot and affects, according to its intensity, the functional process by generating a painful picture. Which requires from pharmacological analgesic management, to interventional, and even surgical management. Radiofrequency is considered a favorable technique for analgesic control of this entity.

**Key words:** Plantar fasciitis, posterior tibial nerve, pulsed radiofrequency, pain, neuromodulation.

#### INTRODUCCIÓN

La fascia plantar es una banda gruesa de tejido conectivo que se prolonga desde el talón hasta los dedos del pie; el proceso inflamatorio de esta estructura se conoce como fascitis plantar (FP) [1]. El dolor puede ser agudo, sordo, ardiente o punzante. Puede ocurrir en el talón o en la parte inferior del pie y generalmente es peor al levantarse por la mañana, empeora después de caminar, estar de pie durante periodos prolongados o subir escaleras, y puede ser de mayor

intensidad al final del día [2]. Para su manejo se usan antiinflamatorios y diferentes terapias de rehabilitación y tratamientos intervencionistas [3].

A continuación, se describe el caso de un paciente con diagnóstico de FP, con dolor intenso de difícil control a quien se realizó radiofrecuencia pulsada (RFP) de nervio tibial posterior (NTBP) bilateral. Es una situación clínica de la que hay pocos reportes en la literatura y pocos consensos sobre los parámetros para la ejecución de técnica bilateral de radiofrecuencia pulsada en NTBP.

Recibido: 14-11-2023  
Aceptado: 29-04-2025

## DESCRIPCIÓN DEL CASO

Paciente femenino con antecedente de diabetes mellitus, que cursa con dolor bilateral en la zona de talón, exacerbado durante los primeros pasos de la marcha al levantarse o por posiciones prolongadas, con mejora luego de caminar algunos minutos. En el examen físico se identificó sensibilidad en zonas afectadas a la dorsiflexión de dedos de pie y tensión de la fascia plantar; el estudio de ultrasonido reportó engrosamiento de la fascia plantar. En base a los hallazgos, se hace diagnóstico de FP bilateral. Recibió tratamiento farmacológico con gabapentina, antiinflamatorios no esteroideos y ácido tiotico, además de manejo rehabilitador con ondas de choque (8 sesiones). Evolucionó con poca mejoría, presentando escala numérica visual analógica persistente 6/10 por lo cual se decidió realizar terapia regenerativa con plasma rico en plaquetas en región de fascia plantar, de la cual se obtuvo respuesta intermedia. Considerando lo anterior, se realiza bloqueo diagnóstico terapéutico de NTBP bilateral, obteniendo una respuesta favorable con disminución del 50 % de su dolor. Acude a consulta 4 semanas tras la intervención y se decide realizar RFP en NTBP de miembro inferior derecho, 3 semanas después se procede a intervención guiada por ultrasonografía en miembro inferior izquierdo. Cabe mencionar que, para abordar el nervio tibial, se hizo un abordaje axial en plano, retromaleolar con ingreso desde posterior a anterior con el paciente en posición de decúbito y exposición de maléolo medial. Se utilizó equipo Cosman, aguja de radiofrecuencia de 100 mm, 20 G, punta activa recta 4 mm (se utilizaron pulsos a 45 V, 42 °C, 3 ciclos de 90 segundos) (Figura 1). Durante las intervenciones no se presentaron eventos adversos.

Como perspectivas de tratamiento, el paciente expresó buscar una mejoría sintomática a su dolor. Recibió la asesoría respectiva sobre los riesgos,

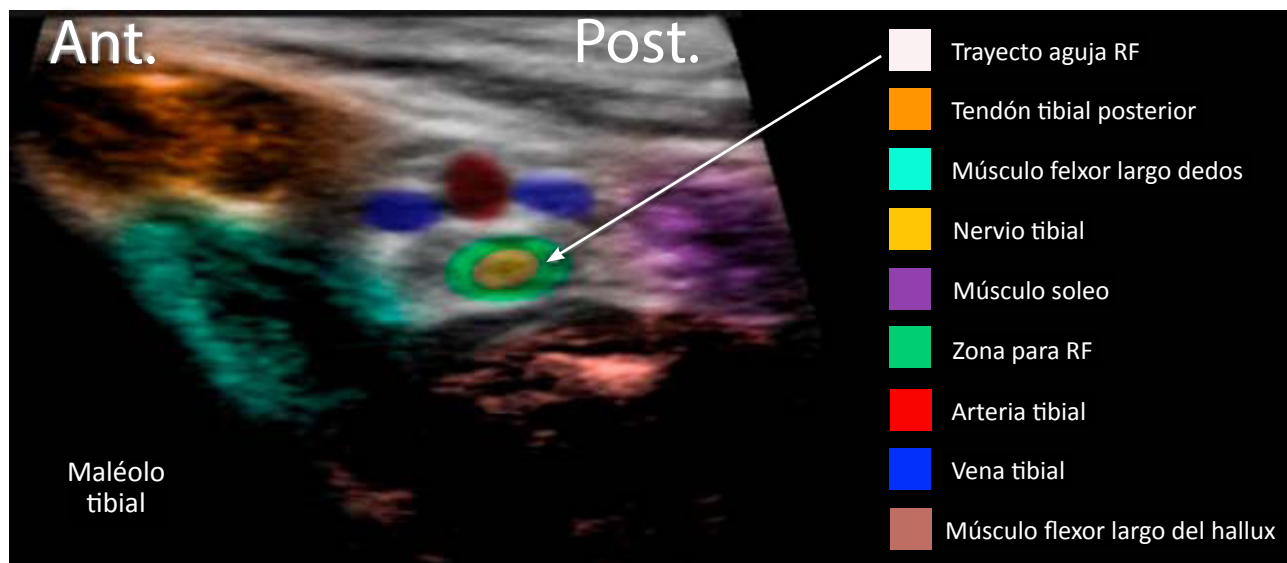
beneficios y durabilidad del tratamiento. En los seguimientos posteriores se identificó una disminución de dolor durante 4 meses, reduciendo la intensidad del síntoma en un 100 %. En la primera terapia de RFP, la paciente manifestó alivio de síntomas a partir de la segunda semana y en segunda terapia de RFP a partir de la tercera semana; además, expresó mejoría en su calidad de vida, funcionalidad y reducción del uso de analgésicos.

## DISCUSIÓN

Para tratar la FP, se recomienda una combinación de tratamientos. El ejercicio y la rehabilitación son importantes para la recuperación, ya que ayudan a fortalecer los músculos y tendones del pie. Los medicamentos, como los antiinflamatorios no esteroideos, pueden ayudar a aliviar el dolor y la inflamación. La terapia física, como la estimulación eléctrica, la estimulación magnética y el calor, también pueden ayudar al control analgésico [4].

Cabe mencionar que los bloqueos analgésicos ayudan a controlar el dolor, sin embargo, el uso repetido de esteroides puede tener efectos adversos como hiperglucemia, reacciones alérgicas, cambios menstruales, inmunosupresión e insuficiencia suprarrenal [5], por eso es importante tener en cuenta que después de una inyección con corticoide y habiendo confirmado el diagnóstico, se puede considerar la realización de RFP de NTBP para generar un alivio más prolongado. En un estudio doble ciego y controlado llevado a cabo por Wu y cols. se describió efectividad analgésica de esta técnica al disminuir el dolor, la discapacidad y el grosor de la fascia plantar con la perpetuación analgésica de 3 meses [6].

El bloqueo de NTBP ha sido descrito a nivel de la fosa poplítea, cara medial de la pierna y tobillo, y fue realizado por ultrasonido por primera vez por Soares

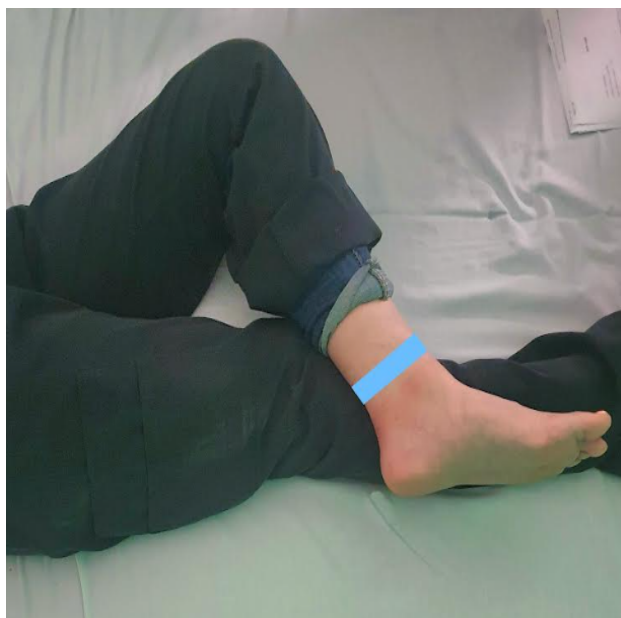

**Fig. 1.** Sonoanatomía de las estructuras relacionadas con radiofrecuencia del nervio tibial posterior; la flecha blanca señala el trayecto de ingreso de la aguja de radiofrecuencia.

en el 2008, quien reportó un mejor bienestar para el paciente, además de un menor volumen de medicamento utilizado y menos manipulación de tejidos con la técnica de ultrasonido [7]. Este bloqueo permite disminución de dolor en la parte posterior del tobillo, la pantorrilla y el pie, igualmente mejora los síntomas del síndrome del túnel tarsal [8].

En modelos cadavéricos se ha documentado un éxito del 100 % con el uso del ultrasonido al garantizar la correcta localización de las estructuras anatómicas a identificar, que corresponden a nervio tibial, flexor largo del hallux, flexor largo de los dedos, arteria y vena tibial posterior, tibia, músculo sóleo, músculo y tendón tibial posterior (Figura 1); el abordaje utilizado es de posterior a anterior con el paciente en posición de decúbito, rodilla en abducción, con tobillo descansando en tercio distal de extremidad contralateral (Figura 2) [9].

Ahora bien, al considerar la ejecución de RFP de nervio periférico, se pretende una prolongación mayor del tiempo analgésico, lo cual se logra por la reducción de dolor al aplicar un estímulo de lesión, a través de RFP activa en la zona proximal de la lesión, favoreciendo la neuromodulación y mejorando la sintomatología del dolor neuropático [9]. Esto es secundario a la generación de lesiones selectivas grandes en nociceptores principales pequeños como lo son fibras C y A $\delta$ , además de la activación de vías inhibitorias descendentes noradrenérgicas y serotoninérgicas, y la inhibición de fibras tipo C, además de la disminución de citoquinas proinflamatorias como factor de necrosis tumoral  $\alpha$  e interleucina-6. Según lo planteado por Cheol Chang y cols. [10]. El proceso de RFP genera edema leve transitorio, que no afecta la integridad estructural de la barrera hemato-nerviosa, la activación de fibroblastos o depósito de colágeno [11].



**Fig. 2.** Posición anatómica para rastreo de nervio tibial posterior; la zona azul representa lugar de ubicación de ultrasonido.

En base a lo anterior, la RFP se considera una técnica segura, aunque puede haber algunos efectos secundarios leves, como dolor en el área de la inyección, aunque la mayoría de los pacientes no experimentan ningún efecto secundario significativo. Los resultados son generalmente buenos y puede proporcionar alivio duradero del dolor [12].

La técnica de la RFP de nervio periférico requiere la colocación de la punta de la aguja cerca del nervio a tratar, luego se avanza hasta los nervios buscando identificar disestesia a un voltaje inferior de 0,2-0,5 V, la temperatura se mantiene por debajo de los 42 °C, en promedio [10].

Los parámetros más recomendados para la radiofrecuencia de nervio periférico son pulsos a 45 V, durante 4 ciclos de 120 segundos y una temperatura no superior a 42 °C [13]. Sin embargo, no hay evidencia definitiva con respecto a la temperatura, la duración y los ciclos. El éxito de este procedimiento depende principalmente de la brecha entre el nervio objetivo y la punta de la aguja de radiofrecuencia. En este sentido, los procedimientos guiados por ultrasonido pueden ofrecer muchas ventajas, incluida la visualización directa del nervio objetivo y la punta de la aguja, evitando el trauma neural por punción repetida [11].

El tiempo analgésico promedio que se ha reportado en la literatura en alivio del dolor para manejo de FP con RFP es 3-4 meses [11].

## CONCLUSIONES

Consideramos que la técnica bilateral de radiofrecuencia de NTBP fue efectiva para el manejo analgésico de la FP refractaria; coincide con lo reportado en la literatura de un tiempo analgésico promedio de 3 meses; no se documentaron eventos adversos, y se estima que hay un pronóstico favorable, por lo cual consideramos que es una técnica segura. Sugerimos que es indispensable ejecutar a futuro estudios que involucren una muestra más representativa y generen un mejor nivel de evidencia.

## RESPONSABILIDADES ÉTICAS

### 1. Protección de personas y animales.

Los autores declaran que para este reporte no se han realizado experimentos en seres humanos ni en animales. Los autores declaran que los procedimientos seguidos se conformaron a las normas éticas del comité de experimentación humana responsable y de acuerdo con la Asociación Médica Mundial y la Declaración de Helsinki.

### 2. Confidencialidad de los datos.

Los autores declaran que han seguido los protocolos de su centro de trabajo sobre la publicación de datos de pacientes, respetando la protección de datos personales.

### 3. Derecho a la privacidad y consentimiento informado.

Los autores declaran que en este artículo no aparecen datos de pacientes. Los autores han

obtenido el consentimiento informado de los pacientes y/o sujetos referidos en el artículo. Este documento obra en poder del autor de correspondencia.

## CONTRIBUCIÓN DE LOS AUTORES

OASR: planificación del reporte, redacción final.

GEAO: revisión bibliográfica, redacción inicial.

JCK y FV: realizó el procedimiento, comentarios al manuscrito.

VMSE: revisión bibliográfica, comentarios al manuscrito.

## Asistencia para el estudio

No se cuenta con asistencia de alguna organización diferente a la institución de adscripción.

## FUENTES DE FINANCIACIÓN

Sin apoyo financiero o patrocinio para el presente reporte.

## CONFLICTO DE INTERESES

Los autores declaran no tener conflicto de interés.

## AGRADECIMIENTOS

Al Dr. Francisco Villalobos, coordinador del servicio de Medicina Paliativa y del Dolor de Clínica Med, Santiago de Cali, Colombia. Igualmente, a los revisores Dr. Jorge Alberto Ramos Guerrero (Especialista en Medicina Paliativa Pediátrica, profesor titular de la subespecialidad de Medicina Paliativa y del Dolor, Hospital General de Occidente) y Dr. Jorge Bonilla Flores (Especialista en Anestesiología Pediátrica, Medicina Paliativa y del Dolor, profesor titular de la subespecialidad de Medicina Paliativa y del Dolor, Hospital General de Occidente).

## BIBLIOGRAFÍA

- Gaitan LC, Calvo AB, López V, Calvi JP, Álvarez V, Slullitel G. Factores asociados con dolor severo en pacientes con fascitis plantar. Un análisis de relaciones. *Rev Asoc Argent Ortop Traumatol.* 2020;85(1):23-30. DOI: 10.15417/issn.1852-7434.2020.85.1.991.
- Guttek N, Schilde S, Delank KS. Plantarer Fußschmerz. *Dtsch Arztebl Int.* 2019;116(6):83-8.
- Petraglia F, Ramazzina I, Costantino C. Plantar fasciitis in athletes: Diagnostic and treatment strategies. A systematic review. *Muscles Ligaments Tendons J.* 2017;7(1):107-18. DOI: 10.11138/mltj/2017.7.1.107.
- Luffy L, Grosel J, Thomas R, So E. Plantar fasciitis. *J Am Acad Physician Assist.* 2018;31(1):20-4. DOI: 10.1097/O1.JAA.0000527695.76041.99.
- Park D, Chang MC. The mechanism of action of pulsed radiofrequency in reducing pain: A narrative review. *J Yeungnam Med Sci.* 2022;39(3):200-5. DOI: 10.12701/jyms.2022.00101.
- Wu YT, Chang CY, Chou YC, Yeh CC, Li TY, Chu HY, et al. Ultrasound-guided pulsed radiofrequency stimulation of posterior tibial nerve: A potential novel intervention for recalcitrant plantar fasciitis. *Arch Phys Med Rehabil.* 2017;98(5):964-70. DOI: 10.1016/j.apmr.2017.01.016.
- Moake MM, Presley BC, Barnes RM. Ultrasound-guided posterior tibial nerve block for plantar foot foreign body removal. *Pediatr Emerg Care.* 2020;36(5):262-5. DOI: 10.1097/PEC.0000000000001897.
- Krashin D, Murinova N, Kaye AD. Lower extremity nerve blocks and neurolysis. En: Manchikanti L, Kaye AD, Falco FJE, Hirsch JA, editores. *Essentials of interventional techniques in managing chronic pain.* Springer International Publishing; 2018. p. 509-16.
- Lee JB, Byun JH, Choi IS, Kim Y, Lee JS. The effect of pulsed radiofrequency applied to the peripheral nerve in chronic constriction injury rat model. *Ann Rehabil Med.* 2015;39(5):667-75. DOI: 10.5535/arm.2015.39.5.667.
- Cheol Chang M. Efficacy of pulsed radiofrequency stimulation in patients with peripheral neuropathic pain: A narrative review. *Pain Physician.* 2018;21(3):E225-34. DOI: 10.36076/ppj.2018.3.E225.
- Chon JY, Hahn YJ, Sung CH, Jung SH, Moon HS. Pulsed radiofrequency under ultrasound guidance for the tarsal tunnel syndrome: Two case reports. *J Anesth.* 2014;28(6):924-7. DOI: 10.1007/s00540-014-1831-9.
- Abd-Elsayed A, Anis A, Kaye AD. Radio frequency ablation and pulsed radiofrequency for treating peripheral neuralgias. *Curr Pain Headache Rep.* 2018;22(1):5. DOI: 10.1007/s11916-018-0657-9.
- Bogduk N. Pulsed radiofrequency. *Pain Med.* 2006;7(5):396-407. DOI: 10.1111/j.1526-4637.2006.00210.x.