



## ***Inyección epidural interlaminar ecoguiada de esteroides: evaluación de rendimiento mediante el método de la suma acumulativa (CUSUM)***

### *Ultrasound guided interlaminar epidural steroid injection: the cumulative sum method (CUSUM) for performance evaluation*

A. Schwartzmann, M. Surbano, I. San Millán y P. Castromán

*Departamento y Cátedra de Anestesiología. Hospital de Clínicas. Facultad de Medicina. UDELAR. Montevideo, Uruguay*

#### RESUMEN

**Introducción:** El uso de la ecografía para asistir o guiar la realización de procedimientos intervencionistas para tratamiento del dolor crónico se encuentra en crecimiento permanente. La inyección epidural de esteroides utilizando la ecografía en plano y en tiempo real es técnicamente más dificultosa, con curvas de aprendizaje más prolongadas aun en manos experimentadas. El lugar de la ecografía en este tipo de inyecciones aún no se encuentra establecido, debido en parte a la dificultad de detectar una inyección intravascular de la solución.

**Objetivo:** El objetivo de este estudio fue la descripción de la inyección epidural de esteroides interlaminar ecoguiada, en plano y en tiempo real, en pacientes con dolor radicular lumbar. El aprendizaje de la técnica por el investigador principal fue evaluado estadísticamente utilizando el Método de la Suma Acumulativa (CUSUM).

**Pacientes y métodos:** Un total de 25 pacientes con dolor radicular lumbosacro fueron seleccionados para recibir inyecciones epidurales interlaminares de esteroides en posición decúbito dorsal, utilizando la técnica ecoguiada en plano, en tiempo real, en eje corto o transversal. En todos los casos, un epidurograma de control fue realizado previo a la inyección de la solución de esteroides. El rendimiento de la técnica fue estudiado mediante la tasa de éxito de la misma, entendido como éxito a la obtención de un epidurograma sin necesidad de abandonar la técnica ecográfica en un tiempo

#### ABSTRACT

**Background:** Real time ultrasound-guided epidural injections are considered technically more difficult than fluoroscopy-guided procedures, with longer learning curves, even in experienced physicians. The cumulative sum (Cusum) method has been shown to be a useful tool to evaluate skill acquisition. The goal of our study was to assess the feasibility of real time, ultrasound guided, paramedian interlaminar epidural steroid injections, in patients with lumbosacral radicular pain. The evaluation of an experienced interventional pain physician's learning curve of the technique is proposed, utilizing the CUSUM method

**Patients and methods:** The feasibility of the technique was studied by the success rate, which was considered the obtaining of an epidurogram exclusively using the ultrasound guide. For Cusum calculations, 20 % was taken as an acceptable failure rate and 40 % unacceptable failure rate.

**Results:** Between August and December 2020, 25 patients were recruited, 15 females and 10 males. The average age of was  $52 \pm 12$  years. In 21 procedures the epidural space was reached exclusively by ultrasound guide, in an average time of  $5 \pm 1.6$  minutes. This implies a success rate of 84 %. In four procedures the epidural space was successfully achieved with the complementary use of fluoroscopy. Using the Cumulative Sum method, the learning curve of the technique could

menor a 10 minutos. El rendimiento del procedimiento fue estadísticamente evaluado por el método de la suma acumulativa (CUSUM), y la curva de aprendizaje aplicando este método fue construida.

**Resultados:** La distancia promedio desde la piel al complejo posterior evaluada por el escaneo ecográfico previo al procedimiento fue de  $6,7 \pm 1,8$  cm. De los 25 procedimientos realizados, en 21 se alcanzó el espacio epidural sin ayuda de la fluoroscopia, en un tiempo promedio de  $4,8 \pm 1,2$  minutos. Esto constituye una tasa de éxito del 84 %. En los cuatro procedimientos restantes el espacio epidural fue alcanzado con éxito mediante el uso complementario de la fluoroscopia. Se alcanzó la tasa de éxito mínima aceptable de 80 % propuesta aplicando el CUSUM después de 12 procedimientos, con un error  $\alpha$  igual o menor a 0,1, manteniéndose así hasta el final del estudio.

**Conclusiones:** Hemos demostrado la utilidad de la inyección epidural de esteroides por vía interlaminar ecoguiada, en plano, en tiempo real, en un abordaje paramediano en eje transversal. En un primer intento, el éxito de la misma fue de 84 %. Utilizando el método de la suma acumulativa, un índice de éxito de 80 % con significación estadística fue obtenido luego de 12 procedimientos, manteniéndose el mismo hasta el final del estudio. El lugar de la técnica ecoguiada en plano para la inyección epidural de esteroides como único medio de asistencia requiere de mayor evaluación, así como su papel en la disminución de la irradiación en conjunto con la fluoroscopia.

**Palabras clave:** Esteroides epidurales, inyecciones ecoguiadas, CUSUM.

be described on an experienced physician in ultrasound guided procedures. A 80 % success rate with statistical significance was obtained after performing 12 procedures.

**Conclusion:** The "real time" ultrasound guided interlaminar epidural steroid injection in the transverse scan, is a feasibly and relatively easy to learn technique. The Cusum method could be a useful tool to assess skill acquisition in interventional pain medicine.

**Key words:** Epidural steroid injections, ultrasound guide injections, CUSUM.

## INTRODUCCIÓN

La utilización de la ecografía para la realización de procedimientos intervencionistas de terapia del dolor está en permanente crecimiento, incluyendo su uso en las inyecciones epidurales. La inyección de esteroides en el espacio epidural, utilizando el abordaje interlaminar guiado por fluoroscopia, es uno de los procedimientos más utilizados para el tratamiento del dolor radicular [1]. Si bien la utilización de la fluoroscopia sigue siendo el "gold standard" como método de imagen para guiar la inyección epidural de esteroides debido a la posibilidad de lograr un epidurograma, existe una importante cantidad de trabajos que incorporan la utilización de la ecografía como método para asistir o guiar la inyección de sustancias analgésicas en el espacio epidural por cualquiera de los accesos conocidos [2]. La principal ventaja del uso de la ecografía como método de guía en conjunto con la fluoroscopia es la reducción del tiempo de exposición a la radiación ionizante, tanto del paciente como del técnico que la realiza [2]. La reducción de esta exposición tiene importantes beneficios sobre la salud de las personas expuestas, que excede este texto. Por otra parte, la utilización de la ecografía como

único medio para la realización de estas inyecciones, por vía caudal o interlaminar, tiene otras ventajas, como reducción de los gastos relacionados con el uso de block quirúrgico y el uso de contraste, la posibilidad de realizar estos procedimientos en consultorios o salas menos complejas y saturadas de trabajo, como las salas de operaciones, el posible efecto alérgico del uso de contrastes, etc. [2].

Se plantea que las inyecciones epidurales ecoguiadas en tiempo real son técnicamente difíciles, por lo que tendrían una curva de aprendizaje más larga, incluso en intervencionistas experimentados, que los procedimientos guiados por fluoroscopia. El método de la suma acumulada (Cusum) ha mostrado ser una herramienta útil para evaluar la adquisición de destrezas y el rendimiento de distintas técnicas [3,4]. Permite establecer y graficar las curvas de aprendizaje de una técnica, discernir las tendencias a lo largo del tiempo del rendimiento de la misma, ayudando a detectar factores que puedan explicar periodos de bajo rendimiento. Brindando información cualitativa, permite acreditar competencia en la técnica aprendida y establecer niveles de rendimiento mínimos aceptables, o estándares que de deban alcanzar. Con este método, Bouchacourt

y Castromán evaluaron las curvas de aprendizaje para la intubación orotraqueal en residentes de primer año y Guarsch y cols. las curvas de aprendizaje para la realización de analgesia epidural para el trabajo de parto en residentes de tercer año [3,4].

No se ha publicado hasta el momento ningún trabajo sobre inyecciones epidurales de esteroides mediante la inyección epidural intrerlaminar ecoguiada en plano y en tiempo real, ni se han descrito las curvas de aprendizaje o de rendimiento para la técnica propuesta en este trabajo, con ningún método estadístico. Para ello es fundamental establecer previo a comenzar un estudio de curvas de aprendizaje en cualquier técnica, criterios mínimos de rendimiento aceptable, que sean tomados como referencia.

El objetivo de nuestro estudio fue la descripción de la inyección epidural de esteroides por vía interlaminar ecoguiada, en su variante paramediana, en plano y en tiempo real, en pacientes con dolor radicular lumbar unilateral y la evaluación de su aprendizaje por el docente responsable de un servicio universitario de tratamiento intervencionista del dolor crónico en nuestro medio, mediante el CUSUM.

## MÉTODO

Se trató de un estudio de intervención para evaluar el rendimiento y aprendizaje de la técnica de inyección epidural de esteroides por vía interlaminar paramediana, ecoguiada, en plano y en tiempo real, con la sonda ecográfica en eje transversal, en el responsable de la Unidad de Terapia del Dolor del Departamento de Anestesiología de la Facultad de Medicina de la Universidad de la República, Uruguay. Se seleccionaron pacientes con dolor radicular lumbosacro unilateral, a causa de canal estrecho o protrusiones discales lumbares. En todos los casos se realizó control radiológico posterior. El rendimiento de la técnica fue estudiado mediante la tasa de éxito de la misma, entendida como la obtención de un epidurograma sin necesidad de abandonar la técnica ecográfica. El abandono de la técnica ecoguiada, utilizando la fluoroscopia como medio para encontrar el espacio epidural, se consideró como fallo. El tiempo de realización de la técnica superior a 10 minutos fue considerado como fallo.

Todos los pacientes participantes llegaron a la instancia de decisión de realizar una inyección epidural de esteroides después de un tratamiento farmacológico inefectivo por el espacio de un mes, con una tomografía axial computarizada o una resonancia magnética nuclear lumbosacra previo a la inclusión.

El estudio fue aprobado por el Comité de Ética del Hospital de Clínicas, Dr. Manuel Quintela.

El protocolo de investigación fue registrado en el Ministerio de Salud Pública, República Oriental del Uruguay, en el mes de septiembre de 2020, con el número 838.394, previo al comienzo del proceso de inclusión de los pacientes. Se obtuvo en todos los casos la firma del formulario de consentimiento informado.

Fueron criterios de exclusión: menores de 18 años, embarazadas, cirugía fallida de columna, contraindicación para inyecciones epidurales de esteroides, alergia al yodo, presencia de vértebra de transición y obesidad

mórbida, ausencia de visión ecográfica del complejo anterior o posterior en eje corto o largo, en escaneo ecográfico realizado previamente, dato que obliga al uso de la fluoroscopia como único método de asistencia por imagen.

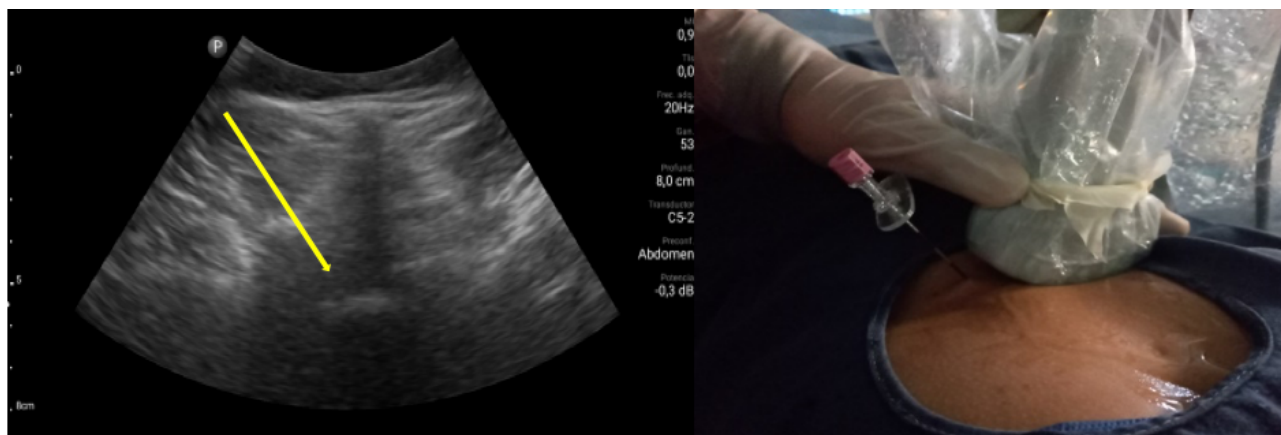
Los procedimientos fueron realizados en sala de operaciones, con vía venosa periférica y en posición decúbito ventral. Los mismos fueron realizados por el investigador principal (P. C.) con experiencia en la realización de procedimientos ecoguiados en la columna vertebral, utilizando la técnica paramediana en eje ecográfico corto. Se utilizó un ecógrafo portátil modelo Lumify marca Phillips, con transductor curvo de baja frecuencia. Fundas y gel ecográfico de la marca Pajunk® (Pajunk GmbH Medizintechnologie, Geisingen, Germany). En cada caso se identificó el espacio L4-L5 o L5-S1 mediante escaneo ecográfico de la columna lumbosacra en el plano transversal y longitudinal previo al inicio del procedimiento. Con la sonda ecográfica colocada en plano transversal o en eje corto, se realiza un habón anestésico 1 a 2 cm a un lado del transductor, correspondiente al lado del dolor radicular. La aguja de Tuohy ecogénica, 18 G (Tuohy Sono, 18G Pajunk® GmbH Medizintechnologie, Geisingen, Germany) de 9 o 12 cm según la textura del paciente, se dirige en plano, en tiempo real, en sentido lateral a medial, entre la articulación facetaria por fuera y el ligamento interespinoso por dentro, hasta alcanzar el ligamento amarillo, en el espacio interlaminar elegido (Figura 1). El espacio epidural fue identificado mediante la pérdida de resistencia con suero fisiológico. Se registró la imagen *doppler color* durante la maniobra, como medida alternativa a la epidurografía con contraste (Figura 2). Posteriormente, 5 cc de contraste no iónico fue inyectado. Se consideró que fue alcanzado dicho espacio cuando el contraste se distribuye a lo largo del ligamento longitudinal posterior (Figura 2). 1 mg/kg de triamcinolona más 3 cc de lidocaína al 0,5 (hasta 10 cc de solución total) se inyectan en el espacio epidural.

La presencia de efectos colaterales o complicaciones, mayores o menores fueron registradas.

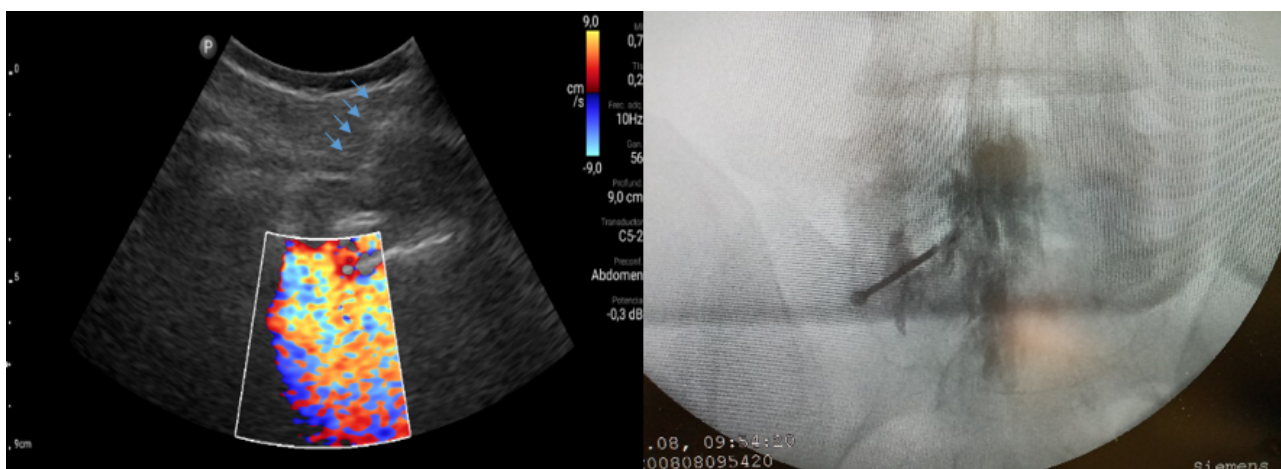
## Método de Suma Acumulada (CUSUM)

El gráfico de CUSUM se genera a través de una hoja de cálculo de Microsoft Excel (MS Office, Windows XP) a partir de una tabla de datos exportados desde la base de datos principal. La hoja de cálculo contiene además un campo calculado para cada valor obtenido cuyo valor inicial es 0 para el primer registro de la base de datos, restándose en forma sucesiva el valor de la constante "s" o sumándose el valor de s-1 al del registro inmediato anterior si el resultado de la aplicación de la técnica fue exitoso o no, en base a los criterios ya expuestos.

El tipo de test propuesto en nuestro estudio se aplica a conjuntos de datos discretos que toman valores binarios de acuerdo a la ocurrencia o no de un evento (en este caso éxito o fallo de la técnica) y que son recogidos en forma secuencial. La fórmula utilizada en el cálculo del CUSUM se muestra en la Tabla I. La función que define la curva de *Cusum* en la curva de rendimiento se calcula a partir de las constantes: porcentaje de fallo aceptable ( $p_0$ ) e inaceptable ( $p_1$ ), probabilidad de error



**Fig. 1.** Escaneo ecográfico en eje corto o transversal del espacio L5-S1. La flecha amarilla muestra el punto de entrada de la aguja de Touhy en el abordaje paramedial y su trayecto. A la derecha se muestra la colocación de la aguja Sono Touhy en plano con el transductor curvo.



**Fig. 2.** Inyección de 5 a 10 ml de suero fisiológico con registro de la imagen *doppler color*, que se distribuye en el canal raquídeo, en una inyección epidural L5S1 paramediana derecha (imagen a la izquierda). Las flechas azules indican el trayecto de la aguja de Touhy. A la derecha se observa la confirmación con epidurograma de una inyección epidural L5S1 izquierda.

Tipo I y II ( $\alpha$  y  $\beta$ ) a partir de los cuales se calcula el valor de  $s$  y los límites de decisión para la hipótesis nula y alternativa  $h_0$  y  $h_1$  que se mantienen constantes para cualquier valor de la muestra (Tabla I y II). Se tomó como porcentaje de fallo aceptable un 20 % e inaceptable de fallo de 40 % (Tabla II). El error  $\alpha$  y  $\beta$  se tomó como 0,1.

Para cada éxito el valor de  $s$  se resta al valor de CUSUM previo y para cada fallo el valor de  $1-s$  se suma al valor previo, por lo cual este aumenta con los sucesivos fallos, indicando el ascenso de la curva una tendencia al fracaso y desciende con los éxitos indicando un desempeño óptimo.

Cuando la curva de CUSUM cruza la línea de decisión  $h_0$  el porcentaje de fallo no diferirá estadísticamente de la frecuencia aceptable de este, por lo que se acepta la hipótesis nula con un error tipo II igual a  $\beta$ . Si la curva

cruza la línea de decisión  $h_1$ , entonces el porcentaje de fallo verdadero es significativamente más alto que el porcentaje de fallo aceptable ( $h_1$ ) con un error tipo I igual a  $\alpha$ . Mientras no se alcance ninguno de los dos niveles de decisión no puede hacerse ninguna inferencia estadística que permita conclusión alguna y debe analizarse un número mayor de observaciones.

## RESULTADOS

Entre agosto y diciembre de 2020, 25 pacientes fueron reclutados, 15 de sexo femenino y 10 de sexo masculino. La edad promedio de los mismos fue de  $52 \pm 12$  años. Ocho de ellos presentaron canal estrecho lumbosacro y 17 protrusiones discales en los espacios L4-L5 y L5-S1. En 6 pacientes la inyección epidural



**TABLA I**

VARIABLES QUE SE UTILIZAN PARA EL CÁLCULO DE LAS BANDAS DE DECISIÓN (H0 Y H1) Y EL VALOR DE S A PARTIR DE LOS ÍNDICES ACEPTABLES E INACEPTABLES DE FALLO (PO Y P1) Y EL ERROR TIPO I Y II ( $\alpha$  Y  $\beta$ )

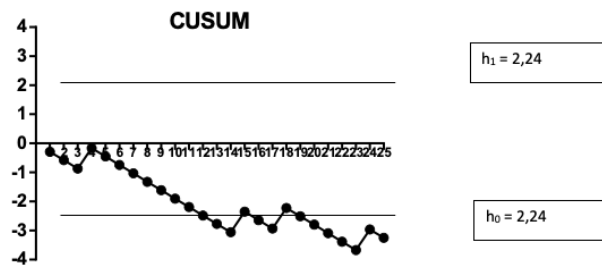
<i>Fórmula para calcular el CUSUM</i>
$a = \ln [(1-\beta)/\alpha]$
$b = \ln [(1-\alpha)/\beta]$
$P = \ln [p_1/p_2]$
$Q = \ln [(1-p_0)/(1-p_1)]$
$S = Q/(P+Q)$
$h_0 = -b/(P+Q)$
$h_1 = a/(P+Q)$

**TABLA II**

VARIABLES QUE SE UTILIZAN PARA EL CÁLCULO DE LAS BANDAS DE DECISIÓN (H0 Y H1) Y EL VALOR DE S A PARTIR DE LOS ÍNDICES ACEPTABLES E INACEPTABLES DE FALLO (PO Y P1) Y EL ERROR TIPO I Y II ( $\alpha$  Y  $\beta$ )

<i>Valores calculados para CUSUM</i>
Índice aceptable de fallo = 20 %
Índice Inaceptable de fallo = 80 %
$h_0 = -2,24$
$h_1 = 2,24$
$s = 0,29$
$1-s = 0,71$

se realizó en el espacio L4-L5 y en los restantes a nivel de L5-S1. La distancia promedio desde la piel al complejo posterior evaluada por el escaneo ecográfico previo al procedimiento fue de  $6,4 \pm 1,5$  cm. De los 25 procedimientos realizados, en 21 se alcanzó a detectar el espacio epidural sin ayuda de la fluoroscopia, en un tiempo promedio de  $5 \pm 1,6$  minutos. Esto implica una tasa de éxito del 84 %. En los cuatro procedimientos restantes el espacio epidural fue alcanzado con éxito mediante el uso complementario de la fluoroscopia. De los 21 procedimientos catalogados como exitosos, en 20 el contraste alcanzó el espacio epidural anterior (95 %) y en 19 (90 %) se registró dolor o parestesias en el miembro inferior correspondiente al dolor radicular. En un caso se registró dolor contralateral. En los cuatro procedimientos restantes el espacio epidural fue alcanzado con éxito mediante el uso complementario de la fluoroscopia. La Figura 3 muestra la curva de desempeño utilizando el método de la Suma Acumulada (CUSUM). Como puede observarse en la misma, la banda de decisión  $h_0$  fue cruzada después de 12 procedimientos, y se mantuvo de ese modo hasta el procedimiento número 15.



**Fig. 3.** Curva de aprendizaje del investigador principal, de la inyección epidural interlaminar de esteroides, ecoguiado, en eje corto y en plano, utilizando el método de la Suma Acumulativa (CUSUM). Se observa que después de 12 procedimientos, la curva se cruza la banda de decisión H0, lo que representa que se obtuvo un índice de éxito del 80 % con una probabilidad menor del 10 % que dicho índice se deba al azar.

Del análisis de los 4 casos en los que se debió abandonar la técnica ecoguiada y finalizar el procedimiento asistido por fluoroscopia, en 3 casos se produjo una falsa pérdida de resistencia. En el restante se produjo la inyección intrafacetaria de contraste. El problema principal observado con esta técnica fue observar la punta de la aguja al acercarse al complejo posterior, lo que entendemos pueda deberse al efecto de las sombras óseas. Destacamos la utilidad de las agujas de Tuohy ecogénicas (Tuohy Sono, 18G Pajunk® GmbH Medizintechnologie, Geisingen, Germany) para mejorar la visualización de la aguja en tiempo real.

**DISCUSIÓN**

Hasta donde sabemos, este es el primer estudio de evaluación del rendimiento de la técnica de inyección interlaminar de esteroides ecoguiada en plano. Se observó una frecuencia de éxito de la técnica de un 84 %, entendido como tal, el alcance del espacio epidural exclusivamente ecoguiado y en un primer intento. En dos pacientes fue necesario alcanzar el espacio epidural en un segundo intento, mediante el uso de la fluoroscopia, y dichos casos fueron tomados como fallos. En 13, solo fue necesario realizar dos enfoques radiológicos, de frente y perfil, para confirmar el acceso al espacio epidural mediante un epidurograma. El tiempo promedio para la realización de la técnica fue menor a 5 minutos. Hasta el momento existen cuatro trabajos sobre la realización de inyecciones epidurales interlaminares ecoguiadas en plano, en el marco del uso de esta técnica en anestesia y analgesia quirúrgica (5,6). Karmakar utiliza una técnica ecoguiada en plano y tiempo real, utilizando el eje sagital paramediano, para la realización de anestesia raquídea y epidural, logrando un 93 % de éxito (14/15) en 15 pacientes quirúrgicos. En este trabajo utiliza la jeringa Episure Auto Detect como método de obtención de pérdida de resistencia (5). En 22 pacientes coordinados para cirugía de próstata, Elsharkawy encuentra un 95 % de tasa de éxito en un tiempo promedio de 4,5 minutos, realizando las punciones en plano y tiempo real, en

el eje corto o transversal, como el utilizado en nuestro estudio [6]. En este trabajo, el autor plantea como viable un procedimiento con una duración no mayor a 10 minutos. En nuestro estudio el índice de éxito de la técnica fue menor al observado en los trabajos anteriormente citados. Sin embargo, al definir el procedimiento como exitoso, se tomó a la detección del espacio epidural exclusivamente en un primer intento. No fueron considerados como exitosos aquellos casos en los que la técnica se logró finalizar con la ayuda de la fluoroscopia. El problema mayor fue observar la punta de la aguja, que al combinarse con una falsa pérdida de resistencia obligó al operador a utilizar la fluoroscopia para evitar una punción accidental de la duramadre. Por lo tanto, la exigencia elevada para considerar el abandono de la técnica ecoguiada fue por mayor seguridad para el paciente.

Wang y cols. describen una tercera opción para la inyección epidural ecoguiada en plano también en pacientes quirúrgicos, utilizando el abordaje paramediano transversal oblicuo, a nivel lumbar, una modificación del abordaje presentado en nuestro trabajo. Los autores encuentran factible dicha técnica, pero en 14 de 16 pacientes (87,5 %) no fueron capaces de identificar ecográficamente el espacio epidural durante la realización de la técnica, a pesar de que, en todos ellos, la pérdida de resistencia fue posible [7]. Posteriormente, este grupo de autores compara esta técnica con el abordaje parasagital oblicuo descrito por Karmakar. Estos autores encuentran la variante paramediana transversal oblicua más sencilla de realizar que la descrita por Karmakar, con una mejor visibilidad de la aguja de Touhy y del espacio epidural. En la totalidad de los pacientes evaluados la detección del espacio epidural fue posible mediante pérdida de resistencia y sin control radiológico, entre uno y tres intentos, con un número menor de intentos en el abordaje paramediano transversal oblicuo [8].

Se plantea que la utilización de la ecografía en tiempo real para la realización de inyecciones epidurales interlaminares requiere de un tiempo de aprendizaje mayor, dada la dificultad que este tiene, en particular para visualizar el canal raquídeo, debido su profundidad y a las sombras producidas por las estructuras óseas. En el caso del investigador principal, el método CUSUM permitió establecer un nivel mínimo de competencia en la realización de la maniobra después de 12 procedimientos, manteniéndose este nivel por el resto del estudio. Hasta donde sabemos, este es el primer trabajo en el que se utiliza el CUSUM para evaluar el rendimiento de técnicas intervencionistas de tratamiento del dolor crónico. Guasch evalúa la adquisición de destrezas en la colocación de catéteres epidurales para analgesia obstétrica en residentes de tercer año utilizando el CUSUM, y encuentra que el mínimo de procedimientos necesario para alcanzar una tasa aceptable de éxito de 80 % es de 23, con una amplia variabilidad interindividual (desvío estándar de 21,7) [4].

Oliveira Filho determina como tasa de fallo aceptable para anestesia epidural lumbar un 20 % y utilizando el método de CUSUM, alcanzando 5 de 11 operadores, esta tasa con un número de procedimientos entre 10 y 32. Ellos reportan que entre 39 y 67 procedimientos son necesarios para alcanzar competencia en analgesia epidural lumbar utilizando el CUSUM [9]. Para analgesia

epidural torácica, utilizando esta tasa de fallo aceptable, Weil y colaboradores encuentran que solo el 11 % de los residentes evaluados alcanzan la banda de decisión que establece competencia. Plantean que las tasas de fallo aceptables e inaceptables exigentes pueden haber determinado la incapacidad de la mayoría de los residentes de alcanzar las competencias en las rotaciones correspondientes [10].

Si bien en 21 de 25 procedimientos el espacio epidural fue alcanzado con éxito sin necesidad del uso de rayos X, los 4 restantes fueron también exitosos finalmente con ayuda de la fluoroscopia. En esos 21 procedimientos fueron solo necesarios dos disparos de fluoroscopia confirmatorios, uno en enfoque de frente y otro lateral, porque así se había determinado previamente en la metodología. Por ende, en 84 % de los casos, la utilización de rayos X se redujo a la mínima dosis necesaria para la confirmación por el epidurograma. Esto en sí mismo es valioso, porque reduce la exposición a las radiaciones ionizantes al paciente y al técnico actuante.

Por último, la posibilidad de realizar inyecciones de esteroides en el espacio epidural únicamente guiado por la ecografía, prescindiendo de la confirmación mediante un epidurograma, merece una discusión aparte. Si bien la realización de estas inyecciones mediante ecografía presenta sus ventajas, como la ausencia de irradiación, la reducción de los costos y la posibilidad de realizar estos procedimientos fuera de sala de operaciones (consultorios, sala de procedimientos, etc.), la dificultad para realizar el diagnóstico de una inyección intravascular sin el uso de la epidurografía se plantea como su principal desventaja. Evansa y cols. comparan la performance de las inyecciones epidurales interlaminares de esteroides guiadas por fluoroscopia con la técnica asistida por ecografía, utilizando el ecógrafo para la elección del nivel de la columna a puncionar y el punto de colocación de la aguja para alcanzar el espacio epidural con mayor facilidad, pero no con visualización de la aguja en tiempo real. Los autores encuentran que ambas técnicas son igual de eficaces en cuanto a la analgesia obtenida, número de intentos o el tiempo de realización de la técnica. En ningún caso se detectaron complicaciones [11]. Yoon y cols. comparan los resultados analgésicos y la aparición de complicaciones entre las inyecciones interlaminares de esteroides realizadas con fluoroscopia y las realizadas a ciegas, sin encontrar diferencias entre ambas [12]. La inyección intravascular utilizando el abordaje interlaminar en pacientes no obstétricas, es efectivamente extremadamente rara. En caso de serlo, dicha inyección sería venosa, ya que la inyección de soluciones en arterias radiculares no está descrita para el abordaje interlaminar, principal preocupación en las inyecciones epidurales de esteroides por abordaje transforaminal, por el riesgo de lesiones neurológicas irreversibles por isquemia del cono medular. Riveros-Perez y cols. detectan en el 77 % de pacientes obstétricas la punta de la aguja de Touhy en el espacio epidural mediante la inyección de un flush de suero fisiológico y la correspondiente *imagen doppler color* producida, de manera similar a lo realizado en nuestro estudio. La colocación de la aguja de Touhy en este trabajo fue hecha de manera ecoasistida [13]. Soon y cols. describen la *imagen doppler color* observada durante la inyección caudal de suero fisiológico como

un flujo unidireccional con un color dominante, que la diferencia de la inyección intravascular por la presencia de un espectro variado de colores sin un flujo unidireccional definido [14].

## CONCLUSIONES

En este estudio hemos demostrado la utilidad de la inyección epidural de esteroides por vía interlaminar ecoguiada, en plano, en un abordaje paramediano, utilizando la pérdida de resistencia con suero fisiológico como método de detección del espacio epidural. En un intento, el éxito de la misma fue del 84 %. Utilizando el método de la Suma Acumulativa, pudo realizarse la curva de rendimiento de la técnica en un operador experimentado en procedimientos ecoguiados. Un índice de éxito mínimamente aceptable de 80 % con significación estadística fue sin obtenido luego de 12 procedimientos. El método CUSUM puede ser utilizado como un instrumento más para monitorizar la adquisición de destrezas en medicina intervencionista del dolor. Por otra parte, esta técnica ecoguiada puede resultar útil para reducir el tiempo de exposición a los rayos X en la inyección epidural interlaminar de esteroides. La posibilidad de reemplazar la fluoroscopia por la ecografía en las inyecciones epidurales de esteroides por abordaje interlaminar requiere de mayor evaluación y discusión. En la actualidad no es una técnica recomendable, hasta conocer datos de seguridad y eficacia contrastados.

## CONFLICTO DE INTERESES

Los autores confirman no tener ningún conflicto de intereses.

## BIBLIOGRAFÍA

1. Manchikanti L, Abdi S, Atluri S, Benyamin RM, Boswell MV, Buenaventura RM, et al. An update of comprehensive evidence-based guidelines for interventional techniques in chronic spinal pain. Part II: guidance and recommendations. *Pain Physician*. 2013;16(2 Suppl):S49-283. DOI: 10.36076/ppj.2013/16/S49.
2. Yoon S, Lee S, Tran M. Ultrasound Guided Spine Injections: Advancement Over Fluoroscopic Guidance?. *Curr Phys Med Rehabil Rep*. 2013;1:104-11. DOI: 10.1007/s40141-013-0016-z.
3. Bouchacourt JP, Castromán P. Evaluación del aprendizaje de la intubación orotraqueal mediante el método de la Suma Acumulativa (CUSUM). *Rev Esp Anestesiología Reanimación*. 2007;54(6):349-54.
4. Guasch E, Díez J, Gilsanz F. Metodología CUSUM en la curva de aprendizaje de la punción epidural obstétrica en un hospital universitario. *Rev Esp Anestesiología Reanimación*. 2010;57(1):11-5 DOI: 10.1016/S0034-9356(10)70157-2.
5. Karmakar MK, Li X, Ho A, Kwok WH, Chui PT. Real-time ultrasound-guided paramedian epidural access: evaluation of a novel in-plane technique. *Br J Anaesth*. 2009;102(6):845-54. DOI: 10.1093/bja/aep079.
6. Elsharkawy H, Saasouh W, Babazade R, Soliman LM, Horn JL, Zaky Sh. Real-time Ultrasound-Guided Lumbar Epidural with Transverse Interlaminar View: Evaluation of an In-Plane Technique. *Pain Med*. 2019;20(9):1750-5. DOI: 10.1093/pm/pnz026.
7. Wang Y, Wang, G, Ma D, Li H. Real-Time Ultrasound-Guided Paramedian Epidural Access Using a Paramedian Transverse Oblique Scan: A Prospective Case Series. *J Anesth Perioper Med* 2018;5:70-6. DOI: 10.24015/JAPM.2018.0031.
8. Li H, Kang Y, Jin L, Ma D, Liu Y, Wang Y. Feasibility of ultrasound-guided lumbar epidural access using paramedian transverse scanning with the needle in-plane: a comparison with paramedian sagittal scanning. *J Anesth*. 2020;34(1):29-35. DOI: 10.1007/s00540-019-02704-7.
9. de Oliveira Filho GR. The construction of learning curves for basic skills in anesthetic procedures: an application for the cumulative sum method. *Anesth Analg*. 2002;95(2):411-6. DOI: 10.1213/00000539-200208000-00033.
10. Weil G, Motamed C, Biau DJ, Guye ML. Learning curves for three specific procedures by anesthesiology residents using the learning curve cumulative sum (LC-CUSUM) test. *Korean J Anesthesiol*. 2017;70(2):196-202. DOI: 10.4097/kjae.2017.70.2.196.
11. Evans I, Logina I, Vanags I, Borgeat A. Ultrasound versus fluoroscopic-guided epidural steroid injections in patients with degenerative spinal diseases: a randomised study. *Eur J Anaesthesiol*. 2015;32(4):262-8. DOI: 10.1097/EJA.000000000000103.
12. Yoon SH, Park H, Lee K, Han H, Kang KN, Lee G, et al. Comparison of Nonimage- and Fluoroscopy-Guided Interlaminar Epidural Block: A Matched Paired Analysis in the Same Individuals. *Pain Res Manag*. 2019;2019:7513617. DOI: 10.1155/2019/7513617.
13. Riveros-Perez E, Albo C, Jimenez E, Cheriyan T, Rocuts A. Color your epidural: color flow Doppler to confirm labor epidural needle position. *Minerva Anesthesiol*. 2019;85(4):376-83. DOI: 10.23736/S0375-9393.18.13175-0.
14. Yoon JS, Sim KH, Kim SJ, Kim WS, Koh SB, Kim BJ. The feasibility of color Doppler ultrasonography for caudal epidural steroid injection. *Pain*. 2005;118(1-2):210-4. DOI: 10.1016/j.pain.2005.08.014.